This is a digital copy of a book that was preserved for generations on library shelves before it was carefully scanned by Google as part of a project to make the world's books discoverable online.

It has survived long enough for the copyright to expire and the book to enter the public domain. A public domain book is one that was never subject to copyright or whose legal copyright term has expired. Whether a book is in the public domain may vary country to country. Public domain books are our gateways to the past, representing a wealth of history, culture and knowledge that's often difficult to discover.

Marks, notations and other marginalia present in the original volume will appear in this file - a reminder of this book's long journey from the publisher to a library and finally to you.

Usage guidelines

Google is proud to partner with libraries to digitize public domain materials and make them widely accessible. Public domain books belong to the public and we are merely their custodians. Nevertheless, this work is expensive, so in order to keep providing this resource, we have taken steps to prevent abuse by commercial parties, including placing technical restrictions on automated querying.

We also ask that you:

+ *Make non-commercial use of the files* We designed Google Book Search for use by individuals, and we request that you use these files for personal, non-commercial purposes.

+ *Refrain from automated querying* Do not send automated queries of any sort to Google's system: If you are conducting research on machine translation, optical character recognition or other areas where access to a large amount of text is helpful, please contact us. We encourage the use of public domain materials for these purposes and may be able to help.

+ *Maintain attribution* The Google "watermark" you see on each file is essential for informing people about this project and helping them find additional materials through Google Book Search. Please do not remove it.

+ *Keep it legal* Whatever your use, remember that you are responsible for ensuring that what you are doing is legal. Do not assume that just because we believe a book is in the public domain for users in the United States, that the work is also in the public domain for users in other countries. Whether a book is still in copyright varies from country to country, and we can't offer guidance on whether any specific use of any specific book is allowed. Please do not assume that a book's appearance in Google Book Search means it can be used in any manner anywhere in the world. Copyright infringement liability can be quite severe.

About Google Book Search

Google's mission is to organize the world's information and to make it universally accessible and useful. Google Book Search helps readers discover the world's books while helping authors and publishers reach new audiences. You can search through the full text of this book on the web at `http://books.google.com/`

Über dieses Buch

Dies ist ein digitales Exemplar eines Buches, das seit Generationen in den Regalen der Bibliotheken aufbewahrt wurde, bevor es von Google im Rahmen eines Projekts, mit dem die Bücher dieser Welt online verfügbar gemacht werden sollen, sorgfältig gescannt wurde.

Das Buch hat das Urheberrecht überdauert und kann nun öffentlich zugänglich gemacht werden. Ein öffentlich zugängliches Buch ist ein Buch, das niemals Urheberrechten unterlag oder bei dem die Schutzfrist des Urheberrechts abgelaufen ist. Ob ein Buch öffentlich zugänglich ist, kann von Land zu Land unterschiedlich sein. Öffentlich zugängliche Bücher sind unser Tor zur Vergangenheit und stellen ein geschichtliches, kulturelles und wissenschaftliches Vermögen dar, das häufig nur schwierig zu entdecken ist.

Gebrauchsspuren, Anmerkungen und andere Randbemerkungen, die im Originalband enthalten sind, finden sich auch in dieser Datei – eine Erinnerung an die lange Reise, die das Buch vom Verleger zu einer Bibliothek und weiter zu Ihnen hinter sich gebracht hat.

Nutzungsrichtlinien

Google ist stolz, mit Bibliotheken in partnerschaftlicher Zusammenarbeit öffentlich zugängliches Material zu digitalisieren und einer breiten Masse zugänglich zu machen. Öffentlich zugängliche Bücher gehören der Öffentlichkeit, und wir sind nur ihre Hüter. Nichtsdestotrotz ist diese Arbeit kostspielig. Um diese Ressource weiterhin zur Verfügung stellen zu können, haben wir Schritte unternommen, um den Missbrauch durch kommerzielle Parteien zu verhindern. Dazu gehören technische Einschränkungen für automatisierte Abfragen.

Wir bitten Sie um Einhaltung folgender Richtlinien:

+ *Nutzung der Dateien zu nichtkommerziellen Zwecken* Wir haben Google Buchsuche für Endanwender konzipiert und möchten, dass Sie diese Dateien nur für persönliche, nichtkommerzielle Zwecke verwenden.

+ *Keine automatisierten Abfragen* Senden Sie keine automatisierten Abfragen irgendwelcher Art an das Google-System. Wenn Sie Recherchen über maschinelle Übersetzung, optische Zeichenerkennung oder andere Bereiche durchführen, in denen der Zugang zu Text in großen Mengen nützlich ist, wenden Sie sich bitte an uns. Wir fördern die Nutzung des öffentlich zugänglichen Materials für diese Zwecke und können Ihnen unter Umständen helfen.

+ *Beibehaltung von Google-Markenelementen* Das "Wasserzeichen" von Google, das Sie in jeder Datei finden, ist wichtig zur Information über dieses Projekt und hilft den Anwendern weiteres Material über Google Buchsuche zu finden. Bitte entfernen Sie das Wasserzeichen nicht.

+ *Bewegen Sie sich innerhalb der Legalität* Unabhängig von Ihrem Verwendungszweck müssen Sie sich Ihrer Verantwortung bewusst sein, sicherzustellen, dass Ihre Nutzung legal ist. Gehen Sie nicht davon aus, dass ein Buch, das nach unserem Dafürhalten für Nutzer in den USA öffentlich zugänglich ist, auch für Nutzer in anderen Ländern öffentlich zugänglich ist. Ob ein Buch noch dem Urheberrecht unterliegt, ist von Land zu Land verschieden. Wir können keine Beratung leisten, ob eine bestimmte Nutzung eines bestimmten Buches gesetzlich zulässig ist. Gehen Sie nicht davon aus, dass das Erscheinen eines Buchs in Google Buchsuche bedeutet, dass es in jeder Form und überall auf der Welt verwendet werden kann. Eine Urheberrechtsverletzung kann schwerwiegende Folgen haben.

Über Google Buchsuche

Das Ziel von Google besteht darin, die weltweiten Informationen zu organisieren und allgemein nutzbar und zugänglich zu machen. Google Buchsuche hilft Lesern dabei, die Bücher dieser Welt zu entdecken, und unterstützt Autoren und Verleger dabei, neue Zielgruppen zu erreichen. Den gesamten Buchtext können Sie im Internet unter `http://books.google.com` durchsuchen.

E. BIBL. RADCL.

Per 1542 d. 62.

Pet. Pe-116

Per 1542 d 258

ARCHIV

FÜR

OPHTHALMOLOGIE

HERAUSGEGEBEN

VON

PROF. F. ARLT
IN WIEN

PROF. F. C. DONDERS
IN UTRECHT

UND

PROF. A. VON GRAEFE
IN BERLIN

FÜNFZEHNTER JAHRGANG
ABTHEILUNG I.
ODER
FÜNFZEHNTER BAND
ABTHEILUNG I.

MIT HOLZSCHNITTEN UND TAFELN.

BERLIN 1869.
VERLAG VON HERMANN PETERS.

Eine Uebersetzung in fremde Sprachen behalten sich die Verfasser vor.

H 160

E. BIBL. RADCL.

Per 1542 d. 1-2.

Per 1542 d 258

ARCHIV

FÜR

OPHTHALMOLOGIE

HERAUSGEGEBEN

VON

PROF. F. ARLT
IN WIEN

PROF. F. C. DONDERS
IN UTRECHT

UND

PROF. A. VON GRAEFE
IN BERLIN

FÜNFZEHNTER JAHRGANG
ABTHEILUNG I.
ODER
FÜNFZEHNTER BAND
ABTHEILUNG I.

MIT HOLZSCHNITTEN UND TAFELN.

BERLIN 1869.
VERLAG VON HERMANN PETERS.

Eine Uebersetzung in fremde Sprachen behalten sich die Verfasser vor.

H. 160

Inhalts-Verzeichniss

zu

Band XV, 1. Abtheilung.

Seite

I. Ueber die Rollung des Auges um die Gesichtslinie. Von Prof. **Ewald Hering** in Wien . . . . . 1—16

II. Bemerkungen zur Anatomie der Irisanheftung und des annulus ciliaris. Von **Alexander Iwanoff** und **Alexander Rollett**. Hierzu Tafel I, II, III, IV, V, . . . 17—74

III. Zur Lehre vom Horopter. Von Dr. **H. Kaiser**, Kreisarzt zu Dieburg. Hierzu Tafel VII. VIII. . . . . 75—128

1. Die identischen Punkte beider Netzhäute bei irgend einer gegebenen Augenstellung. Das innere Horopter-System 76
2. Der Horopter 92
3. Das äussere Horopter-System 99
4. Beobachtungsresultate, Nutzen des Horopters . 113

IV. Ueber das Trachom vom cellularpathologischen Standpunkte. Von Dr. **Paul Blumberg** in Tiflis . . . . 129—158

1. Was ist das Wesen des Trachoms 131
2. Welchen anatomischen Befund bietet das Trachom dar? 139
3. Was ist die Ursache des Trachoms? 144
4. Welche Indicationen hat die Therapie des Trachoms zu erfüllen? 150

V. Ueber die pathologisch-anatomischen Veränderungen der Augen-Medien und -Häute bei intraoculären Tumoren. Von Dr. **Hermann Berthold**, Assistenzarzt an der Augenklinik des Hrn. Prof. Foerster zu Breslau 159—183

VI. Zur Malignität des Glioms. Von Dr. **J. Hjort** und **H. Heiberg** in Christiana. Hierzu Tafel VI. . . . 184—193

VII. Casuistische Mittheilungen. Von Dr. **Landesberg** in Elberfeld. Hierzu Tafel VI. . . . . 194—222

1. Beitrag zur Therapie bei Netzhautablösung . . 195
2. Ausbruch von Glaucom in Folge eines Streifschusses. Eigenthümliche Gesichtsfeldbeschränkung 204

Seite

3. Sarcom der Chorioidea. Sehr langsamer eigenthümlicher Verlauf 210
4. Embolia Arteriae centralis retinae mit darauf folgender Embolia Arteriae fossae Silvii . . . 214
5. Pigmentmassen in der Retina als Residuen abgelaufener Chorioidea-Retinitis, bei wiederhergestelltem normalen Sehvermögen 220

VIII. Ein Fall von Verletzung des nervus opticus mit Zerreissung der centralen Gefässe und der dadurch bewirkten Veränderungen des Augenhintergrundes. Von Dr. **Hermann Pagenstecher**. Hierzu IX. u. X. . . 223—243

IX. Resultat einiger Versuche über die Entstehung der Glaskörper-Ablösung in Folge von Glaskörperverlust. Von Dr. **H. de Gouvêa**, Assistent an der Universitäts-Klinik für Augenkranke in Heidelberg. Hierzu Tafel IX. 244—558
1. Scleralschnitt nach oben, partielle Extraction der Linse mit Glaskörperverlust, totale trichterförmige Glaskörper und beginnende Netzhautablösung 245
2. Lappenextraction der Linse nach oben; bedeutender Glaskörperverfall; Glaskörper-Netzhaut und Chorioidealablösung 249
3. Lappenschnitt und Extraction der Linse nach oben mit Glaskörperverlust; Glaskörper-Netzhaut- und Chorioidealablösung 252

X. Briefliche Mittheilungen (von A. v. Graefe) über eine Methode der Corelyse. Von Dr. **G. Passavant** . . 259—264

XI. Ueber den Einfluss der Nerven auf die Höhe des intraocularen Druckes. Von Dr. **A. v. Hippel** und Dr. **A. Grünhagen**, Privat-Docenten der Ophthalmologie und Physiologie zu Königsberg i. Pr. . . . . 265—287

XII. Accommodative Asthenopie durch musculöse Hypersthenie. Von Dr. **Mannhardt** . . . . . 288—293

XIII. Beitrag zur Kenntniss der Zeitverhältnisse bei den Bewegungen der Iris. Von Dr. **F. Arlt**, jun. . . . 294—317
1. Reflexbewegung 295
2. Accommodative Bewegung 302
3. Nervus tregeminus. Nervus sympathicus . . 305

XIV. Pilzmassen im unteren Thränencanälchen. Von Prof. Dr. **Förster** in Breslau. Hierzu Tafel III. . . . . 318—323

XV. Ueber Leptothrix in den Thränenröhrchen. Von Dr. **A. von Graefe** . . . . . 324—342

Ueber die Rollung des Auges um die Gesichtslinie.

Von

Prof. Ewald Hering in Wien.

In der Primärstellung des Doppelauges, wobei die Gesichtslinien parallel liegen, sind, abgesehen von kleinen hier zu vernachlässigenden Abweichungen, die beiden Netzhäute derart gegeneinander orientirt, dass je zwei correspondirende (identische) Meridiane parallel liegen. Dieser Parallelismus der correspondirenden Meridiane bleibt auch bei den Bewegungen des Doppelauges so lange bestehen, als der Blick in die Ferne gerichtet ist und dem entsprechend die Gesichtslinien parallel sind. Es ist dies eine Folge des Listing'schen Gesetzes. So kommt es, dass beim Fernsehen die fernen Objecte sich in beiden Augen auf identischen Stellen abbilden, wodurch Doppelbilder und die daraus resultirenden Störungen der Deutlichkeit des Gesehenen vermieden werden.

Anders verhält es sich beim Nahesehen. Man war eine Zeit lang der Ansicht, dass auch hierbei das Auge dem Listing'schen Gesetze folge; man übersah, dass, wie sogleich gezeigt werden soll, dadurch das Deutlichsehen sehr beeinträchtigt werden müsste, und dass über-

dies bereits zwei Versuchsreihen von Meissner*) und von v. Recklinghausen**) über die Augenstellungen beim Nahesehen vorlagen, welche durchaus nicht zum Listing'schen Gesetze stimmten, wenngleich Meissner selbst der Meinung war, dass dies der Fall sei.

Beim Nahesehen ist es zwar schon nach den Gesetzen der geometrischen Projection der Netzhautbilder im Allgemeinen nicht möglich, dass die betrachteten Dinge sich in beiden Augen genau correspondirend abbilden, aber es giebt doch eine bestimmte Lage beider Netzhäute zu einander, bei welcher die Abweichung der beiden Netzhautbilder von der Correspondenz ein Minimum. Dies ist nämlich im Allgemeinen dann der Fall, wenn die beiden horizontalen Trennungslinien (Netzhauthorizonte) in der Blickebene liegen. Hierbei wird die sogenannte Höhendifferenz je zweier einander entsprechender Bildpunkte im Allgemeinen auf ein Minimum gebracht. Grosse Höhendifferenz der beim Nahesehen unvermeidlichen Doppelbilder ist aber gerade das Störendste, während die seitlichen Differenzen zur stereoskopischen Wahrnehmung der Tiefenverhältnisse führen. Nun könnten aber nach dem Listing'schen Gesetze die horizontalen Trennungslinien beim Nahesehen nur so lange in der Blickebene bleiben, als letztere die sogenannte primäre Lage hat, d. h. so lange die Gesichtslinien in derselben Ebene convergiren, in welcher sie bei der Primärstellung gelegen sind. Diese Ebene liegt bei aufrechtgehaltenem Kopfe ungefähr horizontal. Beim gewöhnlichen Nahesehen hat aber bekanntlich die Blickebene eine ganz andere Lage, denn Jedermann senkt die Augen mehr

*) Beiträge zur Physiologie des Sehorgans. 1854. In einer zweiten, nach anderer Methode angestellten Untersuchung erhielt Meissner Resultate, die ziemlich gut zum Listing'schen Gesetze stimmen. Hierbei aber wurden keine Convergenzstellungen benutzt.

**) Archiv f. Ophthalmol. Bd. V., Abth. II. p. 127. 1859.

oder weniger, wenn er nahe Objecte betrachtet, und es ist z. B. sehr unbequem, zu lesen, während die Blickebene in der primären Lage ist. Sobald aber die Blickebene, relativ zu ihrer primären Lage, gesenkt ist, und zugleich die Gesichtslinien convergiren, müssten nach dem Listing'schen Gesetze die horizontalen Trennungslinien mit ihrer äussern Hälfte über, mit der innern unter der Blickebene liegen, also nach innen und unten convergiren und zwar um so mehr, je stärker die Convergenz und je stärker die relative Senkung der Blickebene ist.

Folgten also die Augen beim Nahesehen wirklich dem Listing'schen Gesetze, so würden wir übel daran sein und z. B. beim Lesen von jeder Zeile Doppelbilder erhalten, die sich unter einem mehr oder weniger spitzen Winkel durchkreuzen müssten. Besonders für den Kurzsichtigen, welcher stark convergiren muss, würden diese Doppelbilder sehr störend werden.

Von solchen Doppelbildern ist aber selbst für den geübten Beobachter nichts zu sehen, so lange er in ungezwungener Stellung liest, während allerdings bei gewissen ungewohnten Lagen des Buches relativ zum Kopfe die Doppelbilder deutlich hervortreten. So ist es mir, wenn ich beim Lesen den Kopf auf die Hand gestützt halte, und derselbe dadurch in seiner Beweglichkeit gestört war, öfters begegnet, dass ich Doppelbilder der Zeile bekam, welche sich im eben fixirten Buchstaben unter spitzem Winkel durchschnitten; es trat dies ein, sobald der Blick bei den untersten Zeilen der Seite angelangt war, weil dann die Blickebene ungewöhnlich stark gesenkt werden musste, was man, wenn der Kopf nicht fixirt ist, durch eine leichte Senkung desselben vermeidet. Aehnliche Beobachtungen machte ich, wenn ich beim Liegen las, wobei immer Veranlassung ist, die Blickebene, relativ zu ihrer primären Lage, sehr stark

zu senken. So oft aber auch derlei Doppelbilder der Zeilen auftraten, immer durchkreuzten sie sich unter einem viel kleineren Winkel, als nach dem Listing'schen Gesetze zu erwarten gewesen wäre.*)

Derlei Alltagsbeobachtungen zeigten mir, dass das Listing'sche Gesetz für das Nahesehen nicht gültig sei. Ich habe dann eine genauere Untersuchung über die Lage meiner Netzhäute bei verschiedenen Convergenzen der Gesichtslinien und verschiedenen Lagen der Blickebene angestellt**) und bin zu Ergebnissen gelangt, welche sich in Einklang befinden mit dem, was schon früher Meissner und v. Recklinghausen gefunden haben und was wie gesagt mit dem Listing'schen Gesetze nicht vereinbar ist. Vereinzelte Beobachtungen darüber, dass die Augen beim Nahesehen nicht jenem Gesetze folgen, haben auch Donders und Schnurmann, Volkmann, Helmholtz gemacht.

Die Abweichungen vom Listing'schen Gesetze, wie sie beim Nahesehen eintreten, haben, wie sich schon jetzt sagen lässt, ein individuelles Gepräge, wahrscheinlich deshalb, weil je nach der Art der gewohnheitsgemässen Beschäftigung, dem Refractionszustande der Augen u. s. w. sowohl die Lage der Blickebene als die Convergenz, welche Einer beim Nahesehen vorherrschend benutzt, individuelle Verschiedenheiten zeigen. Andrerseits aber haben doch alle diese Abweichungen das Gemeinsame, dass durch dieselben die horizontalen Trennungslinien in die Blickebene oder derselben wenigstens näher gebracht werden, als nach dem Listing'schen

*) Bei starker Senkung der Blickebene tritt unwillkürlich Convergenz ein, so dass es schwer wird einen Punkt zu fixiren, selbst wenn er um 10 bis 12" vom Auge entfernt ist. Doppelbilder, welche aus diesem Grunde entstehen, dürfen natürlich nicht mit den oben erwähnten verwechselt werden.

**) Die Lehre vom binocularen Sehen. Leipzig 1868. § 18.

Gesetze zu erwarten wäre. Man kann sagen, dass bei demjenigen Convergenzgrade und bei derjenigen Senkung der Blickebene, welche Einer vorherrschend beim Nahesehen, z. B. der Gelehrte beim Lesen und Schreiben benutzt, auch die horizontalen Trennungslinien genau oder sehr angenähert in der Blickebene liegen. Da nun nach Listing's Gesetz bei convergirenden Gesichtslinien und gesenkter Blickebene die horizontalen Trennungslinien mit der äussern Hälfte oberhalb der Blickebene liegen müssten, so folgt, dass dieselben in Wirklichkeit mit der äussern Hälfte stets tiefer liegen, als jenes Gesetz fordert.

Der Nutzen dieser Abweichungen vom Listing'schen Gesetze ist nach dem oben Gesagten klar: sie dienen dazu, das Einfach- und Deutlichsehen zu fördern. Das Princip des grössten Horopters, welches fordert, dass beide Netzhäute stets so gegeneinander orientirt sind, dass möglichst viele Theile der eben betrachteten Aussendinge sich genau oder annähernd im Horopter befinden, ist also nicht nur, wie oben gezeigt wurde, beim Fernsehen, sondern auch, wenngleich in beschränkterem Grade, beim Nahesehen befolgt.

Das scheinbar Einfachste, um die genannten Abweichungen zu erklären, war die Annahme, dass wir im Stande seien, die Augen willkürlich um die Gesichtslinie zu rollen und hierdurch die Netzhäute immer in die für das Einfachsehen günstigste gegenseitige Lage zu bringen. Deshalb untersuchte ich, ob es mir möglich sei, solche Rollungen meiner Augen im Interesse des Einfach- und Deutlichsehens auszuführen. Ich schnitt die beiden Hälften eines Stereoskopenbildes auseinander, brachte zuerst beide Hälften wieder in die ursprüngliche Lage zu einander, erzeugte mir das Verschmelzungsbild und drehte dann das eine Bild oder beide Bilder in entgegengesetzter Richtung um die Gesichtslinien als Axen. Sobald hier-

bei die Drehung eine gewisse sehr enge Grenze überschritt, erhielt ich schon Doppelbilder: Beweis, dass meine Augen der Drehung der Bilder nicht folgten, und dass keine, die Verdrehung der Bilder compensirende Rollung der Augen um die Gesichtslinie eintrat.

Diesem Begebnisse stand eine Beobachtung von Helmholtz entgegen, welcher angab, dass, wenn man mit Hülfe eines vor ein Auge gehaltenen doppelten rechtwinkligen Prisma's das Bild der Aussenwelt für dieses Auge verdrehe, beide Augen eine compensirende Rollung ausführen sollten, um das Einfach- und Deutlichsehen wieder herzustellen. Die Methode von Helmholtz enthielt jedoch eine nicht unwesentliche, von Helmholtz nicht erwähnte Fehlerquelle,*) welche seinen Versuchen die nöthige Beweiskraft nahm. Ich sagte daher (l. c. S. 62), „dass diese Versuche von Helmholtz, so wie sie vorliegen, nichts für das Vorhandensein einer willkürlichen Rollung des Auges beweisen, und dass ich hiernach und auf Grund meiner eigenen, theils nach der Helmholtz'schen, theils nach einer andern fehlerfreien Methode angestellten Versuche die Hypothese der willkürlichen Rollung um die Gesichtslinie „einstweilen als unbewiesen ansehen müsse." „Die Möglichkeit derselben wolle ich durchaus nicht bestreiten."

Obgleich ich also der Meinung war, dass es uns nicht frei stehe, die Augen im Interesse des Einfachsehens, wenn auch nur innerhalb gewisser Grenzen, nach Belieben um die Gesichtslinie zu rollen, so fand ich es

*) Helmholtz hat den Versuch zweimal, zuerst in den Heidelberger Jahrbüchern (1865 p. 258) und später in seiner physiol. Optik (p. 476) beschrieben. Nagel meint, der Einwand, den ich erhoben, treffe nur die erste Besehreibung des Versuchs, nicht auch die zweite. Ein Blick jedoch auf die dem Texte der physiol. Optik beigegebenen Fig. 160 lehrt, dass Nagel hier im Irrthume ist.

doch „denkbar, dass wir durch kleine Steigerungen der Innervation der obern oder untern Schiefen eine Mehrung oder Minderung der Divergenz der vertikalen Trennungslinien willkürlich herbeiführen können" und dass die Abweichungen von Listing's Gesetz beim Nahesehen „durch eine gleichmässige Innervation der beiden untern Schiefen bedingt seien, welche der Sehende im Interesse des deutlicheren Sehens sich angewöhnt habe."*) Ich war nämlich der Ansicht, dass ein täglich in derselben Richtung wiederkehrendes natürliches Bedürfniss besonders in der Jugend sehr wohl das herbeiführen könne, was im späteren Alter unter den vorübergehenden künstlichen Verhältnissen des Versuches nicht möglich sei. Keineswegs also habe ich mich, wie Nagel zu glauben scheint,**) principiell gegen die Möglichkeit der Rollung des Auges um die Gesichtslinie ausgesprochen.

Der letztgenannte Forscher hat neuerdings darauf hingewiesen, dass er schon vor sieben Jahren***) gezeigt habe, dass wahre Rollung des Augapfels um die Gesichtslinie als Axe möglich sei und factisch vorkomme." Darauf hin habe ich die Nagel'schen Versuche wiederholt und zwar anfangs ebenfalls mit negativem Erfolge. Endlich ist es mir jedoch auch gelungen, kleine Rollungen meiner Augen im Interesse des Einfachsehens zu erzielen, jedoch nur unter besonderen Bedingungen, welche anzugeben nicht überflüssig sein dürfte.

Erstens müssen in den beiden binocular zu verschmelzenden Bildern nicht nur zahlreiche horizontale Conturen vorhanden sein, wie neuerdings auch Nagel hervorhob, sondern die Aufmerksamkeit darf sich auch

*) l. c. S. 131.

**) Dies. Archiv. XIV. Bd. II. p. 228 u. ff.

***) Das Sehen mit zwei Augen. Leipzig und Heidelberg. 1861. p. 51.

nicht einseitig auf noch ausserdem vorhandene vertikale Conturen richten. Letzteres war zufällig bei meinen früheren Versuchen der Fall gewesen, wie die damals gegebene Beschreibung zeigt.*)

Zweitens gelingt mir der Versuch nicht, sobald ich irgend auf die Doppelbilder achte oder auch nur dieselben erwarte. Vielmehr muss ich mich ganz in das Object vertiefen und z. B., wenn der Versuch mit zwei identischen Druckschriften gemacht wird, die Schrift mit Aufmerksamkeit lesen. Mein durch lange Uebung sehr geschärftes Vermögen, Doppelbilder selbst bei sehr geringem Abstande derselben wahrzunehmen, hat mir, wie ich jetzt sehe, den Versuch zeither vereitelt. Dem minder Geübten wird also der Versuch wahrscheinlich viel leichter gelingen.

Durch den Nachweis, dass wir bei den erwähnten Versuchen im Interesse des Einfachsehens kleine Rollungen der Augen um die Gesichtslinie ausführen können, gewinnt nun die oben erwähnte Hypothese, durch welche ich die Abweichungen von Listing's Gesetz beim Nahesehen zu erklären versuchte, sehr an Wahrscheinlichkeit. Jene Abweichungen sind höchst wahrscheinlich nur eine Folge der Identität der Netzhäute und sind bewirkt durch eine im Interesse des Einfachsehens erfolgende Innervation der beiden untern Schiefen, welche sich der Innervation der mm. interni gewohnheitsgemäss associirt. Wir haben also hier abermals ein Beispiel, wie sehr die Augenbewegungen unter der Herrschaft der Identität der Netzhäute stehen.

Man würde jedoch sehr irren, wenn man den bedeutenden Unterschied verkennen wollte, welcher zwischen den, bei den erwähnten Versuchen eintretenden Rollungen um die Gesichtslinie und den sonstigen willkürlichen Bewegungen des Auges besteht. Erstens nämlich erfol-

*) Die Lehre vom binocularen Sehen. § 14.

gen die ersteren ungleich langsamer und schwieriger als die letzteren und nur innerhalb sehr enger Grenzen. Zweitens aber haben sie die besondere Eigenthümlichkeit, dass die Innervation, durch welche sie hergestellt worden sind, sozusagen, noch einige Zeit fortklingt, wenn das willkürliche Bestreben längst aufgehört hat. Hierin gleichen sie den einseitigen Hebungen oder Senkungen eines Auges, welche man herbeiführen kann, wenn man vor das eine Auge ein Prisma mit der Kante nach oben oder unten hält. Die übereinander liegenden Doppelbilder, welche dabei im ersten Augenblicke entstehen, verschwinden bekanntlich allmählich wieder, weil das bewaffnete Auge sich einseitig hebt oder senkt, so dass die beiden Netzhautbilder wieder eine identische Lage bekommen. Hat man längere Zeit ein solches Prisma vor dem Auge gehabt und entfernt es dann, so bleibt das betreffende Auge zunächst in seiner falschen, nach oben oder unten schielenden Stellung stehen und kehrt, trotz den nun abermals vorhandenen Doppelbildern, erst allmählich wieder in die normale Lage zurück. Ebenso verhält es sich mit den erwähnten abnormen Rollungen um die Gesichtslinie. Wenn man die Augen längere Zeit in der durch die künstlichen Versuchsverhältnisse bedingten abnormen Stellung lässt, so behalten sie dieselbe auch nach vollendetem Versuche noch eine Weile bei.

Die Langsamkeit, mit welcher die willkürliche Rollung der Augen bei den erwähnten Versuchen erfolgt, und das lange Nachklingen der einmal eingetretenen Innervation weisen darauf hin, dass die Rollung um die Gesichtslinie keine Bewegung ist, welche beim gewöhnlichen Sehen geübt wird, sondern dass sie nur ausnahmsweise eintritt. Gegen diese Auffassung darf nicht eingewandt werden, dass wir oben die Abweichungen vom Listing'schen Gesetze beim Nahesehen als Folge solcher Rollungen angesehen haben. Gerade die Art, wie

hierbei die Rollung erfolgt, beweist die Richtigkeit unsrer Auffassung, worauf jetzt noch näher einzugehen ist.

Bei dem Nagel'schen Versuche geschieht die Rollung der Augen um die Gesichtslinie infolge des Auftretens von Doppelbildern und um diese wieder zu beseitigen. Anders verhält es sich mit den Rollungen, welche die Augen während des Convergirens ausführen. Hierbei associirt sich nämlich die Rollung, wie ich l. c. gezeigt habe, gewohnheitsgemäss mit der Convergenz, gleichviel ob dadurch Doppelbilder beseitigt werden oder nicht. Hierbei ist also nicht das Auftreten von Doppelbildern die Veranlassung der Rollung, sondern eine gewohnheitsgemässe Association zweier Innervationen. Ursprünglich kann immerhin, unsrer Hypothese gemäss, das störende Auftreten von Doppelbildern die Ursache gewesen sein, dass diese Gewohnheit sich ausgebildet hat. Beim Erwachsenen hat sich aber jedenfalls diese Association bereits so fixirt, dass sie unter allen Umständen eintritt, ganz unabhängig von dem Vorhandensein störender Doppelbilder, ja sogar auch dann, wenn durch dieselbe die Doppelbilder erst recht hervorgerufen werden. Die Rollung associirt sich also der Convergenz ganz in derselben Weise wie die Accommodation für die Nähe.

Zum Beweise dafür, dass die Abweichungen vom Listing'schen Gesetze beim Nahesehen nicht die Folge einer dem jeweiligen Einzelfalle angepassten, d. h. für jeweilige Augenstellung besonders gewählten Innervation der untern Schiefen, sondern vielmehr die Folge einer Innervation sind, welche sich ein für allemal der Adduction associirt und mit der Stärke der letzteren zu- und abnimmt, sei jetzt noch Einiges angeführt.

Wie man aus der l. c. von mir gegebenen Tabelle der Abweichungen von Listing's Gesetz ersehen kann, treten dieselben nicht bloss ein, wo sie zweckmässig

sind, nämlich bei gesenkter Blickebene, sondern bei jeder Lage der Blickebene, also auch dann, wenn sie zwecklos oder sogar zweckwidrig sind. Lassen wir z. B. die Gesichtslinien in der primären Blickebene convergiren, so würden, wenn dabei die Augen dem Listing'schen Gesetze folgten, die horizontalen Trennungslinien in der Blickebene bleiben, was für das Einfach- und Deutlichsehen im Allgemeinen das Zweckmässigste wäre. Gleichwohl erfolgt auch hier eine Abweichung vom Listing'schen Gesetze in demselben Sinne wie bei gesenkter Blickebene, bei welcher die Abweichung allein zweckmässig ist. Wenn man bei Convergenz in der primären Blickebene ein Objekt vor sich hat, welches zahlreiche horizontale Conturen enthält, so können allerdings, so lange die Convergenz gering ist, die anfangs vorhandenen Doppelbilder durch eine neue Rollung der Augen ganz in derselben Weise wieder eliminirt werden, wie beim Nagel'schen Versuche. Bei stärkeren Convergenzen in der primären Blickebene ist es aber unmöglich, die Doppelbilder wieder los zu werden. Wer wenig Beobachtungsschärfe für derlei schwer wahrnehmbare Doppelbilder hat, kann sich durch Vorsetzen eines schwachen Prisma's mit der Kante nach oben oder unten leicht überzeugen, dass dann die beiden Bilder einer horizontalen Linie oder Zeile nicht parallel gehen.

Ferner tritt, wie ich dies ebenfalls a. a. O. auseinandergesetzt habe und wie schon Volkmann angegeben hat, die Abweichung von Listing's Gesetz sogar beim einäugigen Sehen ein, wo sie selbstverständlich gar keinen Zweck hat, sondern sogar, wie ich bemerkt habe, zu kleinen Scheinbewegungen führt, also zu einer gewiss nicht zweckmässigen Sinnestäuschung.

Fixirt man unter Vorsichtsmassregeln, die ich (a. a. O. p. 13) ausführlich beschrieben habe, eine im Fernpunkte des Auges gelegene Vertikale mit einem Auge und

accomodirt dann stark für die Nähe, so erfolgt erstens eine Scheinbewegung nach aussen, die uns hier nicht weiter interessirt, zweitens aber auch eine Scheindrehung der Linie um den fixirten Punkt derart, dass das obere Ende der Linie sich nach der Seite des geschlossenen Auges (nach innen) neigt. Diese Scheindrehung ist die Folge einer entsprechenden entgegengesetzten wirklichen Rollung des Auges um die Gesichtslinie. Dass dies so ist, erkennt man, wenn man, wie Volkmann thut, sich von der fixirten Linie zuerst ein Nachbild erzeugt und dann für die Nähe accommodirt. Das Nachbild scheint dann nach erfolgter Accommodation die wirkliche vertikale Linie unter einem, der erfolgten Rollung des Auges entsprechenden Winkel zu durchschneiden.

Wir sehen also, dass sich zwangsweise mit der Accommodation für die Nähe, beziehungsweise mit der Convergenz, welche wieder mit der Accommodation associirt ist, eine Rollung um die Gesichtslinie associirt, welche die Abweichung vom Listing'schen Gesetze beim Nahesehen bedingt. Diese Rollung entspricht ihrer Grösse und Richtung nach dem Bedürfnisse des Einfachsehens bei derjenigen Convergenz und Senkung der Blickebene, wie sie Jeder beim Nahesehen zu benutzen gewöhnt ist. Obwohl nun dieselbe bei andern ungewohnteren Augenstellungen wenig oder gar nicht zweckmässig ist, tritt sie doch auch hierbei infolge eines gewissen Zwanges ein, der freilich nur die Folge der langen Gewohnheit zu sein scheint.

Hiergegen könnte man einwenden, dass, wenn diese der Accommodationsinnervation associirte Rollungsinnervation wirklich bei jeder beliebigen Neigung der Blickebene in derselben Weite erfolge, sie sich auch bei jeder Neigung der Blickebene durch eine gleich starke Rollung des Auges äussern müsse. Dies ist aber, wie die von mir gegebene Versuchstabelle zeigt, nicht der Fall, viel-

mehr nimmt die Grösse dieser Accommodationsrollung, wie ich sie nennen möchte, nicht bloss, wie selbstverständlich mit der Grösse der Convergenz oder Accommodation, sondern auch mit der Senkung der Blickebene zu. Wenn man aber bedenkt, dass diese Differenz zwischen der Accommodationsrollung bei stark gehobener und der bei stark gesenkter Blickebene bei gleicher Convergenz einige Grade nicht übersteigt, so wird man unbedenklich der von mir a. a. O. gemachten Hypothese beistimmen können, dass diese Verschiedenheit der Wirkung einer an sich bei jeder beliebigen Neigung der Blickebene in gleicher Weise erfolgenden Innervation sehr wohl rein mechanisch begründet sein kann, insofern bei zwei verschiedenen Augenstellungen ein und derselbe Muskel nothwendig in verschiedener Weise und mit verschiedener Kraft am Augapfel angreifen muss, wenngleich er in beiden Fällen mit genau derselben Stärke innervirt wird. Dies gilt insbesondere von den schiefen Muskeln bei verschiedener Lage der Blickebene*).

Was die Muskeln betrifft, durch welche die mit der Convergenz associirte Rollung ausgeführt wird, so bin ich der Ansicht, dass nur die beiden untern Schiefen dabei betheiligt sind. Denn damit, dass man sich wie Nagel (l. c.) in der üblichen Weise fragt, welche Muskeln in der Lage sind, ein in der Gesichtslinie selbst gelegenes Drehungsmoment zu erzeugen, ist meiner Meinung

*) Unerklärlich ist mir dagegen, dass mein Auge, wenn ich es stark nach aussen ablenke und dann für grosse Nähe accommodire, eine Rollung erleidet, welche der sonstigen Accommodationsrollung entgegengesetzt ist (l. c. p. 97). Ich weiss indess nicht, ob dies bei Andern auch der Fall ist, und bin auch nicht sicher, ob bei solchen ungewohnten und anstrengenden Stellungen und Accommodationen nicht Abnormitäten der Innervation eintreten; denn es ist bekannt, dass ungeübte und schwierige Bewegungen leicht zu unwillkürlichen Mitbewegungen führen.

nach die Sache nicht erledigt. Ein solches Drehungsmoment kann allerdings nur durch die gemeinsame im passenden Verhältnisse der beiderseitigen Kraft erfolgenden Innervation der untern Schiefen und untern Geraden, beziehendlich des obern Geraden und obern Schiefen zu Stande kommen, und auch die wirkliche Rollung könnte auf diese Weise erzeugt werden, vorausgesetzt, dass aus den Widerständen, welche derselben entgegenstehen, ein dem resultirenden Drehungsmomente der genannten Muskeln genau diametral entgegengesetztes Drehungsmoment resultirt*). Eine Beobachtung aber, welche ich a. a. O. beschrieben habe, weist darauf hin, dass es lediglich eine Innervation der beiden untern Schiefen ist, welche sich der Convergenz associirt und die beschriebene Abweichung von Listing's Gesetz bedingt. Diese Beobachtung machte ich bei Gelegenheit des oben beschriebenen Versuches mit der geraden Linie, welche bei unverrückter Gesichtslinie mit einem Auge betrachtet wird, das sich abwechselnd für seinen Fernpunkt und für die Nähe accommodirt. Ausser der oben erwähnten Scheindrehung der Linie und der hier nicht näher zu besprechenden Scheinbewegung nach aussen**) zeigt sich nämlich bei diesem Versuche noch eine kleine Scheinbewegung nach unten. Dieselbe wurde nicht bloss von mir sondern auch von einem zweiten, in solchen Versuchen geübten Beobachter gesehen. Es lehrt diese Scheinbewegung nach unten, dass das beobachtende Auge neben der Rollung, die es bei der Accommodation für die Nähe erleidet, auch noch eine unwillkürliche Drehung nach oben erfährt, welche, wie jede nicht beabsichtigte und dennoch in ihrem Erfolge nicht vorhergesehene Augenbewegung, eine entsprechende Scheinbewegung des betrachteten Ob-

*) Die Lehre vom binocularen Sehen. § 20.

**) Ausführliches über diese sehr auffällige Scheinbewegung findet sich a. a. O. § 4.

jects nach unten bedingen muss. Diese Beobachtung stimmt zu der Annahme, dass es lediglich der untere Schiefe sei, welcher die mit der Accommodation associirte Rollung hervorbringt; denn dieser Muskel dreht die Gesichtslinie zugleich nach oben und aussen. Die Drehung nach oben verräth sich wie gesagt durch die kleine Scheinbewegung nach unten, die Drehung nach aussen aber, kann nicht durch eine kleine Scheinbewegung nach innen zur Wahrnehmung kommen, weil aus anderen Gründen bei dem Versuche eine sehr starke Scheinbewegung nach aussen auftritt, welche weit mehr als genügend ist, jene viel kleinere Scheinbewegung nach innen zu compensiren.

Schliesslich bleibt mir noch eine Bemerkung Nagel's zu widerlegen. Derselbe sagt a, a. O.: „Man wird bemerken, dass das Vorkommen wahrer Raddrehungen nicht stimmt zu Hering's Behauptung in Betreff der unlösbaren Gemeinschaft in der Thätigkeit gewisser Augenmuskeln. Hering will rectus sup. und obliquus inf. zusammen sozusagen als eine einzige nach oben ziehende Kraft betrachten uud glaubt, dass beide Muskeln sich nur gleichzeitig und immer in dem nämlichen Verhältniss contrahiren. Diese Meinung ist durch obige Betrachtungen genügend widerlegt."

Hiernach scheint mir, dass Nagel meine Schrift über die Augenbewegungen nur aus einem Referate kennt, denn wer dieselbe gelesen, wird wissen, wie unrichtig obige Bemerkung ist. Allerdings habe ich den Satz aufgestellt, dass zum Zwecke der Hebung des Augapfels beide Muskeln immer gleichzeitig und in demselben Verhältnisse, gleichsam wie ein aus zwei Zweigen bestehender Muskel, innervirt werden; aber dies schliesst doch in keiner Weise aus, dass einer der beiden Muskeln zu einem andern Zwecke sich unabhängig vom andern contrahiren kann. Wie fern mir die Nagel'sche

Auffassung lag, geht schon daraus hervor, dass ich Beispiele aufzähle, wo ein und derselbe Muskel sich zu dem einen Zwecke mit diesem, zu dem andern mit jenem Muskel associirt, und dass ich dies insbesondere vom rectus internus behaupte, welcher bald mit dem internus bald mit dem externus des andern Auges in associirter Thätigkeit ist. Ferner habe ich selbst auf die Möglichkeit hingewiesen, dass die schwache Divergenz der verticalen Trennungslinien beim Fernsehen durch kleine Innervationen der Schiefen geändert werden können, und dass beim Nahesehen die Abweichungen von Listing's Gesetz durch eine Innervation der unteren Schiefen bedingt seien, was Alles selbstverständlich die Voraussetzung involvirt, dass nicht nur die zum Zwecke der Hebung zweifellos stattfindende Association zwischen einem Geraden und einem Schiefen innerhalb gewisser Grenzen lösbar sei, sondern dass auch die Schiefen gesondert innervirt werden können. Endlich habe ich es geradezu ausgesprochen, dass sich fast alle uns bekannten Associationen willkürlicher Muskeln bis zu einem gewissen Gerade lösen lassen.

Bemerkungen zur Anatomie der Irisanheftung und des annulus ciliaris.

Von

Alexander Iwanoff und Alexander Rollett.

Hierzu Tafel I, II, III, IV, V.

Wir stellten uns bei Gelegenheit einiger Untersuchungen, die wir am Auge vorgenommen haben, auch die Aufgabe, auf Meridianschnitten durch das Auge die Ausdehnung und Lage des meridionalen Durchschnittes desjenigen Gebildes näher zu bestimmen, welches man, wie aus vielen neueren Werken und Aufsätzen hervorgeht (siehe u. A. Henle's Handbuch der Eingeweidelehre. Braunschweig 1866 p. 607 Fig. 463 und p. 626 Fig. 478 u. 479 und Kölliker's Handbuch der Gewebelehre Leipzig 1867, p. 647 u. 648.), zur Zeit ziemlich allgemein als ligamentum pectinatum Iridis zu bezeichnen pflegt. Es liegen zwar meridionale Schnitte jenes Gebildes schon in Abbildungen vor, wie z. B. in den oben angeführten Figuren Henle's, die sich auf den Menschen beziehen oder auf der dem Aufsatze G. Meyer's: Ueber die Structurverhältnisse des Annulus ciliaris bei Menschen und Säugethieren (Virchow's Archiv Bd. 34, p. 380.) beigegebenen Tafel VIII, wo in Figur 3 das ligamentum pectinatum einer wilden Katze, in Fig. 4

das einer Kuhantilope erscheint; allein in Henle's sehr belehrender Zeichnung, welche die meisten Verhältnisse richtiger darstellt, als sie je zuvor dargestellt wurden, ist die Verbindung mit der Iris weggeblieben, die Abbildungen von G. Meyer sind viel zu schematisch und entsprechen den Verhältnissen, wie wir sie bei ganz nahe verwandten Thieren antreffen, durchaus nicht.

Wir werden aber gerade sehen, dass hier eine möglichst genaue Erfassung der vergleichend anatomischen Details zu bemerkenswerthen Betrachtungen führt.

Wenn wir diesen Gegenstand hier aufnehmen, so ist es unvermeidlich, dass wir an vieles Wohlbekannte anknüpfen müssen.

Dass aber nur vergleichend anatomische Thatsachen, welche bisher nicht beachtet wurden; Missverständnisse älterer Angaben, welche sich in die Wissenschaft eingeschlichen haben und daraus wieder verschwinden sollten; und das Bestreben vage anatomische Begriffe für physiologische und pathologische Fragestellungen, welche wir für nothwendig erachten, zu praecisiren, die vorliegenden Mittheilungen veranlassten, wird der kundige Leser nicht verkennen.

Es wird die in neuerer Zeit von Pelechin (Ueber den sogenannten Kanal von Fontana oder Schlemm [der Raum zwischen Cornea, Sclera und Ciliarmuskel] Archiv für Ophthalmologie, Bd. XIII., p. 423—446 und Taf. I.) wieder angeregte Frage über den sogenannten canalis Fontanae ihrer Lösung entgegengebracht werden und damit zugleich die vergleichende Anatomie der Irisanheftung und des annulus ciliaris eine Erläuterung erfahren.

I.

Wir wollen mit der Untersuchung des Ochsenauges beginnen.

Schneidet man aus einem frischen, im Aequator halbirtem Ochsenauge, aus welchem man Glaskörper und Linse vorsichtig entfernt hat, durch zwei meridionale Scheerenschnitte ein Segment heraus und bringt es mit der dem Augeninnern zugekehrten Seite nach oben in eine Schale mit Wasser und schlägt nun vorsichtig die Iris zurück, wie es Fig. I. zeigt, so bemerkt man, dass die Regenbogenhaut sich mit einer Reihe von kurzen Zähnen Fig. 1a. am Rande der Descemetischen Haut inserirt. Diese Zähne erscheinen als Fortsätze des der vorderen Fläche der Regenbogenhaut zunächst liegenden faserigen Gewebes derselben, nur erscheinen sie stellenweise etwas weniger pigmentirt, namentlich an den Seitentheilen, so dass sie dort beim Anspannen der Iris weisslich sind. Zwischen jenen Zähnen erscheinen kleine grubige und beschattete Vertiefungen. Die Zähne haften ziemlich fest, wie man erfährt, wenn man die Iris von ihrer Anheftungstelle abzuziehen sucht. Hat man aber die Trennung auf diese Weise erreicht, so erscheint an dem frei gewordenen Irisrande eine etwas erhabene Leiste, welche eben aus jenen Zähnen, die mit ihren freien Enden, wie eine Reihe conischer Zacken sich erheben, zusammengesetzt ist.

Hat einmal die eben beschriebene Ablösung der Iris stattgefunden, so trennt sich bei weiterem schwachen Zuge die Uvea sehr leicht noch eine kurze Strecke weit von der darunter liegenden Sclera ab. Bald darauf haftet sie aber wieder inniger an derselben und es braucht eines stärkeren Zuges, um die Lösung nun vollständig bis zum hinteren Ende des annulus ciliaris zu bewirken. Man kann statt am ganz frischen Auge auch an einem in Müller'scher Flüssigkeit gelegenen die obigen Beobachtungen machen, nur muss man dafür sorgen, dass nicht die etwas spröde gewordene Iris beim

Umschlagen und Ziehen in ihren mittleren Partien zerreisst.

Sieht man das in der erwähnten Weise vorbereitete Augensegment, während man am besten die Iris in der in Fig. I. ersichtlichen Weise umgeschlagen und etwas gehoben hat, von der Seite her an, so wird man die in Fig. I. gezeichnete Seitenansicht wahrnehmen. Das Dreieck b erscheint graulich und mehr durchscheinend, als die umgebenden Partien. Es wird einerseits von der Iris und zwar dem die Zähne tragenden Randtheile derselben, an den beiden anderen Seiten von der Sclera und von der Chorioidea begrenzt. In dem von der ersten und dritten Seite gebildeten Winkel verlängert es sich weit hinein zwischen das Gewebe der Iris und der im Ochsenauge gleichsam über eine beträchtliche Strecke der hinteren Fläche der Iris herabgeschobenen, und damit verwachsenen Ciliarfortsätze. Ueber die Lage des Dreiecks bei normaler Lage der Iris kann man sich leicht orientiren, wenn man sich in Fig. I. die Iris wieder über die Hornhaut gedeckt denkt. Die Brücke cd Fig. I., welche der Irisrand über dem Dreiecke bildet, hat Hueck (Die Bewegung der Krystalllinse. Leipzig. 1841, p. 84 u. 85 und Taf. II. und III., Fig. XIV.) im Ochsenauge als ligamentum pectinatum Iridis bezeichnet. Er sagt daselbst: „Zieht man bei der Durchschnittsansicht die Iris ein wenig an, so hat es das Ansehen, als entstehe sie aus zwei zusammentretenden Platten. Die eine Platte, die hintere, ist das corpus ciliare (g), welches von hinten nach vorn an Dicke zunehmend, hier etwa 0,3‴, dick ist und unmittelbar in die Iris übergeht, die andere vordere Platte ist aber das ligamentum pectinatum Iridis (i), das hier derb, breit und mit Pigment bedeckt ist, daher mehr als bei anderen Thieren in die Augen fällt. Seine ganze Breite vom Hornhautrande bis zur Iris beträgt 1,1‴. Die Anheftung an die Cornea

oder vielmehr an die membrana humoris aquei (bei m) geschieht mittelst kurzer weisslicher Fasern (0,3‴ lang, 0,1‴ dick), welche dicht nebeneinander stehen, ohne jedoch mit einander verbunden zu sein."

Wir mussten dieses Citat machen, weil uns daran liegt, zu constatiren, was Hueck, der den Namen ligamentum pectinatum Iridis einführte, darunter verstanden haben wollte.

Unsere späteren Ausführungen werden aber ergeben, dass man sich, auch, wenn man Hueck bis auf die richtige Seite citirt hatte, doch häufig um das Verständniss dessen, was Hueck mit ligamentum pectinatum Iridis bezeichnet haben wollte, durchaus nicht bemüht hat, und das hat zu wesentlichen Missverständnissen Veranlassung gegeben. Das oben auf dem meridionalen Seitenschnitte unseres Segmentes beschriebene Dreieck ist nicht leer, sondern erscheint ausgefüllt, aber mit einem sehr lockeren, leicht zerreisslichen Gewebe, so dass man sehr leicht von hier aus eine Borste unter dem erwähnten Rande der Iris so hindurchschieben kann, dass dieselbe an dem correspondirenden Orte des gegenüberliegenden Seitenschnittes unseres Segmentes wieder zum Vorscheine kommt.

Die eingeführte Borste liegt dann in jenem Raume, welchen Fontana im Ochsenauge zuerst näher untersuchte und in seinem 1778 an Adolf Murray in Upsala gerichteten Briefe (F. Fontana Abhandlung über das Viperngift etc. und Beschreibung eines neuen Augenkanales. Aus dem Französischen. Berlin 1787, p. 412) als neuen Augenkanal und in Bezug auf seine Lage mit einer, wie man glauben sollte, zu Verwechselung oder Nichtbeachtung keinen Anlass bietenden Genauigkeit beschrieben hat.

In der That sind Fontana's Angaben über die

Lage seines Kanales im Ochsenauge immer nur bestätigt worden.

Ganz anders verhielt es sich aber mit der Frage, ob das, was Fontana als Kanal beschrieben hat, wirklich ein offener Kanal sei und ob etwas dem Fontana'schen Kanale Analoges auch im Auge anderer Thiere und des Menschen existire.

In Bezug auf diese Fragen herrschen die widersprechendsten Angaben bis in die neueste Zeit.*)

In der That ist der dem Kanale Fontana's im Ochsenauge entsprechende Raum immer ausgefüllt von einem eigenthümlich angeordnetem Gewebe, zwischen dessen Balken bald grössere, bald kleinere Maschenräume übrig bleiben. Auf dem meridionalen Durchschnitte findet man nicht ein einfaches grösseres Loch, sondern eine Reihe kleinerer Löcher neben einander, etwa in der Weise, wie sich auch der Durchschnitt durch die von Netzbalken durchzogenen Lymphsinus nach den neueren Untersuchungen an den Lymphdrüsen darstellt. Am grössten sind diese Maschenräume zwischen den Balken des vorhin genannten und den Raum des sogenannten Canalis Fontanae ausfüllenden Gewebes in den mittleren und äusseren, gegen die Sclerotica hinliegenden Theilen jenes Raumes.

*) Man vergleiche zur Orientirung Kieser de anamorphosi oculi 1804 Gottingae, p. 68.

G. R. Treviranus. Beiträge zur Anatomie und Physiologie der Sinneswerkzeuge. Bremen 1828, p. 83.

E. H. Weber, Ausgabe von Hildebrandt's Handbuch der Anatomie. Braunschweig, 1832. Bd. IV., p. 77.

Hueck, l. c. Leipzig 1841, p. 69, 70, 71 und p. 84 85.

M. J. Weber. Handbuch der Anatomie des menschlichen Körpers. Bd. III. Leipzig 1845, p. 79.

E. Brücke. Anatomische Beschreibung des menschlichen Augapfels. Berlin 1847, p. 52.

H. Müller. Archiv für Ophthalmologie. Bd. III. p. 45—48. Berlin 1857.

Pelechin. Ueber den sogenannten Canal von Fontana oder Schlemm. Archiv für Ophthalmologie. Bd. 13. Berlin 1867, p. 423.

Es kann dort, auch wenn die Schnitte weniger vorsichtig angefertigt wurden und das zarte Balkennetz des grossmaschigen Theiles dabei zerrissen wurde, wie es bei Pelechin (l. c.) seiner Fig. III nach zu urtheilen der Fall gewesen sein muss, wirklich eine einzige grössere Lücke, also das sich zeigen, was man von dem Durchschnitte eines grösseren offenen Kanales im Sinne Fontana's erwarten müsste. Diese Lücke für den Durchschnitt des Schlemm'schen Kanales zu erklären, wie es Pelechin gethan hat, ist nicht gerechtfertigt.

Es wurde dadurch nur jene Verwirrung neuerdings angerichtet, welche J. M. Weber (l. c. p. 79) und nach ihm Brücke (l. c. p. 49 u. p. 53) zu beseitigen sich bemühten.

Der Schlemm'sche Kanal oder der demselben entsprechende Lebert'sche Ciliarplexus (Archiv für Ophthalmologie Bd. 11. Berlin 1865 p. 28, 29, 30) liegt im Ochsenauge ebenso, wie im Auge des Menschen, in der Sclerotica selbst; die dem Durchschnitte des Fontana'schen Kanales entsprechende Lücke dagegen nach innen von der Sclerotica, nicht im Gewebe des Ciliarmuskels, wie Pelechin (l. c. p. 436) angiebt, sondern nach vorne von dem Körper des beim Ochsen nur schwach entwickelten aber vorhandenen (gegen G. Meyer l. c. p. 393. nach W. Flemming: Zur vergleichenden Histologie des Ciliarmuskels. Vorläufige Mittheilung. Centralbl. f. d. med. Wissensch. 1868. p. 626.) Ciliarmuskels. Es ist aber, wie schon gesagt, eine solche grössere Lücke von vorneherein gar nicht vorhanden, sondern an ihrer Stelle findet sich ein von vielen kleineren Lücken durchbrochenes Netzwerk.

Das Letztere müssen wir nun näher kennen lernen.

Dazu braucht man zunächst möglichst vollständige und vorsichtig ausgeführte Meridionalschnitte durch gut gehärtete Augen; Schnitte, welche auch bei sehr starken Vergrösserungen noch gut untersucht werden können. Unter gut gehärteten Augen verstehen wir solche, welche im ganz frischen Zustande in Müller'sche Flüssig-

keit oder in verdünnten Holzessig gelegt wurden, die ferner, nachdem sie längere Zeit in jenen Flüssigkeiten sich befanden, hinterher noch in starkem (92% Vol.) Alkohol, entweder in toto oder in Form von Segmenten wie in Fig. I, weiter gehärtet werden.

Aus solchen Augensegmenten wurden dann auf Korkunterlagen oder nach vorheriger Einbettung der Stücke in die von Peremeschko angegebene Masse aus, gleichen Theilen weissen Wachses und Olivenöls, die Schnitte angefertigt.

Fig. II stellt einen solchen Schnitt aus dem Ochsenauge dar. Die Punkte, gegen welche die Ecken des bei schwacher Vergrösserung sichtbaren und früher beschriebenen Dreieckes hinfallen, sind mit a, b, c bezeichnet. Was die histologischen Details dieses Bezirkes anbelangt, so sehen wir auf allen Schnitten eine bestimmte gröbere Anordnung wiederkehren.

Das aus verschieden breiten, verzweigten und mit einander anastomosirenden Balken zusammengesetzte Netz, welches denselben ausfüllt, lässt unmittelbar hinter der dicken am Cornealrande sich ansetzenden Randpartie der Iris Fig. I und Fig. IId verhältnissmässig grosse Maschenräume zwischen sich übrig, und zwar erstreckt sich diese grossmaschige Formation von dem Irisansatze nach aufwärts über eine bestimmte Strecke der Oberfläche der Sclerotica hin, nach abwärts aber keilförmig eine bestimmte Strecke zwischen dichtere und jenen Keil von beiden Seiten umfassende Gewebestreifen der Iris und der Ciliarfortsätze hinein.

An dem inneren, also den Ciliarfortsätzen angehörenden Streifen steigt das Balkennetz dann unter allmählig zunehmender Verkleinerung seiner Maschen bis nahe an die Grenze des Ciliarmuskels Fig. IIe hinan. Unmittelbar vor dem Ciliarmuskel aber wandelt es sich in ein sehr zierliches, kleinmaschiges und dichtes Netz

um, welches einen sich zuspitzenden Fortsatz an der Sclerotica bis zur Cornealgrenze herabschickt, einen zweiten etwas stumpferen Fortsatz aber höher oben gegen die Mitte des früher beschriebenen grossmaschigen Netzes hervorstreckt.

Wie gesagt, kehrt dieses Bild auf einer Reihe von meridionalen Schnitten immer wieder. Zu bemerken ist aber, dass das Areal, welches von diesem Netzwerke eingenommen wird etwas kleiner erscheint an der Nasen- und Schläfenseite, also in der Meridianebene, in welche der breite Durchmesser der Pupille des Ochsenauges fällt, als auf Durchschnitten der darauf senkrechten Meridianebene. Es stimmt dies damit überein, dass man auch, wenn man in der Weise Fontana's (l. c. Taf. VII Fig. IX) oder Pelechin's (l. c. p. 431 Taf. I Fig. I) den Raum des sogenannten Fontana'schen Kanales durch Spaltung der inneren Seite (Fig. IIf)des früher beschriebenen meridionalen Dreiecks mit der Scheere im ganzen Umkreise eröffnet und dabei das jenen Raum anfüllende Netz theilweise zerstört und zusammenfallen macht, die dabei entstehende Furche an der Nasen- und Schläfenseite etwas enger findet, als in der darauf senkrechten Richtung.

Noch möchten wir bemerken, dass der Fortsatz Fig. II vielleicht für Hueck beim Ochsenauge die Veranlassung zur Unterscheidung eines canalis Fontanae anterior und medius (l. c. p. 85) abgegeben hat. Der Canalis Fontanae externus, welchen er in anderen Thieraugen neben den beiden ersteren noch unterschied, ist nach Hueck im Ochsenauge geschlossen. Es ist uns aber überhaupt nicht verständlich geworden, was Hueck mit seinem canalis Fontanae externus gemeint hat, und eben so kann man nur für das Ochsenauge der oben ausgesprochenen Vermuthung Raum geben. In Bezug auf die Darstellungen, welche Hueck von den Augen anderer

Thiere und des Menschen giebt, müssen wir auch gleich bekennen, dass uns ebenso wie der canalis Fontanae externus, auch sein canalis Fontanae medius ganz unverständlich geblieben ist. Er scheint sich hier durch eine Reihe von Artefacten getäuscht zu haben. Sicher ist, dass Hueck's Angaben ganz geeignet waren, die schon vor ihm wegen der Verwechslung mit dem Schlemm'schen Kanale verwickelte Angelegenheit des sog. Canalis Fontanae noch mehr zu verwirren.

Trotz alledem kommen bei Hueck eine Reihe von Angaben vor, die nicht von späteren Autoren hätten gänzlich unbeachtet bleiben sollen. Insbesondere scheint Pelechin, der doch die Literatur erschöpfend mitzutheilen im Sinne hatte, dabei aber Hueck's mit keiner Silbe erwähnt, des Letzteren Buch nicht gelesen zu haben. Gerade Pelechin hätte aber sicherlich durch die Lectüre Hueck's einen sehr wirksamen Schutz gegen die gezwungenen Auslegungen gewonnen, die er seinen eigenen Befunden gab. Was Hueck in den meisten Augen als canalis Fontanae anterior beschreibt, entspricht, wie wir sehen werden immer dem, was Fontana im Ochsenauge als seinen Kanal beschrieben hat, darauf wurde schon von Brücke (l. c. p. 52 u. 53) mit Recht hingewiesen.

Brücke geht aber auch über diesen Canalis Fontanae (oder canalis Fontanae anterior Hueck's), als über ein nur im Ochsenauge zu beobachtendes, bedeutungsloses Artefact hinweg, was, wie sich zeigen wird, doch nicht ganz gerechtfertigt erscheint.

Wir hatten uns früher einen allgemeinen Ueberblick über das den Fontana'schen Raum im Ochsenauge ausfüllende Balkennetz gemacht, wir wollen uns nun auf die einzelnen microscopischen Formen, welche dasselbe zusammensetzen, näher einlassen. Man kann schon an Schnitten, die wie der beschriebene aus in Müller'scher

Flüssigkeit conservirten Augen angefertigt wurden, besonders wenn sie mit Carmin tingirt sind, sehen, dass an die Faserzüge der Balken vereinzelnt oder gruppenweise und in beträchtlicher Anzahl Zellen angelagert erscheinen, welche unregelmässige Formen besitzen, aus einer stark granulirten Substanz bestehen und deutliche runde oder etwas ovale Kerne besitzen. Die den Balken der grossmaschigen Theile angelagerten Zellen erscheinen um vieles grösser als die weissen Blutkörperchen des Ochsen, sie können auch wegen ihrer schönen runden oder etwas ovalen und einem grösseren Bläschen ähnlichen Kerne, deren gewöhnlich einer in jeder Zelle vorkommt, nicht mit den lymphoiden Zellen ohne weiteres zusammengestellt werden. In den kleinmaschigen Theilen kommen aber ausser den eben genannten Zellen völlig ähnlichen auch zahlreiche kleinere Zellen vor, welche ihrer Form und Grösse nach mit den lymphoiden Zellen in verschiedenen anderen Organen des Rindes übereinstimmen.

Es ist ferner zu bemerken, dass, in den Balken des grossmaschigen Theiles zerstreut, sternförmige Pigmentzellen vorkommen, wie sie in den übrigen pigmentirten Häuten des Auges angetroffen werden und wie sie im Ochsenauge auch sehr zahlreich zwischen den Bündeln des Ciliarmuskels angetroffen werden.

Will man sich über die besagten Formen und über die Zusammensetzung der Balken selbst genauer unterrichten, so ist es nothwendig Zerzupfungspraeparate zu machen.

Es ist am besten dabei so zu verfahren, dass man sowohl aus frischen, als auch aus gehärteten Augen zuerst Segmente wie in Fig. I präparirt und von diesen dann durch meridionale Messer- oder Scheerenschnitte bald dickere oder dünnere Stücke abträgt, die auf eine Seite gelegt dann einen Durchschnitt nach Art der Fig. II repraesentiren. Hat man sich an den letzteren

einmal über die früher erwähnten Verhältnisse orientirt, so gelingt es mit Hülfe einer Loupe leicht sich beliebig kleine Stückchen abzugrenzen, wenn man in verschiedenen Richtungen z. B. 1, 2, 3 u. 4 in Fig. II eine scharfe Messerklinge nicht ziehend bewegt, sondern bis zur Trennung des Zusammenhanges fest aufdrückt. Die so abgegrenzten Stückchen werden dann entweder in Jodserum oder in Müller'scher Flüssigkeit u. s. w. zerzupft. Man erhält dann Balken, die oft ganz dicht mit den oben erwähnten Zellen belegt erscheinen, oder man sieht die Zellen, zu Plaques geordnet, die kleineren Zwischenräume zwischen den Balken ausfüllen, oder man sieht die Zellen selbst in Ketten isolirt, wahrscheinlich noch in dem Zusammenhange, in welchem sie vor dem Zerzupfen einen der Balken belegten.

Die Balken selbst erscheinen faserig. Dort, wo sie die grossen Maschen zwischen sich übrig lassen, fallen an Zerzupfungspraeparaten vor Allem die zahlreichen elastischen Fasern auf, namentlich an ganz frischen Präparaten. Dieselben unterscheiden sich nicht von andern elastischen Fasern und können durch Zusatz von Natronlauge, welche sie nicht verändert, sehr verdeutlicht werden.

Ausser den elastischen Fasern lassen sich auch noch breitere kernlose und mit einer Längsstreifung versehene verzweigte Balken isoliren und zwar aus denselben Theilen, in welchen beim ersten Anblicke die elastischen Fasern sich so besonders hervorheben. Für die Isolirung jener Balken eignen sich aber Augen aus Müller'scher Flüssigkeit viel mehr, als frische Augen.

Bündel von fibrillärem Bindegewebe mengen sich den Balken des Netzes nur in jenen Partien bei, welche an die aus fibrillärem Bindegewebe gebildeten benachbarten Theile angrenzen.

Man findet namentlich in den kleinmaschigen Thei-

len des Netzes, den Balken viel fibrilläres Bindegewebe beigemengt. Scharfe Grenzen anzugeben ist hier sehr schwer, es finden vielmehr zahlreiche Uebergänge statt. Auffallend ist, dass man an solchen Zerzupfungspräparaten sehr häufig auf Bündel von fibrillärem Bindegewebe stösst, welche sehr fein zugespitzt auslaufen, indem deren Fibrillen in verschiedenen Höhen successive ihr Ende erreichen, so dass man auf die Vermuthung geführt wird, dass man es hier mit den, zwischen die anderweitigen Bestandtheile der Balken eingeschoben gewesenen Bündelenden zu thun habe.

Von den oben angeführten Zellen ist ferner noch zu erwähnen, dass die grosse Art derselben, wenn die Zerzupfungspräparate aus gehärteten Augen angefertigt werden, in vielgestaltigeren Formen auftritt, als dies nach der Zerzupfung frischer Präparate zu vermuthen ist. Während im letzteren Falle die Zellen mehr gequollen und rundlich erscheinen, erhält man im ersteren Falle Zellen, die ohne runzelig zu sein doch härter erscheinen und Fortsätze von verschiedener Gestalt aussenden, die auch an den völlig isolirten Zellen noch gut erhalten sind.

Diese Fortsätze erscheinen dann bald kurz und zackig, bald lang und allmälig sich verschmächtigend, oder die Zelle setzt sich nach der einen oder der andern Seite hin in einen breiten, dünnen, flügelartig an ihr hängenden Fortsatz fort. Fortsäze der letzteren Art erscheinen ferner nicht selten durchbrochen und gitterartig. — Das sind die Bilder, welche man bei der Untersuchung von Zerzupfungspräparaten unter Anderen erhalten kann. Erschöpfend kann eine solche Beschreibung natürlich nicht sein und wird auch die Ermittelung der etwa zu beobachtenden Lebenseigenschaften der verschiedenen in unserem Gewebe in so grosser Anzahl vorhandenen Zellen eine weitere Aufgabe bleiben.

Wir unterlassen es, um die Zahl der Abbildungen nicht zu übertreiben, hier die erwähnten Details bildlich darzustellen, sicher, dass Jeder, der den Gegenstand vornimmt, wie wir es angaben, ohne Schwierigkeiten die erwähnten Bilder erhalten wird.

Von selbst ergiebt sich dann, dass es, wie wir schon sagten, nicht angeht, alle diese Zellen einfach für weisse Blutkörperchen zu erklären. Mit den letzteren stimmen nur einzelne jener Zellen überein, die anderen sind grösser und weiter entwickelt.

Ehe wir das Ochsenauge verlassen, müssen wir noch auf die buckelförmige Erhebung der Iris, Fig. IIk aufmerksam machen.

Sie läuft ringförmig um die ganze Iris, näher dem Ciliarrande als dem Pupillarrande. Diese buckelförmige Erhebung wird zuerst von G. Meyer (l. c., p. 394.) erwähnt. Er macht ferner die Angabe, dass er dieselbe bei der Untersuchung der Augen vieler Wiederkäuer „fast überall gefunden" hat. Auf dieselbe soll sich ferner nach G. Meyer das ligamentum pectinatum umschlagen und ihr Gewebe „vollkommen dem sogenannten erectilen" gleichen. Wir finden an dieser Stelle nur das Stroma der Iris verdickt und darin allerdings auffallend viele grössere Gefässe, wahrscheinlich dem circulus major angehörend.

Was G. Meyer unter dem ligamentum pectinatum verstanden hat und wie auffallend schematisch seine Abbildungen gehalten sind, das ersuchen wir den Leser aus seiner Fig. 4 Taf. VIII. (l. c.) zu entnehmen, welche die von ihm beschriebenen Verhältnisse darstellen soll.

Sehr analog den von uns im Ochsenauge abgehandelten Verhältnissen, sind diejenigen, welche im Auge des Schafes vorliegen.

Die Iris erscheint hier ebenfalls durch eine Reihe

kurzer, dicht stehender Zähne an den Rand der Descemetischen Membran angeheftet.

Der meridionale Durchschnitt des Fontana'schen Raumes bildet bei schwacher Vergrösserung gesehen, ungefähr ein Dreieck, wie beim Ochsen. Die Ciliarfortsätze erscheinen aber nicht ganz so weit herab an die hintere Fläche der Iris angewachsen und reicht auch die, zwischen das Gewebe der Iris und der Ciliarfortsätze eingeschobene untere Ecke jenes Dreiecks nicht so weit nach abwärts, wie beim Ochsen. Auch hier liegt ein kleinmaschiges mit Zellen dicht erfülltes Netz, in welches das grossmaschige Netz des Fontana'schen Raumes allmälig übergeht, an der inneren Seite der Sclerotica und an der vorderen Grenze des Ciliarmuskels.

Der letztere besteht beim Schafe, wie beim Ochsen aus vorzugsweise meridional verlaufenden Faserzügen, die in den hinteren Partien zu einem mehr compacten Körper geordnet sind, in den vorderen Partien aber durch dazwischen eindringende Streifen der vor dem Ciliarmuskel gelegenen Gewebeformation auseinander geschoben erscheinen. Einzelne dieser Faserzüge stehen sowohl in meridionaler, als auch in aequatorialer Richtung durch Brücken mit einander in Verbindung, die sich meist unter spitzen Winkeln mit einander verbinden, so dass eine durch ihre Richtung und den Augenmittelpunkt gedachte Ebene mit den betreffenden Meridianebenen unter einem kleineren Winkel sich schneidet als mit der durch den Halbirungspunkt der Brücke gedachten, dem Aequator parallelen Ebene; nur selten ist das Umgekehrte der Fall.

Diesen Verhältnissen entsprechend sieht man auf meridionalen Schnitten durch den Ciliarmuskel die meisten Faserzüge der Länge nach getroffen und dazwischen nur vereinzelt schräg oder querdurchschnittene Bündel. Ein besonderes Ringmuskellager, entsprechend dem H.

Müller'schen Fasersystem im menschlichen Ciliarmuskel, kommt bei den genannten Thieren nicht vor. Aehnliche Angaben macht Flemming (l. c.) in seiner vorläufigen Mittheilung.

Im Auge der Kaninchen und Meerschweinchen findet man, aber in entsprechend verkleinertem Maassstabe die Irisanheftung, den Fontana'schen Raum, das Gewebe, welches jenen Raum ausfüllt, in ähnlicher Weise vor, wie bei den früher behandelten Thieren. Das dichtere kleinmaschige Gewebe liegt aber bei den nun betrachteten Thieren, ohne die besondere Configuration, wie im Ochsenauge aufzuweisen, vorzugsweise an der inneren Seite der Sclera in der Gegend des Schlemm'schen Kanales, der in Bezug auf seine Lage, wie dies auch Pelechin für das Kaninchen richtig angiebt mit jenem des Menschen übereinstimmt, nur dass er eben den letzteren für den sogenannten Canalis Fontanae erklärt, während er umgekehrt, wie wir sahen, beim Ochsen den sogenannten Fontana'schen Kanal untersucht, in der Meinung, das vor sich zu haben, was man beim Menschen den Schlemm'schen Kanal nennt.

Wir weisen wiederholt auf diese auffallenden Verwechslungen hin, weil sie selbst in dem sonst in Bezug auf Kritik so maassgebenden Jahresberichte von Henle (1867, p. 122 u. 123) ungerügt geblieben sind.

Der Ciliarmuskel der Nager ist klein, besteht aber ebenfalls aus einem nach hinten liegenden dickeren und von Pigmentzellen durchsetzten Körper, von welchem nach vorne gesonderte Faserzüge ausstrahlen. Auch ihnen kommen keine gesonderte Ringfasern zu.

Im Auge des Schweines findet sich ebenfalls eine Reihe von Zähnen am Rande der Iris, womit sich diese an den Rand der Descemetischen Membran anheftet.

Die Zähne erscheinen aber nicht mehr so kurz und stumpf, wie bei den früher aufgeführten Thieren. Die Zwischenräume zwischen denselben sind grösser. Die Grenze g, Fig. III., an welcher sich hier die hintere Oberfläche der Iris und die Ciliarfortsätze trennen, liegt in einer zur Augenaxe parallelen geraden Linie mit der Anheftungsstelle der Iriszähne d, Fig. III. In dieser Höhe befindet sich der einspringende Winkel zwischen der hinteren Fläche der Iris und der vorderen Kante des weiter herabreichenden freien Theiles der Ciliarfortsätze. Der Fontana'sche Raum mit seiner Erfüllung ist auch hier im Allgemeinen zwischen den, den Verhältnissen bei den früher behandelten Thieren entsprechenden Grenzen eingeschlossen a b c, Fig. III. Auch hier ist das reichlich mit Zellen ausgestopfte kleinmaschige Netz r, Fig. III., in welches sich die Balken des grossmaschigen Netzes verlieren, vorzüglich an der inneren Oberfläche der Sclerotica in der Gegend des Schlemm'schen Kanales angesammelt. Ein sehr eigenthümliches Verhalten zeigt der Ciliarmuskel des Schweines. Er ist eben so, wie bei den früher angeführten Thieren, entgegen den Angaben G. Meyer's (l. c., p. 395) vorhanden und enthält ausser den meridionalen Faserzügen, entgegen den Angaben von Flemming (l. c.) auch circulär verlaufende Bündel, aber mit vom Menschen abweichenden örtlichen Verhältnissen.

Der Muskel erscheint auch hier in seinem hinteren Theile, welcher sich in der Richtung gegen den hinteren Pol des Auges zuspitzt, mehr geschlossen und aus parallelen Bündeln zusammengesetzt, m, Fig. III. Nach vorne zu tritt ein Auseinanderweichen der Bündel in gesonderte Faserzüge ein, welche theils gegen die Balken des Netzgewebes im Fontana'schen Raume hin verlaufen, theils an die innere Oberfläche der Sclerotica, theils gegen die Ciliarfortsätze hin ausstrahlen.

Die circulären Fasern, m^1 Fig. III., schliessen sich zu Bündeln geordnet, den meridionalen Fasern nach vorne zu an, und zwar reichen sie noch zwischen die divergirenden Faserbündel der ersten Richtung hinein. Die circulären Fasern liegen aber nicht, wie die H. Müller'schen im menschlichen Ciliarmuskel an der inneren Seite der meridionalen Faserzüge gegen die Oberfläche der Ciliarfortsätze hin, sondern ganz in der Nähe der Sclerotica zwischen und über dem mit Zellen erfüllten kleinmaschigen Netze des Fontana'schen Raumes. Fig. III.

Wir wollten den Zusammenhang der Beschreibung dieser eigenthümlichen Verhältnisse nicht stören und haben daher die Beschreibung vorausgeschickt, ohne vorläufig darauf Rücksicht genommen zu haben, dass jeder Leser mit Recht begierig sein wird zu erfahren, wie wir uns denn die sichere Ueberzeugung verschafft haben, dass das, was wir als Bündel des Ciliarmuskels beim Schweine beschrieben haben, auch wirklich aus glatten Muskelfaserzellen zusammengesetzt ist. In dieser Beziehung sei vor Allem erwähnt, dass an gut mit Carmin gefärbten Schnitten aus Augen, die in Müller'scher Flüssigkeit gehärtet wurden, sowohl die meridionalen Bündel als auch die Querschnitte der circulären Fasern durch die intensivere rothe Farbe in die Augen fallen.

Noch besser eignen sich für die Untersuchung der Muskeln Schnitte aus Augen, welche in dunkelbraunem rohen Holzessig gehärtet wurden. Bei den letzteren findet man das Bindegewebe ungefärbt und weisslich, während die Muskeln sehr auffallend gelbbraun gefärbt erscheinen, so dass solche Präparate einen völligen Ersatz für Tinctionspräparate abgeben. Uns liegen eine Reihe solcher Präparate vor, welche jene Unterschiede mit grosser Deutlichkeit hervortreten lassen. Die circulären Faserbündel des Ciliarmuskels gleichen völlig

den quergetroffenen Bündeln des Sphincter pupillae womit sie immer leicht und direct verglichen werden, können, wenn der vorliegende Schnitt auch die Iris vollständig enthält. Das Letztere war bei unseren Schnitten in der Regel der Fall.

Die eigenthümlichen Kerne der glatten Muskelfasern, welche, wenn sie an den Präparaten scharf hervortreten, die Muskeln so wohl charakterisiren, waren an vielen unserer Schnitte an den fraglichen Muskelzügen ebenfalls deutlich zu sehen. Es liessen sich ferner durch Zerzupfen von abgegrenzten Stückchen, welche die fraglichen Bündel enthielten, aus diesen Bündeln die einzelnen Faserzellen isoliren. Noch ist zu erwähnen, dass die Muskelbündel, sowohl einzelne der meridional verlaufenden, als auch einzelne von den circulären, sogar eine Strecke weit in das feste Scleroticalgewebe einzu dringen scheinen.

II.

Während die bisher angeführten Thiere in Bezug auf die besprochene Anheftung der Iris und die Verhältnisse des sogenannten Fontana'schen Kanales an das zuerst behandelte Auge vom Ochsen angeschlossen werden konnten, weil sich wesentliche Uebereinstimmungen mit dem letzteren vorfanden; müssen wir das Auge der Katze und des Hundes besonders untersuchen, weil bei diesen Thieren ganz andere, unter einander aber wieder übereinstimmende Verhältnisse vorliegen. Wenn man aus einem Katzenauge ein Segment eben so präparirt, wie es früher bei den anderen Augen geschah, so bemerkt man das in Fig. IV. gezeichnete Bild.

Die Umschlagstelle a der nach hinten über die von der Chorioidea gedeckten Sclerotica gespannten Iris fällt nicht mit der Grenze a' der Descemetischen Haut zusammen, wie beim Ochsen (Fig. I.), sondern weit hinter

dieselbe. Denkt man sich die Iris wieder nach vorne gelegt, so wird sofrot ersichtlich, dass auch die äussere Ecke der vorderen Augenkammer, die eben mit jener Umschlagstelle zusammenfällt, hier nicht, wie beim Ochsen, mit dem Rande der Descemetischen Haut correspondirt; auch diese Ecke liegt weiter nach hinten.

Von der Umschlagstelle der Iris sieht man aber gegen den Rand der Descemetischen Haut hin verlaufen eine Reihe von langen zum Theile einfachen, meisten saber verästelten, bald dünneren, bald dickeren Fortsätzen der Iris, die offenbar als das Analogon der Randzähne der Iris bei den früher beschriebenen Thieren angesehen werden müssen. Sie sind nur um Vieles länger als jene, oder besser gesagt, die die Zähne trennenden Zwischenräume senken sich viel tiefer in die Iris vom Rande her ein.

Liegt die Iris so, wie sie im Auge wirklich liegt, so biegen sich jene Zähne hackenförmig von der Iris ab, Fig. Vd, so dass ihre Richtung einen spitzen Winkel mit dem Radius der Iris macht. Die Fortsätze der Iris sind in ähnlicher Weise pigmentirt, wie die übrige Iris und können durch leichten Zug an der umgeschlagenen Iris gespannt oder beim Nachlassen des Zuges wieder erschlafft werden.

Die Zwischenräume zwischen den erwähnten Fortsätzen der Iris sind verhältnissmässig gross und sieht man durch dieselben hindurch auf das Gewebe, welches sich den Iriszähnen unmittelbar anschliesst.

Dieses Gewebe füllt wieder wie im Ochsenauge einen auf dem meridionalen Durchschnitt dreieckig erscheinenden Raum, Fig. IVb, aus, der das Analogon des sogenannten Canalis Fontanae im Ochsenauge ist, der aber wegen der hackenförmigen Biegung, welche die Iriszähne machen, ehe sie zum Rande der Descemetischen Membran gelangen, eine etwas andere Lage hat als im Ochsenauge

Man bezeichnet nun mehr allgemein, aber durchaus nicht im Sinne Hueck's, jenes Gewebe in toto als ligamentum pectinatum Iridis.

In Fig. V. erscheint dasselbe vergrössert dargestellt, wie es sich im Auge des Hundes präsentirt. Dem ligamentum pectinatum Iridis von Hueck entspricht nur die, wie wir sehen werden, mit Epithelium überkleidete vordere Grenzschichte, Fig. IV. c. d. Das Uebrige ist sein Canalis Fontanae anterior. Im Katzenauge hat H. Müller (l. c., p. 48) schon 1857 nur den vordersten Theil jenes Balkengewebes als ligamentum pectinatum bezeichnet, das Uebrige aber verglichen mit dem canalis Fontanae bei den Vögeln, wovon wir später handeln werden. Man hat es aber im Auge von Hund und Katze, wie im Ochsenauge, nicht mit einem Kanale, sondern mit einer Reihe unter einander zusammenhängender Durchgänge, den Maschen eines besonderen Balkennetzes, zu thun. Die Grundlage des letzteren bilden wieder die bekannten ungleich grossen und verzweigten kernlosen Balken. Die Maschenräume zwischen den letzteren sind ebenfalls ungleich gross, und zwar werden gegen den Ciliarmuskel und die von den Ciliarfortsätzen gebildete Grenze hin nur mehr kleinere Maschenräume wahrgenommen. Auch bei den hier angeführten Thieren finden sich den Balken entlang laufend elastische Fasern vor. Die Balken sind an ihrer Oberfläche wieder mit ganz ähnlichen Zellen belegt, wie wir sie im Ochsenauge beschrieben haben. Dort, wo die Maschenräume zwischen den grösseren Balken ausgefüllt erscheinen und wo sich an den oben angeführten Grenzen nur noch kleinere Maschenräume vorfinden, besteht die Ausfüllungsmasse wieder aus grösseren und kleineren Zellen, von denen die ersteren verschieden gestaltete Fortsätze aussenden.

Der Ciliarmuskel der hier genannten Thiere besteht aus meridional verlaufenden Fasern, welche von dem

namentlich beim Hunde sehr stark entwickelten Körper jenes Muskels, der ebenfalls dicht mit Pigmentzellen durchsetzt ist, nach vorne entweder an die innere Seite der Sclerotica hinlaufen, oder aber wie spitz auslaufende Wurzeln auf den Balken des beschriebenen Netzwerkes sich hinschieben, um auf denselben zu endigen. Fig. Vm. Gesonderte Ringmuskeln liessen sich weder beim Hunde noch bei der Katze auffinden.

Bei der letzteren kommt hart an der Grenze des Ciliartheiles der Chorioidea und dem Balkengewebe des Fontana'schen Raumes ein dickes, sehr constantes bis nahe zum Winkel d Fig. V. herabsteigendes Muskelbündel vor; im Uebrigen gleichen die Bilder denen vom Hunde.

Für nothwendig erachteten wir bei den letztgenannten Thieren auch nachzusehen, wie es sich mit dem Uebergange des Epitheliums der Descemetischen Haut auf die vordere Fläche der Blendung verhalte. Es ist diese Frage ja für die Beziehungen unserer früher behandelten Lücken zur vorderen Augenkammer wichtig; andererseits stehen wesentlich verschiedene Angaben verschiedener Autoren einander gegenüber. Man lese darüber Henle (Eingeweidelehre p. 633) nach. Henle selbst giebt an, dass nur in den Augen von Kindern und vielen Säugethieren ein einfaches Pflasterepithelium vorkomme, dessen Zellen denen des inneren Epithels der Hornhaut gleichen Beim erwachsenen Menschen werde diese Zellenlage vermisst. Diesen allgemeinen Angaben Henle's geht noch die specielle voraus (Zeitschrift für ration. Med. N. F. II. Bd. p. 299), dass er auch im frisch untersuchten Auge eines Hingerichteten das Epithel auf der vorderen Fläche der Blendung vermisste.

Wir fanden dagegen, wie bei allen Thieren, welche wir untersucht haben, so auch beim Menschen und zwar beim Kinde und beim Erwachsenen, ein einschichtiges Plattenepithelium auf der vorderen Fläche der Blendung

und müssen darum mit Brücke (l. c.) und Jenen stimmen, die mit ihm die Gegenwart eines Epithels an der Vorderfläche der Iris behaupten.

Dieses Epithel hängt continuirlich mit dem Epithel der Descemetischen Haut zusammen. Die Epithelzellen sehen aber auf der letzteren immer etwas anders aus, als auf der ersteren.

Der Nachweis der zuletzt aufgestellten Behauptungen ist nicht schwer, es müssen aber dabei gewisse Kunstgriffe mit ängstlicher Genauigkeit eingehalten werden.

Die Versilberungsmethode, deren sich J. Arnold (Archiv für pathol. Anatomie Bd. 27 p. 366) zum Nachweise des Epithels der vorderen Blendungsfläche bediente, haben wir nur in beschränktem Maasse angewendet.

Damit kann man sich unter Anderen bei der dicken Iris vom Ochsen und vom Schaafe überzeugen, dass auf der vorderen Fläche der Blendung ein Epithel in einfacher Zellenlage existirt, dessen Zellen grösser sind, als die Zellen des Epithels der Descemetischen Membran; die letzteren sind regelmässiger als die ersteren, die beim Schaafe geschwungene Ränder und längliche Formen besitzen und wie die Steine eines Geduldspieles in einander greifen.

In der Regel haben wir ein anderes Verfahren zum Nachweise des Epithels benutzt, da es uns vorzugsweise auf die möglichste Erhaltung desselben in situ, namentlich an der Uebergangsstelle von der Descemetischen Membran auf die Iris ankam.

Dieser Uebergang lässt sich nur an gehärteten Augen, die sich also für das Silberverfahren nicht mehr eignen, erhalten.

Andererseits ist das nun anzugebende Verfahren aber wieder nur in Fällen geeignet, wo die Iris, nach-

dem man ihren hinteren Pigmentbeleg entfernt hat, hinreichend durchsichtig gemacht werden kann.

Man verfahre beim Hunde und bei der Katze zunächst in der folgenden Weise:

Aus einem Auge, welches in Müller'scher Flüssigkeit möglichst gut gehärtet wurde, schneide man aus der vorderen Hälfte, nachdem man, ohne die Iris zu verschieben oder zu zerren, Glaskörper und Linse entfernt hat, ein schmales Segment nach Art von Fig. IV; während nun die Iris nach unten auf der Hornhaut aufruht, entferne man so viel wie möglich, mittelst sanfter Pinselstriche, den schwarzen Pigmentbeleg der Iris.

Ist das geschehen, so spalte man durch einen in der Richtung ss^1 Fig. IV, also unmittelbar hinter der Umschlagstelle der Iris angelegten Scheerenschnitt die nach hinten liegenden Theile der Chorioidea und Sclerotica ab. Von dem erhaltenen vorderen Theile des Segments schäle man aber dann, am Besten mittelst eines sehr scharfen flach aufgelegten Messers, in raschem Zuge ein solches Stück ab, dass man, wenn man nun die Iris, wie in Fig. IV zurücklegt, die durch die punctirte Linie mm^1 abgegrenzten Theile als mikroscopisches Praeparat erhält. Das letztere macht man mit Glycerin durchsichtig. Man kann auch, nachdem man sich von der Gegenwart des Epithels überzeugt, zur Tinction schreiten und diese auf dem Objectträger vornehmen. Um sich zu überzeugen, dass durch die zum letzteren Zwecke vorzunehmenden Operationen nichts verloren gegangen ist, was eben nicht immer der Fall ist, sollen die Praeparate immer schon vor der Tinction genau durchmustert werden.

Werden die angegebenen Regeln eingehalten und geschickt operirt, dann erhält man Praeparate, an welchen man den continuirlichen Zusammenhang des Epithels der Descemetischen Membran mit dem auf der vor-

deren Blendungsfläche vorhandenen Epithel auf das Ueberzeugendste demonstriren kann.

Das Epithel der Descemetischen Membran stimmt in Bezug auf seine kleinen ziemlich regelmässig sechseckigen Zellen, die durch scharfe Grenzen von einander geschieden erscheinen und sehr schöne runde oder etwas verlängerte Kerne zeigen, bei den meisten Thieren überein.

Beim Hunde setzt sich dieses Epithel bis zur Umschlagstelle der Iris hin fort, um dort einem aus grösseren etwas verlängerten Zellen bestehenden Epithel Platz zu machen, welches sich dann bis zum Pupillarrand hinerstreckt. Die Zellen des letzteren sind ferner etwas weniger scharf von einander geschieden, weil ihre Contouren, obwohl vollkommen deutlich und zweifellos vorhanden, doch blasser sind. Die Zellen machen ferner den Eindruck grosser Dünnheit und zeigen manchmal keinen Kern, so dass sie dann an die kernlosen Schüppchen des Oberhäutchens der Haare erinnern. Sie decken sich aber niemals, wie die letzteren, dachziegelförmig. Wir konnten die letztere, von J. Arnold (l. c.) dem Irisepithel zugeschriebene Anordnung überhaupt nirgends beobachten.

Bei der Katze kommen ähnliche Bilder zur Beobachtung wie beim Hunde, es eignet sich aber das Auge dieses Thieres wegen des dicken Pigmentringes an der Grenze der Sclerotica, über welche gerade der Uebergangstheil, cd Fig. IV, zu liegen kommt, viel weniger zur Anfertigung solcher Praeparate.

Ehe wir nun über das Epithelium an der Uebergangsstelle noch Weiteres beibringen, muss darauf hingewiesen werden, dass die nach der letzteren Methode angefertigten Präparate noch einen weiteren Werth für uns besitzen.

Sie erlauben uns nämlich das Bild, welches wir An-

fangs nur bei Loupenvergrösserung betrachteten, Fig. IV, auch bei stärkeren Vergrösserungen zu beobachten.

Wir sehen dabei einige bemerkenswerthe Thatsachen in Bezug auf die früher beschriebenen Irisfortsätze.

Diese erheben sich als, mit breiter Basis aufsitzende Kegel von den Randtheilen des an der vorderen Oberfläche der Iris liegenden, mit Pigmentzellen durchsetzten Bindegewebes, sie verschmälern sich aber nun in ihrem weitern Verlaufe immer mehr und schicken zahlreiche seitliche Aeste ab, durch welche sie mit einander anastomosiren, so dass mannigfach gestaltete Maschenräume zwischen denselben übrig bleiben. Die feinsten Ausläufer dieser Fortsätze, an welchen sich die Pigmentzellen bereits verloren haben, erscheinen den früher erwähnten glatten Balken des Netzgewebes im Fontana'schen Raume sehr ähnlich, man sieht aber an sehr vielen derselben noch die Längsstreifung und wellige Kräuselung der Bündel des fibrillären Bindegewebes und es macht den Eindruck, als ob sich die in den einzelnen feinen Fortsätzen liegenden Fibrillen nach und nach zu spitzen und verlieren würden. Die feinsten Enden dieser Fortsätze, welche schon weit aus einander liegen und nur selten und durch langgezogene Anastomosen mit einander zusammenhängen, schieben sich ziemlich weit auf der Membrana Descemetii selbst vor und zwar liegen sie unmittelbar zwischen dieser und dem Epithelium.

Wir waren namentlich durch das letztere veranlasst die Untersuchung nach der im Vorausgehenden angeführten Methode vorzunehmen.

Wir haben ferner schon die Continuität des Irisepithels mit dem Epithel der Descemetischen Membran hervorgehoben.

Diese Continuität findet nun nicht in der Weise statt, dass etwa nur auf den erwähnten Irisfortsätzen Streifen des Epithels von der einen Membran zur an-

deren hinüberziehen. Man findet vielmehr das Epithelium von der Membran Descemetii immer über den Irisfortsätzen und den Maschenräumen dazwischen ganz gleichmässig vertheilt; und wenn das Epithelium an einem Praeparate nicht vollständig erhalten ist, sondern theilweise fehlt, so liegen eben dort Fortsätze und Maschen frei, während andererseits durch das erhaltene Epithel eben wieder eine Reihe von Balken und Maschen ganz gleichmässig überzogen sind.

Man überzeugt sich ferner sehr bald durch Verschieben des Tubus, dass die Ebenen, in welchen das Epithel über den Balken und in welchen es über den Maschen sich befindet, nicht allzusehr von einander differiren, kurz, dass man sich das Epithelium über jene Maschen gebrückt vorstellen müsse, in ähnlicher Weise, wie dies mit dem Epithelium über den Maschen der schleierartigen Platte des grossen Netzes vom Menschen und einigen Säugethieren der Fall ist.

Spaltöffnungen und zwar von länglicher Form, kommen in dem Uebergangstheile des Epithels beim Hunde, auf welches Thier sich die vorstehende Beschreibung zunächst bezog, vor. Sie sind aber nicht sehr zahlreich und die Zellen, welche sie umgrenzen, zeigen keine besondere Verschiedenheit von den übrigen Zellen.

Der Nachweis, dass die vordere Augenkammer durch ein solches Epithel von den Spalträumen des früher beschriebenen Netzgewebes im Fontana'schen Raume auch bei den zuletzt behandelten Thieren getrennt ist, verleiht der Zusammenstellung desselben mit dem im Ochsenauge eine neue Stütze.

III.

In dem Auge des Menschen erfolgt die Anheftung der Iris an den Rand der Descemetischen Membran in ähnlicher Weise wie beim Hunde und bei der Katze.

Ueberhaupt finden sich beim Menschen in der Gegend zwischen Irisanheftung und Ciliarmuskel und den entsprechenden Abschnitten der häutigen Capsel des Sehorganes (Brücke l. c. p. 3) und der Uvea (Brücke l. c.) analoge Verhältnisse vor, wie in den früher untersuchten Thieraugen, nur ist der von den angeführten Grenzen umfasste Bezirk im Verhältnisse zu dem beim Menschen so mächtig entwickelten Ciliarmuskel, klein und unscheinbar geworden.

Die den entsprechenden Gebilden im Hunde- und Katzenauge ähnlichen Irisfortsätze, welche beim Menschen zur Descemetischen Membran hintreten, sind wenigstens im Auge des Erwachsenen um Vieles zarter als bei jenen Thieren und lassen sich etwas schwerer conserviren.

Am Besten sind sie zu sehen, wenn man aus einem möglichst frischen menschlichen Augapfel mit Vorsicht ein Segment, wie früher von den Thieraugen, präparirt und dieses in Jodserum untersucht.

Beim Umschlagen der Iris nach hinten sieht man dann, wie beim Hunde und bei der Katze, zwischen der Umschlagstelle der Iris und dem Rande der Descemetischen Membran einen Zwischenraum und über diesen hin laufen von der Iris die zarten und schmächtigen Fortsätze zum Rande der Descemetischen Membran. Sie können durch leises Rückwärtsziehen der Iris angespannt, durch Vorschieben derselben wieder erschlafft und dabei wellig ausgebogen werden.

Es unterliegt keinem Zweifel, dass Hueck bei seinen Untersuchungen dieses Bild beobachtet hat (l. c. p. 71).

Auch Bowman (Todd und Bowman Physiological Anatomy) berichtet Aehnliches, nur stellt er den histologischen Zusammenhang beim Menschen in eigenthümlicher Weise dar. Es wird aber ange-

geben, dass die Fasern, welche sich vom Rande der Hornhaut abbiegen, um nach rückwärts zum Rande der vorderen Fläche der Iris zu gelangen, wo sie eingefügt sind, bei manchen Thieren, wo sie deutlicher, als in anderen wahrgenommen werden, eine regelmässige Reihe von Säulen oder Pfeilern rings um die vordere Augenkammer bilden.

Unter den letzteren können aber eben nur die früher von uns beschriebenen hackenförmig, um die Umfassungslinie der vorderen Augenkammer gekrümmten Irisfortsätze, wie sie im Auge des Hundes und der Katze vorliegen, gemeint sein.

Wir müssen hier bemerken, dass sie sich beim Menschen in ähnlicher Weise mit kegelförmig verbreiterter Basis vom Rande der vorderen Faserlage der Iris erheben. An jenem Rande neigen sich die in den inneren Theilen der Iris radiär verlaufenden Faserzüge gegeneinander und kommt dadurch ein dichterer Gewebestreifen zu Stande. Von diesem erheben sich nun die angeführten Fortsätze. Um sich davon zu überzeugen, muss man microscopische Präparate nach der am Ende des vorigen Abschnittes mitgetheilten Weise anfertigen.

Bei hellblauen Augen sind die Fortsätze weiss und pigmentlos, wie die Züge der Faserlage.

Im Auge von neu geborenen Kindern sind die Irisfortsätze kürzer und dicker als im Auge von Erwachsenen.

Es ist darum leichter bei Kindern auf meridionalen Schnitten, zu welchen wir nun übergehen wollen, einen solchen Fortsatz in den Schnitt zu bekommen, als bei Erwachsenen. Man sieht auf meriodionalen Schnitten des menschlichen Auges in ähnlicher Weise, wie beim Hunde und bei der Katze, die Umschlagstelle der Iris hinter die Cornealgrenze und in einige Entfernung von dieser fallen, wie das auch Henle (l. c. p. 608. Fig. 463

u. p. 623, Fig. 476) richtig dargestellt hat; nur erscheint in seinen Schnitten keiner der, bei natürlicher Lage der Theile hackenförmig (Fig. VId) von der Umschlagstelle der Iris (Fig. VId) zum Rande der Descemetischen Membran herab steigenden Irisfortsätze getroffen, sondern erscheinen dort die in der Tiefe der Zwischenräume zwischen den Fortsätzen der Iris beginnenden Balken des jetzt gewöhnlich sogenannten ligamentum pectinatum Iridis mit freien Querschnitten gegen die vordere Augenkammer abgesetzt.

Dieses Bild ist in der That dasjenige, welches man an meridionalen Schnitten am häufigsten beobachten kann.

Es gelingt aber ebenso auch namentlich an Kinderaugen, wo, wie schon gesagt, die zum Rande der Descemetischen Haut hingehenden Irisfortsätze kürzer und dicker erscheinen, ganz eben solche Bilder zu erhalten, wie wir sie früher vom Hunde und von der Katze beschrieben.

In Fig. VI. ist ein Meridianschnitt des menschlichen Auges dargestellt, wo einer der dünnen hackenförmigen Irisfortsätze (d) getroffen erscheint.

Das dem Fontana'schen Raume entsprechende Dreieck Fig. VIb, ist beim Menschen im Vergleich mit dem entsprechenden Dreiecke beim Ochsen, Schwein, Hund und Katze, und im Verhältnisse zum Ciliarmuskel Fig. VImm'm'' des menschlichen Auges klein.

In Bezug auf den letzteren, haben wir den neueren Darstellungen desselben nichts Wesentliches hinzuzufügen. Insbesondere können wir die Angabe F. E. Schultze's, dass die Radialfasern sich längs des ganzen inneren Randes des Muskels hinerstrecken, für gewisse Fälle bestätigen.

Das Bild, welches man auf verschiedenen Schnitten in Bezug auf die Vertheilung der netzartig angeordneten Meridionalfasern und die Zahl und Stärke der circulären Bündel erhält, ist aber ein wechselndes, was auch schon H.

Müller bemerkte (Archiv für Ophthalmologie, Bd. 4. Berlin 1858, p. 283).

Die meridionalen Faserbündel inseriren sich an der Sclera in der Gegend des Schlemm'schen Kanales.

In der Abbildung, welche F. E. Schultze seiner Abhandlung (M. Schultze's Archiv, Bd. III., p. 477, Taf. 26, Fig. 3) beigegeben hat, ist, wie bei Henle, die Umschlagstelle der Iris, den wahren Verhältnissen entsprechend, in einer beträchtlichen Entfernung hinter den Rand der Descemetischen Membran gezeichnet. Das dem Durchschnitte des Fontana'schen Raumes entsprechende Dreieck, welches, wenn auch klein, so doch immer vorhanden ist, tritt in Schultze's Figur nicht in seiner Eigenthümlichkeit hervor.

Das Gewebe, welches dieses Dreieck ausfüllt, ist aus den, beim Menschen seit Brücke's Darstellung (l. c. p. 21 und Fig. 5) gut bekannten kernlosen verzweigten und anastomosirenden Balken zusammengesetzt.

Diese Balken beherbergen gleichfalls auf ihrer Oberfläche und in ihren Zwischenräumen zahlreiche, schöne, grosse, mit körniger Zellsubstanz und mit runden oder ovalen Kernen versehene Zellen, deren grösste Zahl wieder durchaus verschieden von den weissen Blutkörperchen des Menschen ist. Sie sind um vieles grösser als diese. Ihr Kern ist gross, scharf contourirt und macht häufig den Eindruck eines mit Körnern angefüllten Bläschens. Die Gestalt dieser Zellen variirt sehr. Einzelne erscheinen flach, wie zwischen den Balken dünn ausgespannt, andere schicken lange Fortsätze aus, welche an den Balken verlaufen oder in einen ähnlichen Fortsatz einer anderen Zelle übergehen.

Die Balken zeigen eine feine Längsstreifung, die aber nicht so regelmässig ist, wie die Längsstreifung auf den Bündeln des fibrillären Bindegewebes. Die Balken lassen sich nicht, wie die letzteren, in gleichmässig

dicke, feine Fibrillen zerlegen, auch durch Anwendung von Kalk — und Barytwasser, welche beim fibrillären Bindegewebe die Isolirung der Fibrillen so vorzüglich bewirken (Rollett. Wiener akadem. Sitzungsberichte Bd. XXX., p. 40), kann man jene Balken nicht in Fibrillen zerlegen.

Vergleicht man fibrilläres Bindegewebe, von netzartiger (areolarer) Anordnung, wie es z. B. in der Platte des grossen Netzes vom Menschen vorliegt, mit dem Balkennetze im Auge, so tritt die gänzliche Verschiedenheit dieses Gewebes von dem fibrillären Bindegewebe sehr einleuchtend hervor. (Vergleiche auch A. Rollett, Handbuch der Lehre von den Geweben etc. herausgegeben von Stricker. Leipzig 1868, Heft I., p. 50.)

Man kann sie also nicht, wie Haase neuerlich gethan hat, (Archiv für Ophthalmologie. Bd. XIV., p. 48 u. d. f.) zum fibrillären Bindegewebe rechnen.

Mit concentrirter Natronlauge behandelt, bleiben die Balken erhalten, sie werden aber etwas blasser und verlieren dabei ihre Längsstreifung. Sie unterscheiden sich also auch von elastischen Balken, welche letztere, wo sie vorliegen, in Natronlauge bei gewöhnlicher Temperatur sich durch lange Zeit völlig unverändert erhalten.

Wie beim Hunde und bei der Katze, kann man sich auch beim Menschen von dem continuirlichen Uebergange des Epithels von der Descemetischen Haut auf die vordere Fläche der Iris überzeugen. Verfährt man dabei so, wie früher für das Auge des Hundes und der Katze angegeben wurde, so hat man, wie schon gesagt, auch hier Gelegenheit, die Irisfortsätze bis unter das Epithel der Descemetischen Haut zu verfolgen, und zwar endigen die feinen, hier ebenfalls schon den vorerwähnten glatten Balken ähnlichen Endausläufer jener Kegel dort, wo von aussen her ein etwa 0,1 mm. breiter, aus im Allgemeinen parallel dem Rande der Descemetischen

Membran verlaufenden, sehr feinen und dichten elastischen Fasern bestehender Gürtel an die Membrana Descemetii stösst. Verzichtet man vorerst auf den Zusammenhang mit einem breiteren Stück Iris, so kann man die berührten Verhältnisse sehr leicht sehen, wenn man den inneren Theil des durch die Schnitte Fig. VIs u. s' abgegrenzten Stückes vom menschlichen Auge mit Glycerin durchsichtig macht und unter das Mikroscop bringt.

Den continuirlichen Zusammenhang des Epithels der vorderen Blendungsfläche mit dem Epithel der Descemetischen Haut hat schon Brücke für den Menschen angegeben, (l. c., p. 52) nur hielt er die unter dem Epithelium liegenden Faserbalken für den Ursprung des M. dilator pupillae (l. c., p. 18 u. 19).

Das Epithelium besitzt beim Menschen auf der Iris ebenfalls einen anderen Character als auf der Descemetischen Haut. Das Epithelium der Iris besteht hier aus kleineren Zellen, dieselben erscheinen granulirt, nicht so regelmässig sechseckig und ebenfalls nicht so glatt und scharf von einander abgegrenzt, wie an der Descemetischen Membran.

Der Uebergang des letzteren Epithels in das erstere findet beim Menschen an der vordersten Grenze der vorher erwähnten Ausläufer der Iriskegel statt. Die Irisfortsätze und ihre Zwischenräume sind schon nicht mehr wie beim Hunde mit dem regelmässigen sechsseitigen Mosaik überzogen, sondern mit grösseren, etwas mehr körnigen und unregelmässiger begrenzten platten Zellen, die allmälig in die kleineren ähnlichen Zellen der vorderen Oberfläche der Blendung übergehen.

Bei Brücke findet sich die Angabe: „Dieser von dem auf die vordere Fläche der Blendung übergehenden Epithelium bekleidete Ursprung wird von Hueck (Bewegung etc.) und einigen anderen Anatomen als ligamentum pectinatum Iridis beschrieben.“ Es ist das ein Beweis dafür,

dass Brücke zum Unterschiede von neueren Autoren die Angaben Hueck's über sein lig. pect. noch so aufgefasst hat, wie man es, wenn man Hueck's Text und Abbildungen genau durchsieht, wirklich thun muss.

Es geht das auch noch aus einer anderen Stelle Brücke's (p. 21) hervor. Daselbst schildert Brücke die Spaltung des Chorioidealstromas in zwei Partien, von welchen die äussere in Gestalt einer Fascie über den Spannmuskel hinwegziehe. „Am vorderen Rande des Muskels, sagt er dann weiter, nimmt diese Fascie wieder einen Theil der Elemente der inneren Partie auf und geht mit ihnen in ein starkes Netz von verzweigten kernlosen Fasern von ganz eigenthümlicher Bildung (siehe Fig. 5) über, welches sich an die innere Wand des Canalis Schlemmii gleichsam als kurze ringförmige Sehne des Spannmuskels anheftet und mit dem freien Rande der glasartigen Lamelle der Hornhaut, ihn nach innen zu umgreifend, verwächst. An dem vorderen Rande dieses Netzes sind die Fasern des oben beschriebenen Erweiterers der Pupille angeheftet."

Es ist also weder historisch richtig, noch mit Bezug auf die von uns früher gebrachten Nachweise vergleichend anatomisch gerechtfertigt, das ganze von dem Epithelium und den Irisfortsätzen überbrückte eigenthümliche Balkennetz mit seinem Zellenbeleg und seinen mit Flüssigkeit erfüllten Maschenräumen, wie das jetzt gebräuchlich geworden ist, als ligamentum iridis pectinatum zu bezeichnen.

Der Raum, welchen jenes Balkennetz ausfüllt, ist vielmehr, wie wir im Vorausgehenden nachgewiesen haben, mit jenem zu vergleichen, der im Ochsenauge von dem daselbst von Fontana zuerst beschriebenen Canale eingenommen wird.

Schon H. Müller (Archiv für Ophthal., Bd. III, p. 48) führt an, dass im Auge des Menschen ein Rudi-

ment des Fontana'schen Raumes in der Ausbuchtung, welche die vordere Augenkammer nach aussen vom Hornhautrande zeigt, vorhanden sei. Was die durch jenen Winkel zwischen Iris und Descemetischer Membran verlaufenden Fasern des ligamentum pectinatum betrifft, so scheint es H. Müller, dass beträchtliche Verschiedenheiten bei einzelnen Individuen vorkommen, und damit will H. Müller die Abweichungen in den Angaben, welche Donders (Onderzoekingen Jaar VI., S. 62) und Helmholtz (Archiv I., Bd. 2, S. 66) über jene Verbindung machen, erklären.

In den menschlichen Augen, welche wir untersuchen konnten, kehrten die oben beschriebenen Verhältnisse regelmässig wieder.

Im Allgemeinen ist über die in den früheren Abschnitten berührten Verhältnisse das Folgende zu bemerken: Weder im Auge des Ochsen, noch in dem der übrigen untersuchten Säugethiere, noch auch in dem des Menschen, existirt ein von glatter Wand begrenzter, mit einfachem Lumen versehener Canal im Sinne Fontana's. Man findet vielmehr in allen angeführten Augen an Stelle des Fontana'schen Canales eine ringförmige, nach hinten und aussen von der vorderen Augenkammer befindliche Region, welche von dem mehrerwähnten eigenthümlichen Gewebe ausgefüllt wird.

Ueberall finden sich zwischen diesem Gewebe, statt des einfachen Canales, eine Reihe grösserer und kleinerer, mit einander zusammenhängender und mit Flüssigkeit gefüllter Zwischenräume. Diese Verhältnisse bedingen es, dass durch den entsprechenden Ring dort, wo sein meridionaler Durchschnitt besonders gross ist, wie z. B. beim Ochsen, eine Borste mit Leichtigkeit hindurch geschoben werden kann und dass, wie schon Fontana für das Ochsenauge angiebt, „Wasser und Quecksilber" in

jenem Ring von einer Seite zur andern fliessen ka
Gegen die vordere Augenkammer ist dieser von Spalt
durchbrochene Ring abgegrenzt durch jenen Theil
Iris, welcher von den vorderen Schichten derselben geg
den Rand der Descemetischen Membran hintritt, um s
dort anzuheften.

Dieser Theil der Iris stellt entweder eine zusa
menhängende und nur an ihrem Anheftungsrande
einer Reihe kurzer Zähne versehene Platte dar, wie
der Fall ist beim Ochsen.

Oder die Iriszähne stellen lange, an ihren En
verschmächtigte Fortsätze dar, die weit auseinan
stehen, so dass in den Zwischenräumen derselben
dahinter befindliche Balkengewebe unmittelbar an
hier allein noch vorhandene und von der vorderen I
fläche zur Descemetischen Haut continuirlich über
hende Epithelium grenzt.

Das letztere ist beim Hunde, bei der Katze
auch beim Menschen der Fall.

Consequenter Weise sollte man als ligamentum p
tinatum, nur die mit Epithelium überzogene Fortsetz
der Iris zur Membrana Descemetii bezeichnen; was
hinter liegt, die eigenthümlichen Netzbalken mit ih
Zellenbeleg und den von ihnen umschlossenen Hohlräun
(canalis Fontanae) könnte man am Besten zum annu
ciliaris rechnen, müsste aber dann diesen Theil von d
vom Ciliarmuskel gebildeten Theile jenes Ringes trenn

Ueber die physiologische Bedeutung des erste
Theiles wird man, da er an der Hand vergleichend a
tomischer Beobachtungen als ein besonderes und bei
schiedenen Thieren und dem Menschen in verschieden
Grade entwickeltes und mit allerdings oft beträchtlicl
topographischen Abweichungen stets wiederkehren
Gebilde im Auge sich erweist, erst weitere Erfahrun
sammeln müssen.

Vermuthungen liessen sich manche aussprechen.

Seine übereinstimmende histologische Beschaffenheit und die ziemlich ähnliche Anordnung der in demselben beobachteten Formen und die dabei doch grosse Variabilität in Bezug auf seine Ausdehnung, auf das Verhältniss von Lücken und Balken und das topographische Verhältniss zu anderen Theilen des Auges bei den verschiedenen Thierarten, weisen darauf hin, dass seine Bedeutung vielleicht eine mehrfache ist. Von vorne herein müsste man darauf ausgehen, zu untersuchen, ob er für die Bereitung des humor aqueus, oder für die Resorption aus der vorderen Augenkammer oder für den Mechanismus der Accommodation von Bedeutung ist, ob bei verschiedenen Thieren die eine oder die andere dieser einzeln oder zusammen möglichen Functionen über die anderen überwiegt u. s. w.

Es ist aber vorläufig besser, sich zu einem ähnlichen Geständnisse zu bequemen, wie es Fontana über seinen vermeintlichen Canal Murray gegenüber ausgesprochen hat: „Ich kann Ihnen doch nichts über den Gebrauch dieses neuen Canales und der durchsichtigen Feuchtigkeit sagen, womit man ihn angefüllt findet. Es fehlt mir jetzt noch an hinlänglich gewissen Beobachtungen und entscheidenden Erfahrungen, welche mir Licht genug darüber hätten geben können. Ich will keine Hypothesen oder blosse Wahrscheinlichkeiten erdenken."

Nur das wollen wir anführen, dass wir am Ochsenauge mittelst einer Pravaz'schen Spritze, deren feine Canüle in das Gewebe eingestochen wurde, ferner mittelst einer in die vordere Augenkammer eingebrachten, passend construirten Canüle versuchten, einen etwaigen Zusammenhang mit den Lymphgefässen durch Injection nachzuweisen, dass wir aber dabei bisher zu keinem Resultate gelangten.

Zu Speculationen über die vergleichende Physiologie der Accommodation, zu welcher man sich die besproche-

nen anatomischen Verhältnisse in den verschiedenen Augen in Beziehung denken kann, laden schon die Erfahrungen, welche wir über die grosse Verschiedenheit des Ciliarmuskels beim Menschen und den untersuchten Thieren gemacht haben, durchaus nicht ein. Sie zeigen vielmehr, dass man viel vorsichtiger in Bezug auf die Verwerthung von an Thieren gemachten Erfahrungen für die Lehre von der Accommodation des menschlichen Auges zu Werke gehen muss, als dies von vorne herein zu vermuthen war.

Andererseits werden die anatomischen Erfahrungen aber als solche bezeichnet werden müssen, welche zu verschiedenen speciellen Untersuchungen anzuregen im Stande sind.

Wegen des Reichthums an eigenthümlichen Zellen, deren Bedeutung aber ebenfalls noch eine fragliche ist, wird der früher besprochene Theil des Auges eine besondere Aufmerksamkeit von Seite der Pathologen verdienen.

Endlich wird man wohl nimmermehr in die Lage kommen, den Canalis Schlemmii mit dem sogenannten Canalis Fontanae zu verwechseln, was, wie bemerkt, noch neuerlich geschehen ist.

Der Canalis Schlemmii oder der demselben entsprechende Lebert'sche plexus venosus ciliaris befindet sich, wie das von vielen Seiten richtig angegeben und fast allgemein angenommen wird, im Gewebe der Sclerotica; wir fanden auf den Durchschnitten der Thieraugen immer eine Reihe von Löchern entsprechend den Durchschnitten mehrerer Venen, was den Darstellungen Lebert's entsprecken würde. Nur beim Kaninchen kommt häufiger nur eine grössere Vene zur Ansicht.

Beim Menschen dagegen ist niemals eine grössere Zahl von annähernd gleichmässig gross erscheinenden Löchern zu beobachten, wie es der schematischen Fi-

gur 6 bei Lebert (l. c., p. 28, 29, 30) entsprechen würde, es kommt vielmehr, wie Henle angiebt, meistens ein grösseres Venenlumen (Jahresbericht für 1865, p. 97) zur Ansicht, gegen welches andere nebenliegende Gefässdurchgänge unverhältnissmässig klein erscheinen. Wohl aber sieht man bisweilen zwei Durchgänge, welche sich so ausnehmen, als ob das sonst vorhandene grosse Lumen, wie durch eine schmale Brücke in zwei Abtheilungen zerlegt wäre. (Fig. VI. v. v'.)

Man muss darnach annehmen, dass die dem Canalis Schlemmii beim Menschen entsprechende Vene nur hie und da in zwei kurze sich bald wieder vereinigende Schenkel zerfällt.

Damit würde es auch stimmen, dass man beim Menschen, wo man den Canalis Schlemmii sehr häufig und nicht wie angegeben wurde, bloss bei Erhenkten, sondern auch bei an Krankheiten aller Art verstorbenen Individuen an seiner Bluterfüllung im frisch geöffneten Auge erkennt, den Canal mittelst einer feinen Borste, die man von der Seite her einführt, sondiren kann (Brücke l. c., p. 11.)

Ein Experiment, welches an Thieraugen nicht gelingt, ebenso wenig als man an frisch geöffneten Thieraugen den dem Canalis Schlemmii entsprechenden Venenkranz an seiner Bluterfüllung zu erkennen Gelegenheit hätte.

IV.

Ausser den Augen vom Menschen und den Säugethieren, haben wir zunächst die Augen einiger Vögel auf den sogenannten Canalis Fontanae und die Irisanheftung untersucht.

Bei den Vögeln wird der Canal von Kieser (l. c. p. 68) und G. R. Treviranus (l. c., p. 83) im Gegensatz zu dem der übrigen Thiere, wirklich offen genannt. Treviranus giebt an, dass es von diesem Canal aus-

gemacht sei, dass er nur bei den Vögeln als ein wirklich offener Raum zwischen dem äussern und inneren Blatte des Ciliarkörpers vorkomme, dass es aber unbemerkt geblieben sei, dass die äussere Wand desselben mit der innern des Knochenringes durch einen doppelten Kranz von Fasern zusammenhängt. Diese Fasern seien unter dem Microscop gleich den Muskelfasern mit parallelen Querstrichen gezeichnet. Trotz der von Treviranus beigegebenen Abbildungen bleibt seine Beschreibung etwas unverständlich. Auch scheint er die Fasern des früher schon von Crampton beschriebenen Muskels, über welchen er nichts anführt, nicht getrennt zu haben von Fasern anderer Natur, welche den Raum des Fontana'schen Canales ausfüllen, wie er denn, was schon H. Müller hervorhob, die musculöse Natur auch jener Fasern, an welchen er die Querstreifen bemerkte, nicht anerkannt hat.

Hueck (l. c., p. 91) hat das Vogelauge gleichfalls in den Kreis seiner ausgedehnten Untersuchungen gezogen.

Er giebt zuerst eine umständliche und an Missverständnissen reiche Beschreibung des Auges von Falkenarten, bei welcher Gelegenheit auch er den Crampton'schen Muskel läugnet. Auch im Vogelauge bringt Hueck seine drei Fontana'schen Canäle heraus, von welchen wieder nur der Canalis Fontanae anterior oder dieser und der medius zusammen dem Canalis Fontanae der Autoren entsprechen, der dritte aber nicht existirt. Weiterhin giebt Hueck eine Beschreibung des Auges von Eulenarten und erwähnt hier des sehr grossen vorderen Fontana'schen Canales, der bei stryx nyctea, auf welche sich seine Beschreibung bezieht, im Durchschnitte ein 4‴ hohes, an der Basis 1,2‴ breites Dreieck darstellen soll. Und diese ganze Höhlung sei frei von Fasern durchzogen und communicire mit der vorderen Augenkammer. Gelegentlich der Untersuchung der merk-

würdigen Muskulatur des Vogelauges sind dann auch H. Müller und Mannhardt (Archiv für Ophthalmologie. Bd. III., p. 43 u. d. f. und Archiv für Ophthalmologie Bd. IV., p. 269) auf einige Bemerkungen über den Canalis Fontanae geführt worden. Der erstere beschreibt ihn als einen dreieckigen von starken elastischen Fasern durchzogenen Raum, der bis unter die Insertion des tensor chorioideae nach hinten reicht, während seine Basis gegen die vordere Augenkammer gerichtet ist. Diese Basis werde von Fasern gebildet, welche vom Rande der Descemetischen Membran als kammförmiges Band einwärts zur Iris gehen. Gegen die Angabe Mannhardt's, dass der Fontana'sche Canal bei Eulen nur klein sei, vertheidigt H. Müller später (Archiv für Ophthalmologie Bd. IV.), dass der Canal bei den Eulen sehr gross ist. Auch Pelechin (l. c., p. 436) versteht unter Canalis Fontanae bei den Vögeln denselben Raum, der von den früher genannten Autoren so bezeichnet wird. Wir haben uns hiemit soweit orientirt, um die nachfolgenden Bemerkungen anknüpfen zu können, die wir bei der Untersuchung der Augen von einem Adler, von Eulen, vom Huhne und von der Gans gemacht haben. Augensegmente bei Loupenvergrösserung unter Wasser, wie früher angeführt wurde, untersucht, ergeben, dass bei den Vögeln das weiche leicht zerreissliche Gewebe der Iris gegen die Umfassungslinie der Augenkammer hin in einen graulich durchscheinenden Saum abfällt, der sich von dem wulstigen Rande der Iris zur Descemetischen Membran hinüberbrückt. Der Irisrand ist entweder gezackt, wie beim Adler und den Eulen, oder er erscheint nur mit schwachen und unregelmässigen Aus- und Einbiegungen versehen, welche auf einer Kreislinie angeordnet sind, wie beim Huhne und bei der Gans.

Die Brücke zwischen diesem Rande und dem Rande der Descemetischen Membran macht bei schwacher Ver-

grösserung den Eindruck einer dünnen, glatten und dehnbaren Membran von gewisser Elasticität. Man sieht an dieser Brücke nichts, was sich als Fortsatz der Iris zur Descemetischen Membran, entsprechend den bei den früher angeführten Thieren angegebenen Verhältnissen auffassen liesse.

Auf meridionalen Durchschnitten bemerkt man beim Adler und den Eulen einerseits, beim Huhne und der Gans andererseits etwas abweichende Verhältnisse.

Wir wollen sie vorerst beim Adler darstellen, sie sind in Fig. VII gezeichnet.

Man sieht daselbst von der früher besprochenen, zwischen Iris und Membrana Descemetii ausgespannnten Brücke (a) nach vorne, von der Sclerotica und dem Musculus Cramptonianus (b) nach Aussen und von dem Ciliartheil der Sclerotica nach Innen begrenzt, einen dreieckigen Raum, der sich mit seiner spitzen hinteren Ecke bis unter das hintere Ende der Muskelmasse b hin erstreckt. Die äussere Seite dieses Dreiecks macht im Verlaufe vom vorderen Theile des inneren Randes des Cramptonischen Muskels bis zum Rande der Descemetischen Membran eine nach aussen convexe Biegung und an dieser Stelle erscheint die Sclerotica zwischen dem vorderen Ende des Knochenringes K und ihrem Uebergange in die Hornhaut bei H etwas verdünnt.

Der Raum des Dreiecks erscheint gegittert, indem er von einer Reihe grösserer und kleinerer Balken, welche viele und beträchtlich grosse Maschenräume zwischen sich übrig lassen, ausgefüllt ist.

Was die Anordnung der Balken betrifft, ist das folgende immer wiederkehrende Bild zu bemerken. Es erstreckt sich unmittelbar hinter dem Rande der Descemetischen Haut mit breiter Basis beginnend ein Fortsatz (f) nicht der Cornea, sondern der beim Adler wie Fig. VII zeigt mit einer nach vorne convexen Grenze H

gegen die Hornhaut abgesetzten Sclerotica, in dem Raume des beschriebenen Dreieckes nach hinten. Dieser starke Fortsatz (f) bringt das eben erwähnte Dreieck in eine kleinere äussere und in eine innere grössere Abtheilung.

Die äussere kleinere Abtheilung zerfällt wieder durch kleinere Balken, welche die Richtung des meridional verlaufenden grösseren Balkens kreuzend, von diesem gegen die Oberfläche des Cramptonschen Muskels hingewendet sind, in eine, auf verschiedenen Schnitten wechselnde Zahl grösserer und kleinerer Durchgänge. Fig. VII v. Diese letzteren sind die Lumina von Blutgefässen.

Man findet sie in den allermeisten Fällen, und nur ausnahmsweise nicht, mit Blutkörperchen erfüllt, die in den, gehärteten Präparaten entnommenen Durchschnitten zu soliden Pfröpfen vereinigt, diese Gefässdurchgänge undurchsichtiger erscheinen lassen; man kann ferner bei stärkeren Vergrösserungen die Theile der Gefässwandung, das Lumen nett und scharf umgrenzend, wahrnehmen.

Die grössere nach Innen von dem grossen meridionalen Forsatze f liegende Abtheilung unseres Dreieckes zerfällt durch eine ganze Reihe von Balken, die im Allgemeinen von der inneren Seite jenes Fortsatzes gegen den Ciliartheil der Chorioidea hin verlaufen, in ein ausgedehntes Maschenwerk. Die vordersten Balken dieses Maschenwerkes entspringen hart am Rande der Descemetischen Membran, wie von einem neben dem Ursprunge des früher erwähnten grossen Fortsatzes liegenden besonderen Knoten und treten nach hinten geneigt zur vorderen Fläche der Iris über.

Die Balken, welche dieses Maschenwerk zusammensetzen, bestehen nach hinten aus dicken und starken verzweigtenFasern, die sehr scharfe Contouren besitzen, verhältnissmässig undurchsichtig erscheinenu nd sich so verhalten, wie die elastischen Fasern an anderen Orten, besonders an jenen, wo dieselben den fast ausschliess-

lichen Bestandtheil des betreffenden Gewebes ausmachen, wie z. B. in der tunica elastica propria der Arterien.

Sucht man diese Fasern zu isoliren, so bemerkt man, namentlich wenn man die Praeparate tingirt hat, dass sich längs der aus jenen Fasern gebildeten Balken eine grosse Anzahl spindelförmiger Zellen hin erstrecken. Diese Spindeln sind bauchig. Sie besitzen schöne ovale Kerne in ihrem Bauche und schicken von dem letzteren feine, hell und glatt erscheinende lange Fortsätze nach entgegengesetzen Richtungen hin aus. Hie und da bemerkt man auch Zellen an den Balken, welche mehrere feine Fortsätze nach verschiedenen Richtungen hin abschicken oder kleine rundliche Zellen ohne Fortsätze.

So verhalten sich wie gesagt die hinteren Balken. Die zur Iris übertretenden Balken sind ihnen zwar ähnlich, sie zeigen aber ein etwas anderes Ansehen. Die Verschiedenheit beruht darauf, dass die Fasern, welche die Grundlage dieser vorderen Balken bilden, um vieles feiner erscheinen, während die Zellen ihres Beleges dichter gedrängt stehen und stellenweise so sehr prominiren, dass die Balken dadurch ein etwas knotiges Ansehen erhalten. Die an diesen Balken befindlichen feineren Fasern, deren oft nur eine in einem solchen Balken verläuft, verhalten sich aber gegen Reagentien: Essigsäure, concentrirte Natronlauge, ebenfalls wie elastische Fasern. Wir müssen also die Angabe Kölliker's, dass dass ligamentum pectinatum der Vögel, worunter nach Kölliker wie es scheint, wieder die Summe aller der die untere Abtheilung unseres Dreiecks erfüllenden Balken zu verstehen ist (l. c. p. 648) bestätigen. Ein weiterer wichtiger Bestandtheil dieses Gebildes sind aber die gerade früher erwähnten Zellen.

Der von diesen Balken erfüllte innere Theil des oben erwähnten Dreiecks, ist also der Canalis Fontanae des Vogelauges, mit nicht mehr und nicht weniger Recht so

genannt, als die entsprechende Bildung in dem Auge der von uns früher untersuchten Thiere.

Weder der Musculus Cramptonianus, noch der von Brücke (Müller's Archiv, Jahr 1846 p. 375) von diesem unterschiedene tensor chorioideae des Vogelauges, schicken ihre Fasern direct zu dem elastischen Balkenwerk, welches wir früher beschrieben haben. Das konnte nur auf Grund sehr ungenügender Praeparate behauptet werden (Mannhardt l. c.). Wir haben ein solches Verhältniss nie, weder beim Adler, noch bei den anderen Vögeln beobachtet.

Wir können aber auch mit vielen, von anderer Seite über Ursprung und Insertion der Binnenmuskeln des Vogelauges gemachten Angaben nicht einverstanden sein. In Bezug auf den Crampton'schen Muskel, von welchem Brücke zuerst den tensor chorioideae trennte, ist zu bemerken, dass diese Trennung in zwei Muskeln bestritten wurde (Donders, Onderzoeckingen, Iaar VI p. 56 und Mannhardt l. c.).

Der eine Muskel von Donders soll in halbgefiederter Anordnung von der äusseren Seite des Schlemm'schen Canales und von der Aussenseite eines faserigen Stranges entspringen, der von jener Wand nach hinten sich fortsetzt. Von den so entsprungenen Fasern sollen die vordersten nach aussen zu der nach Innen vom Knochenring liegenden Partie der Sclerotica gelangen, die je weiter nach hinten liegenden auch immer mehr nach hinten sich inseriren, bis endlich die hintersten tangential in die Chorioidea selbst sich einpflanzen. H. Müller schliesst sich für den Cramptonischen Muskel diesen Angaben von Donders an, jedoch mit der nicht zu übersehenden Variante, dass er die erwähnte faserige Platte als äussere Wand des canalis Fontanae bezeichnet. (l. c. p. 34).

Ausser dem Crampton'schen Muskel in diesem

Sinne, muss man aber nach Müller noch Muskelfasern unterscheiden, welche hinter den von Donders als hinterste angegebenen liegen, und die von der Sclerotica an der innern Seite des Knochenringes entspringend, nach Innen und hinten ziehend zur Chorioidea gelangen, die also den Verlauf haben, welchen Brücke (l. c. p. 375) seinem tensor chorioideae zuschrieb. Nachdem H. Müller diesen Nachweis geliefert, fasst er nun die schon nach der Donder'schen Darstellung zur Chorioidea tretenden Fasern, mit den von ihm bestätigten Brücke'schen Tensorfasern, in einen mit zwei Portionen (oder Köpfen) bestehenden Muskel als Tensor chorioideae zusammen, während er als Crampton'schen Muskel die Summe jener Fasern bezeichnet, welche von der mehrerwähnten Faserplatte entspringend in die Sclerotica sich inseriren.

Den Angaben Manhardt's gegenüber, hält H. Müller später seine Darstellung aufrecht (Archiv für Ophthalmologie Bd. IV. p. 277.), erklärt aber nichts dagegen zu haben, wenn man seine drei Portionen als einen Muskel unter dem Namen Ciliarmuskel zusammenfassen will.

In der jüngsten Arbeit über diesen Gegenstand von Hüttenbrenner (Berichte der Wiener Akademie Bd. 57. p. 526 u. f.) werden H. Müller's Angaben über den dreifachen Verlauf der Muskelfasern bestätigt. Die Beschreibung der Ursprungs- und Insertionspunkte weicht aber sowohl von Donders, als auch von H. Müller nicht unwesentlich ab. So wird z. B. von Muskelfasern gesprochen, welche direct von der Hornhaut zur Chorioidea ziehen und beim Huhne „den grössten Theil" der Muskelfasern ausmachen sollen. Darum könne man hier noch am ehesten auf den Vorschlag eingehen, nur einen Ciliarmuskel anzunehmen. Die Trennung in zwei Muskel müsse aber aufrecht erhalten werden, denn, wenn

man aus einem gehälfteten Auge die Chorioidea durch leisen Zug entfernt, bleibt der tensor chorioideae an der Chorioidea häufig hängen. An der häutigen Capsel des Auges dagegen bleibt nur der Theil der Muskelfasern zurück, welche zwischen dem Cornealfortsatze und der Sclera liegen, der Cramptonische Muskel. Die beiden Muskeln seien aber doch eigentlich beim Huhn eine Muskel und würden nur künstlich getrennt.

Anders verhalte sich die Muskulatur im Adlerauge und im Auge von Eulen, überhaupt in grösseren Augen. Dort werden zwei von vorne herein getrennte Muskeln beschrieben.

Wir finden die einfach klare Darstellung von H. Müller in allen Vogelaugen bis auf einen Punct bestätigt.

Dieser bezieht sich auf die mehrerwähnte Ursprungsplatte der Fasern seines Cramptonischen Muskels und seiner portio interna tensoris chorioideae.

Jene Ursprungsplatte soll nach H. Müller die äussere Wand des canalis Fontanae bilden, während sie nach Donders an der Aussenseite des Schlemm'schen Canales liegen müsste. Diese Differenz ist nicht gleichgültig, obwohl es nicht ausgemacht ist, ob nicht Donders und H. Müller ein und dasselbe Gebilde nur mit den oft mit einander abwechselnden Bezeichnungen belegt haben.

Wir werden sehen, dass es richtig ist zu sagen, die Muskelfasern entspringen von der Aussenseite des Schlemm'schen Canales, dass dagegen die Darstellung H. Müller's über den Ursprung des Cramptonischen Muskels von der äusseren Wand des Canalis Fontanae, einiger Berichtigung bedarf.

Im Uebrigen wiederholen sich die von H. Müller zuerst aus einander gesetzten Verhältnisse in den untersuchten Vogelaugen immer wieder. Die Unterschiede,

welche wir beim Adler und den Eulen einerseits, bei dem Huhne und der Gans andererseits beobachten konnten, bestehen nur darin, dass bei den erstgenannten Vögeln die Mitte der portio interna tensoris chorioideae H. Müller's von der portio externa und dem Cramptonischen Muskel unbedeckt, zwischen Sclerotica und Chorioidea hinzieht, während bei den letztgenannten Thieren, von vorne her der Cramptonische Muskel, von hinten her die portio externa tensoris chorioideae über die portio interna tensoris chorioideae und zwar beiderseits bis gegen die Mitte derselben coulissenartig vorgeschoben sind, und so die letztere von der inneren Oberfläche der Sclerotica entfernen. Im zweiten Falle hat man es nur mit einer grösseren zusammenhängenden Muskelmasse zu thun, im ersten Falle erscheinen zwei grössere Muskelmassen getrennt von einander und nur wie durch eine schmale Brücke verbunden.

Nur die verschiedene Lagerung der immer zwischen den gleichnamigen Insertionspuncten vorhandenen drei Muskelportionen H. Müller's und wie wir sehen werden ihre relative Ausbildung haben es bedingt, dass man aus jenen Portionen nach dem Eindrucke, welchen man von der Ansammlung der Muskelmasse überhaupt ohne Rücksicht auf ihre Insertionspuncte, also namentlich bei schwachen Vergrösserungen erhalten hatte, das eine Mal nur einen, das andere Mal zwei Muskeln machte.

Wenn wir den in Fig. VII abgebildeten meridionalen Schnitt aus dem Auge eines Adlers betrachten, so sehen wir das Folgende.

Erstens, eine in der Gegend von B. Fig. VII angesammelte Muskelmasse, sie gehört hauptsächlich dem Musculus Cramptonianus (Brücke's und H. Müller's) an. Die Fasern entspringen einerseits an einer dünnen nach innen von dem Muskel gelegenen Membran, welche

in toto eine schmale Brücke zwischen dem Muskel und den nach Innen von demselben liegenden grossen Gefässlichtungen gg bildet. Diese Gefässlichtungen gehören grösseren Venen an, wofür die relative Dünnheit ihrer Wandungen spricht, nur einzelne kleinere Lumina dickwandiger arterieller Gefässe trifft man ab und zu an. Diese sind meist in den schmalen Brücken gelegen, welche von der oben erwähnten, dem Muskel zum Ursprunge dienenden Membran zu dem nach Innen von den grossen Gefässdurchgängen gelegenen grossen Balken f gehen, von dem nach Innen wieder die den Fontana'schen Kanal durchziehenden elastischen Netze abtreten.

Die Gefässdurchgänge in v kann man als das Analogon des Ciliarplexus oder canalis Schlemmii ansehen.

Demnach entspringen die Fasern der vorerst betrachteten Muskelportion von der Aussenseite des Schlemm'schen Kanales und gehen von da nach aussen und hinten an die Sclerotica und zwar inseriren sie sich um so weiter nach hinten, je weiter nach hinten sie von der angeführten Leiste entsprungen sind. Von dem Balken f entspringen direct, so lange dieser Balken als selbstständig gut zu unterscheiden ist, keine Muskelfasern.

Erst wenn der nach hinten zugeschärfte Balken f sich zwischen der Chorioidea und dem hinteren Ende der, den Muskelfasern vorne zum Ursprunge dienenden ausserhalb der Gefässdurchgänge liegenden Membran schon nahezu verloren hat, treten, aber immer noch nach aussen von den Gefässdurchgängen hinter den letzten zur Sclerotica hintretenden Fasern, noch andere Fasern ab, welche zwischen Chorioidea und Sclerotica verlaufend nicht mehr zur letzteren, sondern zur ersteren gelangen. Diese Fasern sind beim Adler sehr spärlich, es kann vorkommen, dass sie an einem oder dem anderen Schnitte vermisst werden, um auf einer Reihe von Schnitten desselben Auges wieder zu erscheinen. Sie stellen also im

Zusammenhange nach Entfernung der Hornhaut und Sclerotica betrachtet, keinen vollständig geschlossenen Ring dar, sondern es bleiben zwischen den einzelnen Muskelzügen Spalten übrig, durch welche man auf die darunter befindliche Chorioidea hinsieht. Oft ist das Fehlen dieser Faserzüge aber nur scheinbar; bei genauerer Untersuchung findet man, dass, während man in der Gegend von b' nichts von quergestreiften Muskeln auf dem gegebenen Durchschnitte sieht, doch hinter den letzten zur Sclerotica tretenden Fasern des Crampton'schen Muskels noch einige Fasern, welche nicht an die Sclerotica treten, sondern welche, in lange glatte Fäden übergehend, zur Chorioidea hintreten.

Jene langen glatten Fäden stellen nur eine dünne Fortsetzung des Sarcolemmas dar und gleichen diese Enden jenen, welche Salter und Huxley, Billroth (Müller's Archiv 1858 p. 163), Beale (Philosophical Transactions 1865) und Verson (Wiener academ. Berichte Bd. 57 p. 63) an andern Orten beschrieben haben.

Die beim Adler spärlichen Faserzüge b^1 Fig. VII. sind H. Müller's innere Portion des tensor chorioideae.

Ehe die Fasern dieser Portion aber an der chorioidea ihr Ende erreichen, werden sie von dem vorderen Ende der in c Fig. VII. angesammelten Muskelmasse bedeckt. Die letztere, Brücke's tensor chorioideae, H. Müller's äussere Portion des tensor, besteht aus Fasern, die von der Sclerotica entspringen und sich schräg nach hinten zur chorioidea begeben und zwar inseriren sich die zuvorderst an der Sclera entspringenden Fasern unmittelbar nach hinten neben den Fasern b^1.

Die weiter nach hinten entspringenden inseriren sich auch successive weiter nach hinten. Ganz ähnliche Bilder wie das vom Adlerauge beschriebene erhält man vom Auge der Eulen, des Huhnes und der Gans.

Wir begegnen denselben Abtheilungen des zuerst be-

schriebenen Dreieckes. Die nach aussen von dem Balken f zwischen diesem und den Muskelfasern liegenden grossen Oeffnungen findet man auch bei diesen Thieren häufig ganz mit Blut angefüllt. Es kommen nur Variationen in der Zahl, Grösse und Entfernung der Gefässdurchgänge vor.

Von der inneren Seite des Balken f und von dem Rande der Descemetischen Membran gehen dieselben Balkenzüge gegen die äussere Oberfläche des Ciliartheiles der Chorioidea und gegen die vordere Fläche der Iris hin.

In Bezug auf die Form und Entfernung der drei, nach der Untersuchung des Adlerauges zu unterscheidenden Muskelportionen kommen aber einige Abweichungen vor.

So ist bei den Eulen die Cramptonische Portion (H. Müller's) in ihrem vordersten Theile verhältnissmässig dicker, als beim Adler. Sie besitzt dort die durch die dicke Sförmige Pfeillinie Fig. VII. vervollständigte Form, überragt also mit einer convexen Ausbuchtung die Reihe der Gefässkanäle etwas nach vorne.

In diesem vordersten Theile verlaufen sehr kurze bogenförmige Muskelfasern auf kurzem Wege von Innen nach Aussen; während die weiter nach hinten entspringenden nach längerem geneigten Verlaufe an die Sclerotica treten. Die Faserzüge b' sind ferner am Eulenauge schon stärker entwickelt und fehlen auf den Schnitten niemals. Im Uebrigen verhalten sich die Muskelfasern wie im Adlerauge.

Beim Huhne und bei der Gans sind zum Unterschiede vom Adler- und Eulenauge die Muskelbögen b' verhältnissmässig viel bedeutender entwickelt. Es sind ferner die Ansatzpunkte der Muskelmassen b und c, die hier im Vergleiche zu den Muskelbögen b' ebenfalls aus verhältnissmässig langen Muskelfasern bestehen, wie das schon anticipando erwähnt wurde, über der Mitte von b'

einander nahe gerückt und dadurch die Bögen b' der Sclerotica entfernt und nur der Chorioidea anliege

Diese letztere Anordnung hat eben die Veranlass zur Zusammenfassung in einen Muskel gegeben, währ die Anordnung, wie sie beim Adler und im Eulena vorliegt, die Trennung in zwei Muskeln verursachte.

Consequent darf man niemals zwei Muskeln un scheiden, sondern immer entweder drei verschied Muskeln, oder drei verschiedene Portionen eines Musk

Eine portio anterior seu Cramptoniana I, e portio intermedia seu Donders-Müller iana II und e portio posterior seu Brückiana III.

Welche Rolle die drei zu unterscheidenden Mus portionen bei der Accomodation spielen, ist schwer beurtheilen. Man wird auch hier, wenn nur einmal anatomischen Thatsachen festgestellt sind, mit ande Mitteln als der bloss geometrischen Construction n dem beobachteten Faserverlaufe ins Feld rücken müs um einen Einblick in die Accomodationsvorgänge gewinnen.

Es scheint aber, dass man an den Ausgangspunk welche H. Müller hier vorgezeichnet hat, festhal müsse.

H. Müller hat darauf hingewiesen, dass man nehmen müsse, dass die Muskulatur der Iris bei Vögeln nur zum Theile der Verengerung und Erwe rung der Pupille diene, dagegen hauptsächlich für Accomodation bestimmt sei.

In Bezug auf die anatomischen Verhältnisse Irismuskulatur ist es leicht, sich von der Richtigkeit Angaben H. Müller's zu überzeugen.

Die bis zum Ciliarrande oder nahe zum Ciliarra der Iris reichenden Ringmuskeln der Iris werden vordere bewegliche Ende des Ciliarkörpers mit des vom Aequator aus über die peripherischen Theile

vorderen Linsenfläche vorgeschobenen und in die Kapsel besonders fest eingepflanzten Fortsätzen, nach einwärts ziehen und so auf den Rand der Linse einen Druck ausüben.

Zu bewirken, dass dadurch die vom Rande her comprimirte Linse vorzugsweise nach Vorne sich wölbt, scheint die Aufgabe derjenigen Fasern in der Ciliargegend zu sein, welche die Chorioidea um den Glaskörper spannen.

Am Schwierigsten zu beurtheilen ist die Wirkung der portio Cramptoniana.

Dass sich ihre Wirkung weder auf eine Vergrösserung (Crampton) noch auf eine Verkleinerung (Brücke) des Hornhautradius richtet, dafür sprechen die Verhältnisse, welche man bei genaueren anatomischen Untersuchung vorfindet. Es stimmt das auch mit den Angaben von Cramer überein, dessen Versuche dafür sprechen, dass auch im Vogelauge bei der Accomodation die Hornhautkrümmung sich nicht ändert.

Als festen Punkt für diese Portion muss man offenbar ihren äusseren Insertionsrand an der Sclera ansehen. Die sich contrahirenden Fasern werden dann einen Zug nach rückwärts und auswärts auf die nach Innen vom Muskel liegenden Theile ausüben.

Ist die anatomische Anordnung diejenige, wie sie beim Adler und den Eulen am Ausgebildetsten vorkommt, Fig. VII., so wird bei den am meisten nach vorne liegenden Fasern jener Portion die nach aussen wirkende Componente überwiegen, während bei den mehr nach hinten liegenden Fasern die nach rückwärts wirkende Componente überwiegt. Ist der Muskel bei der Accomodation für die Nähe thätig, so könnte man annehmen, dass er durch die Anspannung des Balkens f Fig. VII., welche er mittelbar bewirkt, hindert, dass der letztere nach einwärts gezogen wird.

Nicht zu übersehen ist aber, dass ein Theil der Muskelfasern ganz unabhängig von der Resultirenden, welche auf den Balken f wirkt, seine Wirkung auf die nachgiebige Aussenwand der grossen Gefässkanäle v zu äussern im Stande ist.

Das Balkengewebe des Fontana'schen Raumes soll nach H. Müller bestimmt sein, den durch die Vorwölbung der Linse zum Ausweichen gezwungenen humor aqueus in seine Spalten aufzunehmen; dazu sollen die letzteren in offener Communication mit der vorderen Augenkammer stehen, man könne Injectionsmassen von der Augenkammer her in jene Räume eintreiben und man finde in gehärteten Augen dieselben Gerinsel in jenen Räumen, wie in der vorderen Augenkammer (l. c. III. Bd., p. 47).

Wenn man nun an Vogelaugen eine ähnliche Untersuchung vornimmt, wie wir sie am Ende des zweiten Abschnittes zum Zwecke des Studium der äusseren Grenze der vorderen Augenkammer anstellten, so erfährt man, dass die Communication der vorderen Augenkammer mit jenen Räumen des Balkengewebes keine unbeschränkte ist.

Man sieht, wenn man einen Schnitt in der Richtung ss' Fig. VII. durch ein schmales Segment eines Vogelauges legt, welches ähnlich wie die den Fig. I. u. IV. entsprechenden Segmente gewonnen wurde, und an dem man dann die Iris nach Entfernung ihres hinteren Pigmentbeleges vorsichtig umschlägt und wie oben verfährt, auch bei den Vögeln ein continuirliches Epithelium von der Descemetischen Membran auf die vordere Fläche der Iris übergehen.

Bei den Eulen kann man sich auf das Bestimmteste überzeugen, dass das aus schönen sechseckigen Zellen bestehende Epithel der Descemetischen Membran über die der vorderen Augenkammer zunächst liegenden elastischen Balkennetze hinwegzieht. Gerade über diesen

Balken sind die Zellen von sehr scharfen, regelmässig sechseckigen Contouren umfasst und nur einzelne kleine Spaltöffnungen von runder oder länglicher Form, wie man sie an den meisten Epithelien vorfindet, bleiben übrig. Diese Platten werden erst unmittelbar an der Grenze des vorderen Beleges der Iris, welcher aus grossen rundlichen und mit stark lichtbrechenden Pigmentkörnchen vollständig ausgestopften Zellen besteht, durch kleinere Zellen ersetzt, die mehr rundlich, nicht so hell und weniger scharf begrenzt erscheinen, als jene auf der Descemetischen Membran und auf der gegen die Augenkammer gewendeten Oberfläche des Balkengewebes.

Beim Uebergange von der Descemetischen Membran zur Iris beobachtet man also dreierlei Zellen. Die sechseckigen Zellen der Descemetischen Membran, die runden grossen Pigmentzellen auf der Vorderfläche der Iris und, zwischen beide eingeschoben, eine schmale Zone der vorerwähnten kleinen rundlichen Zellen. Wir dürfen aber hier nicht verschweigen, dass wir vollends überzeugt sind, dass namentlich der über die Balken gebrückte Theil des Epithels hier gerade so wie bei den Säugethieren noch einer weit eingehenderen Untersuchung zu unterwerfen sein wird, als wir sie hier anstellen konnten, es sollte nur constatirt werden, dass ein solches zusammenhängende Epithel wirklich existirt.

Auf Präparaten, wie wir sie zuletzt anführten, lässt sich nun auch der Zusammenhang der Iris mit den Balken a Fig. VII näher verfolgen.

Er beruht darauf, dass die vordersten an dem Rande der Descemetischen Haut entspringenden Balken auf die vordere Fläche der Iris übergehen, und zwar schieben sie sich, während sie immer mehr rareficirt werden, eine kurze Strecke weit unmittelbar unter dem Epithelium der Iris auf der letzteren vor.

Sie können aber leicht in toto aus der Iris heraus-

gezogen werden und dann scheint es, als ob der früher von diesen übergreifenden Fasern bedeckte Theil, der nicht das Ansehen der übrigen Iris, sondern vielmehr das der Chorioidea hat, mit die vordere Augenkammer begrenzt hätte (vergl. Hüttenbrenner l. c. p. 520).

Hat man ein Präparat wie oben vorsichtig so angefertigt, dass an der Uebergangsstelle Alles in natürlichem Zusammenhange geblieben ist, so kann man dadurch, dass man von dem einen Rande her einerseits an der Hornhant, andrerseits an der Iris zieht, sehr häufig ganz instructive Präparate gewinnen, wenn die aus der Iris herausgezogenen übergreifenden Fasern an dem Rande der Descemetischen Membran hängen bleiben. Man kann dann von dem einen Seitenrande des Praeparates gegen den anderen Rand hin, an welchem noch Alles im natürlichen Zusammenhange geblieben ist, successive eine Reihe von Bildern verfolgen, welche über die berührten Thatsachen die genügendsten Aufschlüsse gewähren.

Trotz der mehrfach abweichenden anatomischen Verhältnisse, welche das Vogelauge im Vergleiche mit dem Auge des Menschen und der Säugethiere darbietet, herrscht doch in Bezug auf die Existenz des sogenannten Fontana'schen Kanales eine grosse Uebereinstimmung. Die letztere bezieht sich auf die allgemeine Anordnung des Gewebes und der zwischen denselben vorhandenen Lücken und auf das Verhältniss zur vorderen Augenkammer.

Auch im Vogelauge findet sich kein von glatter Wand begrenzter, mit einfachem Lumen versehener Fontana'scher Kanal, sondern im Umkreise der vorderen Augenkammer ein aus verzweigten Balken zusammengesetztes Gerüste, welches sich hier bis über den ganzen Ciliarkörper nach hinten erstreckt.

Auch hier findet sich zwischen den Balken eine

Reihe mit Flüssigkeit erfüllter Durchgänge und auch hier ist diese Bildung gegen die vordere Augenkammer durch ein zusammenhängendes Epithelium abgegrenzt. Die unmittelbar unter diesem Epithelium liegende Balkenschicht (ligamentum pectinatum Iridis) geht aber bei den Vögeln, entgegen den Verhältnissen bei den übrigen Thieren, in ähnlicher Weise, wie die weiter hinten liegenden Balken von der Sclerotica, unmittelbar hinter der Grenze der Descemetischen Membran aus. Sie greifen von da auf die Iris über, auf deren vorderer Fläche sie sich unmittelbar unter dem Epithelium, noch in den äusseren Partien der Iris allmälig verlieren.

Unmittelbar nach aussen von der besagten Bildung im Vogelauge befindet sich ein venöser Plexus und erst an der äusseren Seite des letzteren nehmen die Fasern der Crampton'schen und weiter nach hinten die der intermediären Muskelportion ihren Ursprung.

Zum Schlusse wollen wir nur noch darauf hinweisen, dass sich im Auge vom Frosche, vom Landsalamander und von Tritonen im Umkreise der vorderen Augenkammer ein von einem dichten Zellenreticulum ausgefülltes Dreieck befindet, welches als das Analogon jenes Netzes betrachtet werden kann, das bei Säugethieren und Vögeln den Fontana'schen Raum ausfüllt.

Erklärung der Abbildungen.

Fig. I. Augensegment vom Ochsen.
Fig. II. Meridionaler Schnitt aus dem Ochsenauge. Vergröss. $^1/_{34}$.
Fig. III. Meridionaler Schnitt aus dem Auge vom Schweine. Vergröss. $^1/_{13}$.
Fig. IV. Augensegment von der Katze.
Fig. V. Meridionaler Schnitt aus dem Hundeauge. Vergröss. $^1/_{60}$.
Fig. VI. Meridionaler Schnitt aus dem Auge des Menschen. Vergröss. $^1/_{20}$.
Fig. VII. Meridionaler Schnitt aus dem Auge eines Adlers.
Das Uebrige ergiebt sich aus dem Texte.

Zur Lehre vom Horopter.

Von

Dr. H. Kaiser,
Kreisarzt zu Dieburg.

Hierzu Tafel VII. VIII.

Wenn man die Horopterlehre in ihrer gegenwärtigen Gestalt etwas näher betrachtet, so wird man bald, wie es uns scheint, zwei Lücken in derselben bemerken.

Die erste besteht darin, dass die dem Horopter der verschiedenen Augenstellungen entsprechende Curve, welche sich auf den Netzhäuten abbildet, wenigstens unseres Wissens, noch nicht analytisch bestimmt worden ist*).

Die zweite scheint darin zu liegen, dass der Horopter der Seitenstellungen (wir meinen darunter alle die unendlich vielen Stellungen beider Augen, wobei der Fixationspunkt weder in der Medianebene noch in der Primärlage der Blickebene sich befindet) noch nicht näher discutirt und noch weniger verwerthet wurde**).

Der Weg, welcher uns als der natürlichste erscheint zur vollständigen Behandlung der Theorie des Horopters

*) Hering (Beiträge zur Physiologie S. 231) sagt, diese Curve sei in den meisten Fällen insbesondere eine Hyperbel.

**) Vgl. Hering a. a. O. S. 224.

und welchen wir einschlagen werden, ist folgender: Man bestimmt 1) die Relation zwischen den correspondirenden Punkten beider Netzhäute (eigentlich ihrer Tangentialebenen) bei irgend einer gegebenen Augenstellung, — setzt 2) die Bedingung fest, unter welcher sich die durch je zwei correspondirende Punkte gehenden Richtungslinien im Raume schneiden, wodurch correspondirende Punkte zu identischen werden, — bestimmt sodann 3) den geometrischen Ort der identischen Punkte beider Netzhäute, — leitet 4) die Gleichungen der beiden Kegelflächen ab, welche von den durch die geometrischen Oerter der identischen Punkte gehenden Richtungslinien gebildet werden, — und betrachtet endlich 5) den Durchschnitt dieser beiden Kegelflächen (was analytisch dadurch geschieht, dass man sie als zusammengehörig ansieht), welcher den s. g. Horopter ausmacht.

Indem man die Kegelflächen unter 4) in beliebigen Entfernungen vom Fixationspunkte durch Ebenen schneidet, diese Durchschnitte berechnet und in natürlicher Grösse construirt, kann man sich überzeugen, ob sie, in der bedungenen Weise betrachtet, wirklich als eine Linie erscheinen, wie es der Theorie nach der Fall sein muss, weil sämmtliche durch sie hindurchgehende Richtungslinien sich im Horopter schneiden.

Das Resultat wird zugleich ein Prüfstein für das Listing'sche Gesetz der Augenbewegungen sein.

I.

Die identischen Punkte beider Netzhäute bei irgend einer gegebenen Augenstellung. Das innere Horopter-System.

Alle diejenigen Punkte beider Netzhäute, welche vom Netzhauthorizonte und von dem darauf nahehin senkrechten und durch die bezügliche Blicklinie gelegten Meri-

diane, welcher der „scheinbar verticale Meridian“ genannt wird, in beiden Augen gleiche Abstände haben, werden correspondirende genannt*). Ihre Anzahl ist unendlich, aber es ist leicht einzusehen, dass bei einer gegebenen Augenstellung nicht jeder leuchtende Punkt eines Objects auf correspondirenden Netzhautstellen abgebildet wird, und dass jedem Licht aussendenden Punkte, bei welchem dies wirklich der Fall ist, nicht mehr als ein Punkt in jeder Netzhautfläche entsprechen kann. Diejenigen correspondirenden Punkte beider Netzhäute nun, in welchen bei einer gegebenen Augenstellung das Bild eines am gehörigen Orte des Gesichtsfeldes befindlichen leuchtenden Punktes sich abbildet, nennen wir „identische“. Den geometrischen Ort der identischen Netzhautpunkte beider Augen nennen wir das „innere Horoptersystem“. Unter geometrischen Ort versteht man nämlich nicht blos einen Punkt, sondern den Inbegriff aller unter eine bestimmte Kategorie fallender, continuirlich an einander grenzender Punkte. Die hier erwähnten geometrischen Oerter können nur Linien, nie Flächen sein.

Nennt man nun noch die von einem Objectspuncte nach seinem Bildpunkte auf der Retina gehende Gerade „Richtungslinie“**), so ist klar, dass nur solche Bild-

*) Diese Gleichheit der Abstände muss auch hinsichtlich des Zeichens (+ oder —) statthaben.

**) Die Bilder sämmtlicher einzelnen leuchtenden Punkte im Raume, den Fixationspunkt ausgenommen, welche durch den optischen Apparat des Auges auf der Netzhaut entworfen werden, sind eigentlich nicht wiederum Punkte, sondern kleine elliptische Flächen, welche mit dem Namen „Zerstreuungskreise“ belegt werden. Was wir oben „Richtungslinien“ genannt haben, sind eigentlich die Geraden, welche die Mittelpunkte der Zerstreungskreise mit den betreffenden leuchtenden Punkten verbinden. Sie gehen sämmtlich durch den scheinbaren Mittelpunkt der Pupille und werden von Helmholtz „Visirlinien“ genannt (Physiol. Opt. S. 93). Da man sich aber beim Visiren eigentlich nur der Blicklinien bedient, so gebrauchen wir dafür lieber die auch von andern Autoren angewandte Benennung Richtungslinien.

punkte zugleich identische sein können, welche correspondent sind, und nur diejenigen correspondenten Punkte identische, deren Richtungslinien sich im nämlichen Punkte des Objects schneiden. Vermittelst dieser Beziehungen werden wir zunächst das innere Horoptersystem bestimmen, und zwar nicht auf der krummen Fläche der Netzhäute selbst, sondern auf ihren, senkrecht auf den Blicklinien errichteten Berührungsebenen.

Da die sämmtlichen Richtungsstrahlen eines Auges sich in einem Punkte kreuzen, der nicht weit vom Mittelpunkte der Netzhautkugelfläche entfernt ist, so kann man die correspondenten Punkte dieser Berührungsebenen für die correspondenten Punkte der Netzhäute substituiren, und ist dies auch von Allen geschehen, welche sich bis jetzt mit unserem Gegenstande beschäftigt haben.

Es sei nun (Fig. 1.) A der Fixationspunkt und K_1, K_2 seien die Kreuzungspunkte der Richtungslinien des rechten und linken Auges. Der Anfangspunkt des allgemeinen Coordinatensystems sei in A, die xy = Ebene gehe durch die beiden Blicklinien AK_1, AK_2 und die Axe der x sei die Halbirungslinie AX des Winkels $K_1\ AK_2 = 2\gamma$. Die positiven Ordinaten der y werden nach rechts und die der z nach oben gerichtet angenommen.

In den Punkten O_1, O_2 schneiden die Blicklinien die Netzhäute, und es werden, wenn O_1X', O_2X_1' in der Blickebene (O_1AO_2) an den Polen der Netzhäute gezogene Tangenten sind, diese Punkte O_1, O_2 als Anfangspunkte zweier besonderen Coordinatensysteme x', y', z', x_1', y_1', z_1' angenommen, deren x = Axen O_1X', O_2X_1', deren y = Axen O_1A, O_2A sind, und deren leicht hinzuzudenkende z = Axen die Blickebene in den Punkten O_1, O_2 senkrecht durchschneiden.

Weil die Ebenen der x'y', $x_1'y_1'$ mit der Ebene der xy zusammenfallen, so haben auch die Ordinaten z' und z_1' eines jeden zu betrachtenden Punktes dieselben

Werthe wie die Ordinate z desselben Punktes. Will man nun die Coordinaten x', y', z' eines Punktes M, dessen Projection auf die xy = Ebene M_1 (Fig. 1.) ist, durch die Coordinaten $x = AP_1$, $y = P_1M_1$, $z = z'$ ausdrücken, während $x' = O_1T_1$, $y' = T_1M_1$ ist, so hat man, wenn $P_1q_1 \# pq$ und $P_1 p \# q_1q$, die Relationen:

$$O_1T_1 = pM_1 - pq = P_1M_1 \cos\gamma - AP_1 \sin\gamma,$$

$$T_1M_1 = AO_1 - Aq_1 - q_1q = AO_1 - AP_1 \cos\gamma - P_1M_1 \sin\gamma,$$

oder, wenn man den Halbmesser der Netzhautkugelflächen $K_1O_1 = K_2O_2 = r$ setzt und $AK_1 = a_1$, $AK_2 = a_2$ ist:

$$\left.\begin{aligned} x' &= y \cos\gamma - x \sin\gamma \\ y' &= a_1 + r - x \cos\gamma - y \sin\gamma \\ z' &= z. \end{aligned}\right\} \quad (1.)$$

Will man aus den allgemeinen Coordinaten (x_1, y_1, z_1) des Punktes M die auf das besondere System x_1', y_1', z_1' bezogenen herleiten, so hat man:

$$O_2T_2 = q_2M_1 = P_1M_1 \cos\gamma + AP_1 \sin\gamma$$

$$T_2M_1 = AO_2 - Aq_2 = AO_2 - As + P_1p_1,$$

oder

$$\left.\begin{aligned} x_1' &= y_1 \cos\gamma + x_1 \sin\gamma \\ y_1' &= a_2 + r - x_1 \cos\gamma + y_1 \sin\gamma \\ z_1' &= z. \end{aligned}\right\} \quad (2.)$$

Die Gleichungen (2.) ergeben sich, wie man leicht a priori schliessen kann, aus denen (1.), wenn man in letzteren

$$a_2,\ x_1',\ y_1',\ -\gamma$$

für $a_1,\ x',\ y',\ \gamma$

setzt.

Alle später vorkommenden für das rechte Auge gefundenen Formeln können durch dieselbe Aenderung sofort für das linke Auge giltig gemacht werden.

Es sei nun (Fig. 2.) die Ebene $X'O_1Z$, welche mit der Papierebene zusammenfällt, die auf der Blicklinie des rechten Auges an dessen Hinterwand errichtete Tangentialebene, O_1X' die primäre Lage des Netzhaut-

horizontes, $O_1\xi$ die um den Raddrehungswinkel ρ von der primären verschiedene Lage desselben und $O_1\eta$ die darauf errichtete Senkrechte. Ist durch Raddrehung des Auges der ursprünglich horizontale Meridian von OX_1 in die Stellung $O_1\xi$ gekommen, so muss sich der ursprünglich verticale Meridian auch in der Stellung $O_1\eta$ befinden, und wenn der scheinbar verticale Meridian in der Primärstellung um ε von der Verticalen abwich, so muss nunmehr der scheinbar verticale Meridian in $O_1\eta_1$ sich befinden, wenn $<\eta O_1\eta' = \varepsilon$ ist.

Helmholtz sagt nun (Physiol. Opt. S. 746): „Die Versuche haben uns zu dem Gesetze geführt, dass solche Punkte beider Ebenen correspondiren, welche gleichweit von den Ebenen der Netzhauthorizonte abstehen und ausserdem gleichweit von den Ebenen der scheinbar verticalen Meridiane entfernt sind, — und wir haben bereits Eingangs dieses Abschnittes dieses Theorem der Definition der correspondirenden Punkte zu Grunde gelegt.

Ist jetzt m die Projection des Punkts M auf die Tangentialebene $ZOX'\xi\eta$ des rechten Auges, so ist tm sein Abstand von der gegenwärtigen Lage des Netzhauthorizontes, welche um den Winkel ϱ_1 von der primären abweicht, und pm seine Entfernung von dem scheinbar verticalen Meridian, und man hat

$$tm = T_1m \cos \varrho_1 + O_1T_1 \sin \varrho_1,$$
$$pm = O_1T_1 \cos (\varrho_1+\varepsilon) - T_1m \sin (\varrho_1+\varepsilon),$$

oder, wenn man berücksichtigt, dass $O_1T_1 = x'$, $T_1m = z$ ist,

$$\left.\begin{aligned} tm &= z \cos \varrho_1 + x' \sin \varrho_1 \\ pm &= x' \cos (\varrho_1 + \varepsilon) - z \sin (\varrho_1 + \varepsilon) \end{aligned}\right\} \quad (a.)$$

Ist nunmehr m' die Projection eines Punktes M' auf der Tangentialfläche des linken Auges, und will man die Grössen tm' und pm' bestimmen, so ist die dazu erforderliche Construction die nämliche wie vorher, nur

dass der scheinbare Meridian $O_1\gamma_1'$ zwischen O_1Z und $O_1\eta$ fällt und der Netzhauthorizont von seiner Primärlage um den Winkel ϱ_2 abweicht. Man erhält mithin die Werthe der beiden genannten Grössen aus den obigen (a.), wenn man ε negativ nimmt und ϱ_2 für ϱ_1 setzt, nämlich

$$\left.\begin{aligned} tm' &= z\cos\varrho_2 + x_1^1 \sin\varrho_2 \\ pm' &= x_1'\cos(\varrho_2 - \varepsilon) - z\sin(\varrho_2 - \varepsilon.) \end{aligned}\right\} \quad (b.)^*)$$

Sollen nun die Punkte m und m' identische sein, so muss man nach obigem Theorem haben

$$tm = tm',\ pm = pm' \quad (c.)$$

Will man nunmehr aber diese identischen Punkte auf das allgemeine Coordinatensystem x, y, z beziehen, weil dieses für beide Augen dieselbe Lage hat, so dienen dazu die Gleichungen (1) und (2), und man hat dabei nur noch die Gleichungen der Tangentialebenen

$$y' = 0,\ y_1^1 = 0 \quad (3.)$$

zu berücksichtigen, welche die Gleichung geben:

$$y' = y_1' \quad (4.)$$

Die drei Gleichungen (c.) und (4.) gehen dadurch in folgende über:

$$z\cos\varrho_1 + (y\cos\gamma - x\sin\gamma)\sin\varrho_1 = z_1\cos\varrho_2 + (y_1\cos\gamma + x_1\sin\gamma)\sin\varrho_2,$$

$$z\sin(\varrho_1 + \varepsilon) - (y\cos\gamma - x\sin\gamma)\cos(\varrho_1 + \varepsilon) = z_1\sin(\varrho_2 - \varepsilon) - (y_1\cos\gamma + x_1\sin\gamma)\cos(\varrho_2 - \varepsilon),$$

$$a_1 + r - x\cos\gamma - y\sin\gamma = a_2 + r - x_1\cos\gamma + y_1\sin\gamma.$$

Setzt man der Kürze wegen

$$z\cos\varrho_1 + (y\cos\gamma - x\sin\gamma)\sin\varrho_1 = A$$

$$z\sin(\varrho_1 + \varepsilon) - (y\cos\gamma - x\sin\gamma)\cos(\varrho_1 + \varepsilon) = B$$

$$a_1 + r - x\cos\gamma - y\sin\gamma = C,$$

so überzeugt man sich leicht von dem Bestande folgender Gleichungen:

*) Wir schreiben für z' und z_1' immer einfach z, um daran zu erinnern, dass bei der vorgenommenen Transformation des Coordinatensystems x, y, z in die speciellen Systeme x', y', z' und x_1', y_1', z_1' die Ordinate z ungeändert bleibt, mithin $z' = z_1' = z$ ist.

$$B \sin \varrho_2 + A \cos (\varrho_2 - \varepsilon)$$
$$= z_1 [\sin (\varrho_2 - \varepsilon) \sin \varrho_2 + \cos (\varrho_2 - \varepsilon) \cos \varrho_2] = z_1 \cos \varepsilon \text{ (d.)}$$
$$B \cos \varrho_2 - A \sin (\varrho_2 - \varepsilon) = -(y_1 \cos \gamma + x_1 \sin \gamma) \cos \varepsilon,$$
$$C \cos \gamma \cos \varepsilon + [B \cos \varrho_2 - A \sin (\varrho_2 - \varepsilon)] \sin \gamma$$
$$= -x_1 \cos \varepsilon + (a_2 + r) \cos \gamma \cos \varepsilon, \text{ (e.)}$$
$$C \sin \gamma \cos \varepsilon - [B \cos \varrho_2 - A \sin (\varrho_2 - \varepsilon)] \cos \gamma$$
$$= y_1 \cos \varepsilon + (a_2 + r) \sin \gamma \cos \varepsilon. \text{ (f.)}$$

Setzt man für A, B, C ihre Werthe, so geben die Gleichungen (d.), (e.), (f.) die folgenden:

$$\left.\begin{aligned}
x_1 \cos \varepsilon &= (a_2 - a_1 + x \cos \gamma + y \sin \gamma) \cos \gamma \cos \varepsilon \\
&\quad - z [\sin (\varrho_1 + \varepsilon) \cos \varrho_2 - \cos \varrho_1 \sin (\varrho_2 - \varepsilon)] \\
&\quad \sin \gamma + (y \cos \gamma - x \sin \gamma) [\cos (\varrho_1 + \varepsilon) \cos \\
&\quad \varrho_2 + \sin (\varrho_2 - \varepsilon) \sin \varrho_2] \sin \gamma \\
y_1 \cos \varepsilon &= -(a_2 - a_1 + x \cos \gamma + y \sin \gamma) \sin \gamma \cos \varepsilon \\
&\quad - z [\sin (\varrho_1 + \varepsilon) \cos \varrho_2 - \cos \varrho_1 \sin (\varrho_2 - \varepsilon)] \\
&\quad \cos \gamma + (y \cos \gamma - x \sin \gamma) [\cos (\varrho_1 + \varepsilon) \cos \\
&\quad \varrho_2 + \sin (\varrho_2 - \varepsilon) \sin \varrho_1] \cos \gamma \\
z_1 \cos \varepsilon &= z [\sin (\varrho_1 + \varepsilon) \sin \varrho_2 + \cos \varrho_1 \cos (\varrho_2 - \varepsilon)] \\
&\quad - (y \cos \gamma - x \sin \gamma) [\cos (\varrho_1 + \varepsilon) \sin \varrho_2 - \\
&\quad \cos (\varrho_2 - \varepsilon) \sin \varrho_1]
\end{aligned}\right\} \text{(5.)}$$

oder auch, wenn man die Gleichungen (1.) u. (2.) berücksichtigt, in kürzerer Form:

$$\left.\begin{aligned}
x_1 \cos \varepsilon &= (a_2 + r) \cos \gamma \cos \varepsilon + x' \sin \gamma \\
&\quad [\cos (\varrho_1 + \varepsilon) \cos \varrho_2 + \sin \varrho_1 \sin (\varrho_2 - \varepsilon)] \\
&\quad - z \sin \gamma [\sin (\varrho_1 + \varepsilon) \cos \varrho_2 - \cos \varrho_1 \sin \\
&\quad (\varrho_2 - \varepsilon)], \\
y_1 \cos \varepsilon &= -(a_2 + r) \sin \gamma \cos \varepsilon + x' \cos \gamma \\
&\quad [\cos (\varrho_1 + \varepsilon) \cos \varrho_2 + \sin \varrho_1 \sin (\varrho_2 - \varepsilon)] \\
&\quad - z \cos \gamma [\sin (\varrho_1 + \varepsilon) \cos \varrho_2 - \cos \varrho_1 \sin \\
&\quad (\varrho_2 - \varepsilon)], \\
z_1 \cos \varepsilon &= x' [\sin \varrho_1 \cos (\varrho_2 - \varepsilon) - \cos (\varrho_1 + \varepsilon) \sin \varrho_2] \\
&\quad + z [\cos \varrho_1 \cos (\varrho_2 - \varepsilon) + \sin (\varrho_1 + \varepsilon) \sin \varrho_2].
\end{aligned}\right\} \text{(6.)}$$

Die Gleichungen (5.) drücken die Coordinaten x_1, y_1, z_1 eines Punktes m_1 des linken Auges durch die Coordinaten x, y, z des correspondenten Punktes m des

rechten Auges aus. Beide correspondirende Punkte liegen in den respectiven Tangentialebenen und lassen sich deshalb die rechten Seiten der Gleichungen (5.) einfacher darstellen, wenn man den Punkt m auf das Coordinatensystem x'z bezieht, wodurch sie die Form (6.) erhalten.

Sollen die correspondirenden Punkte m_1, m_1' auch identische sein, d. h. ein und derselbe leuchtende Punkt des Raumes in ihnen abgebildet werden, so müssen die von ihnen aus durch die Kreuzungspunkte der Richtungslinien in den Raum hinausgetragenen Geraden sich schneiden. Denkt man sich also einerseits durch den Punkt m (dessen Coordinaten x, y, z sind) des rechten Auges und den Kreuzungspunkt K_1, andererseits durch den Punkt m_1 (dessen Coordinate x_1, y_1, z_1) des linken Auges und seinen Kreuzungspunkt K_2 Gerade gelegt, so hat man zunächst für die Coordinaten f, g des Kreuzungspunktes K_1, sowie für die Coordinaten f_1, g_1 des Kreuzungspunktes K_2 die Werthe;

$$\left.\begin{aligned} f &= a_1 \cos\gamma,\ g = a_1 \sin\gamma \\ f_1 &= a_2 \cos\gamma,\ g_1 = -a_2 \sin\gamma \end{aligned}\right\} \quad (7.)$$

und sodann für die Gleichungs-Systeme besagter zwei Geraden:

$$\left.\begin{aligned} \xi &= \left(\frac{x-f}{z}\right)\zeta + f,\ \eta = \left(\frac{y-g}{z}\right)\zeta + g \\ \xi &= \left(\frac{x_1-f_1}{z}\right)\zeta + f_1,\ \eta = \left(\frac{y_1-g_1}{z_1}\right)\zeta + g_1 \end{aligned}\right\} \quad (8.)$$

Die Bedingungsgleichung, dass diese beiden Geraden sich schneiden, ist nun nach den Lehren der analytischen Geometrie folgende:

$$[z_1(x-f) - z(x_1-f_1)](g-g_1) - [z_1(y-g) - z(y_1-g_1)](f-f_1) = 0. \quad (9.)$$

Sollen nun die Punkte x, y, z und x_1, y_1, z_1 identischesein, so müssen die aus der Gl. (5.) abgeleiteten Werthe der drei letzten Coordinaten die Gl. (9.) identisch

machen. Substituirt man daher in diese Gleichung (9.) für x_1, y_1, z_1, sowie für f, g, f_1, g_1 ihre allgemeinen oben gegebenen Werthe, [6., u. 7.,], so erhält man eine Gleichung in x, y, z, welche die Relation zwischen den Coordinaten sämmtlicher in der Tangentialebene des **rechten** Auges gelegener Punkte darstellt (wenn man nämlich noch die Gleichung dieser Tangentialebene $y' = 0$ berücksichtigt), denen identische Punkte des **linken** Auges entsprechen.

Um auch noch die in Gl. (9.) vorkommenden Grössen x und y durch x' und y' auszudrücken, hat man vermöge der Gleichungen (1.)

$$x = (a_1 + r)\cos\gamma - x'\sin\gamma - y'\cos\gamma$$
$$y = (a_1 + r)\sin\gamma + x'\cos\gamma - y'\sin\gamma,$$

oder, weil hier $y' = 0$:

$$\left.\begin{aligned} x &= (a_1 + r)\cos\gamma - x'\sin\gamma \\ y &= (a_1 + r)\sin\gamma + x'\cos\gamma \end{aligned}\right\} \quad (10.)$$

Vermittelst dieser Substitutionen, nämlich der Werthe (10), (7) und (6) in die Gleichung (9.) ergiebt sich:

$$[a_2 r \sin 2\gamma - (a_1 - a_2\cos 2\gamma)\,x'](mx' + nz)$$
$$+ z[(a_1\cos 2\gamma - a_2)(kx' - lz) - a_1 r \sin 2\gamma] = 0, \quad (11.)$$

wobei die der Kürze wegen adhibirten Buchstaben m, n, k, l die Werthe haben:

$$m = \frac{1}{\cos\varepsilon}[\sin\varrho_1\cos(\varrho_2 - \varepsilon) - \cos(\varrho_1 + \varepsilon)\sin\varrho_2],$$

$$n = \frac{1}{\cos\varepsilon}[\cos\varrho_1\cos(\varrho_2 - \varepsilon) + \sin(\varrho_1 + \varepsilon)\sin\varrho_2],$$

$$k = \frac{1}{\cos\varepsilon}[\cos(\varrho_1 + \varepsilon)\cos\varrho_2 + \sin\varrho_1\sin(\varrho_2 - \varepsilon)],$$

$$l = \frac{1}{\cos\varepsilon}[\sin(\varrho_1 + \varepsilon)\cos\varrho_2 - \cos\varrho_1\sin(\varrho_2 - \varepsilon)].$$

Die Gleichung (11) drückt eine **Hyperbel** aus, und diese ist **der geometrische Ort aller identischen Punkte des rechten Auges** bei einer gegebenen Augenstellung, welche durch besondere Werthe der constanten Grössen $a_1, a_2, \gamma, \varrho_1, \varrho_2$ bestimmt ist.

Man findet die der Gleichung (11.) entsprechende Relation für's linke Auge, wenn man

$$x', \varrho_1, \varrho_2, a_1, a_2, \varepsilon, \gamma \text{ vertauscht}$$

$$\text{mit } x_1', \varrho_2, \varrho_1, a_2, a_1, -\varepsilon, -\gamma.$$

Beide zusammen bilden das System der identischen Curven der Tangentialebenen, welchen wir den Namen „inneres Horoptersystem" beilegen.

Wir wollen nunmehr die kleine, von der Individualität abhängige Grösse ε vernachlässigen und sie nur am Schlusse dieses Abschnittes wieder in Berücksichtigung ziehen.

Setzt man

$$\varrho_2 - \varrho_1 = \varrho,$$

so wird für $\varepsilon = 0$

$$m = l = -\sin\varrho, \quad n = k = \cos\varrho$$

und die Gleichung (11.) geht über in die folgende:

$$[a_2 r \sin 2\gamma - (a_1 - a_2\cos 2\gamma)\, x'](-x'\sin\varrho + z\cos\varrho)$$
$$+ z\,[(a_1\cos 2\gamma - a_2)(x'\cos\varrho + z\sin\varrho) - a_1 r\sin 2\gamma]$$
$$= 0. \quad (12.)$$

Diese Gleichung lässt sich darstellen unter der Form:

$$A z^2 + B z x' + C x'^2 + D z + E x' = 0, \quad (13.)$$

wobei die Coefficienten folgende Werthe haben:

$$A = (a_2 - a_1\cos 2\gamma)\sin\varrho$$
$$B = (a_1 + a_2)(1 - \cos 2\gamma)\cos\varrho$$
$$C = (a_2\cos 2\gamma - a_1)\sin\varrho$$
$$D = -(a_2\cos\varrho - a_1) r\sin 2\gamma$$
$$E = a_2 r\sin 2\gamma\sin\varrho.$$

Für's linke Auge erhält man durch die oben angewandte Vertauschung die Gleichung:

$$A_1 z^2 + B_1 z x_1' + C_1 x_1'^2 + D_1 z + E_1 x_1' = 0, \quad (14.)$$

wo

$$A_1 = (a_2\cos 2\gamma - a_1)\sin\varrho,$$
$$B_1 = (a_1 + a_2)(1 - \cos 2\gamma)\cos\varrho,$$
$$C_1 = (a_2 - a_1\cos 2\gamma)\sin\varrho,$$

$$D_1 = -(a_2 - a_1 \cos \varrho)\, r \sin 2\gamma,$$
$$E_1 = a_1\, r \sin 2\gamma \sin \varrho.$$

Wie man sieht, bestehen zwischen den Coefficienten der Gl. (13.) u. (14.) folgende Relationen:

$$A_1 = C,\ B_1 = B,\ C_1 = A. \quad (15.)$$

Beide Gleichungen (13.) u. (14.) drücken Hyperbeln aus, welche zusammen das innere Horoptersystem ausmachen, ähnlich dem vorhergehenden allgemeineren Systeme.

Für $z = 0$ erhält man aus Gl. (12.)
für's rechte Auge die Gl.: $[a_2\, r \sin 2\gamma - (a_1 - a_2 \cos 2\gamma)\, x']\, x^1 = 0,$
für's linke Auge die Gl.: $[a_1\, r \sin 2\gamma - (a_2 - a_1 \cos 2\gamma)\, x_1']\, x_1' = 0.$

Mithin hat man für die entsprechenden Werthe von x', x_1',

für die rechtsseitige Hyperbel: $x' = 0,\ x' = \dfrac{a_2\, r \sin 2\gamma}{a_1 - a_2 \cos 2\gamma}$

für die linksseitige Hyperbel: $x_1{}^1 = 0,\ x_1' = \dfrac{a_1\, r \sin 2\gamma}{a_2 - a_1 \cos 2\gamma}.$

Hieraus folgt, dass der Hauptzweig der Curve jedes Auges durch die Netzhautgrube geht und dass kein dem Hauptzweige angehöriger identischer Punkt jemals in den blinden Fleck fallen kann (weil nämlich der zweite Werth von x', x_1' für endliche Distanzen der Fixationspunkte immer grösser als die Entfernung des blinden Fleckes von der Netzhautgrube ist.)

Bei den beiden andern Punkten, denen die zweiten Werthe von x' und x_1' entsprechen, in welchen die Abscissenaxen den Hauptzweig der Hyperbel zum zweiten Male schneiden, und welche beide in der Regel weitseitwärts fallen, ist es interessant, dass ihre Lage weder von ϱ, noch auch von ε abhängt. In dem Falle, wo $a_1 = a_2 \cos 2\gamma$, oder $a_2 = a_1 \cos 2\gamma$ ist, d. h. wo die eine Blick-

linie senkrecht auf der Grundlinie *) steht, rückt dieser Durchschnittspunkt in unendliche Ferne hinaus.

Nun hat man, wenn φ_1 und φ_2 die Seitenwendungswinkel des rechten und linken Auges und β der Erhebungswinkel der Blickebene über ihre Primärlage ist (Helmholtz physiol. Opt. S. 467.):

$$-\operatorname{tg}\frac{\varrho_1}{2} = \operatorname{tg}\frac{\beta}{2}\operatorname{tg}\frac{\varphi_1}{2}, \quad -\operatorname{tg}\frac{\varrho_2}{2} = \operatorname{tg}\frac{\beta}{2}\operatorname{tg}\frac{\varphi_2}{2},$$

mithin

$$\operatorname{tg}\left(\frac{\varrho_2-\varrho_1}{2}\right) = \operatorname{tg}\frac{\varrho}{2} = -\frac{\operatorname{tg}\frac{\beta}{2}\left(\operatorname{tg}\frac{\varphi_2}{2}-\operatorname{tg}\frac{\varphi_1}{2}\right)}{1+\operatorname{tg}^2\frac{\beta}{2}\operatorname{tg}\frac{\varphi_1}{2}\operatorname{tg}\frac{\varphi_2}{2}},$$

oder, da

$$\frac{\varphi_2-\varphi_1}{2}=\gamma, \quad \frac{\varphi_2+\varphi_1}{2}=\varphi_1+\gamma,$$

$$\operatorname{tg}\frac{\varrho}{2} = -\frac{\sin\beta\sin\gamma}{\cos\gamma+\cos\beta\cos(\varphi_1+\gamma)}. \quad (16.)$$

Da nun $\varphi_1+\gamma$ in der Regel eine kleine Grösse ist, so ist auch nahezu

$$\operatorname{tg}\frac{\varrho}{4} = -\operatorname{tg}\frac{\beta}{2}\operatorname{tg}\frac{\gamma}{2}\text{**)},$$

mithin hat man annähernd

$$B^2-4AC = [(a_1+a_2)^2(1-\cos 2\gamma)^2$$
$$-16(a_2-a_1\cos 2\gamma)(a_2\cos 2\gamma-a_1)\operatorname{tg}^2\frac{\beta}{2}\operatorname{tg}^2\frac{\gamma}{2}]\cos^2\varrho$$

und diese Grösse ist bei den hier möglichen Werthen von β und γ stets positiv. Hieraus folgt nach der Theorie der Kegelschnitte, dass, wie wir bereits gesagt, die Curven des inneren Horoptersystems stets Hyperbeln sind.

*) In dem, von den beiden Blicklinien und der die Kreuzungspunkte der Richtungslinien beider Augen verbindenden Geraden K_1K_2 (Fig. 1.) gebildeten Dreiecke, wird letztere „die Grundlinie" genannt.

**) Daraus folgt, dass bei aufwärts gerichtetem Blicke $\varrho = \varrho_2 - \varrho_1$ immer negativ, bei abwärts gerichtetem immer positiv ist.

Es versteht sich, dass diese Hyperbeln auch in speciellen Fällen in gerade Linien übergehen können.

Die reelle Axe der rechtsseitigen Hyperbel macht mit der Axe der x' einen Winkel α, wofür man hat

$$\operatorname{tg} 2\alpha = \frac{B}{C - A} = -\cot \varrho. \quad (17.)$$

Für den entsprechenden W. α' der linksseitigen Hyperbel wird

$$\operatorname{tg} 2\alpha' = \frac{B_1}{C_1 - A_1} = \cot \varrho.$$

Diese beiden Winkel sind mithin

$$\alpha = \frac{\pi}{4} + \frac{\varrho}{2}, \quad \alpha' = \frac{\pi}{4} - \frac{\varrho}{2}. \quad (18.)$$

Macht man nunmehr

$$M = A \cos^2 \alpha - B \sin \alpha \cos \alpha + C \sin^2 \alpha$$
$$N = A \sin^2 \alpha + B \sin \alpha \cos \alpha + C \cos^2 \alpha$$
$$R = D \cos \alpha - E \sin \alpha$$
$$S = D \sin \alpha + E \cos \alpha,$$

so hat man für die, auf die neuen Coordinatenaxen $O_1\xi$, $O_1\zeta$ (Fig. 4) bezogenen Coordinaten $d = O_1q$, $\delta = qc$ des Mittelpunktes c der Hyperbel die Werthe

$$d = -\frac{S}{2N}, \quad \delta = -\frac{R}{2M} \quad (19.)$$

und, wenn

$$Z = M\delta^2 + Nd^2 + R\delta + Sd,$$

für die Halbaxen a und b

$$a = \sqrt{-\frac{Z}{N}}, \quad b = \sqrt{\frac{Z}{M}} \quad (20.)$$

Man überzeugt sich leicht, dass die Grössen M, N, R, S, mithin auch d, δ, a, b für das linke Auge dieselben Werthe wie für das rechte haben.

Das innere Horoptersystem besteht mithin jederseits aus einer für beide Augen vollkommen gleichen Hyperbel, deren einer Zweig („Hauptzweig") durch die Netzhautgrube geht,

jedoch nie so, dass sein Scheitel mit dieser zusammenfällt, und deren beide reelle Axen gegen einander in demselben Winkel geneigt sind, welchen die Netzhauthorizonte mit einander bilden, während ihre Neigung gegen die primäre Lage der letzteren nicht viel von einem halben Rechten abweicht.

Die Congruenz der beiden Theile des inneren Horoptersystems folgt natürlich aus der Correspondenz ihrer einzelnen Punkte, ihre besondere Gestalt aber ist die Folge davon, dass sich die Richtungslinien schneiden, oder dass die einzelnen Punkte der beiderseitigen Curven identisch sein müssen.

Wir wollen nun noch kurz die am häufigsten vorkommenden speciellen Fälle analysiren.

1) Wenn der Fixationspunkt in der Primärlage der Blickebene liegt, wofür $\varrho = 0$ ist, geht die Gl. (13.) in folgende über:

$$[(a_1 + a_2) \sin\gamma\, x' - (a_2 - a_1)\, r \cos\gamma]\, z = 0,$$

und diese zerfällt in die beiden:

$$z = 0,\quad x' = \frac{a_2 - a_1}{a_1 + a_2}\, r \cot\gamma. \quad (21.)$$

Die für das linke Auge zu erhaltenden Werthe müssen nach dem Vorhergehenden die nämlichen sein.

2) In dem Falle, dass der Fixationspunkt in der Medianebene liegt, wo also $a_1 = a_2$, $\varrho_2 = -\varrho_1 = {}^1/_2\,\varrho$ ist, wird die Gl. (13.) nach einer leichten Transformation:

$$\sin\gamma \sin\frac{\varrho}{2} \cos\frac{\varrho}{2}\, z^2 + \sin\gamma \left(\cos^2\frac{\varrho}{2} - \sin^2\frac{\varrho}{2}\right) zx' - \sin\gamma \sin\frac{\varrho}{2} \cos\frac{\varrho}{2}\, x'^2 + r \sin^2\frac{\varrho}{2} \cos\gamma\, z + r \cos\gamma \sin\frac{\varrho}{2} \cos\frac{\varrho}{2} x' = 0,$$

oder

$$z^2 + \left(\cot\frac{\varrho}{2} - \operatorname{tg}\frac{\varrho}{2}\right) zx' - x'^2 + r \cot\gamma \operatorname{tg}\frac{\varrho}{2}\, z + r \cot\gamma\, x' = 0,$$

oder auch

$$\left(z\,\mathrm{tg}\,\frac{\varrho}{2}+x'\right)\left(z\cot\frac{\varrho}{2}-x'+r\cot\gamma\right)=0,$$

welche Gleichung wieder in die beiden zerfällt:

$$z\,\mathrm{tg}\,\frac{\varrho}{2}+x'=0,\quad z\cot\frac{\varrho}{2}-x'+r\cot\gamma=0. \quad (22.)$$

Wir wollen diese speciellen Fälle nicht näher discutiren, indem Jeder, der sich dafür interessirt, dies leicht selbst kann, und werden uns nur in den beiden folgenden Abschnitten auf die vorstehenden Formeln beziehen.

Als Beispiel eines allgemeinen Falles wählen wir folgende Werthe, in Millimetern ausgedrückt:

$a_1=250,\ a_2=275{,}6,\ r=14,\ 2\gamma=13^0 48',\ \varphi_1=15^0,$
$\varphi_2=28^0 48',\ \beta=30^0,\ \varrho_1=-4^0 2',\ \varrho_2=-7^0 52',$
$\varrho=-3^0 50'.$

Hiermit erhält man für den Neigungswinkel der reellen Axen gegen die Coordinatenaxen der x'. x_1'

$$\alpha=43^0 5',\qquad \alpha'=46^0 55',$$

für die Mittelpunkts-Coordinaten

$$d=8{,}7,\qquad \delta=-1{,}0$$

und für die Halbaxen

$$a=8{,}6,\qquad b=6{,}8.$$

Die Figur 4 ist nach vorstehenden Maassen in natürlicher Grösse gezeichnet, und man muss sich die Ebene des Papiers als mit der Tangentialebene der Netzhaut des rechten Auges zusammenfallend denken. O_1 X' ist die Gerade, in welcher sich die Blickebene und die Tangentialebene schneiden, W. $X' O_1 \xi=\alpha=+43^0 45'$, $O_1 q=d=8{,}7$, $qc=\delta=1{,}0$. $AA^1=17{,}2$ ist die reelle Axe, $BB_1=13{,}6$ die imaginäre Axe, SAS^1 der durch den gelben Fleck gehende Hauptzweig, sA_1s^1 der Nebenzweig und m der zweite Durchschnittspunkt des Hauptzweiges mit der Axe der x'.

Will man mittelst der vorhergehenden Formeln ein Paar identischer Punkte wirklich berechnen, z. B. diejenigen, welche einem concreten Werthe der Abscisse x' entsprechen, so leitet man zunächst aus Gl. (12.) oder (11.) den zugehörigen Werth von $z' = z$ ab, welcher ein zweifacher ist (wegen des zweiten Grades der Gl.), bestimmt damit aus Gl. (6.) die zugehörigen Werthe von x_1, y_1, z_1 und vermittelst der Gl. (2.) die Werthe von x_1', z_1' ist $= z_1$.

Berücksichtigt man nun die Abweichung der scheinbar verticalen Meridiane, so findet man

$$\operatorname{tg} 2\alpha = -\frac{(a_1 + a_2)(1 - \cos 2\gamma)\cos\varrho}{(a_2 + a_1)(1 - \cos 2\gamma)\sin\varrho - (a_2 - a_1\cos 2\gamma)(\cos\varrho + \cos\varrho')\varepsilon}$$

mithin annähernd — für's rechte Auge

$$\cot 2\alpha = -\operatorname{tg}\varrho + \frac{a_2 - a_1\cos 2\gamma}{(a_1 + a_2)\sin^2\gamma}\operatorname{tg}\varepsilon \quad (23.)$$

und für's linke Auge

$$\cot 2\alpha' = \operatorname{tg}\varrho + \frac{a_2\cos 2\gamma - a_1}{(a_1 + a_2)\sin^2\gamma}\operatorname{tg}\varepsilon \quad (24.)$$

Bei den Medianstellungen, wo $a_1 = a_2$, gehen diese beide Formeln über in

$$\cot 2\alpha = -\operatorname{tg}\varrho + \operatorname{tg}\varepsilon, \quad \cot 2\alpha' = \operatorname{tg}\varrho - \operatorname{tg} e. \quad (25.)$$

Der Coefficient von $\operatorname{tg}\varepsilon$ in den Gleichungen (23.) u. 24.) wird numerisch grösser, wenn γ abnimmt und die Differenz $a_2 - a_1$ zunimmt, d. i. in den Seitenstellungen. Die Abweichung ε der scheinbar verticalen Meridiane hat mithin auf die Neigung der Axen der Hyperbeln gegen die Axen der x' und x_1' einen nicht unbeträchtlichen Einfluss, jedoch, wie man leicht einsieht, keinen belangreichen auf die Grösse der beiden Axen.

II.

Der Horopter.

Denkt man sich durch sämmtliche Punkte der Curve (13.) und den Kreuzungspunkt der Richtungslinien des rechten Auges gerade Linien gelegt, so bilden diese eine Kegelfläche, deren Spitze im Kreuzungspunkte liegt.

Wir wollen zunächst die Gleichung dieser Fläche, welche man auch als den Inbegriff sämmtlicher durch die Curve (13.) gehender Richtungslinien definiren kann, bestimmen.

Als Gleichungssystem der Leitlinie des rechten Auges hat man:

$$\left| Az^2 + Bzx^1 + Cx'^2 + Dz + Ex^1 = 0, y^1 = 0 \right|$$

Das Gleichungssystem der Erzeugungslinien ist:

$$\left| \xi' = -\frac{x'}{r}(\eta' - r),\ \zeta' = -\frac{z}{r}(\eta' - r) \right| .$$

Substituirt man die aus dem letzten System sich ergebenden Werthe

$$-x' = \frac{r\xi'}{\eta' - r},\ z = \frac{r\zeta}{\eta' - r}$$

in das erstere, so erhält man als Gleichung der Kegelfläche des rechten Auges:

$$Ar\zeta^2 + Br\xi'\zeta + Cr\xi'^2 - (D\zeta + E\xi')(\eta' - r) = 0. \quad (26.)$$

Für die Kegelfläche des linken Auges erhält man ebenso, wenn man die Relationen (15.) berücksichtigt:

$$Cr\zeta^2 + Br\xi'\zeta + Ar\xi_1'^2 - (D_1\zeta + E_1\xi'_1)(\eta'_1 - r) = 0. \quad (27.)$$

Die Coordinaten der beiden Gleichungen sind aber auf die respectiven Systeme x', y', z, x'_1, y'_1, z bezogen. Will man die beiden Kegelflächen durch Coordinaten ausdrücken, welche auf das gemeinschaftliche System x, y, z bezogen sind, so muss man zufolge der Gl. (1.) und (2.) setzen:

$$\xi' = \eta \cos\gamma - \xi \sin\gamma, \quad \eta' = a_1 + r - \xi \cos\gamma - \eta \sin\gamma,$$
$$\xi_1' = \eta \cos\gamma + \xi \sin\gamma, \quad \eta_1' = a_2 + r - \xi \cos\gamma + \eta \sin\gamma.$$

Dadurch ergeben sich die beiden Gleichungen der Kegelflächen,

für das rechte Auge:

$$Ar\zeta^2 + (Cr\cos\gamma + E\sin\gamma)\cos\gamma\,\eta^2 + (Cr\sin\gamma - E\cos\gamma)\sin\gamma\,\xi^2 - (Cr\sin 2\gamma - E\cos 2\gamma)\xi\eta + (Br\cos\gamma + D\sin\gamma)\eta\zeta - (Br\sin\gamma - D\cos\gamma)\xi\zeta - a_1 D\zeta - a^1 E\cos\gamma\eta + a_1 E\sin\gamma\xi = 0, \quad (28.)$$

für das linke Auge:

$$Cr\zeta^2 + (Ar\cos\gamma - E_1\sin\gamma)\cos\gamma\,\eta^2 + (Ar\sin\gamma + E_1\cos\gamma)\sin\gamma\,\xi_2 + (Ar\sin 2\gamma + E_1\cos 2\gamma)\xi\eta + (Br\cos\gamma - D_1\sin\gamma)\eta\zeta + (Br\sin\gamma + D_1\cos\gamma)\xi\zeta - a_2 D_1\zeta - a_2 E_1\cos\gamma\,\eta - a_2 E_1\sin\gamma\xi = 0. \quad (29.)$$

Lässt man beide Gleichungen gleichzeitig bestehen, so repräsentiren sie eine Curve, deren sämmtliche Punkte beiden Kegelflächen gemeinschaftlich angehören, d. i. den Horopter.

Mit Hilfe der beiden vorhergehenden Gleichungen wollen wir die Gestalt des Horopters bei den wichtigsten speciellen Augenstellungen näher betrachten.

1. Der Fixationspunkt liegt in unendlicher Entfernung.

In diesem Falle sind die beiden Blicklinien parallel, ebenso die Tangentialebenen und die Netzhauthorizonte. Je zwei identische Punkte liegen gegen die Coordinatenaxen der x'z und $x_1'z_1$ symmetrisch, und die durch sie gezogenen Richtungslinien sind ebenfalls parallel, liegen in einer Ebene und schneiden sich mithin im Unendlichen. Hieraus folgt, dass der Horopter in diesem Falle eine Kugefläche vom Halbmesser $= \infty$ ist.

Betrachten wir mithin einen Stern, so befinden sich alle übrigen Sterne im Horopter, fixiren wir dagegen

einen in endlicher Entfernung gelegenen, reellen oder imaginären Punkt, so sehen wir sämmtliche Sterne doppelt.

2. der Fixationspunkt befindet sich in der Primärlage der Blickebene.

Nach dem Listing'schen Gesetze ist hier $\varrho = 0$, die Coefficienten der Gl. (13.) und (14.) werden bis auf B und D, beziehungsweise D_1 gleich Null, und die beiden Gleichungen (28.) und (29.) gehen über in die Gleichungspaare:

$$\left.\begin{aligned}\zeta &= 0, \quad \eta = c\xi - d\\ \zeta &= 0, \quad \eta = c'\xi - d\end{aligned}\right\} \quad (30.)$$

wo

$$c = \frac{a_2 - a_1 \cos 2\gamma}{a_1 \sin 2\gamma}, \quad d = \frac{a_2 - a_1}{2 \sin\gamma}$$

$$c' = \frac{a_2 \cos 2\gamma - a_1}{a_2 \sin 2\gamma} .$$

Das Gleichungssystem

$$\left.\begin{aligned}\eta &= c\xi - d, \quad \eta = c'\xi - d\end{aligned}\right\} \quad (31.)$$

stellt eine auf der Ebene der $\xi\eta$ senkrechte Gerade vor, welche durch einen Punkt dieser Ebene geht, dessen Coordinaten

$$\xi = 0, \quad \eta = -d$$

sind.

Der Fusspunkt n (Fig. 5) dieser auf der Ebene der Zeichnung senkrechten Geraden ist nämlich der Durchschnittspunkt der durch (31.) (einzeln und in der $\xi\eta$-Ebene liegend betrachtet) dargestellten beiden Geraden K_1n, K_2n. Aus den beiden Bestimmungsstücken der beiden Dreiecke nFK_1 und nFK_2 ($nF = d$, $FK_1 = a_1$, $FK_2 = a_2$, $\sphericalangle nFK_1 = 90^0 + \gamma$, $\sphericalangle nFK_2 = 90^0 - \gamma$) ergibt sich auch leicht $K_2n = K_1n$, nämlich, dass der Punkt n gleichweit von den beiden Kreuzungspunkten der Richtungslinien absteht.

Setzt man für ξ, η die Werthe von x, y aus Gl. (10.) in die erste der Gleichungen (31.), so findet man nach gehöriger Reduction

$$x' = \frac{a_1 - a_2}{a_1 + a_2} r \cot ,$$

zum Beweise, dass die Ebenen (31.) die Tangentialebenen in den entsprechenden Geraden (21.) des innern Horoptersystems schneiden.

Die in (30.) enthaltenen Gleichungen $\zeta = 0$, welche zwei mit der Blickebene zusammenfallende Ebenen ausdrücken, können natürliche Weise nicht dazu dienen, den in besagter Ebene gelegenen Horopter zu bestimmen.

Dies kann jedoch leicht, wie folgt, direct geschehen. Nach Formel (10.) hat man die Gleichungen:

$$\left.\begin{aligned} x &= (a_1 + r)\cos\gamma - x'\sin\gamma,\ y = (a_1 + r)\sin\gamma + x'\cos\gamma \\ x_1 &= (a_2 + r)\cos\gamma + x_1'\sin\gamma, y_1 = -(a_2 + r)\sin\gamma + x'\cos\gamma \end{aligned}\right\} (31.)$$

Die Gleichungen der Geraden $K_1 n$, $K_2 n$ sind, wenn f, g, f_1, g_1 dieselbe Bedeutung haben, wie in (7.)

$$\left.\begin{aligned} x(\eta - g) - y(\xi - f) + g\xi - f\eta &= 0 \\ x_1(\eta - g_1) - y_1(\xi - f_1) + g_1\xi - f_1\eta &= 0 \end{aligned}\right\} (32.)$$

Wenn man die Werthe (31.) von x, y, x_1, y_1 als Funktionen von x' in (32.) substituirt und reducirt, und auch die Werthe von f, g, f_1, g_1 einsetzt, so erhält man

$$\left.\begin{aligned} x'(\xi\cos\gamma + \eta\sin\gamma - a_2) &= r(\eta\cos\gamma - \xi\sin\gamma) \\ x'(\xi\cos\gamma - \eta\sin\gamma - a_2) &= r(\eta\cos\gamma + \xi\sin\gamma) \end{aligned}\right\} (33.)$$

Durch Division beider Gleichungen ergiebt sich:

$$\frac{\xi\cos\gamma + \eta\sin\gamma - a_2}{\xi\cos\gamma - \eta\sin\gamma - a_2} = \frac{\eta\cos\gamma - \xi\sin\gamma}{\eta\cos\gamma + \xi\sin\gamma},$$

woraus man durch Wegschaffung der Nenner sofort die Gleichung des Müller'schen Horopterkreises erhält, nämlich:

$$\eta^2 + \xi^2 - \frac{a_1 - a_2}{2\sin\gamma}\eta - \frac{a_1 + a_2}{2\cos\gamma}\xi. \quad (34.)$$

Derselbe geht durch den Fixationspunkt und die beiden Kreuzungspunkte der Richtungslinien. Der

Fusspunkt n der vorher gefundenen Horopterlinie gehört diesem Kreise an.

Auf analoge Art hat Hankel*) die allgemeinen Gleichungen des Horopters gefunden, und hat auch Helmholtz**) die noch allgemeineren Horoptergleichungen mit Berücksichtigung der Abweichung der scheinbar verticalen Meridiane bestimmt.

3. Der Fixationspunkt liegt in der Medianebene.

Hier ist $a_1 = a_2$ (wir setzen dafür a), $\frac{\varrho}{2} = -\varrho_1 = \varrho_2$, und die Coefficienten der Gl. (13.) haben, wenn man ihre gemeinschaftlichen Factoren streicht, folgende Werthe:

$A = \sin\gamma \sin\varrho$, $B = 2\sin\gamma\cos\varrho$, $C = -\sin\gamma\sin\varrho$,
$D = r(1-\cos\varrho)\cos\gamma$, $E = r\cos\gamma\sin\varrho$.

Damit geht das Gleichungssystem (28.) und (29.) über in

$$\sin\gamma\sin\varrho\,\zeta^2 - \sin\gamma\sin\varrho\,\xi^2 + \cos\gamma\sin\varrho\,\xi\eta + \sin\gamma\cos\gamma(1+\cos\varrho)\,\eta\zeta - [\cos\varrho(1+\sin^2\gamma) - \cos^2\gamma]\,\xi\zeta - a\cos\gamma(1-\cos\varrho)\,\zeta - a\cos^2\gamma\sin\varrho\,\eta + a\sin\gamma\cos\gamma\sin\varrho\,\xi = 0.$$

$$\sin\gamma\sin\varrho\,\zeta^2 - \sin\gamma\sin\varrho\,\xi^2 - \cos\gamma\sin\varrho\,\xi\eta - \sin\gamma\cos\gamma(1+\cos\varrho)\,\eta\zeta - [\cos\varrho(1+\sin^2\gamma) - \cos^2\gamma]\,\xi\zeta - a\cos\gamma(1-\cos\varrho)\,\zeta + a\cos^2\gamma\sin\varrho\,\eta + a\sin\gamma\cos\gamma\sin\varrho\,\xi = 0.$$

Durch Subtraction dieser beiden Gleichungen erhält man, wenn man mit $2\cos\gamma$ dividirt, die Gleichung

$$\sin\varrho\,.\,\xi\eta + \sin\gamma(1+\cos\varrho)\,\eta\zeta - a\cos\gamma\sin\varrho\,\eta = 0,$$

welche zerfällt in die beiden:

$$\left.\begin{aligned}\eta &= 0\\ \sin\varrho\,\xi + \sin\gamma(1+\cos\varrho)\,\zeta - a\cos\gamma\sin\varrho &= 0\end{aligned}\right\} \quad (35.)$$

und durch Addition ergiebt sich die Gleichung

---

*) Poggendorf's Annalen Bd. 122. S. 575.
**) Physiologische Optik S. 754.

$$\sin\gamma \sin\varrho\, \zeta^2 - \sin\gamma \sin\varrho\, \xi^2 - [\cos\varrho\,(1+\sin^2\gamma) - \cos^2\gamma]\, \xi\zeta - a\cos\gamma\,(1-\cos\varrho)\,\zeta + a\sin\gamma\cos\gamma\sin\varrho\,\xi = 0,$$

welche sich in folgende transformiren lässt

$$\left(\zeta \operatorname{tg}\frac{\varrho}{2} - \xi\sin\gamma\right)\left(\zeta\sin\gamma + \xi\operatorname{tg}\frac{\varrho}{2} - a\cos\gamma\operatorname{tg}\frac{\varrho}{2}\right) = 0,$$

die in die beiden zerfällt:

$$\left.\begin{aligned} \zeta\operatorname{tg}\frac{\varrho}{2} - \xi\sin\gamma &= 0 \\ \zeta\sin\gamma + \xi\operatorname{tg}\frac{\varrho}{2} - a\cos\gamma\operatorname{tg}\frac{\varrho}{2} &= 0 \end{aligned}\right\}, \quad (36.)$$

von denen die letzte wieder mit der letzten der Gl. (30.) *identisch* ist.

Die ersten der Gleichungen (35.) u. (36.) geben mit einander verbunden das System:

$$\left.\eta = 0,\ \zeta\operatorname{tg}\frac{\varrho}{2} - \xi\sin\gamma = 0\right\}, \quad (37.)$$

welches eine in der $\xi\zeta$ = Ebene liegende Gerade ausdrückt, die durch den Fixationspunkt geht und mit der ξ = Axe einen Winkel macht, dessen Tangente $= \sin\gamma \cot\frac{\varrho}{2}$ ist.

Die Uebereinstimmung dieses Horopters mit dem entsprechenden inneren Horoptersystem wird im nächsten Abschnitte nachgewiesen werden.

Die zweiten der Gleichungen (35.) u. (36.) sind, wie man leicht sieht, $\left(\text{da } \frac{\sin\varrho}{1+\cos\varrho} = \operatorname{tg}\frac{\varrho}{2}\right)$ identisch, und zwar drückt

$$\left(\zeta\sin\gamma + \xi\operatorname{tg}\frac{\varrho}{2} - a\cos\gamma\operatorname{tg}\frac{\varrho}{2}\right) = 0 \quad (38.)$$

eine Ebene aus, welche auf der $\xi\zeta$ = Ebene senkrecht steht, durch den von der ξ = Axe durchschnittenen Punkt der Grundlinie geht und die Gerade (37.) senkrecht durchschneidet.

Den in dieser Ebene liegenden Horopter findet man auf dieselbe Art, wie den in der Blickebene gelegenen.

Nimmt man nämlich in den Gleichungen (31.) $a_1 = a_2 = a$ und setzt die Werthe von x, y, x_1, y_1 in die Gleichungen (32.), so müssen sich die Gl. (33.) ergeben, wenn man darin nur wieder $a_1 = a_2 = a$ setzt, und ebenso die Gleichnng des gesuchten Horopters aus (34.). Somit erhält man:

$$\xi^2 + \eta^2 - a \sec\gamma\, \xi = 0. \quad (39.)$$

Der Durchschnitt des durch diese Gleichung dargestellten kreisförmigen Cylinders mit der Ebene (38.) ist mithin der gesuchte Horopter, welcher — während der Müller'sche Horopter ein Kreis ist — eine Ellipse darstellt. Die Ebene (38.), in welcher diese Ellipse liegt, hat das Eigenthümliche, dass sie den Winkel, welchen die Blickebene mit ihrer Primärlage bildet, halbirt.

Man hat nämlich nach Gl. (6.), weil hier $\varphi_1 = -\gamma$ ist,

$$\operatorname{tg}\frac{\varrho}{2} = \frac{\sin\beta \sin\gamma}{1 + \cos\gamma},$$

mithin ist die Tangente des besagten Neigungswinkels λ

$$\operatorname{tg}\lambda = -\frac{\operatorname{tg}\frac{\varrho}{2}}{\sin\gamma} = \frac{\sin\beta}{1 + \cos\gamma} = \operatorname{tg}\frac{\beta}{2}.$$

Die Gestalt der Horoptercurve in den allgemeinen Fällen lässt sich, wie wir hier bekennen müssen, nicht wohl aus den Gleichungen (28.) u. (29.), welche unsern Ausdruck des Horopters constituiren, ableiten. weil sie zur Elimination einer der Coordinaten ξ, η, ζ nicht wohl geeignet sind, indem namentlich die Reduction allzu schwierig ist. Dagegen findet man leicht die Projection des Horopters auf die Coordinatenebene nach der Methode von Hankel und Helmholtz.

Unserer Meinung nach ist jedoch das seither von uns angewandte Verfahren directer und anschaulicher, weil es wesentlich darauf beruht, dass die am Horopter betheiligten Richtungslinien sich im Raume schneiden

und eben nur diese Durchschnittspunkte den Horopter wirklich bilden. Der hauptsächliche Vortheil des Verfahrens besteht aber, wie wir glauben, darin, dass es gestattet, auch den Horopter beliebiger Seitenstellungen experimentell zu prüfen und damit zugleich die Richtigkeit des Listing'schen Gesetzes der Augenbewegungen zu controliren.

III.

Das äussere Horoptersystem.

Schneidet man die beiden Kegelflächen (28.) u. (29.) mit einer Ebene in transversaler Richtung, so sind die entstehenden Schnitte Curven von solcher Beschaffenheit, dass jede, durch einen ihrer Punkte gezogene Richtungslinie zugleich durch den Horopter und die entsprechende Hyperbel des innern Horoptersystems geht. Diese Curven dürfen mithin, wenn die Theorie der Identität der Netzhäute sich bewährt, nur einen einfachen Eindruck im Gesichte erzeugen, vorausgesetzt, dass eine jede gleichzeitig mit demjenigen Auge betrachtet wird, auf dessen Netzhaut sie durch die Richtungslinien identisch projicirt wird. — Wir begreifen die durch einen derartigen Schnitt erzeugten Curven zusammen unter der Benennung „äussere Horoptersysteme".

Diese sind natürlich je nach der Neigung der schneidenden Ebene gegen die Blicklinien und nach der Entfernung vom Fixationspunkte unendlich verschieden.

In der nun folgenden Betrachung der äusseren Horoptersysteme werden wir die schneidende Ebene immer senkrecht auf der Geraden GF (Fig. 6.), d. i. auf der Axe der x annehmen. Die Gleichung der schneidenden Ebene ist somit

$$\xi = \xi_1, \quad (40.)$$

wo ξ_1 die Entfernung ihres Durchschnittspunktes D ode D_1 vom Fixationspunkte F ist. Liegt der Durchschnitts punkt auf der negativen Seite der x^2 Axe, z. B. in D^1 so hat ξ_1 einen negativen Werth.

In Rücksicht auf die Formeln und die erforderlich Construction erscheint es am Einfachsten, den Anfangs punkt der Ordinate η in die Blicklinie, d. i. in E ode E_1, zu verlegen, ohne das Coordinatensystem sonst zu verändern. Setzt man zu diesem Zwecke

$$\eta = \eta + \xi_1 \operatorname{tg} \gamma \quad (41.),$$

so erhält man für die rechtsseitige äussere Horoptercurve das Gleichungssystem

$$\left| \xi = \xi_1, \quad \mathfrak{A}\zeta^2 + \mathfrak{B}\zeta\eta + \mathfrak{C}\eta^2 + \mathfrak{D}\zeta + \mathfrak{E}\eta = 0, \right| \quad (42.)$$

wobei die Coefficienten folgende Werthe haben:

$$\mathfrak{A} = (a_2 - a_1 \cos 2\gamma) \sin \varrho$$
$$\mathfrak{B} = 2\, a_1 \cos^2 {}^1/_2\, \varrho \sin 2\gamma \sin \gamma$$
$$\mathfrak{C} = (a_2 - a_1) \sin \varrho \cos^2 \gamma$$
$$\mathfrak{D} = 2\,(a_2 \cos \varrho - a_1) \sin \gamma\, (a_1 \cos \gamma - \xi_1)$$
$$\mathfrak{E} = -\, a_2 \sin \varrho \sin 2\gamma\, (a_1 \cos \gamma - \xi_1);$$

und für die linksseitige äussere Horoptercurve

$$\{\xi = \xi_1, \ \mathfrak{A}_1 \zeta^2 + \mathfrak{B}_1 \zeta\eta + \mathfrak{C}_1 \eta^2 + \mathfrak{D}_1 \zeta + \mathfrak{E}_1 \eta = 0,\} \quad (43.$$

wo

$$\mathfrak{A}_1 = (a_2 \cos 2\gamma - a_1) \sin \varrho$$
$$\mathfrak{B}_1 = (a_2 \cos^2 {}^1/_2 \varrho \sin 2\gamma) \sin \varrho$$
$$\mathfrak{C}_1 = (a_2 - a_1) \sin \varrho \cos^2 \gamma = \mathfrak{C}$$
$$\mathfrak{D}_1 = 2\,(a_2 - a_1 \cos \varrho) \sin \gamma\, (a_2 \cos \gamma - \xi_1)$$
$$\mathfrak{E}_1 = -\, a_1 \sin \varrho \sin 2\gamma\, (a_2 \cos 2\gamma - \xi_1).$$

Man überzeugt sich leicht, dass diese beiden Curve des äusseren Horoptersystems im Allgemeinen, gleic denen des inneren Horoptersystems, Hyperbeln sind.

Die reellen Axen der rechts- und linksseitigen Hyperbel machen gegen die Blickebene oder die in ihr be findliche η = Axe die respectiven Winkel α_1, α_1', fü welche man hat

$$\left.\begin{aligned} \operatorname{tg} 2\,\alpha_1 &= -\frac{2\,a_1 \cos\gamma}{a_1 + a_2} \cot\frac{\varrho}{2} \\ \operatorname{tg} 2\,\alpha_1' &= \frac{2a_2 \cos\gamma}{a_1 + a_2} \cot\frac{\varrho}{2} \end{aligned}\right\} \quad (44.)$$

und man sieht leicht ein, dass beide Winkel α, α' nur wenig von einem halben Rechten verschieden sind, sich jedoch nicht genau zu einem Rechten ergänzen. Um den Einfluss der Abweichung der scheinbar verticalen Meridiane in Betracht zu ziehen, seien wieder α und α' die entsprechenden Winkel des inneren Horoptersystems. Alsdann hat man vermöge Gl. (17.)

$$\operatorname{tg} 2\alpha = -\tfrac{1}{2}\cot\frac{\varrho}{2}, \qquad \operatorname{tg} 2\alpha' = \tfrac{1}{2}\cot\frac{\varrho}{2},$$

mithin zufolge der Gleichungen (44.), da ϱ immer einen kleinen Werth hat,

$$\operatorname{tg} 2\alpha_1 = \frac{4a_1 \cos\gamma}{a_1 + a_2} \operatorname{tg} 2\alpha,$$

$$\operatorname{tg} 2\alpha_1' = \frac{4a_2 \cos\gamma}{a_1 + a_2} \operatorname{tg} 2\alpha',$$

oder, wenn man für $\operatorname{tg} 2\alpha$, $\operatorname{tg} 2\alpha'$ die Werthe aus (23.) und (24.) setzt:

$$\left.\begin{aligned} \cot 2\alpha_1 &= -\frac{a_1 + a_2}{4a_1 \cos\gamma} \operatorname{tg}\varrho + \frac{a_2 \cos 2\gamma - a_1}{4a_1 \sin^2\gamma \cos\gamma} \operatorname{tg}\varepsilon, \\ \cot 2\alpha_1' &= \frac{a_1 + a_2}{4a_2 \cos\gamma} \operatorname{tg}\varrho + \frac{a_2 - a_1 \cos 2\gamma}{4a_2 \sin^2\gamma \cos\gamma} \operatorname{tg}\varepsilon \end{aligned}\right\} \quad (45.)$$

In den oben betrachteten speciellen Fällen erhalten auch die äusseren Horoptersysteme die entsprechende Gestalt, wie wir sofort zeigen wollen.

1., der Fixationspukt liegt in der Primärlage der Blickebene.

Hier werden die Coefficienten $\mathfrak{A}$, $\mathfrak{C}$, $\mathfrak{E}$, $\mathfrak{A}_1$, $\mathfrak{C}_1$, $\mathfrak{E}$ der Gleichungen (42.) und 43.) gleich Null und man erhält die Gleichungen:

$$\mathfrak{B}\,\zeta\eta + \mathfrak{D}\zeta = 0, \quad \mathfrak{B}_1\,\zeta\eta + \mathfrak{D}_1\,\zeta = 0.$$

Diese zerfallen in die drei folgenden

$$\zeta = 0, \quad \eta = -\frac{\mathfrak{D}_1}{\mathfrak{B}}, \quad \eta = -\frac{\mathfrak{D}_2}{\mathfrak{B}_2},$$

wovon jede eine Ebene ausdrückt, welche mit der Ebene $\xi = \xi_1$ zu verbinden ist.

Zuerst hat man für beide Augen gemeinschaftlich das System

$$\{\xi = \xi_1, \quad \zeta = 0.\} \quad (46.)$$

Dieses stellt die Gerade EE_1 vor, welche dem Müller'schen Horopterkreise entspricht, indem die Richtungslinien, welche diesen in ihren Schnittpunkten erzeugen, in ihrem Durchschnittspunkte mit der Ebene $\xi = \xi_1$ auch der Geraden (46.) ihre Enstehung geben.

Sodann hat man für das rechte Auge:

$$\left\{\xi = \xi_1, \quad \eta = -\frac{(a_2 - a_1)(a_1 \cos\gamma - \xi_1)}{a_1 \sin 2\gamma}\right\} \quad (47)$$

und für das linke Auge:

$$\left\{\xi = \xi_1, \quad \eta = -\frac{(a_2 - a_1)(a_2 \cos\gamma - \xi_1)}{a_2 \sin 2\gamma}.\right\} \quad (47\,a.)$$

Die Ebenen (47.) und 47a.), welche in ihren Durchschnitten mit der Ebene $\xi = \xi_1$ diese beiden Geraden erzeugen, sind natürlich dieselben wie die (30.), wie sich ergiebt, wenn man in letzteren $\eta = \eta - \xi_1 \operatorname{tg}\gamma$ setzt.

2., Der Fixationspunkt liegt in der Medianebene.

Da hier $a_1 = a_2$, so werden die Coefficienten der Gl. (42.), wenn man sie alle mit $a \sin\gamma$ dividirt:

$\mathfrak{A} = \sin\gamma \sin\varrho$, $\mathfrak{B} = \cos^2 {}^1/_2\varrho \sin 2\gamma$, $\mathfrak{C} = 0$,

$\mathfrak{D} = -2\sin^2 {}^1/_2\varrho\,(a\cos\gamma - \xi_1)$, $\mathfrak{E} = -\sin\varrho\cos\gamma\,(a\cos\gamma - \xi_1)$.

Die Gl. (42) gibt somit nach einer leichten Transformation

für das rechte Auge:

$$\left[\zeta \sin\gamma - (a\cos\gamma - \xi_1)\operatorname{tg}\frac{\varrho}{2}\right]\left(\zeta \operatorname{tg}\frac{\varrho}{2} + \eta\cos\gamma\right) = 0,$$

und die Gl. (43) für das linke Auge:

$$\left[\zeta \sin\gamma - (a\cos\gamma - \xi_1)\operatorname{tg}\frac{\varrho}{2}\right]\left(\zeta \operatorname{tg}\frac{\varrho}{2} - \eta\cos\gamma\right) = 0.$$

Hiermit erhält man:
erstens für beide Augen gemeinschaftlich

$$\left.\begin{matrix}\xi = \xi_1, \quad \zeta \sin\gamma - (a\cos\gamma - \xi_1)\,\mathrm{tg}\,\frac{\varrho}{2} = 0.\end{matrix}\right\} \quad (48.)$$

Diese Gerade ist der Durchschnitt der Ebene (38.), welche wir oben für den Horopter gefunden haben, mit der Ebene $\xi = \xi_1$, und entspricht der Ellipse (39.) in ähnlicher Weise wie die Gerade (46.) dem Müller'schen Horopterkreise. Der Abstand der Geraden (48.) von der Blickebene ist in den am Schlusse angefügten Tabellen I und VII mit D bezeichnet, so dass man hat

$$D = \frac{(a\cos\gamma - \xi_1)\,\mathrm{tg}\,\frac{\varrho}{2}}{\sin\gamma} \quad (48a.)$$

Zweitens erhält man aus den beiden vorhergehen-Gleichungen
für das rechte Auge:

$$\left.\begin{matrix}\xi = \xi_1, \quad \zeta\,\mathrm{tg}\,\frac{\varrho}{2} + \eta\cos\gamma = 0\end{matrix}\right\} \quad (49.)$$

und für das linke Auge:

$$\left.\begin{matrix}\xi = \xi_1, \quad \zeta\,\mathrm{tg}\,\frac{\varrho}{2} - \eta\cos\gamma = 0\end{matrix}\right\} \quad (50.)$$

Der Winkel σ, welchen die Geraden (49.) u. (50.) mit der Ordinate ζ machen, wird bestimmt durch die Gleichung:

$$\mathrm{tg}\,\sigma = \frac{\mathrm{tg}\,\frac{\varrho}{2}}{\cos\gamma}. \quad (50a.)$$

Für die Ordinate ζ des Durchschnittspunktes dieser beiden Geraden findet man, wenn man in den beiden folgenden Gleichungen $\eta = 0$ setzt:

$$\zeta = \xi_1 \sin\gamma \cot\frac{\varrho}{2}. \quad (50b.)$$

(Diese Grösse ist in den Tabellen I und VII mit Z bezeichnet.)

Bezieht man nämlich die in den Systemen (49.) und (50.) enthaltenen Ebenen rechter Hand wieder auf das

ursprüngliche Coordinatensystem, indem man in (49.) $\eta = \eta - \xi \operatorname{tg} \gamma$ und in (50.) $\eta = \eta + \xi \operatorname{tg} \gamma$ setzt, so erhält man:

$$\zeta \operatorname{tg} \frac{\varrho}{2} + \eta \cos \gamma - \xi \sin \gamma = 0, \quad (51.)$$

$$\zeta \operatorname{tg} \frac{\varrho}{2} - \eta \cos \gamma - \xi \sin \gamma = 0. \quad (52.)$$

Verbindet man diese beiden Gleichungen mit der Gleichung der Tangentialebenen $y' = 0$ und $y_1' = 0$, oder $a + r - \xi \cos \gamma \mp \eta \sin \gamma = 0$,
so ergiebt sich

$$\zeta \operatorname{tg} \frac{\varrho}{2} \sin \gamma + (a + r) \cos \gamma - \xi = 0,$$

oder vermöge der ersten der Gleichungen (10.)

$$\zeta \operatorname{tg} \frac{\varrho}{2} + \xi' = 0,$$

welche mit der ersten der Gleichungen (22.) identisch ist, zum Beweise, dass das äussere Horoptersystem (49.) und (50.) auch dem zugehörigen inneren Horoptersysteme entspricht.

Verbindet man die Gleichungen (51.) und (52.) mit einander, so erhält man das Gleichungssystem (37.), woraus hervorgeht, dass auch das äussere Horoptersystem ebenso wie das innere dem zugehörigen Horopter entsprechen.

Es dürfen also in den speciellen Fällen 1. und 2. die Geraden (46.) und (48.) nicht doppelt erscheinen und müssen die Geraden (47.) und (47a.), sowie (49.) und (50.), in der gehörigen Augenstellung mit je einem Auge betrachtet, zusammenfallen und einfach gesehen werden.

Mit den vorhergehenden Formeln (42.), (43.), (44.) und den Transformationsformeln (19.) und (20.), sodann mittelst der für die speciellen Fälle geltenden Formeln (47.) bis (50.) haben wir eine grössere Anzahl äusserer Horoptersysteme berechnet und die Resultate in den am Ende unserer Abhandlung angefügten Tabellen zusammengestellt.

Zur Erklärung haben wir die Fig. 7 der Tafel I hinzugefügt.

Hier ist AB die = Axe, durch die in ihr gelegenen Blickpunkte F_1, F_2 sind die Geraden $b_1\,\beta_1$, $b_2\,\beta_2$ unter den resp. negativen Neigungs-Winkeln α_1, α_2 gezogen ($F_1\beta_1$, $F_2\beta_2$ sind die positiven Richtungen). Alsdann sind $F_1\,b_1 = d$, $F_2\,b_2 = d'$ (hier beide negativ) und $b_1\,c_1 = \delta$, $b_2\,c_2 = \delta'$ (beide hier positiv) die Coordinaten der Mittelpunkte c, c_1 der Hyperbeln $R_1\,S_1\,r_1\,s_1$, $R_2\,S_2\,r_2\,s_2$, $c_1\,v_1 = a$, $c_2\,v_2 = a'$ ihre reellen Halbaxen (beziehungsweise parallel mit $b_1\,\beta_1$, $b_2\,\beta_2$), $c_1\,e_1 = b$, $c_2\,e_2 = b'$ ihre imaginären Axen und f_1, f_2 ihre Brennpunkte.

Die Hyperbeln sind hier leicht auf die bekannte Art zu construiren. Fallen jedoch, wie gewöhnlich, die beiden Zweige weit auseinander, so muss man die Coordinaten so vieler Punkte, als man zur Construction nöthig hat, numerisch berechnen und mittelst des Millimetermaassstabes auftragen.

Bei unseren Rechnungen wurde die Grundlinie oder Distanz beider Augen $B = 68^{mm}$ angenommen. Ist nun bei irgend einem Beobachter diese Grösse $= B_1$, so lassen sich unsere Tafeln dafür leicht einrichten, indem man die Winkel unverändert lässt und sämmtliche Linear-grössen (incl. ξ_1) mit dem Bruche $\frac{B_1}{B}$ multiplicirt.

Will man bei den, unseren Rechnungen zu Grunde gelegten Augenstellungen andere Entfernungen ξ_1 der schneidenden Ebene am Fixationspunkte anwenden, so lassen sich die Elemente der Tafeln sehr leicht entsprechend umändern.

Ist nämlich (Fig. 6.)

$$a_1 \cos\gamma - \xi_1 = C_1\,D = l_1,\quad a_2 \cos\gamma - \xi_1 = C_2\,D = l_2$$

und ändert sich der Werth von ξ_1 in ξ_2 und geht dadurch l_1, l_2 über in

$$a_1 \cos\gamma - \xi_2 = l_1',\quad a_2 \cos\gamma - \xi_2 = l_2',$$

so werden dadurch von den Coefficienten der Gl. (42.) und (43.) $\mathfrak{A}$, $\mathfrak{B}$, $\mathfrak{C}$ nicht berührt, dagegen gehen $\mathfrak{D}$ und $\mathfrak{E}$ beziehungsweise über in $\frac{l_1'}{l_1}\mathfrak{D}$, $\frac{l_1'}{l_1}\mathfrak{E}$.

Dadurch bleiben M, N unverändert und es werden

$$R = \frac{l_1'}{l_1} R,\ S = \frac{l_1'}{l_1} S,\ d = \frac{l_1'}{l_1} d,\ \delta = \frac{l_1'}{l_1}\delta,\ z = \left(\frac{l_1'}{l}\right)^2 z,$$

mithin auch

$$a = \frac{l_1'}{l_1} a,\ b = \frac{l_1'}{l_1} b.$$

Man erhält also die Elemente d, δ, a, b der rechtsseitigen Horoptercurve für, vom Fixationspunkte beliebig entfernte Schnitte, wenn man nur die für die Distanz ξ_1 berechneten mit dem Verhältnisse $\frac{l_1'}{l_1}$ multiplicirt.

Ebenso erhält man dieselben Elemente für die linksseitige Horoptercurve, wenn man die für ξ_1 berechneten mit $\frac{l_2'}{l_2}$ multiplicirt. Für die Horoptersysteme der durch den Fixationspunkt*) gehenden Schnittebene erhält man mithin die Werthe der Curvenelemente, wenn man in l_1, l_2' die Distanz $\xi_1 = 0$ setzt.

Trägt man die Zeichnungen auf Glastafeln auf, oder auf durchsichtiges Papier, welches man auf Glastafeln, ähnlich wie auf einem Reissbrette, aufspannt, so dient jedes einzelne äussere Horoptersystem zu 4 Beobachtungen.

Bleiben nämlich die Werthe φ_1, φ_2 (Fig. 3.) ungeändert, und erhält der Erhebungswinkel β den entgegengesetzten Werth, so bekommt auch ϱ das entgegengesetzte Zeichen und es gehen die Coefficienten

*) Wir unterscheiden hier „Fixationspunkt" von „Blickpunkten", indem wir unter Fixationspunkt wie gewöhnlich den Punkt verstehen, auf welchen unsere beiden Blicklinien gerichtet sind, unter Blickpunkten aber die Punkte, in welchen die Blicklinien die Tafelebene der äussern Horoptersysteme schneiden.

$\mathfrak{A}$, $\mathfrak{B}$, $\mathfrak{C}$, $\mathfrak{D}$, $\mathfrak{E}$

über in $\mathfrak{A}$, $\mathfrak{B}$, $-\mathfrak{C}$, $\mathfrak{D}$, $-\mathfrak{E}$,

folglich auch successive

α_1, M, N, R, S, d, δ, a, b

in $-\alpha_1$, $-$N, $-$M, S, R, d, $-\delta$, a, b.

Mithin behalten die Elemente

d, a, b

ihre Werthe, wenn ϱ sein Zeichen ändert, während

α_1, δ

ebenfalls ihre Zeichen ändern.

Hat man also die Construction des äusseren Horoptersystems für eine Augenstellung auf einer Glastafel entworfen, so erhält man diejenige, wofür β den entgegengesetzten Werth hat, wenn man die Glastafel um die η-Axe der Zeichnung dreht, denn alsdann erhält α_1 den entgegengesetzten Werth, der Werth d dagegen bleibt unverändert, weil der Winkel α_1, einerlei ob er positiv oder negativ ist, immer die Lage der positiven Seite der reellen Axe gegen die η-Axe bestimmt, während wieder δ das entgegengesetzte Zeichen erhält, weil es gegen die reelle Axe in die entgegengesetzte Lage kommt.

Dreht man die Glastafel dagegen um die ζ-Axe um, so entspricht die Zeichnung dem Falle, wo der Fixationspunkt soweit links von der Medianebene liegt, als er vorher rechts lag (oder umgekehrt).

Nimmt man diese Drehung der Tafel in den beiden vorhergehenden Fällen vor, so erhält man dadurch also zwei neue, so dass, wie bereits gesagt, eine Construction zu vier verschiedenen Beobachtungen dient.

Um nun die von uns berechneten und construirten äusseren Horoptersysteme mit der entsprechenden Genauigkeit beobachten zu können, haben wir uns den in Figur 8 abgebildeten, grösstentheils aus Holz bestehenden Apparat construirt.

Durch ein rechtwinkliges Parallelepipedon A, welches wir den „Kopf" nennen, geht ein eiserner Bolzen quer durch. Der Kopf B dieses Bolzens, durch welchen der Zeiger Z horizontal gesteckt ist, lässt sich mit einem scheibenartigen Anfange, vermittelst der am andern Ende befindlichen Schraube fest anziehen (damit er sich bei der Bewegung der Lade C nicht mit bewegt) und dient der beweglichen Lade C als Axe. Diese Lade C besteht aus zwei Theilen, nämlich dem Theile D, welcher einen dreischenkeligen, vorne offenen Rahmen bildet, dessen einander gegenüberstehende innere Flächen mit einer Nute versehen sind, in welcher sich die mit dem entsprechenden Falze versehene Zunge E des andern Theiles C vorschieben lässt. Dieser Rahmen ist noch an der oberen und unteren Fläche mit Blech beschlagen (was in der Zeichnung nicht angedeutet ist), theils damit er nicht auseinander weichen kann, theils auch um der Zunge von oben und unten eine Widerlage zu geben; ebenso ist er aussen herum, in der Gegend defg, mit einem entsprechend gebogenen, mit Nägeln befestigten Stücke Reifeisen vor dem Zerbrechen geschützt. Die Lade CD trägt den Rahmen GH, welcher senkrecht auf der Fläche EF und in transversaler Richtung auf einen hölzernen Nagel mittelst eines durch sein Querstück senkrecht gebohrten Loches aufgesteckt ist. Die Seitenpföstchen G und H dieses Rahmens sind bis auf das Querstück herab durch 7$^{mm.}$ breite (in einer und derselben Ebene befindliche) Zwischenräume in zwei Theile gespalten, so dass die Glastafel J in beide Spalten hineingeschoben werden kann. Nun ist noch in dem Kopfe A, so nahe wie möglich an der Ecke α ein Loch gebohrt, in welches man den Messingdraht K beliebig tief hineinschieben kann. Dieser Messingdraht trägt eine Hülse L, mit dem Zeiger M und mit einer gussstählernen Klemmschraube (welche nicht zu dünn sein darf und scharf geschnitten sein muss)

versehen. Ausserdem ist daran noch ein Brettchen N normal befestigt, dessen Rand s ziemlich dünn zuläuft und oben und unten Abdrücke des Gebisses des Beobachters enthält*). Unmittelbar unter diesem Brettchen hat der Draht ein Gelenk (bei K), welches dem Beobachter gestattet, seinem Kopfe mit dem fest zwischen den Zähnen gehaltenen Brettchen eine beliebige Neigung nach der einen oder anderen Seite zu geben. — Auf der oberen Fläche des Querstücks des Rahmens GH ist, um den Nagel t drehbar, ein hölzerner Arm O angebracht, an welchem wieder, um den Nagel u drehbar, eine Fortsetzung P aus Korkholz angefügt ist, welche die Nadel Q trägt. (Die Schrauben, welche die mit kleinen Messingscheibchen unterlegten Nägelköpfe anziehen, müssen so fest angeschraubt werden, dass der Nadelträger OP in jeder Stellung stehen bleibt.). -- Der Apparat ist auf einer Tischplatte T, welche nach Art der bei den Theodoliten gebräuchlichen auf drei Füssen feststeht, und durch welche die Holzschrauben R, S gehen, angebracht. Die Schraube R lässt sich ziemlich tief in den Kopf A einschrauben, während die Spitze der Schraube S nur zur Auflage der Lade CD dient. — Schliesslich ist noch hinzuzufügen, dass die obere Fläche von A, um die Ecke α herum, und die Seitenfläche von D um den Bolzenkopf herum, in Grade von 0 bis 40 getheilt sind; sodann, dass die Fläche F ausser dem hölzernen Nagel, in welchem der Rahmen im Falle der Zeichnung steckt, noch einen $1^1/_2$ Zoll von diesem entfernten am vorderen Ende, und noch zwei v, w am hinteren Ende des verschiebbaren Theiles der Lade besitzt; sowie endlich, dass die beiden Doppelpfostchen GH des Rahmens mit einer Anzahl kleiner, möglichst nahe über einander befindlicher Löcher versehen sind, durch welche beiderseits dünne Drahtstifte gesteckt werden können.

*) Diese Idee ist von Helmholtz entlehnt. M. vgl. dessen phys. Opt. S. 517.

Ueber den Gebrauch dieses Apparates, welcher grösstentheils von selbst einleuchtet, wollen wir Folgendes anführen.

1) Bei negativen Werthen von β wird, wie in der Zeichnung, die Schraube R so hoch gestellt, dass die entweder auf dem Tische oder der Schraube S ruhende Lade die gehörige Neigung β gegen den Horizont hat. Hierbei ist die Entfernung des Brettchens N vom Ende der Lade beträchtlich grösser als bei positiven Werthen von β, es ist deshalb der Rahmen auf den hinteren der beiden vordersten Nägel gestellt (nämlich den nächsten bei A) und die Zunge E beinahe ganz in ihren Rahmen hineingeschoben. Die Figur ist so gezeichnet, dass das auf der Tafel J construirte Horoptersystem mit gekreuzten Blicklinien betrachtet wird. Im andern Falle wird der Rahmen auf den Nagel v gesteckt. Die genauere Abmessung der Entfernung wird durch die Schiebereinrichtung bei E bewirkt.

2) Bei positiven Werthen von β steht der Kopf A des Apparates auf der Tischplatte T auf und ist mit der Schraube R gehörig befestigt. Durch die Schraube S ist die Lade CD so weit erhoben, dass der Zeiger bei R den richtigen Winkel β ergiebt. Hier muss der Rahmen GH bei Beobachtungen mit gekreuzten Blicklinien auf den vordersten (in der Zeichnung unsichtbaren), und bei direkten Blicklinien auf den Nagel w gesteckt werden, worauf die genauere Regulirung wie im vorhergehenden Falle bewirkt wird.

3) Um der Lade CD die gehörige Neigung β zu geben und dabei die, die beiden Fixationspunkte x, y des Horoptersystems verbindende Gerade in gleichen Abstand wie die Fläche F von den Augen zu bringen, stellt man diese Fläche F erst horizontal mittelst der Schraube S und einer aufgelegten Röhrenlibelle, nimmt das Brettchen N gehörig zwischen die Zähne und sieht

nach der Glastafel J. Da diese gegen das Licht gerichtet ist (um nicht den Apparat verschieden, einmal in's Licht, das andere Mal gegen das Licht stellen zu müssen), so hält man, um sein eigenes Spiegelbild zu sehen, ein Stück Pappdeckel hinten an. Sind die Horoptercurven auf durchsichtiges, auf die Glastafeln gespanntes Papier aufgetragen, so muss man diese nöthigenfalls um ihre ζ=Axe herumdrehen, und nachher, wenn man sie in die richtige Höhe gebracht, wider umkehren. Man bringt zuerst die Glastafeln in die ungefähre Höhe, wenn nöthig mittelst der in die Löcher der Seitenpföstchen G, H gesteckten Stifte, sodann schiebt man den Draht K soweit auf oder ab, bis die Linie xy durch die Augen des Spiegelbildes des Beobachters geht. Hierauf stellt man die Hülse L mit ihrer Klemmschraube gehörig fest, damit der Draht K sich nicht, wenn die obern Zähne etwas fest auf das Brettchen N drücken, tiefer in A hineinschiebt. Nun hat man nur noch die Fläche F in die gewünschte Erhebung oder Senkung, welche der Zeiger bei R anzeigt, zu bringen.

4) Um den Augen die gewünschte Seitenstellung zu geben, so dass AX (Fig. 3) um den Winkel ψ von der Medianlinie AX abweicht, dreht man den Draht K so, dass das Gesicht parallel mit der Tafel J zu stehen kommt, wenn man das Brettchen N gehörig zwischen die Zähne genommen hat. Nun muss man der Glastafel J vorerst eine solche Stellung geben, dass die Medianlinie des Beobachters dieselbe senkrecht und in der Mitte zwischen x und y trifft. Zu diesem Zwecke steckt man das Rähmchen GH mit dem, der erforderlichen Stellung am besten entsprechenden Loche in den passenden Nagel der Fläche F und verschiebt noch die Glastafel so weit als nöthig nach rechts oder links, um die erforderliche Genauigkeit herzustellen. Nunmehr kann man leicht die gewünschte Seitenstellung erzielen, indem man

dem Drahte K die nöthige Drehung um seine Axe gibt, bis der Zeiger M den bestimmten Grad andeutet.

5) Um endlich, namentlich bei gekreuzten Blicklinien, der richtigen Augenstellung sicher zu sein, nimmt man das Brettchen zwischen die Zähne und gibt, indem man abwechselnd nach x und y visirt, der Nadel Q eine solche Stellung, dass sich die beiden Blicklinien in ihrem Köpfchen kreuzen.

Will man die Nadel bei ungekreuzten Blicklinien benutzen, so wird das Rähmchen GH herumgedreht, so dass der Arm OP mit der Nadel nach der entgegengesetzten Seite gerichtet ist. Hierbei müssen natürlich in den Blickpunkten x, y Löcher in dem Papier, worauf die Curven aufgetragen sind, gemacht werden.

Hierzu ist nun noch Folgendes zu bemerken.

Wenn der Beobachter nach vorstehender Anweisung die richtige Stellung eingenommen hat, so fallen die Bilder der Geraden xy und mithin der beiden Curven nicht in eine Ebene zusammen.

Dies beruht darauf, dass die Ebene des Brettchens N und die mit der Fläche F parallel durch die Linie xy gehende Ebene nicht zusammenfallen, sondern einen Winkel X mit einander machen, für welchen man hat

$$\cos X = \sqrt{\frac{1+\mathrm{tg}^2\psi}{1+\mathrm{tg}^2\beta+\mathrm{tg}^2\psi}}. \quad (53.)$$

Der Beobachter muss mithin seinem Kopfe noch diese Neigung nach der einen Seite geben, und zu diesem Behufe ist das Gelenk unter dem Brettchen N an dem Drahte angebracht.

IV.

Beobachtungsresultate, Nutzen des Horopters.

Indem wir an den, nach unseren am Schlusse angefügten Elementen construirten äusseren Horoptersystemen*) 130 verschiedene Beobachtungen mittelst unseres oben beschriebenen Apparates zu wiederholten Malen ausführten, ergab sich, dass die beiden ein äusseres Horoptersystem constituirenden Hyperbeln sich im Allgemeinen leicht zum Horopter vereinigten**). Bei den Beobachtungen mit directen (ungekreuzten) Blicklinien fällt das vereinigte Bild immer mit der dem rechten Auge gegenüber liegenden Hyperbel, das linke aparte***) Bild immer annähernd mit der andern Hyperbel zusammen, während das rechte aparte Bild immer abseits in der Luft liegt. Dieses mit dem Hering-Helmholtz-

*) Die Construction derselben ist im Allgemeinen nicht so einfach, wie in Fig. 7, weil meistens die Axen der Hyperbeln so gross sind, dass die gewöhnliche Constructionsweise nicht anwendbar ist, sondern die Coordinaten der nöthigen Anzahl Curvenpunkte berechnet werden müssen. Sollte sich ein Leser dafür speciell interessiren, so wäre Vf. gerne zur Mittheilung seiner Construction bereit.

**) Bei der Verschmelzung mit gekreuzten Blicklinien scheint die Horoptercurve nicht in der auf der x-Axe senkrechten und durch den Fixationspunkt gehenden Ebene zu liegen, wie dies nach Hering's Theorie der Fall sein müsste, sondern geht deutlich vom Fixationspunkte nach der Ebene der Tafel zurück. Man kann sich z. B. leicht hiervon durch Betrachtung der Fig. 9 (Tafel II.) mit gekreuzten Blicklinien in der zugehörigen Augenstellung mit leichter Seitenwendung und Senkung des Blickes (Vgl. Tabelle VIII. $\beta = -10^0$) überzeugen. (Die Durchschnittspunkte der beiden Curven mit der Geraden sind die Blickpunkte.)

***) Wenn die Vereinigung der beiden Curven erfolgt ist, sieht man bekanntlich auf jeder Seite des Hauptbildes noch ein Nebenbild, wovon in obigem Falle das rechte dem linken Auge und das linke dem rechten angehört. Diesen Nebenbildern legen wir den bezeichnenden Namen „aparte" Bilder bei.

schen binocularen Sehmodus*) nicht wohl in Einklang zu bringende constante Beobachtungsresultat gab uns zu weiterem Nachdenken und directen Versuchen Anlass, und wir verdanken ihm eine neue Theorie des gemeinschaftlichen Sehactes (die wir in einer besonderen Arbeit veröffentlichen werden), welche, wie es uns scheint, bei grösserer Einfachheit der Art, wie wir mit beiden Augen sehen, in jeder Hinsicht entspricht.

Dass sich die den verschiedenen Augenstellungen entsprechenden Horoptersysteme wirklich zum Horopter vereinigen, spricht zugleich auch für die Richtigkeit des Listing'schen Gesetzes der Augenbewegungen; Ausnahmen hiervon machen nur die, den äussersten Seitenstellungen bei beträchtlicher Erhebung und Senkung der Blickebene entsprechenden Horoptersysteme, und dies stimmt wieder mit den auf andere Art gewonnenen Resultaten überein.

Bis hierher steht die Beobachtung mit der Theorie so gut in Einklang wie man nur wünschen kann. Macht man nun aber Gegenversuche, indem man in einer und derselben Augenstellung verschiedene äussere Horoptersysteme betrachtet, oder ein äusseres in verschiedenen Augenstellungen, so ergiebt sich das auffallende Resultat, dass sich sämmtliche Horoptersysteme, welche überhaupt vereinigt werden können (innerhalb der Grenzen des Listing'schen Gesetzes), auch in jeder beliebigen, nicht zu extremen Augenstellung vereinigen lassen.

Hier drängt sich uns zunächst die Frage auf: Sollte es nicht unseren Augenmuskeln möglich sein, eine kleine, das Listing'sche Gesetz überschreitende, willkürliche Rotationsbewegung auszuführen, um zwei nahezu identische Bilder zu vereinigen?.... Nun hat zwar Helmholtz

*) Vgl. Helmholtz phys. Opt. S. 611.

(phys. Opt. S. 476.) durch Versuche mit eigens combinirten Prismen nachgewiesen, dass wir allerdings im Stande sind, willkürliche Raddrehungen bis zu 5° auszuführen; aber zum Zwecke der Vereinigung disperater Linien steht uns dieses Vermögen durchaus nicht zu Gebote. Bringen wir z. B. eine, mehrere Zoll lange gerade Linie so in unsere Medianebene, dass ihr eines Ende uns beträchtlich näher liegt als das andere und fixiren einen markirten Punkt in ihrer Mitte, so erscheint uns diese Gerade in gekreuzten Doppelbildern. Drehen wir nun die Papierebene so, dass der von den Doppelbildern gebildete Scheitelwinkel nnr noch sehr klein ist, so sind wir doch bei der stärksten Willensintention nicht im Stande, die Doppelbilder zu verschmelzen.

Fig. 10.

In einer perspectivischen Auffassung des Gesammtbildes kann das in Rede stehende Factum auch nicht beruhen, denn wir erhalten bei Verschmelzung der Horoptercurven in nicht entsprechenden Augenstellungen keinen derartigen Eindruck.

Es bleibt unter so bewandten Umständen nur übrig, die Hypothese Panum's (Helmholtz phys. Opt. S. 742.) zu adoptiren, wonach jedem Punkte der einen Netzhaut anstatt eines correspondirenden Punktes eine correspondirende Kreisfläche („correspondirender Empfindungskreis") der andern Netzhaut conjugirt ist, deren sämmtliche Punkte (einzeln) mit jenem vereinigt werden können.

Wir wollen hier noch etwas specieller die Medianstellungen betrachten, einestheils, weil sie an sich die interessantesten sind, anderntheils aber, weil diese Betrachtung auf ein unseres Wissens noch nicht beschriebenes sehr schönes Experiment führt.

Die durch die Gleichungen (28.) u. (29.) ausgedrückte Flächen, welche zusammen den Horopter repräsentiren d. h. sich im Horopter schneiden, gehen hier in di beiden Ebenen, Gl. (51.) und (52.), über.

Schneidet man diese durch eine, auf der Mediar ebene (welche hier die Coordinatenebene der $\xi\zeta$ is senkrecht stehende, mit der Axe der ζ den Winkel bildende und durch den Punkt $\xi = \xi_1$, $\eta = \zeta = 0$ d ξ = Axe gehende Ebene, deren Gleichung mithin

$$\xi = \cot\psi\,(\xi - \xi_1) \quad (54.)$$

ist, so hat man für die entstehenden Durchschnittslinie das Gleichungssystem:

$$\left.\begin{aligned} &\zeta = \cot\psi\,(\xi - \xi_1), \\ &\zeta\,(\operatorname{tg}\tfrac{\varrho}{2} - \operatorname{tg}\psi\sin\gamma) = \mp\eta\cos\gamma + \xi_1\sin\gamma \end{aligned}\right\} \quad (55.)$$

Für den Schnitt der Ebene (54.) mit der Media ebene hat man das System

$$\left|\ \zeta = \cot\psi\,(\xi - \xi_1),\ \eta = 0.\ \right| \quad (56.)$$

Mithin erhält man für den Winkel w, welchen Geraden (55.) u. (56.) mit einander bilden, die Gleichu

$$\operatorname{tg} w = \frac{\operatorname{tg}\frac{\varrho}{2} - \operatorname{tg}\psi\sin\gamma}{\cos\gamma\sec\psi}. \quad (57.)$$

Dieser Winkel wird = 0, wenn

$$\operatorname{tg}\psi = \frac{\operatorname{tg}\frac{\varrho}{2}}{\sin\gamma}, \quad (58.)$$

d. h. wenn die schneidende Ebene (54.) durch den H ropter geht (vgl. Gl. 37.) In diesem Falle coincidi nämlich die Geraden (55.) mit der Horopterlinie.

Für das Maximum des Winkels w findet man Bedingungsgleichung:

$$\sin\gamma + \operatorname{tg}\psi\operatorname{tg}\tfrac{\varrho}{2} = 0,$$

woraus

$$\operatorname{tg}\psi = -\frac{\sin\gamma}{\operatorname{tg}\frac{\varrho}{2}} \quad (59.)$$

folgt. Durch Vergleichung mit (58.) ersieht man, dass in diesem Falle die schneidende Ebene auf dem Horopter senkrecht steht.

Der Winkel w ist, wie man aus Gl. (57.) ersieht, von ξ_1 unabhängig und hat folglich bei einer und derselben Augenstellung für alle einander parallelen Schnittebenen, welche mit der Axe der ζ denselben Neigungswinkel ψ bilden, mithin auch für den, durch den Fixationspunkt gehenden Schnitt gleiche Werthe.

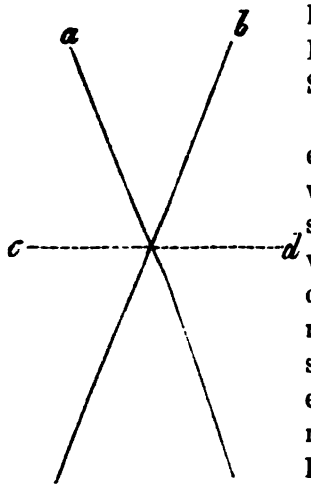

Fig. 11.

Man kann mithin zwei, in einem Winkel von etwa 40 oder weniger Graden sich durchschneidende Linien zu einer vereinigen, und zwar mit nach oben gewandtem Blicke, wenn man die oberen Schenkel gegen sich neigt, indem man die Papierebene um die Gerade cd dreht, mit nach unten gerichtetem Blicke aber, wenn man die unteren Schenkel allmälig mehr gegen das Gesicht heraufdreht.



Fig. 12.

Wenn man zwei einem äusseren Horoptersysteme angehörige Linien, seien sie Gerade oder Curven, mit gekreuzten Blicklinien betrachtet, so lösen sie sich ganz von der Ebene der Zeichnung ab und treten weit in den Raum vor. Hat man z. B. die beiden Geraden a b

auf einer senkrechten, gut beleuchteten Tafel so vor sich, dass sie von der horizontalen Blickebene halbirt werden, und bringt man, am Besten vermittelst des Apparates Fig. 8 auf Tafel II, eine senkrecht gestellte Nadel genau in den Kreuzungspunkt der Blicklinien und fixirt den Nadelkopf gut, so sieht man die vereinigte Gerade, welche hier Horopter ist, als mit der Nadel zusammenfallend und gleichsam aus ihr emporsteigend.

Die analoge Erscheinnng zeigt sich ebenso überraschend bei Betrachtung der Figur 11. Bringt man nämlich den Kreuzungspunkt der beiden Geraden in die Medianebene der nöthigenfalls mit einer Brille bewaffneten Augen hinreichend nahe, so dass der Blick stark abwärts gerichtet ist, und neigt die Papierebene mit den untern Schenkeln allmälich gegen sich, so dass der Winkel, welchen sie mit der Blickebene macht, immer kleiner wird, so sieht man, wenn man den Kreuzungspunkt ruhig und gut fixirt, auf einmal die vereinigte Gerade aus der Papierebene hervorsteigen, während die von den beiden aparten Bildern gebildeten Schenkel der Scheitelwinkel auf derselben sichtbar bleiben. Hält man die Augen eine Zeit lang ruhig, so sieht man, dass die Horopterlinie mit ihrer oberen Hälfte dem Gesichte zugeneigt ist, also dass sie keineswegs, wie nach Hering's Theorie der Fall sein müsste, auf der Blickebene senkrecht steht.

Was nun den Nutzen des Horopters betrifft, so ist derselbe für das doppeläugige Sehen ein mehr negatives. Wenn wir die nahen Objecte mit ruhendem Blicke zu betrachten pflegten, so würden wir nur den fixirten Punkt und die demselben nahe gelegenen deutlich, die übrigen sämmtlich mehr oder weniger undeutlich und die Contouren doppelt sehen, vorausgesetzt, dass wir nicht gelernt hätten, die Bilder des einen Auges zu übersehen. Dadurch aber, dass wir den Blick über die zu

betrachtenden Gegenstände mit einer Schnelligkeit hingleiten lassen, welcher das deutsche Wort „Augenblick“ seinen Ursprung verdankt, ist dieser Nachtheil compensirt.

Anders würde es sich beim Fernsehen verhalten, wenn nur das Object, nach welchem unsere Augen hingerichtet sind, wirklich einfach erschiene. Denn würden wir auch das, dem einen Auge entsprechende Bild ignoriren können, so würden die im Gesichtsfelde befindlichen Objecte, deren Lichtstärke bereits im Quadrate der Entfernung vermindert ist, nur noch die halbe Lichtstärke haben, und wollten wir den Blick immer über das ganze Gesichtsfeld hinlaufen lassen, so würden unsere Augen allzusehr ermüden.

Glücklicher Weise sind aber nach obiger Theorie alle in der Entfernung $r = \infty$ befindlichen Punkte im Horopter, und man kann, ohne einen bei dem Grade unserer Sehschärfe merklichen Irrthum, den Werth von r von ∞ bis auf einige Klafter herab erstrecken. Da nämlich unsere Augen einen Winkel unter einer Minute (Helmholtz, phys. Opt. S. 218.) nicht mehr zu unterscheiden vermögen, und der Raddrehungswinkel bei geringer Erhebung oder Senkung des Blickes und kleinem Werthe von γ sehr klein ist, so sind auch alle Gegenstände in der Entfernung von $r = \infty$ bis $r = 22{,}3$ mit im Horopter, d. h. sie werden auf identischen Netzhautpunkten abgebildet. Nehmen wir hierzu noch die oben berührte Empfindungsbreite der Netzhäute (Panum'sche Empfindungskreise), so können wir die Entfernung der im Horopter gelegenen Objecte beim Fernsehen bis auf ungefähr vier Klafter herabsetzen*).

*) Wir haben hier also thatsächlich einen Horopter von grosser räumlicher (nicht blos linien- oder flächenhafter) Ausdehnung, welcher nach der Theorie von Hering bei ruhendem Blicke in die Ferne, in einer mehr oder weniger verticalen Ebene gelegen erscheinen müsste, was, wie Jeder weiss, durchaus nicht der Fall ist.

Für das Sehen in die Ferne ist somit das Gebiet des Horopters ebenso, wie dasjenige der bei der entsprechenden Accommodation mit hinreichender Deutlichkeit zu sehenden Objecte für unser Bedürfniss weit genug, so dass wir bei ruhigem Blicke in die Ferne ein klares Bild des bei weitem grössten Theiles des vor uns liegenden Gesichtsfeldes erhalten.

Die zu Stereoscopen-Bildern benutzten Photographieen sind gewöhnlich aus Entfernungen aufgenommen, für welche nach Obigem der ganze Raum Horopter ist, und wir glauben, dass gerade dadurch der bekannte Eindruck der Körperlichkeit erzielt wird.

Hering betont mehrfach seiner Theorie zu Liebe das angebliche Factum, dass wir zwei Linien um so mehr stereoscopisch sehen, je mehr sie ausser dem Horopter liegen. Nun zeigt schon der obige Versuch mit den beiden Scheitelwinkel bildenden Geraden (Fig. 11.), dass dies nicht der Fall ist, und wir glauben, dass unter die Kategorie dieses Versuches alle mit nicht identischen Linien angestellten Verschmelzungs-Versuche gehören. Denkt man sich durch die beiden fetten Linien der Wheatston'schen Figur (Helmholtz, phys. Opt. Taf. VIII. M) und die respectiven Mittelpunkte der Augen Ebenen gelegt, so schneiden sich diese in einer von den Verticalen abweichenden Geraden, welche der Horopter ist. Die Incongruenz der beiden Netzhautbilder fällt innerhalb der Grenzen der Empfindungsbreite der Netzhaut. Wir sehen also die vereinigte Gerade stereoscopisch nicht, weil sie ausser dem Horopter liegt, sondern im Gegentheil, weil sie der Horopter selbst ist*).

*) In Hinsicht auf den Modus des Binocularsehens constatiren wir, dass bei Betrachtung der oben citirten Helmholtz'schen Figur M mit direkten Blicklinien das vereinigte Bild die Gestalt der dem rechten Auge gegenüberliegenden Hälfte hat, wogegen bei Betrachtung mit gekreuzten Blicklinien, das nur in halber Grösse erscheinende vereiniget

Die Verwandtschaft beider Versuche ersehen wir auch aus der betreffenden Hering'schen Figur (Beitr. zur Phys. S. 96). Während uns hier die Vereinigung der beiden fetten Geraden mit horizortalem direkten Blicke auf die senkrecht vorgehaltene Figur nur sehr schwer gelingt, vollzieht sie sich leicht, wenn man bei abwärts gerichtetem Blicke die Papierebene einen immer kleineren Winkel mit der Blickebene bilden lässt.

Für die Lehre vom gemeinsamen Sehacte unserer beiden Augen ist die Theorie des Horopters von der grössten Wichtigkeit. Denn der Grundstein dieser Lehre ist die Lehre von der Identität der Netzhäute und diese ist nichts anderes als die Theorie des Horopters. Der geometrische Ort aller identischen Netzhautpunkte bei einer gegebenen Augenstellung, das innere Horoptersystem, besteht ja nur aus den Abbildern des Horopters auf beiden Netzhäuten.

Fragt man nun schliesslich nach dem praktischen Nutzen des Horopters, so glauben wir demselben auch einen solchen vindiciren zu dürfen. Wir halten nämlich dafür, dass die methodische Vereinigung von äusseren Horoptersystemen ein sehr gutes Mittel gegen die weitere Ausbildung und sogar zur Beseitigung eines leichten Grades von Strabismus ist. Verfasser, welcher an Anisometropie $= {}^1/_{60}$*) leidet und bereits in merklicher Weise begonnen hatte, mit dem schwächeren linken Auge zu schielen, fand dies an sich bestätigt. Seit den von ihm, in durchaus nicht schonender Weise angestellten Horopter- und Doppelbildversuchen hat sich sein linkes Auge so gebessert, dass es hinsichtlich seiner Per-

---

Bild der dem linken Auge gegenüberliegenden Hälfte der Figur vollkommen ähnlich ist, dass also das vereinigte Bild in beiden Fällen die Gestalt der mit dem rechten Auge gesehenen Hälfte hat.

*) Vgl. Archiv XIII. 2.

ception und prompten Mobilität, sowie der gehörigen Association, nichts mehr zu wünschen übrig lässt.

Wir glauben, dass folgendes Verfahren am zweckmässigsten sein dürfte: Man macht den Patienten zuerst auf die Doppelbilder eines nahen Gegenstandes, etwa einer in der Hand gehaltenen Stecknadel, aufmerksam, welche entstehen, wenn man nach einem fernen Gegenstande hinsieht. Nachdem man so einige leichte Doppelbildversuche mit ihm durchgemacht, um das schwächere Auge in der Auffassung seines aparten Bildes zu üben, beginnt man mit der Betrachtung von äusseren Horoptersystemen, statt deren man auch parallele Gerade beutzen kann, indem man mit den Medianstellungen bei allmälich mehr erhobenem, resp. gesenktem Blicke beginnt und alsdann zu Seitenstellungen übergeht.

XI.

Tabellen der Elemente von 65 äusseren Horopter-Systemen.

(Dieselben geben nur 44 besondere Constructionen, dagegen 130 Beobachtungen, worüber der Text nachzusehen.)

I.

Medianstellungen.

$a_1 = a_2 = 250$, $\gamma = 7^0\,49'$, $\varphi_1 = -7^0\,49'$, $\varphi_2 = +7^0\,49'$, $\xi_1 = 130$, $2\,\xi_1 \operatorname{tg}\gamma = 35{,}6$, $\psi = 90^0$, $b = 247{,}6$, $b' = 117{,}6$.

β	0	$\pm 10^0$	$\pm 20^0$	$\pm 30^0$
η	0			
η'	0			
ϱ_1		$\pm 0^0\,41'$	$\pm 1^0\,23'$	$\pm 2^0\,6'$
ϱ_2		$\mp 0^0\,41'$	$\mp 1^0\,23'$	$\mp 2^0\,6'$
ϱ		$\mp 1^0\,22$	$\mp 2^0\,46'$	$\mp 4^0\,12'$
σ		$\pm 0^0\,41'$	$\pm 1^0\,24'$	$\pm 2^0\,7'$
σ_1		$\mp 0^0\,41'$	$\mp 1^0\,24'$	$\mp 2^0\,7'$
Z		∓ 1482	∓ 732	∓ 482
D		$\mp 10{,}3$	$\mp 20{,}9$	$\mp 31{,}7$

Anmerkung. Hier und in Tabelle VII sind die Grössen σ, Z und D beziehungsweise mittelst der Formeln (50a), (50b) und (48a) berechnet. Die linearen Grössen sind in Millimetern ausgedrückt. Sodann bedeuten ϱ_1 den Raddrehungswinkel des rechten, ϱ_2 den des linken Auges und ist $\varrho = \varrho_2 - \varrho_1$.

II.

$a_1 = 250$, $a_2 = 253{,}6$, $\gamma = 7^0\,45'$, $\varphi_1 = -5^0$, $\varphi_2 = 10^0\,31'$,
$\xi_1 = 130$, $2\xi_1 \operatorname{tg}\gamma = 35{,}4$, $\psi = 87^0\,15^1$, $b = 249{,}3$, $b' = 119{,}3$,

β	0	$\pm 10^0$	$\pm 20^0$	$\pm 30^0$
η	$-6{,}3$			
η'	$-6{,}4$			
ϱ_1		$\pm 0^0\,26'$	$\pm 0^0\,53'$	$\pm 1^0\,20'$
ϱ_2		$\mp 0^0\,56'$	$\mp 1^0\,50'$	$\mp 2^0\,50'$
ϱ		$\mp 1^0\,22'$	$\mp 2^0\,43'$	$\mp 4^0\,10'$
α		$\pm 44^0\,39'$	$\pm 44^0\,18'$	$\pm 43^0\,56'$
d		$-12{,}1$	$-20{,}1$	$-28{,}6$
δ		$\mp 2{,}5$	$\mp 10{,}3$	$\mp 17{,}5$
a		11,8	17,0	21,7
b		10,7	16,2	20,3
α'		$\pm 45^0\,5'$	$\pm 45^0\,10'$	$\pm 45^0\,16'$
d'		$-13{,}0$	$-20{,}4$	$-29{,}3$
δ'		$\pm 1{,}7$	$\mp 9{,}7$	$\mp 16{,}7$
a'		12,7	17,8	22,8
b'		12,4	17,4	22,4

Anmerkung. Die Werthe von η, η' sind berechnet nach den Formeln (47) und (47a.). Hinsichtlich der Bedeutung der übrigen Buchstaben vgl. Fig. 7 und die dazu gehörige Erklärung des Textes.

III.

$a_1 = 250$, $a_2 = 259{,}1$, $\gamma = 7_0, 36^1/_2$, $\varphi_1 = 0$, $\varphi_2 = 15^0\,13'$, $\xi_1 = 130$
$2\xi_1 \operatorname{tg}\gamma = 17{,}4$, $\psi = 82^0\,24'$, $b = 252{,}2$, $b' = 122{,}2$.

β	0	$\pm 10^0$	$\pm 20^0$	$\pm 30^0$
η	$-16{,}3$			
η'	$-16{,}6$			
ϱ_1		0	0	0
ϱ_2		$\mp 1^0\,20'$	$\mp 2^0\,42'$	$\mp 4^0\,6'$
ϱ		$\mp 1^0\,20'$	$\mp 2^0\,42'$	$\mp 4^0\,6'$
α		$\pm 44^0\,52'$	$\pm 44^0\,44'$	$\pm 44^0\,36'$
d		$-12{,}3$	$-20{,}5$	$-29{,}3$
δ		$\mp 0{,}7$	$\mp 10{,}2$	$\mp 18{,}6$
a		12,3	18,2	21,7
b		11,9	17,2	20,6
α'		$\pm 45^0\,32'$	$\pm 46^0\,5'$	$\pm 46^0\,39'$
d'		$-12{,}2$	$-20{,}2$	$-28{,}2$
δ'		$\mp 2{,}8$	$\mp 10{,}1$	$\mp 17{,}9$
a'		11,9	17,4	21,5
b'		11,8	17,2	21,2

IV.

$a_1 = 250$, $a_2 = 273{,}1$ $\gamma = 7^0\,49'/_2'$, $\varphi_1 = 10^0$, $\varphi_2 = 25^0\,39'$,
$\xi_1 = 130$, $2\xi_1 \operatorname{tg}\gamma = 34{,}4$, $\psi = 72^0\,11'$, $b = 258{,}6$, $b' = 128{,}6$.

β	0^0	$\pm 10^0$	$\pm 20^0$	$\pm 30^0$
η	$-40{,}3$			
η'	$-44{,}1$			
ϱ_1		$\mp\ 0^0\,53'$	$\mp\ 1^0\,46'$	$\mp 2^0\,41'$
ϱ_2		$\mp\ 2^0\,17'$	$\mp\ 4^0\,24'$	$\mp 6^0\,59'$
ϱ		$\mp\ 1^0\,21'$	$\mp\ 2^0\,38'$	$\mp 4^0\,18'$
α		$\pm 44^0\,38'$	$\pm 44^0\,18'$	$\pm 43^0\,52'$
d		$-39{,}3$	$-50{,}3$	$-67{,}8$
δ		$\pm 19{,}0$	$\pm 11{,}7$	$\pm\ 2{,}9$
a		$33{,}2$	$48{,}5$	$67{,}7$
b		$30{,}9$	$42{,}2$	$53{,}8$
α'		$\pm 45^0\,20'$	$\pm 45^0\,38'$	$\pm 46^0\,2'$
d'		$-41{,}4$	$-51{,}4$	$-60{,}4$
δ'		$\pm 19{,}3$	$\pm 12{,}9$	$\pm\ 5{,}7$
a'		$35{,}2$	$49{,}2$	$60{,}2$
b'		$31{,}7$	$42{,}7$	$57{,}0$

V.

$a_1 = 250$, $a_2 = 280{,}6$, $\gamma = 6^0\,35'$, $\varphi_1 = 20^0$, $\varphi_2 = 33^0\,10'$, $\xi_1 = 130$,
$2\xi_1 \operatorname{tg}\gamma = 30{,}0$, $\psi = 63^0\,25'$, $b = 262{,}7$, $b' = 132{,}7$.

β	0	$\pm 10^0$	$\pm 20^0$	$\pm 30^0$
η	$-63{,}6$			
η'	$-71{,}8$			
ϱ_1		$\mp\ 1^0\,46'$	$\mp\ 3^0\,34'$	$\mp\ 5^0\,25'$
ϱ_2		$\mp\ 2^0\,59'$	$\mp\ 6^0\,1'$	$\mp\ 9^0\,7'$
ϱ		$\mp\ 1^0\,13'$	$\mp\ 2^0\,27'$	$\mp\ 3^0\,42'$
α		$\pm 44^0\,40'$	$\pm 44^0\,21'$	$\pm 44^0\,1'$
d		$-61{,}5$	$-80{,}2$	$-114{,}4$
δ		$\pm 31{,}7$	$\pm 22{,}3$	$\pm 11{,}8$
a		$49{,}9$	$75{,}1$	$113{,}1$
b		$44{,}2$	$59{,}7$	$77{,}1$
α'		$\pm 45^0\,17'$	$\pm 45^0\,35'$	$\pm 45^0\,53'$
d'		$-65{,}9$	$-82{,}1$	$-109{,}2$
δ'		$\pm 37{,}3$	$\pm 27{,}7$	$\pm\ 16{,}7$
a'		$51{,}8$	$75{,}4$	$107{,}0$
b'		$47{,}6$	$64{,}2$	$82{,}0$

VI.

$a_1 = 250$, $a_2 = 290$, $\gamma = 11° 21'^1/_2$, $\varphi_1 = 30°$, $\varphi_2 = 41° 43'$, $_1 = 130$, $2\xi_1 \operatorname{tg}\gamma = 26,7$; $\psi = 54° 8'$, $b = 267,2$, $b' = 137,2$.

β	0	$\pm 10°$	$\pm 20°$	$\pm 30°$
η	$-93,4$			
η'	$-107,6$			
ϱ_1		$\mp 2° 41'$	$\mp 5° 25'$	$\mp 8° 13'$
ϱ_2		$\mp 3° 49'$	$\mp 7° 41'$	$\mp 11° 40'$
ϱ		$\mp 1° 8'$	$\mp 2° 16'$	$\mp 3° 27'$
α		$\pm 44° 42'$	$\pm 44° 23'$	$\pm 44° 4'$
d		$-90,1$	$-124,8$	$-183,7$
δ		$\pm 49,1$	$\pm 36,4$	$\pm 25,5$
a		69,0	114,0	178,4
b		58,5	81,4	104,1
α'		$\pm 45° 16'$	$\pm 45° 32'$	$\pm 45° 48'$
d'		$-97,6$	$-126,0$	$-136,9$
δ'		$\pm 59,2$	$\pm 45,5$	$\pm 34,4$
a'		71,1	108,8	129,0
b'		63,0	85,0	97,1

VII.

Medianstellungen.

$a_1 = a_2 = 150$, $\gamma = 13° 6'$, $\varphi_1 = -13°,6$, $\varphi_2 = +13° 6'$, $\xi^1 = -150$, $2\xi_1 \operatorname{tg}\gamma = 69,8$, $\psi = 90°$, $b = 146,2$, $b' = 296,2$.

β	0	$\pm 10°$	$\pm 20°$	$\pm 30°$
η	0			
η'	0			
ϱ_1		$\pm 1° 9'$	$\pm 2° 9'$	$\pm 3° 31'$
ϱ_2		$\mp 1° 9'$	$\mp 2° 9'$	$\mp 3° 31'$
ϱ		$\mp 2° 18'$	$\mp 4° 18'$	$\mp 7° 2'$
σ		$\pm 1° 11'$	$\pm 2° 12'$	$\pm 3° 37'$
σ'		$\mp 1° 11'$	$\mp 2° 12'$	$\mp 3° 37'$
Z		± 1694	± 903	± 553
D		$\mp 26,2$	$\mp 49,0$	$\mp 80,3$

Anmerkung. Die schneidende Ebene liegt hier jenseits des Fixationspunktes, indem die in ihr liegenden Horoptercurven in diesen und in den folgenden Fällen mit gekreuzten Blicklinien betrachtet werden sollen, deshalb ist der Werth von ξ_1 negativ. Die mit dem linken Auge gesehenen Curven müssen hier rechts liegen und die mit dem rechten gesehenen links; deshalb haben auch die Werthe von Z hier die entgegengesetzten Zeichen von Tabelle I.

VIII.

$a_1 = 150$, $a_2 = 153,5$, $\gamma = 12^0\,12'$, $\varphi_1 = 0$, $\varphi_2 = 24^0\,24'$, $\xi_1 = -150$, $2\xi_1 \operatorname{tg}\gamma = 64,8$, $\psi = 77^0\,48'$, $b = 153,5$, $b' = 303,5$.

β	0	$\pm 10^0$	$\pm 20^0$	$\pm 30^0$
η	$-16,7$			
η'	$-16,6$			
ϱ_1		0	0	0
ϱ_2		$\mp\ 2^0\,10'$	$\mp\ 4^0\,22'$	$\mp\ 6^0\,38'$
ϱ		$\mp\ 2^0\,10'$	$\mp\ 4^0\,22'$	$\mp\ 6^0\,38'$
α		$\pm 44^0\,26'$	$\pm 43^0\,52'$	$\pm 43^0\,17'$
d		$-25,8$	$-52,7$	$-79,1$
δ		$\mp\ 7,6$	$\mp 25,8$	$\mp 40,8$
a		24,7	45,0	60,9
b		24,0	42,4	51,9
α'		$\pm\ 45^0\,33'$	$\pm\ 46^0\,6'$	$\pm\ 46^0\,41'$
d'		$-30,2$	$-49,1$	$-68,4$
δ'		$\mp\ 6,8$	$\mp 25,6$	$\mp 45,0$
a'		29,5	42,2	52,6
b'		29,8	43,0	54,2

IX.

$a_1 = 150$, $a_2 = 175,1$, $\gamma = 11^0\,15'$, $\varphi_1 = 10^0$, $\varphi_2 = 32^0\,29'$, $\xi_1 = -150$, $2\xi_1 \operatorname{tg}\gamma = 59,6$, $\psi = 68^0\,45'$, $b = 158,5$, $b' = 308,5$.

β	0	$\pm 10^0$	$\pm 20^0$	$\pm 30^0$
η	$-129,5$			
η_1	$-120,2$			
ϱ_1		$\mp\ 0^0\,53'$	$\mp\ 1^0\,46'$	$\mp\ 2^0\,41'$
ϱ_2		$\mp\ 2^0\,55'$	$\mp\ 5^0\,53'$	$\mp\ 8^0\,55'$
ϱ		$\mp\ 2^0\ 2'$	$\mp\ 4^0\ 7'$	$\mp\ 6^0\,14'$
α		$\pm 44^0\,26'$	$\pm 43^0\,58'$	$\pm 43^0\,17'$
d		$-125,0$	$-166,5$	$-296,2$
δ		$\pm\ 63,8$	$\pm\ 39,6$	$\pm 14,8$
a		103,3	159,5	296,2
b		93,8	131,0	218,9
α'		$\pm\ 45^0\,29'$	$\pm\ 45^0\,58'$	$\pm\ 46^0\,29'$
d'		$-104,9$	$-136,6$	$-168,9$
δ'		$\pm\ 64,0$	$\pm 44,1$	$\pm\ 26,3$
a_1		84,2	127,6	166,1
b_1		81,1	115,7	143,0

X.

$a_1 = 150$, $a_2 = 184,5$, $\gamma = 10^0\,8'$, $\varphi_1 = 20^0$, $\varphi_2 = 40,^0\,15'$, $\xi_1 = -150$, $2\xi_1 \operatorname{tg}\gamma = 53,6$, $\psi = 59^0\,52'$, $b = 163,0$, $b^1 = 313,0$.

β	0	$\pm 12^0$	$\pm 24^0$	$\pm 30^0$
η	$-197,6$			
η_1	$-179,0$			
ϱ_1		$\mp\ 2^0\,7'$	$\mp\ 4^0\,17'$	$\mp\ 5^0\,25'$
ϱ_2		$\mp\ 4^0\,24'$	$\mp\ 8^0\,52$	$\mp 11^0\,13'$
ϱ		$\mp\ 2^0\,17'$	$\mp\ 4^0\,35$	$\mp\ 5^0\,48'$
α		$\pm 44^0\,21'$	$\pm 43^0\,48'$	$\pm 43^0\,29'$
d		$-199,2$	$-295,3$	$-382,0$
δ		$\pm 95,6$	$\pm\ 62,4$	$\pm 48,3$
a		163,9	281,1	374,1
b		138,5	197,4	233,4
α'		$45^0\,31'$	$\pm 46^0\,18'$	$\pm 46^0\,26$
d'		$-163,9$	$-212,9$	$-245,5$
δ'		$\pm\ 95,6$	$\pm 82,2$	$\pm\ 62,0$
a'		124,2	187,4	231,8
b'		111,6	152,4	177,8

XI.

$a_1 = 150$, $a_2 = 195,0$, $\gamma = 8^0\,53'$, $\varphi_1 = 30^0$, $\varphi_2 = 47^0\,45'$, $\xi_1 = -150$, $2\xi_1 \operatorname{tg}\gamma = 47,0$, $\psi = 51^0\,7^1$, $b = 166,9$, $b' = 316,9$.

β	0	$\pm 10^0$	$\pm 20^0$	$\pm 30^0$
η	$-293,2$			
η_1	$-259,1$			
ϱ_1		$\mp\ 2^0\,41'$	$\mp\ 5^0\,25'$	$\mp\ 8^0\,13'$
ϱ_2		$\mp\ 4^0\,26$	$\mp\ 8^0\,56'$	$\mp 13^0\,32'$
ϱ		$\mp\ 1^0\,45'$	$\mp\ 3^0\,31'$	$\mp\ 5^0\,19'$
α		$\pm 44^0\,28'$	$\pm 43^0\,58'$	$\pm 43^0\,27'$
d		$-292,8$	$-441,3$	$-761,4$
δ		$\pm 150,5$	$\pm 109,9$	$\pm 79,2$
a		226,3	406,7	743,1
b		183,4	260,8	354,7
α'		$\pm 45^0\,24$	$\pm 45^0\,47'$	$\pm 46^0\,11'$
d'		$-234,2$	$-304,5$	$-405,2$
δ'		$\pm 144,5$	$\pm 114,1$	$\pm\ 88,3$
a'		166,1	265,1	382,1
b'		147,1	201,9	250,1

Ueber das Trachom vom cellularpathologischen Standpunkte.

Von

Dr. Paul Blumberg in Tiflis.

Als im September 1868 die Nachricht in Tiflis anlangte, dass unter den im Hafen von Poti gelandeten Rekruten, welche aus dem Innern Russlands zur Completirung der Kaukasischen Armee ankamen, eine Augenepidemie bedeutende Dimensionen angenommen habe, erhielt ich von der Militär-Medicinalverwaltung des Kaukasus den Auftrag, mich zur Bekämpfung derselben nach Kutais und Poti zu verfügen, wo die einer längeren Behandlung bedürfenden Patienten in den Hospitälern Aufnahme fanden. Mit um so grösserer Freude ging ich an die Arbeit, als ich, an meinem Bestimmungsorte angelangt, mich davon überzeugte, dass mir hierdurch die günstigste Gelegenheit geboten sei, an der bedeutenden zu meiner Beobachtung gelangenden Patientenzahl umfassende Untersuchungen über das Trachom anzustellen (welches in den meisten Fällen den contagiösen Catarrh resp. Blennorrhoe begleitete, in beträchtlicher Anzahl aber auch ohne Complication angetroffen wurde) und somit einerseits meine im Jahre 1867 an tracho-

matösen Augenlidern von Hausthieren (cf. Ueber die Augenlider einiger Hausthiere mit besonderer Berücksichtigung des Trachoms Dorpat 1867. Inaug. Diss.) angestellten mikroskopisch-anatomischen Untersuchungen durch Ausdehnung derselben auf das Trachom beim Menschen vervollständigen konnte, andererseits die Möglichkeit hatte, auch vom klinischen Standpunkte neue, durch die vorausgegangenen anatomischen Untersuchungen andere Gesichtspunkte darbietende Erfahrungen zu sammeln.

Hinsichtlich der in Anwendung gekommenen mikroskopischen Untersuchungsmethoden, verweise ich auf pag. 15—19 meiner oben erwähnten Arbeit. Hinzufügen will ich noch, dass man ein Trachom, welches am Lebenden sich im floriden Stadium befinden kann, meist jedoch an der Leiche nicht bemerkt wird, dadurch wieder sichtbar macht, dass man die Conjunctiva, nachdem man das Augenlid umgestülpt hat, mit Essig bestreicht, wodurch die Trachomkörner als weisse undurchsichtige Flecke in der gelben, durchscheinend gewordenen Schleimhaut mehr in's Auge fallen. Ein dieser Essigbehandlung nicht unterworfenes Lid derselben Leiche kann man zur Anfertigung von Schnitten in Chromsäurelösung erhärten und auf solche Weise bietet manche zur Section gelangende Leiche ein brauchbares Object zur mikroskopischen Untersuchung des Trachoms dar, welche bei gewöhnlicher Beobachtung vom Trachom frei erscheint.

Im Nachfolgenden sind die Resulatate meiner Untersuchungen niedergelegt. Die Beantwortung folgender Fragen stellte ich mir vorzugsweise zur Aufgabe.

I.

Was ist das Wesen des Trachoms?

Wie wichtig es ist, eine klare Einsicht in das Wesen des Trachoms zu haben, geht schon aus den vielfachen doch vergeblichen oder misslungenen Versuchen hervor, das Trachom zu definiren. Doch leider hat bisher noch Niemand eine stichhaltige Erklärung zu Tage gefördert, und die Ansichten über den Ausgangspunkt und die anatomische Grundlage dieser so weit verbreiteten und durch ihre Folgezustände so eingreifende Störungen des Sehvermögens herbeiführenden Krankheit gehen so weit auseinander und widersprechen sich so stricte, wie kaum über eine einzige andere Krankheit. Einige derselben will ich hier anführen, obgleich in diesem Verzeichnisse durchaus nicht sämmtliche Theorien des Trachoms angeführt sind. Stellwag*) sieht die Trachomkörner für „eigenthümliche Rauhigkeiten der Conjunctiva" an, welche sich im Tarsaltheile, bald als hypertrophirte Papillen, bald als Fleischwärzchen ähnliche, blutreiche Auswüchse, im Uebergangstheile als den Eiern des Fisch- und Froschlaiches sehr ähnliche Körner darstellen." Arlt**) hält sie für sulzige, kugelförmige Exsudate, welche vom Papillarkörper oder von Schleimfollikeln unabhängig sind. Mackenzie***) erklärt sie dagegen für hypertrophirte Papillen und Schleimdrüsen. Pilz†) bezeichnet sie als gallertähnliche Exsudate mit organisationsfähigem Blastem, welches bloss als ein früheres

*) Lehrbuch der praktischen Augenheilkunde. Wien 1867. pag. 403.

**) Krankheiten des Auges. Prag 1860. pag. 106. 107.

***) Traité practique des maladies de l'oeil, traduite par Varlamont. Paris 1856. pag. 691.

†) Lehrbuch der Augenheilkunde. Prag 1856. pag. 360. 361

Stadium der Bindegewebsinduration anzusehen sei. Seitz*) hält das Trachom für Schwellung der Papillen, die sich zu umfänglichen, zur Organisation tendirenden Trachomkörnern umwandeln. Hasner**) erwähnt der Ansicht von Sotteau, die Trachomkörner wären ein Bläschenexanthem. Ruete***) sieht sie für plastische Exsudate des submucösen Zellgewebes an, Himly †) betrachtet das Trachom als Gruppen neben einander lieliegender Sarcome oder callöser Hervorragungen. Lawrance††) behauptet, die Trachomgranulationen wären wirkliche Fleischwärzchen (bourgeons charnus), Carron Duvillards †††) vergleicht sie mit Frostbeulen. Thiry*†) erklärt sie für heteromorphe Wucherungen (productions), analog denen, welche man am Uterinhalse beobachtet (Ovula Nabothi?). Müller v. Bensberg**†) hält die Trachomkörner für hypertrophirte Schleimdrüsen.

Einige der eben angeführten Ansichten sind zu abenteuerlich, als dass sie einer Widerlegung bedürfen sollten. Andere beruhen lediglich auf der Theorie der Organisation der Exsudate und können von uns füglich unberücksichtigt bleiben. Ziemlich verbreitet ist aber noch gegenwärtig die Ansicht, dass die Schleimdrüsen oder die Papillen der Ausgangspunkt des Trachoms wären. Dass die Schleimdrüsen keinen Antheil an der Trachom-

*) Handbuch der gesammten Augenheilkunde. Erlangen 1855. pag. 9.

**) Entwurf einer anatomischen Begründung der Augenkrankheiten Prag 1847. pag. 39.

***) Lehrbuch der Ophthalmologie. Braunschweig 1854. pag. 149.

†) Die Krankheiten und Missbildungen des menschlichen Auges. Berlin 1843. pag. 258.

††) Hairion: Anatomie pathologique des granulations palpebrales Bruxelles 1850. pag. 11.

†††) Decondé: Mémoire sur differentes questions qui rattachent à l'ophthalmie de l'armée. Bruxelles 1841.

*†) u. **†) cf. Hairion l. c. pag. 11.

bildung haben, zeigt die pathologische Anatomie. Das Schwein ist von allen Hausthieren am meisten der trachomatösen Erkrankung der Bindehaut unterworfen und doch finden sich in der Conjunctiva dieses Thieres weder „Schleimdrüsen“ noch anderartige Drüsen. Dieses ist ein Befund, welchen nicht nur meine Untersuchungen darthun, sondern darauf hat auch Henle*) schon aufmerksam gemacht. Ferner werden die Papillen als Ausgangspunkt des Trachoms betrachtet. Eigentliche Papillen d. h. kegelförmige Erhebungen des Grundgewebes der Conjunctiva, deren Unebenheiten durch die mit glatter Oberfläche darüberziehende Epithelialschicht ausgeglichen werden, die also mit den Hautpapillen Aehnlichkeit haben, besitzt aber nur der Tarsaltheil der Conjunctiva. Im Conjunctivalblindsacke oder in der sogenannten Uebergangsfalte sind nur leistenförmige und zottenförmige Erhebungen der ganzen Schleimhaut, d. h. auch der Epithelialschicht vorhanden.

Diese Gebilde haben mehr Aehnlichkeit mit den Zotten des Dünndarmes und ihre allgemein angenommene Benennung „Papillen“ ist keine zutreffende. Auch vom physiologischen Standpunkte muss, wie es mir scheint, ein Unterschied zwischen diesen Gebilden in der Uebergangsfalte und den Papillen der Tarsalbindehaut gemacht werden. Letztere scheinen Tastwerkzeuge zu sein, während der Conjunctivalblindsack kein Tastvermögen zu haben scheint. Der häufigste Sitz des Trachoms ist aber der Conjunctivalblindsack. Hält man nun die Trachomkörner für hypertrophirte Papillen, so würden sie als hypertrophirte Schleimhautfalten anzusehen sein, was einer auch nur oberflächlichen Beobachtung unzulässig erscheinen muss.

Die einzige Ansicht, welche sich nach meinen Unter-

*) Zeitschrift f. rat. Medicin, 3 Reihe Bd. VIII. 1860.

suchungen als die richtige, wenigstens in der Hauptsac
erweist, findet sich in der Literatur nicht aufgezeichn
sondern wurde im Sommer 1864 von A. v. Graefe
seinen klinischen Vorlesungen ausgesprochen und i
finde sie in meinen damals aufgezeichneten Notizen n
dergelegt. Schon damals sprach v. Graefe die Ueb
zeugung aus, die Trachomgranulationen seien Lym
follikel und zwar entweder Hypertrophien präexistiren
Gebilde oder solche, die sich diesen anschliessen.

Und in der That sind die Trachomgran
lationen circumscripte Hyperplasien der i
Grundgewebe der normalen Bindehaut präe
stirenden lymphoiden Zellen. Sie stehen also
engster Beziehung zum Lymphsystem und die Bezei
nung Follikel ist darum eine zutreffende, als man da
den Begriff verbindet, dass diese Gebilde 1) eine m
oder weniger kugelige Form, 2) keinen Ausführungsga
und 3) einen aus einem faserigen Gerüste und Zellen b
stehenden Inhalt haben. Ich habe darum die Bezeic
nung „Trachomfollikel" vorgeschlagen, welche um
mehr in die bereits angenommene wissenschaftliche Te
minologie passt, als man von jeher von „folliculär
Trachom" zu reden gewohnt ist.

Das Grundgewebe der Conjunctiva des Mensch
besteht, aber nicht, wie die frühere allgemeine Annah
lautete, aus gewöhnlichem fibrillärem Bindegewebe, s
dern aus netzförmigem Bindegewebe mit einer Unzahl
letztere eingestreuter, Lymphkörperchen ähnlicher Zell
wie zuerst von Henle*) 1867 nachgewiesen, darauf v
Stieda**) bestätigt worden und was auch ich gefund
Diese Combination des netzförmigen Bindegewebes r

*) Handbuch der systematischen Anatomie. Braunschweig 18
Bd. II., pag. 697.

**) Ueber den Bau der Augenlidbindehaut des Menschen.
Schulze's Archiv. Bd. III, 1867.

den lymphoiden Zellen nennt His adenoides Gewebe und zwar sind die lymphoiden Zellen in die Maschen des reticulären Bindegewebes etwa so eingelagert, wie die Fettzellen in die Maschen des lockeren Bindegewebes, damit das Fettgewebe zu Stande kommt. (cf. His. Zeitschr. f. wiss. Zoologie Bd. XI., pag. 423.). Gerathen nun die lymphoiden Zellen an circumscripten Stellen in Wucherung, so entstehen kugelähnliche Hyperplasien, welche Schrund und Atrophie des Bindegewebes bedingen, daher die zarte, feine Textur des netzförmigen Bindegewebes innerhalb der Hyperplasie oder innerhalb des Trachomfollikels. Mithin verhält sich ein Trachomfollikel zum adenoiden Gewebe etwa wie ein Lipom im Panniculus adiposus zum Fettgewebe. — Dass das adenoide Gewebe der Ausgangspunkt der Trachomfollikel sei und letztere Hyperplasien eines der constituirenden Elemente des adenoiden Gewebes sind, geht daraus hervor, dass Trachomfollikel nur an den Thieren nachweisbar sind, deren Conjunctiva aus adenoidem Gewebe und Epithel besteht (beim Menschen, Schweine, Kaninchen, beim ausgewachsenen Hunde, Pferde, Rinde), wo dagegen die Bindehaut aus gewöhnlichem fibrillärem Bindegewebe besteht (bei der Katze, beim neugeborenen Hunde, Pferde, Rinde), fehlen die Trachomfollikel. Auch am Menschen findet dieses Gesetz Bestätigung. In der ersten Kindheit besteht das Grundgewebe der Conjunctiva, wie von Stieda und mir nachgewiesen, aus einfachem fibrillärem Bindegewebe. Dem entspricht das seltene Auftreten trachomatöser Erkrankungen in der ersten Jugendperiode und die Disposition dazu wächst in dem Maasse, in welchem das fibrilläre Bindegewebe mehr den späteren adenoiden Charakter annimmt. So sagt Stolt*): „Bei Kindern unter 5 Jahren kommt das Trachom — nach

*) Die Krankheiten des Auges. Prag 1858. pag. 133.

meinen bisherigen Beobachtungen — gar nicht, von da an bis zum 12. Jahre auch nur ausnahmsweise vor.“ Vergleicht man nun die objective Beobachtung und nüchterne Beschreibung der unter dem Mikroskope beobachteten Elemente der Trachomfollikel, welche die eben angeführten Autoren geliefert haben, mit der von mir aufgestellten Ansicht, ohne sich durch deren Erklärungsweise beirren zu lassen, so steht das von ihnen Beobachtete durchaus nicht im Widerspruche mit meiner Ansicht und abgesehen von andern weit gewichtigeren Gründen, welche diese Ansicht stützen, ist dieser Umstand ein weiteres Begründungsmoment. Und so hat auch die Trachomfrage das Schicksal vieler durch histologische Untersuchungen zu erledigenden Fragen. Die Beobachtung war eine richtige, aber die Deutung unrichtig. Fast Alle, die eine mikroskopische Untersuchung des Trachoms angestellt haben, beschreiben den Inhalt der Trachomgranulationen als aus Zellen bestehend, deren Beschreibung auf Lymphzellen passt.

Von Seiten der Anatomen von Fach jedoch sind die Trachomfollikel vielfach als physiologische Gebilde angesprochen und als Trachomdrüsen beschrieben worden, so von Henle*). Krause**) beschrieb sie als Lymphfollikel der Conj. und hielt sie für physiologische Gebilde, ebenso Kleinschmidt***). Huguenin†) beschrieb sie gleichfalls als „Trachomdrüsen“ und bezeichnet die von Stromeyer früher ausgesprochene Ansicht, diese Gebilde gehörten in's Gebiet der Pathologie, als eine irrthümliche. In den neuesten Handbüchern der descriptiven „mikroskopischen Anatomie“, von Frey, Hessling, Henle etc.

*) Zeitschr. f. rat. Med. Bd. VIII 1860 pag. 201.

**) Anatomische Untersuchungen. Hannover 1861 pag. 133.

***) Dieses Archiv, Bd. IX., Hft. 3, pag. 157.

†) Ueber die Trachomdrüsen oder Lymphfollikel der Conjunctiva. Zürich 1865. Inaug.-Dissertation.

werden, die „Trachomdrüsen" zu den normalen Gebilden gerechnet.

Was hat nun diese Autoren bewogen, Gebilde für physiologische Organe zu halten, welche, wie die Trachomfollikel, in Bezug auf Grösse, Gestalt, Zahl, Ort ihres Vorkommens die grössten Unregelmässigkeiten zeigen und oft ganz fehlen, dagegen in vermehrter Anzahl an Individuen und Bindehautregionen auftreten, welche den meisten Schädlichkeiten unterworfen sind, wie z. B. beim Schweine, welches, durch sein fortwährendes Wühlen in der Erde, mit seinem Rüssel Sand und Staub in den Conjunctivsack wirft; so treten die Trachomfollikel rapider im inneren (bei Thieren vorderen) Augenwinkel auf, und dieses durch's Ansammeln von Secret, Thränenflüssigkeit und aller in den Conjunctivalsack gerathenen fremden Körper daselbst? Wie ist man dazu gekommen, diese Gebilde Drüsen zu nennen, da sie weder eine 1) membrana propria noch 2) einen Ausführungsgang haben, noch 3) ein Secret liefern?

Eines Theils mag dazu der Umstand beigetragen haben, dass man sie an Bindehäuten von ganz normalem Aussehen fand. Wie bereits oben erwähnt, entzieht sich aber selbst ein exquisites Trachom bei der Leiche der Beobachtung, obgleich es kurz vor dem Tode sich noch im floriden Stadium befand. Um so mehr werden die Autoren der normalen Anatomie die Anfangsstadien der trachomatösen Erkrankung für normale Bildungen angesehen haben, als diese selbst bei Lebenden keine in die Augen springenden krankhaften Erscheinungen an der Conjunctiva wahrnehmen lassen, an der Leiche vollends ein normales Ansehen darbieten. Ferner führte hierzu die Analogie der Trachomfollikel mit den Lymphfollikeln des Darmes, welche man doch auch „solitäre Drüsen" nannte. Dieser Grund ist jedoch noch weniger stichhaltig. Es giebt nicht wenige pathologische Neu-

bildungen, welche an andern Theilen des Organismus physiologische Vorbilder haben und man hat nur einen um so triftigeren Grund, die Trachomfollikel in das Gebiet der Pathologie zu verweisen, als man sie für Heterotopien erkennt, die sich zudem noch als circumscripte Hyperplasien der in der normalen Bindehaut präexistirenden lymphoiden Zellen herausstellen. — Den Trachomfollikeln ähnliche Gebilde an andern Körpertheilen, welche ebenfalls Analogien mit den „solitären Drüsen" des Darmes zeigen, für physiologische zu halten oder sie gar mit dem Namen „Drüsen" zu belegen, ist wohl Niemandem in den Sinn gekommen. So fand Hayer*) Lymphfollikel in der Nasenschleimhaut des Frosches, Krause**) in der Vaginalschleimhaut des Schweines, die sich ganz wie die der Conjunctiva verhalten, Recklingshausen***) in der Harnblasenschleimhaut des Frosches. Rauber†) sah an der hinteren vollaren Kapselwand eines Zehentarsalgelenkes eine Lymphdrüse von 0,28$^{mm.}$ Durchmesser. Wagner††) fand lymphoide Organe in der Pleura und in den Lungen während des Puerperalfiebers. Virchow†††) fand bei Lyssa Follikelschwellungen an der inneren Seite des Kehldeckels. Böttcher*†) fand Gruppen von wohlerhaltenen lymphoiden Zellen, die wie eingesprengte Lymphfollikel erscheinen, in der Lunge von Leukämischen Virchow und Böttcher**†) haben bei Leukämischen

*) De tunicae mucosae narium structura. Berolini 1857.

**) Die terminalen Körperchen. Hannover 1860, pag. 115.

***) Die Lymphgefässe und ihre Beziehung zum Bindegewebe Berlin 1862, pag. 91.

†) Henle und Pfeuffer's Zeitschrift Bd. XXVII. Leipzig 1867, pag. 66.

††) Archiv für physiolog. Heilkunde 1859 Thl. 3, pag. 343.

†††) Die krankhaften Geschwülste 1864 — 65. Thl. II. pag 611.

*†) Virchow's Archiv Bd. XXVII. 1866, pag. 166, 168.

**†) cf. Krause l. c. pag. 155.

lymphatische Neubildungen, welche mit den Trachomfollikeln übereinstimmen, in der Leber nachgewiesen. Selbst die Peyer'schen Haufen können, wie Virchow*) nachgewiesen hat, bei Leukämischen an Orten vorkommen, wo ähnliche Organe normal kaum vorkommen.

Die Analogie mit den „solitären Drüsen" berechtigt uns also nicht dazu, die Trachomfollikel zu den physiologischen Gebilden zu rechnen und auch die Bezeichnung „Trachomdrüsen", mit der ein falscher Begriff verbunden sein kann, muss vermieden werden. Wiederum ist dieser Name der Analogie mit den „solitären Drüsen" zuzuschreiben. Letztere Bezeichnung ist aber ein traditioneller Name aus einer Zeit, wo rundliche Form und blutreiche weiche Beschaffenheit hinreichten, um ein Gebilde als „Drüse" zu bezeichnen. Somit wäre auch der Name „solitäre Drüsen" zu verlassen, um so mehr, als durch Untersuchungen von His**) die wahre Natur dieser Gebilde dargethan ist.

His äussert sich folgender Maassen: „Die Peyerschen und solitären Follikel des Darmes sind nicht Bildungen ganz besonderer Art, sondern sie lassen sich als häufigere Anhäufungen von adenoider Substanz auffassen."

II.

Welchen anatomischen Befund bietet das Trachom dar?

Vor allen Dingen wird es nothwendig sein, sich darüber zu verständigen, welche Art von krankhafter Veränderung der Conjunctiva man mit dem Namen „Trachom" belegen soll, denn nach dem heutigen Standpunkte der Ophthalmologie ist es unzulässig, jede Rauhigkeit der Conjunctiva Trachom zu nennen, obgleich man vom ethy-

*) Virchow's Geschwülste, pag. 569

**) Siebold u. Kölliker's Zeitschr. Bd. XI. 1862, pag. 436.

mologischen Standpunkte dazu wohl berechtigt wäre. Auch beim Catarrh, bei der Blennorrhoe ist die Conjunctiva rauh, und doch nennen wir diese Zustände nicht Trachom. Die von Stellwag vorgeschlagene Unterscheidung eines reinen papillären Trachoms von dem folliculären und gemischten, scheint mir keine zweckmässige zu sein, weil sie zu bedeutenden Missverständnissen Veranlassung giebt. Mit dem Namen „Trachom" sollte man nur das folliculäre Trachom belegen, wo man in der Conjunctiva Trachomfollikel nachweisen kann. Will man dann noch den Ausdruck „papilläres Trachom" beibehalten, so wäre dieser nur für die Fälle anzuwenden, wo ein folliculäres Trachom mit Schwellung des Papillarkörpers verläuft, wo also neben den Trachomfollikeln auch geschwellte Papillen angetroffen werden.

Papilläres Trachom wäre also der Zustand zu nennen, den Stellwag mit dem Namen „gemischtes Trachom" belegt. Da nun Schwellung der Papillen eine entzündliche Erscheinung ist, so weiss man sofort, dass ein papilläres Trachom von einer Entzündung begleitet ist, das Trachom schlechtweg oder das folliculäre ein ohne Entzündungserscheinungen bestehender Zustand ist. Somit wäre mit Beibehaltung dieses Namens immerhin ein Vortheil verbunden. Demnach wären die Bezeichnungen Conjunctivitis granulosa s. trachomatosa und papilläres Trachom gleichbedeutend.

Fragen wir nun zunächst: wie kommt Schwellung der Papillen zu Stande? Papillen sind hügelförmige oder kegelförmige Erhebungen des Grundgewebes der Tarsalbindehaut, in deren Innern korkenzieherartig gewundene Gefässe verlaufen. Jede Hyperaemie der Conjunctiva ist demnach mit einer stärkeren Füllung dieser Gefässe verbunden, in Folge deren die Papillen sich stärker erheben und der Conjunctiva im Tarsalbezirke ein sammetartiges Ansehen geben. Da solche Papillen sich

nur in der Tarsalbindehaut finden, so kommt auch diese sammetartige Rauhigkeit nur hier vor, nicht aber im Conjunctivalblindsacke, wo die ganze Schleimhaut zottenförmige Faltungen bildet. Man ist nun gewohnt, diesen Zustand als „Hypertrophie der Papillen" zu bezeichnen. Die Zunahme des Volumen der Papillen hat ihren Grund aber nur in der stärkeren Füllung der in ihrem Innern verlaufenden Gefässe, und einen durch einen ähnlichen Vorgang in Erection versetzten Penis kann man auch nicht einen hypertrophirten nennen. Statt Hypertrophie der Papillen sollte man richtiger Schwellung der Papillen sagen.

Das anatomische Substrat des Trachoms, im engeren Sinne des folliculären Trachoms, sind nun die Trachomfollikel. Der anatomische Befund dieser ist jedoch verschieden, je nachdem man frühere oder spätere Stadien des trachomatösen Processes zur Untersuchung erhält. Man kann vier Stadien unterscheiden, die sich makroskopisch durch folgende Kennzeichen charakterisiren.

Im ersten Stadium entwickeln sich die Trachomfollikel und erscheinen als weisse ebene Flecken, die nach längerem Bestehen erhaben werden und eine grauröthliche Farbe annehmen.

Im zweiten Stadium haben die Trachomfollikel Aehnlichkeit mit Froschlaich oder Sagokörnern.

Im dritten Stadium verwandelt sich der Inhalt der Trachomfollikel in eine käsige, dem gelben Tuberkel ähnliche Masse.

Im vierten Stadium findet Verödung und Narbenbildung in dem Trachomfollikel statt, in Folge deren Schrumpfung der Bindehaut eintritt.

Die Trachomfollikel im ersten Stadium enthalten nur die Elemente des adenoiden Gewebes der normalen Conjunctiva d. h. ein aus reticulärem Bindegewebe bestehendes Balkengerüste, welches zahllose lymphoide

Zellen beherbergt. Der einzige Unterschied besteht darin, dass in den Trachomfollikeln die lymphoiden Zellen in einer viel bedeutenderen Anzahl vorhanden sind und das bindegewebige Netzwerk in Folge der durch die Hyperplasie bedingten Atrophie viel zarter und feiner, ja im Centrum selbst ganz geschwunden ist. Ursprünglich sind diese Hyperplasien von einem sehr geringen Umfange, haben meist eine unregelmässige Form, ihre Peripherie verschmilzt ohne jede Begrenzung mit dem umgebenden adenoiden Gewebe und nehmen sich wie vereinzelte Gruppen von dichter neben einander liegenden lymphoiden Zellen aus. Die in ihrer Entwickelung weiter fortgeschrittenen circumscripten Hyperplasien sind grösser, haben eine mehr kugelige Form und in ihrer Peripherie eine sehr deutliche Schicht aus concentrisch gelagerten, compacteren Bindegewebszügen, in welchen jedoch gleichfalls lymphoide Zellen eingelagert sind, wenn auch in geringerer Anzahl, als im adenoiden Gewebe der normalen Conjunctiva. Diese peripherische Begrenzungsschicht ist also nicht ursprünglich vorhanden, sondern entsteht nach und nach beim allmäligen Grösserwerden der Hyperplasien durch concentrische Anlagerung des umliegenden Bindegewebes, wie das bei den im bindegewebigen Stroma wachsenden, pathologischen Neubildungen eine gewöhnliche Erscheinung ist *). Diese mit der peripherischen Begrenzungsschicht versehenen Neubildungen verdienen mit vollem Rechte den Namen Trachomfollikel. Eine Kapsel oder membrana propria umgiebt die Trachomfollikel jedoch nicht, denn versucht man einen Trachomfollikel an Augenlidern, die 1—2 Tage in Essig gelegen haben, mittelst Nadeln zu isoliren, so erhält man nicht etwa einen scharf begrenzten sphärischen oder kugeligen Körper, wie das mit den, mit einer membrana

*) cf. Böttcher. Einiges zur Verständigung in Betreff der Zungenbalgdrüsen, in Virchow's Archiv Bd. XVIII. 1860, p. 208.

propria versehenen Drüsen ohne Schwierigkeit gelingt, sondern der Trachomfollikel fällt zusammen, und man erhält ein formloses Häufchen von zahllosen lymphoiden Zellen, welche sich durch ihre gelbliche Färbung und runde Form kenntlich machen. Auch an mikroskopischen Schnitten erscheinen die Grenzen zwischen dem adenoiden Gewebe und den Trachomfollikeln, selbst wenn diese vorher von einer aus compakteren Bindegewebszügen gebildeten peripherischen Begrenzungsschicht umgeben waren, nach Anwendung von Alkalien oder an Augenlidern, wo die Zersetzung schon begonnen hat, gänzlich verwischt, so dass man sich auch durch diese Untersuchungsmethode von dem Fehlen einer Kapsel oder membrana propria um die Trachomfollikel überzeugt.

Wird ein Trachomfollikel an Augenlidern, welche einer zweitägigen Essigbehandlung ausgesetzt worden, so dass man das über ihm liegende Epithel mit einem Scalpellstiel abstreifen kann, mit einem spitzen Instrumente angestochen, so quillt aus dem Trachomfollikel eine dickliche mit lymphoiden Zellen gefüllte Flüssigkeit heraus, und eine von einem sehr zarten Balkengerüste durchsetzte Caverne bleibt übrig.

Die Blutgefässe haben ihre stärkeren Stämme in der Peripherie der Trachomfollikel und im Innern verlaufen capillare Aeste radienförmig zum Centrum hin. Die Mitte der Trachomfollikel ist gefässlos. Der geringe Blutgehalt, wodurch die Trachomfollikel sich auszeichnen, wird durch den in Folge der Hyperplasie entstandenen Druck bedingt, wodurch die Gefässe atrophiren oder obliteriren. In Folge der Blutarmuth erscheinen auch die Trachomfollikel, so lange sie noch klein sind, als weisse ebene Flecken in der Conjunctiva, die rauh und uneben wird, sobald die Trachomfollikel an Grösse zunehmen und die Flecken erhaben werden.

Das 2. Stadium der trachomatösen Erkrankung der

Bindehaut charakterisirt sich makroskopisch durch das Froschlaich — oder Sagokörner-ähnliche Aussehen der Trachomfollikel. Dieses Aussehen wird aber dadurch bedingt, dass die lymphoiden Zellen im Innern der Trachomfollikel die Fettmetamorphose eingehen, welche ihren Grund in der, durch den geringen Blutgehalt bedingten mangelhaften Ernährung der Trachomfollikel haben mag.

Im 3. Stadium ist die regressive Metamorphose noch weiter vorgeschritten, der Inhalt der Trachomfollikel geht die käsige Metamorphose ein. Beim Anstechen des Trachomfollikels entleert sich eine gelbliche dem Tuberkeleiter ähnliche Masse.

Im 4. Stadium findet Verödung der Trachomfollikel statt, es tritt ein Vernarbungsprozess ein, in Folge dessen Schrumpfung der Schleimhaut und in diesem Stadium namentlich äussern sich die bekannten gefahrdrohenden Augenkrankheiten des Trachoms d. h. Entropium, Trichiasis, Pannus, Leucom, Xerophthalmus etc.

Diese 4 Stadien durchläuft ein sich selbst überlassenes Trachom, welches von Entzündungserscheinungen, also von einem catarrhalischen oder blennorrhoischen Processe nicht begleitet ist. Durch den Hinzutritt dieses erleidet der Verlauf des Trachoms eine Modification, indem es in die beiden letzten Stadien gar nicht gelangt und somit ist eine acute Entzündung für das Trachom ein Heilmittel, wie zuweilen eine fieberhafte Krankheit die Resorption profuser Exsudate begünstigt. Den Vorgang selbst wollen wir bei der Besprechung der Therapie des Trachoms näher in's Auge fassen.

III.

Was ist die Ursache des Trachoms?

Man wird sich die Lösung dieser Frage bedeutend erleichtern, wenn man zunächst die Frage zu beantworten sucht, wie man sich den Vorgang der Entstehung

eines Trachomfollikels zu denken habe. Wir haben die Trachomfollikel als Hyperplasien der in der Bindehaut normal vorkommenden lymphoiden Zellen erkannt, die circumscript auftreten, eine mehr oder weniger sphärische Gestalt haben, von einer bindegewebigen Hülle (welche jedoch auch lymphoide Zellen beherbigt) umschlossen sind und der Conjunctiva das rauhe Ansehen geben, wenn sie in grosser Anzahl vorhanden sind und gross genug, um eine Prominenz der Bindehaut zu bilden.

Durch welchen Vorgang wird nun die Anzahl der lymphoiden Zellen vermehrt, und warum geschieht diese Vermehrung der Zahl an circumscripten Stellen und nicht an der ganzen Bindehaut gleichmässig? Die häufigste Ursache der Hyperplasie zelliger Elemente ist die Vermehrung durch Kerntheilung. Die Vermehrung der lymphoiden Zellen durch Kerntheilung wird jedoch von Henle (Zeitschr. f. rat. Med., Bd. VIII. 1860, pag. 208.) mit Entschiedenheit geleugnet. Und wollte man sie auch annehmen, so bleibt es immer unerklärlich, warum diese an circumscripten Stellen auftritt, da die Veranlassung der Kerntheilung die ganze Schleimhaut und nicht discrete Punkte derselben trifft. — Folgende von mir (l. c. pag. 62) versuchte Erklärung des Vorganges, wie die uns beschäftigenden Hyperplasien zu Stande kommen, scheint viel Wahrscheinlichkeit für sich zu haben.

Nach den Untersuchungen von Recklingshausen*), Billroth**), Tomsa***), Chrzonszczewsky†) besteht

*) Die Lymphgefässe und ihre Beziehung zum Bindegewebe. Berlin 1862, pag. 90.

**) Beiträge zur pathologischen Histologie. Berlin 1858, p. 128.

***) Zur Anatomie des Lymphgefässursprunges. Wiener Sitzungsbericht der math.-naturw. A. Bd. XLVI., II. Abth., Jahrgang 1862 Hft. VI—X. pag. 324.

†) Ueber den Ursprung der Lymphgefässe. Virchow's Archiv Bd. XXXV. 1868, pag. 177.

eine Comunication der Lymphgefässe mit den Maschen des reticulären Bindegewebes und sind die letzteren als die Anfänge der Lymphgefässe anzuzehen. Ist nun der Druck in den Lymphgefässen stärker, als die Resistenz des reticulären Bindegewebes, so dehnt sich an den Eintrittsstellen der Lymphgefässe in die Maschen des reticulären Bindegewebes das adenoide Gewebe so lange aus, bis der Lymphgefässdruck mit der Resistenz des Gewebes im Gleichgewicht steht und an diesen Eintrittsstellen schwemmt sich eine grössere Anzahl Lymphkörperchen an, atrophiren die Bindegewebsfasern und Gefässe und somit ist eine an circumscripten Stellen entstandene Hyperplasie der Lymphkörperchen gegeben, welche man Trachomfollikel nennt. Diese Erklärungsweise findet noch weitere Bestätigung in der Angabe von Recklingshausen (l. c. pag. 90.) „dass je ein Follikel im Lumen eines stark dilatirten Knotenpunktes des Lymphgefässnetzes sich befindet." — Die Ursache der Bildung von Trachomfollikeln ist demnach eine verminderte Resistenz des Gewebes der Bindehaut.

Es muss jedoch bemerkt werden, dass der Zusammenhang der Lympfgefässe mit den Bindegewebslücken von His*) und Frey**) in Abrede gestellt wird, und so lange man über diesen Punkt keine Einigkeit der Ansichten erzielt hat, wird die oben versuchte Erklärung der Ursache der Hyperplasie Gegner finden.

Die Ursache der Trachombildung ist also Erschlaffung und verminderte Resistenz des netzförmigen Bindegewebes der Conjunctiva. Demnach müssten wir in allen Zuständen, welche erfahrungsgemäss zur trachomatösen Erkrankung der Bindehaut Veranlassung geben, eine Erschlaffung und verminderte Resistenz des netz-

*) Die Häute und Höhlen des Körpers. Basel 1865, pag. 24.
**) Archiv. f. pathol. Anatom. 1862. pag. 352.

förmigen Bindegewebes der Conjunctiva nachweisen können. Dieses ist auch in der That der Fall.

In erster Reihe steht die verminderte Resistenz des Conjunctivalgewebes, welche eine Theilerscheinung einer allgemeinen Schlaffheit aller Gewebe ist. Diesen Zustand finden wir überall, wo eine Störung der Ernährung zugegen ist, insbesondere bei Scrufolosis und Tuberculosis. Eine maassgebende Autorität, wie Arlt, dem ein so reiches Material zur Beobachtung zu Gebote gestanden, äussert sich folgender Maassen: „Bei mehr als zwei Dritteln der Kranken, welche ich an Trachom zu behandeln hatte und von denen mir genaue Erhebungen vorliegen, bot entweder der Status präsens oder die Anamnesis unzweideutige Merkmale der Scrofulosis dar. Bei vielen Erwachsenen liess sich Tuberculosis pulmonum mit grösster Wahrscheinlichkeit, bei mehreren mit Bestimmtheit nachweisen. Aber auch die Uebrigen zeigten fast durchgängig eine blasse aufgedunsene, oder erdfahle und welke Haut, geringe und schlaffe Muskulatur, Trägheit in den Bewegungen des Körpers und in den Verrichtungen des Unterleibes. Bisher habe ich nur fünmal Gelegenheit gehabt, Individuen zu seciren, an denen ich am Leben Trachoma diagnosticirt hatte, aber alle zeigten Tuberculosis pulmonum, oder waren geradezu in Folge dieses Leidens gestorben."

Eine schlechte Ernährung und allgemeine Erschlaffung aller Gewebe kann auch ohne erbliche Anlage anerworben werden durch 1) dürftige Nahrung. Wir sehen dem entsprechend das Trachom häufiger und sich rapider entwickeln beim Proletariat, nach Hungersnoth, Krieg, Ueberschwemmung, gedrückter Gemüthsstimmung, Kummer, Elend u. s. w. Durch 2) unreine Luft entsteht gleichfalls eine schlechte Ernährung des ganzen Körpers und eine allgemeine Erschlaffung aller Gewebe, somit auch des netzförmigen Bindegewebes der Bindehaut.

Erfahrungsgemäss sind die mit Menschen überfüllten, wenig gelüfteten Wohnungen die häufigsten Brutstätten des Trachoms; z. B. Kasernen, Findelhäuser, Erziehungsinstitute, Arbeitshäuser, Schlafsäle für Fabrikarbeiter u. s. w. Dass 3) Mangel an körperlicher Bewegung die Ernährung und somit auch die Resistenz der Gewebe herabsetzt, lehrt die Erfahrung vielfach. Ebenso tritt unter diesen Verhältnissen das Trachom häufiger und in exquisiten Formen auf z. B. in Gefängnissen, Hospitälern, bei Reconvalescenten nach schwächenden Krankheiten, bei der Schuljugend namentlich, wo deren körperliche Ausbildung vor der intellectuellen zurücktreten muss.

Ferner kann die verminderte Resistenz auch im netzförmigen Bindegewebe der Conjunctiva allein vorhanden sein, ohne dass eine allgemeine Schlaffheit aller Gewebe zugegen zu sein braucht, namentlich rufen diesen Zustand öfter recidivirende und darum einen fortwährenden Reizzustand unterhaltenden Conjunctivalcatarrhe hervor, indem sie eine seröse Durchtränkung der Bindehaut setzen, welche die Resistenz des reticulären Bindegewebes derselben herabsetzt. Wir sehen daher auch das Trachom häufig genug nach langdauernden recidivirenden Catarrhen mit chronischem Verlaufe auftreten und dieser Umstand hat die Ansicht zuwege gebracht, als wäre das Trachom ansteckend. Das Trachom an und für sich ist mehr ein Folgezustand des in vielen Fällen durch ein Contagium erzeugten catarrhalischen Processes und darum ist es genauer und gründlich, wenn wir uns so ausdrücken. Das Trachom ist nicht ansteckend, aber die Ursache desselben, der contagiöse Catarrh ist ansteckend. Die Erzeugung des Trachoms durch den contagiösen Catarrh macht die Thatsache erklärlich, dass das Trachom in gewissen Gegenden endemisch so ungemein verbreitet ist und an Orte verschleppt werden kann, die früher davon frei

waren. Die sogenante Ophthalmia aegyptiaca oder Ophthalmia militairis ist eben nichts anderes als eine Complication des contagiösen Catarrhes mit Trachom, welches durch jenen erzeugt wird, sobald der Catarrh chronisch verläuft, und längere Zeit bestanden hat, vorausgesetzt, dass das mit dem Contagium inficirte Individuum nicht schon ein, durch constitutionelle Ursachen bedingtes Trachom vorher besessen hat. Wir haben bereits oben bemerkt, dass der chronische Verlauf am meisten geeignet ist Trachom zu Stande zu bringen, während der acute Verlauf des contagiösen Catarrhes unter stürmischen Erscheinungen verläuft, sich zur acuten Blennorrhoë steigert. Was die sogenannte aegyptische Augenentzündung so gefürchtet gemacht hat, ist der Umstand, dass ein Theil der Augen an acuter Blennorrhoë zu Grunde ging, ein anderer. wo man es scheinbar mit minder gefährlichen Erscheinungen zu thun hatte, an den Folgen des durch den contagiösen chronischen Catarrh erzeugten Trachoms, an Pannus, Trichiasis, Entropium, Leucom, Xerophthalmus, das Sehvermögen einbüsste. Dieselbe aegyptische Ophthalmie kann aber auch durch das Trippersecret erzeugt worden.

Endlich können traumatische Catarrhe oder Reizzustände, welche durch direct auf die Conjunctiva fortdauernd einwirkende mechanische oder chemische Schädlichkeiten unterhalten werden, gleichfalls eine seröse Durchtränkung und daraus resultirende Erschlaffung des netzförmigen Bindegewebes zu Stande bringen, so dass letzteres dem Drucke des Lymphstromes einen geringeren Widerstand entgegenstellt, als das Gewebe der normalen Bindehaut, so dass an den Einmündungsstellen der Lymphgefässe rundliche Anhäufungen von angeschwemmten Lymphkörperchen d. h. Trachomfollikel entstehen. Dass eine anhaltende mechanische Reizung der Conjunctiva Trachom erzeugen kann, zeigt folgendes

Beispiel. Quadri sah bei einem seiner Patienten, durch das Tragen eines künstlichen Auges, dessen Oberfläche rauh war, ein exquisites Trachom sich entwickeln, welches nach Entfernung dieses künstlichen Auges und bei entsprechender Behandlung verging, jedoch wiederkehrte, sobald jenes wieder eingesetzt wurde. Als er zufällig die rauhe Oberfläche des künstlichen Auges bemerkte, setzte er ein solches mit glatter Oberfläche ein und das Trachom kehrte nicht mehr wieder.

Man sieht ebenso bei Individuen schwere Formen von Trachom, welche in ihren Wohnungen Staub, Rauch, scharfe Dämpfe, excrementielle Exhalationen haben. In den von den Esten und Letten bewohnten baltischen Provinzen Russlands sind die Bauerwohnungen wegen mangelnder Schornsteine fast beständig mit Rauch angefüllt und da das nordische Klima die Bewohner zwingt, den grösseren Theil des Jahres in diesen Wohnzimmern zuzubringen, wo ausserdem beim Dreschen des Kornes Staub erzeugt wird und bei sehr strenger Kälte sogar Kleinvieh und Fasel untergebracht wird, so fehlt es nicht an solchen die Conjunctiva mechanisch reizenden Schädlichkeiten. Und wohl nirgend findet man so exquisite Formen und eine so grosse Verbreitung des Trachoms, wie dort unter dem Landvolke.

IV.

Welche Indicationen hat die Therapie des Trachoms zu erfüllen?

Durchaus nicht selten und vereinzelt ist noch in gegenwärtiger Zeit die Meinung, die Aufgabe der Therapie des Trachoms bestände darin, die Trachomgranulationen durch Aetzmittel zu zerstören. Man geht dabei von der Voraussetznng aus, dass ebenso wie die Zerstörung von Wundgranulationen eine Wunde zur

Heilung bringt, man den Heilzweck durch dasselbe Verfahren beim Trachom erreichen müsse. Der Name Granulationen hat zu dieser irrigen Meinung Veranlassung gegeben und man sieht hieraus wie wenig es gleichgültig ist, welchen Namen man für das anatomische Substrat des Trachoms wählt. Wollte man die Trachomkörner durch Aetzen zerstören, so würde man diese freilich beseitigen, dem Patienten jedoch ein weit schlimmeres Uebel erzeugt haben, eine narbige Conjunctiva, welche alle Folgezustände des Trachoms wie Trichiasis, Entropium, Pannus, Leucom u. s. w. in einem weit höheren Grade zu Stande bringt, weil nicht einmal punktförmige Stellen der Conj. intact bleiben, wie beim sich selbst überlassenen und ohne entzündliche Erscheinungen verlaufenden Trachom, wo nur die Stellen der anfänglichen Trachomfollikel von Narbenmasse eingenommen wird. Ein solches Heilverfahren ist also weit schädlicher als das Trachom, das Uebel, welches man heilen will. Und trotz alledem lehrt die tägliche Erfahrung, lehren die tausendfältigen Versuche, dass es keine sichereren Heilmittel für das Trachom giebt, als gerade Caustica. Auch an dieser Stelle sollen keine anderen als diese empfohlen werden, nur der Gesichtspunkt, von welchem aus das Maass der Anwendung der Caustica normirt wird, ist ein anderer. Die Aufgabe der Therapie besteht in der Verhütung dessen, dass die Trachomfollikel in die drei letzten Stadien treten d. h. Fettmetamorphose (2 Std.), atheromatösen Process (3 Std.) und Verödung nebst Narbenbildung (4 Std.), und dieses Ziel erreicht man am besten dadurch, dass man die Trachomfollikel zur Resorption zu bringen sucht. Durch innere Mittel, durch die sogenannten Resorbentia erreichen wir dieses Ziel nicht, local kann aber die Resorption pathologischer Producte dadurch erlangt worden, dass man den Stoffwechsel steigert, denn die normale Resorption geht

durch den normalen Stoffwechsel von Statten, folglich muss ein gesteigerter Stoffwechsel da von Nutzen sein, wo eine gesteigerte Resorption pathologische Producte wie die Trachomfollikel zum Verschwinden bringen soll. Die Therapie hat also auf Mittel zu sinnen, welche einen gesteigerten Stoffwechsel zuwege bringen und diese Indication wird local durch die Reizmittel erfüllt, deren stärkste Repräsentanten eben die Caustica sind. So lange die Caustica also mit Maass beim Trachom angewandt werden, eben nur als Reiz- und nicht als Aetzmittel erfüllen sie die für das Trachom bestehende Indication, sie steigern den Stoffwechsel in der Conjunctiva und bringen die Trachomfollikel zur Resorption und erweisen sich in der That als im höchsten Grade heilsam. Sobald sie aber schon als Aetzmittel wirken, ist der durch sie bewirkte Schaden unberechenbar. — Folgendes Gesetz muss als unbedingte Richtschnur bei der Anwendung der Caustica beim Trachom stets im Auge behalten werden.

Die Cauterisation darf nur eine oberflächliche sein und die Aeschera nie die ganze Epithelialschicht einnehmen. Die Cauterisation darf nicht eher wiederholt werden, als bis die zerstörte Epithelialschicht sich wiedergebildet hat, aber man muss wiederum früher cauterisiren, als die Infiltration und Anschwellung der Conjunctiva ihre frühere Höhe erreicht hat.

Die heilsame Wirkung der Caustica auf das Trachom besteht namentlich darin, dass sie einen zeitweiligen gesteigerten Stoffwechsel hervorrufen und es auch Zeiten giebt, wo in der Conjunctiva der Stoffwechsel normal verläuft. Eine Entzündung ist auch ein excesser gesteigerter Stoffwechsel, daher der Hinzutritt einer Conjunctivitis auch ein Heilmittel für das Trachom ist und Pieringer und Fr. Jaeger haben von 147 Fällen nur sieben Mal kein günstiges Resultat von der, durch

Inoculation des blennorrhoischen Secretes erzeugten Entzündung gesehen. Eine solche Steigerung des Stoffwechsels wie die Entzündung kann aber ihre Grenzen überschreiten und wir haben sie nicht in unserer Hand. Die Reizmittel aber steigern den Stoffwechsel in der Conjunctiva namentlich dadurch, dass sie einen vermehrten Zufluss des Blutes zur Folge haben, und da das Blut das Material des Stoffwechsels ist, so ist auch der Verbrauch ein bedeutender, je mehr Nahrungsmaterial vorhanden ist. Die Verbrennung geht stärker vor sich, je mehr Brennmaterial vorhanden ist.

Hinsichtlich der Wahl der Caustica lässt sich eine allgemein gültige Regel nicht aufstellen, da hiebei einmal jeder Arzt mit dem Mittel bessere Erfolge erzielt, welches er mehr angewandt hat und welches er sicherer zu handhaben weiss, ferner die individuelle Verschiedenheit der Bindehäute die Anwendung eines oder des anderen Causticum erheischt. Gilt es doch gegenwärtig für die Adstringentien in der Gonorrhoë, dass man mit ihnen wechseln soll, so dass man ein anderes Adstringens injiciren soll, falls das zuerst gewählte nach 3 Tagen nicht den Ausfluss sistirt hat und so fort, bis man das für das bezügliche Individuum passende Mittel, empirisch im Dunkeln tappend, ermittelt hat. Es ist aber dieses Verfahren weit rationeller, als schlendrianmässiges Verordnen eines Mittels für alle Patienten, welches man für das einzig wirksame hält. Aus Erfahrung, welche ich namentlich in Kutais und Poti erprobt habe, kann ich das Abwechseln von Lapis mitigatus und Cuprum sulfuricum oder Tinct. opii nicht warm genug empfehlen, da die Conjunctiva sich leicht an ein Mittel so sehr gewöhnt, dass es nicht in der gewünschten Weise reagirt und man nicht in Abrede stellen kann, dass ein Individuum dieses Mittel, ein anderes jenes besser verträgt, ein Mittel bei gewissen Personen gar keine Wirkung

zeigt, während es bei Anderen stärker wirkt, als solche, die man für die milderwirkenden hält. Im Allgemeinen kann man sagen, dass das Cuprum sulf. dort besser angebracht ist, wo die Conjunctiva schlaff, von mehr dunkelbläulicher Farbe ist und ein atonischer Zustand eingetreten ist. In solchen Fällen ist der mitigirte Lapis häufig nachtheilig. Die Aeschera wird sehr langsam abgestossen, klebt lange an der Conjunctiva an, wirkt als ein fremder Körper und giebt oft zur Narbenbildung Veranlassung. Ist übrigens die Aeschera am andern Tage noch nicht abgestossen, so cauterisire man nicht mehr, sondern bestreiche die Conjunctiva mit Tinct. opii, dann wird ein gesteigerter Stoffwechsel ohne Aescherabildung hervorgerufen. Dieses Mittel allein angewandt, führt aber in den seltensten Fällen zum Ziel, da seine Wirkung eine kurz andauernde und vorübergehende ist. Die Caustica erfüllen aber neben der Einleitung der Resorption der Trachomfollikel, noch eine andere eben so wichtige Indication, sie erhöhen die Resistenz des reticulären Bindegewebes der Bindehaut, erstens durch ihre adstringirende Eigenschaft, mehr aber noch dadurch, dass die Bindegewebsfasern in Folge des durch die Caustica hervorgerufenen gesteigerten Stoffwechsels besser ernährt, und fester und compacter werden. Diese tonische Wirkung kann durch innerliche roborirende Mittel unterstützt werden, jedoch nie die Caustica ersetzen, da sie zu langsam wirken und es beim Trachom darauf ankommt, die Trachomfollikel rasch zur Resorption zu bringen und neue Follikelbildungen sogleich zu verhüten, damit das Trachom seine für das Sehvermögen furchtbaren Wirkungen auf die Cornea nicht äussert. Dieselbe Rücksicht, dass nämlich beim Trachom periculum in mora ist, lässt bei der in Rede stehenden Krankheit die Indicatio causalis erst nach Erfüllung der Indicatio

morbi ihre Wichtigkeit gewinnen, während es sonst umgekehrt der Fall zu sein pflegt.

Ausgenommen sind jedoch die Fälle, wo Ursache des Trachoms der contagiöse Catarrh ist, wo es sich um die sogenannte Ophthalmia militairis oder aegyptiaca handelt, unter welchem Namen man früher die Complication des Trachoms mit contagiösem Catarrh resp. Blennorrhoe verstand. Hier ist erstens die Gefahr des contagiösen Catarrhes, der sich zur Blennorrhoe steigern kann, grösser, als die des Trachoms und schon darum seine sofortige Bekämpfung geboten, weil er epidemisch sich verbreiten kann, — zweitens ist die Therapie des Trachoms von der des contagiösen Catarrhes nicht gar verschieden.

Resümire ich nun das bisher Gesagte mit kurzen Worten, so lassen sich folgende Sätze besonders hervorheben.

1. Die normale Conjunctiva des Menschen besteht aus adenoidem Gewebe, d. h. aus netzförmigem Bindegewebe mit eingelagerten lymphoiden Zellen und einer Epithelialschicht.

2. Circumscripte Hyperplasien dieser lymphoiden Zellen, die „Trachomfollikel" sind das anatomische Substrat des Trachoms (des sogenannten folliculären Trachoms) und verhalten sich zum adenoiden Gewebe der normalen Conjunctiva etwa wie ein Lipom im Panniculus adiposus zum Fettgewebe.

3. In Folge des durch Hyperplasie bedingten Druckes entsteht Schrund und Atrophie der Blutgefässe im Innern der Trachomfollikel, so dass in Folge einer mangelhaften Blutzufuhr der Inhalt des Trachomfollikels mangelhaft ernährt wird und schliesslich die regressive Metamorphose eingeht. Folgende 4 Stadien lassen sich in der Entwickelungsgeschichte der Trachomfollikel unterscheiden:

1) Stadium der Entstehung der Hyperplasie bis zur vollkommenen Ausbildung des Trachomfollikels.
2) Stadium der fettigen Entartung der den Inhalt des Trachomfollikels bildenden lymphoiden Zellen, wo die Trachomfollikel mit den Eiern der Frosch- und Fischlaiche Aehnlichkeit haben.
3) Stadium des atheromatösen Prozesses, wo der Inhalt des Trachomfollikels dem der gelben Tuberkel ähnlich ist.
4) Stadium der Verödung, Bindegewebsbildung und Vernarbung, wo an Stelle des Trachomfollikels eine Narbe getreten ist, die eine Schrumpfung der Conjunctiva zur Folge hat und durch Multiplication nnd Confluenz Entropium, Trichiasis Pannus etc. auftreten.

4. Ist die Ansicht von Recklinghausen, Billroth, Tomsa richtig, dass eine Communication der Lymphgefässe mit den Maschen des reticulären Bindegewebes besteht, so hat man sich die Vermehrung der Anzahl der lymphoiden Zellen im Innern des Trachomfollikels durch das Uebergewicht zu erklären, welches der Druck des Lymphstromes über die Resistenz des netzförmigen Bindegewebes hat, so dass an den Eintrittsstellen der Lymphgefässe in das adenoide Gewebe eine grössere Anzahl Lymphkörperchen angeschwemmt wird, da an diesen, einem erhöhten Drucke ausgesetzten Stellen das erschlaffte retic. Bindegewebe der Conjunctiva den geringsten Widerstand leistet, ausgedehnt wird und dieser locus minoris resistentiae die Bildungsstätte des Trachomfollikels ist.

5. Die Ursache der trachomatösen Erkrankung der Bindehaut ist demnach Erschlaffung und herabgesetzte Resistenz des Grundgewebes der Conjunctiva; die eine solche Ursache erzeugenden Momente wollen wir Veranlassungen zur trachomatösen Erkrankung nennen

und können sie in folgender Weise übersichtlich classificiren:

A. Constitutionelle Leiden.

1. hereditäre
   a) Tuberculosis
   b) Scrofulosis

2) acquirirte Schwäche
   a) durch dürftige Nahrung, beim Proletariat, nach Krieg, Hungersnoth, Ueberschwemmung etc.
   b) durch unreine Luft, in Kasernen, Findelhäusern, Erziehungsinstituten, Arbeitshäusern etc.
   c) durch mangelhafte körperliche Bewegung in Gefängnissen, Hospitälern, bei Reconvalescenten, bei der Schuljugend.

B. Conjunctivalleiden.

1. Contagiöse Catarrhe, namentlich chronisch verlaufende, längere Zeit bestehende und öfter recidivirende. Bei Endemien und Epidemien (Ophthalmia militaris).

2. Traumatische Reizungszustände durch Staub, Rauch, scharfe Dämpfe, excrementielle Exhalationen, fremde Körper, chemisch reizende Stoffe.

6. Die Aufgabe der Therapie beim Trachom besteht in der Einleitung und Beförderung der Resorption des Inhaltes der Trachomfollikel und in der Erhöhung der Resistenz des Gewebes. Erfüllt wird diese Indica-

tion dadurch, dass man vermittelst einer oberflächlichen Cauterisation, die nie die Trachomgranulationen zerstören soll, einen gesteigerten Stoffwechsel zuwege bringt, durch welchen wiederum eine gesteigerte Resorption und eine bessere Ernährung der das Gewebe der Bindehaut bildenden Elemente, d. h. eine Vermehrung der Resistenz des erschlaffenden Gewebes zu Stande kommt.

Neben diesen localen Mitteln müssen innerlich Resorbentia und Roborantia gereicht werden, wo es angeht die Indicatio causalis erfüllt werden, doch ist die locale Behandlung, weil Gefahr im Verzuge ist und diese schneller zum Ziele führt, das Wichtigste und Erste.

Ueber die pathologisch-anatomischen Veränderungen der Augen-Medien und -Häute bei intraoculären Tumoren.

Von

Dr. Hermann Berthold,
Assistenz-Arzt an der Augenklinik des Herrn Professor Foerster zu Breslau.

Wie oft auch schon die intraoculären Tumoren Gegenstand der Erörterung gewesen sind, so hat man doch die Veränderungen, die dieselben in den Medien und Häuten der daran erkrankten Augen bedingen, noch viel zu wenig berücksichtigt, als dass es nicht der Mühe werth wäre, sich eingehender mit ihnen zu beschäftigen.

Diese Arbeit hat nun den Zweck, die Resultate meiner hierauf gerichteten Untersuchungen, welche ich an dem von Professor Foerster gelieferten Material im pathologischen Institute zu Breslau unter Leitung des Professor Waldeyer auszuführen Gelegenheit hatte, zusammenzustellen. Beiden genannten Herren sage ich für die mir erwiesene Freundlichkeit meinen aufrichtigsten Dank.

Ich werde nun zuerst die klinischen Berichte, die ich den Journalen des Herrn Prof. Foerster entlehnt habe, und kurze makroskopische Beschreibungen der einzelnen Präparate vorausschicken, und dann die mikroskopischen Befunde im Zusammenhange angeben, da ich

anderen Falles wegen der grossen Uebereinstimmung, die letztere unter einander zeigen, zu lästigen Wiederholungen genöthigt wäre. Zuvor muss ich aber erwähnen, dass die mir zur Untersuchung übergebenen bulbi meistens schon aufgeschnitten und in verdünnter Chromsäure, später in Alkohol erhärtet waren, so dass manche, nur im frischen Zustande zu erkennenden Verhältnisse zum Theil unberücksichtigt bleiben müssen.

I.

Circumscriptes melanotisches Spindelzellensarkom des hinteren Abschnittes der Chorioidea, kleinere sarkomatöse extrabulbäre Geschwulst, Netzhautablösung.

Susanne P. eine 52 Jahre alte Arbeitsfrau aus Ohlau, stellte sich den 4. Juli 1867 wegen der Erkrankung des rechten Auges vor. Seit Weihnachten 1866 datirt sie den Anfang einer allmälichen Abnahme des Sehvermögens auf demselben. Seit 14 Tagen ist sie nicht mehr im Stande Hell und Dunkel mit dem erkrankten Auge zu unterscheiden, Keine Ciliarneuralgie. Die Pupille des rechten Auges ist bei geöffnetem linkem c. $1^1/_2$‴ weit, und reagirt nur sympathisch. Hinter der Linse nach unten grüngelblicher Reflex schon bei Tageslicht wahrzunehmen. Der Augenspiegel ergiebt Ablösung der ganzen Netzhaut und nach unten und innen einen mehrtheiligen Tumor. Es wird die Exstirpatio bulbi proponirt; da aber die Patientin sich nicht dazu verstehen will, so wird sie mit dem Rathe bei eintretenden Schmerzen wiederzukehren, nach Hause geschickt. Am 8. Juli 1867 stellte sie sich wieder vor, da seit 8 Tagen Ciliarneuralgie mit Injection der episkleralen Gefässe eingetreten war. Die Operation wird jetzt ausgeführt, und hat eine rasche Heilung zu Folge. Kein Recidiv.

Anatomischer Befund.

Der Augapfel ist von normaler Grösse und Gestalt; — was abgesehen von kleinen Abweichungen, die besonders erwähnt werden müssen, auch bei allen folgenden Fällen stattfindet, und daher nicht mehr hervorgehoben werden soll — nur sieht man an der medialen Seite des Opticus einen Tumor von unregelmässiger Form und ungefähr von der Grösse einer halben Erbse den Winkel, den der Sehnerv mit der Sclera bildet, ausfüllen, und der Aussenfläche letzterer anhaften. Dieser Tumor ist von weicher Consistenz und schickt einen dünneren sich zuspitzenden Wall aus, welcher $^3/_4$ der Opticusperipherie umgiebt, so dass nur das obere Viertheil frei bleibt. An der horizontal durch die Augenaxe verlaufenden Durchschnittsfläche des Bulbus bemerkt man, dass die Linse nach vorne gedrängt, und die vordere Kammer demgemäss verloren gegangen ist. Zwischen Hornhaut und Linse sieht man am peripheren Theile als einen dünnen schwarzen Streifen die Iris. In der Mitte bleibt eine Pupillaröffnung von $3^{mm.}$ frei, woselbst die Linsenkapsel der Hornhaut direct anliegt. Die Linse ist im frischen Zustande vollkommen klar und durchsichtig gewesen. Links vom Opticus, scharf an seiner medialen Grenze beginnend, sieht man einen Tumor in das Cavum oculi hineinragen; derselbe wurzelt mit breiter Basis an dem hinteren medialen Abschnitte der Chorioidea. Aus der Mitte dieser etwa groschenstückgrossen Masse, deren grösste Dicke c. $3^{mm.}$ beträgt, ragt pilzförmig ein bedeutend höherer Theil hervor, letzterer ist 1 Ctm. hoch und hat am Stielende, wo er aus der breiten Basis der Gesammtgeschwulst hervorwächst, eine Dicke von $8^{mm.}$. Der Tumor besteht aus einem weissen Kern und einem melanotischen Mantel, in welchen aber weisse Züge von jenem hineingehen, so dass das rnaieu gesprenkeltes Aussehen der Schnittfläche entsteht.

Die Netzhaut ist in der bekannten trichterförmigen Weise total abgelöst, haftet hinten zugespitzt an der Papilla optica, umgreift vorne den Linsenaequator und liegt dem Tumor an seiner lateralen Oberfläche an.

Die subretinale Flüssigkeit ist wie gewöhnlich eine röthlich gefärbte seröse gewesen, und ebenso wie die spärlichen Reste des verflüssigten Glaskörpers beim Durchschneiden des Bulbus ausgeflossen.

II.

Circumscriptes halb melanotisches, halb grauweisses Spindelzellensarkom des lateralen Abschnittes der Chorioidea. Netzhautablösung.

Elisabeth L., eine 51 J. alte Arbeiterfrau aus Seifersdorf bei Ohlau, stellte sich den 19. Juni 1866 in der Klinik vor. Seit einem Jahre hatte sie auf dem rechten Auge feurige Räder und andere Lichterscheinungen bemerkt; auch hatte die Sehkraft desselben allmälich abgenommen, während Schmerzen nie aufgetreten waren. Seit 6 Wochen soll der Zustand der Patientin dem jetzigen gleich geblieben sein. Zu bemerken ist aber noch, dass sie in den letzten Tagen ein Augenwasser gebraucht hat.

St. praesens: Die Pupille des rechten Auges ist c. $2^1/_2$‴ gross und starr, Cornea klar, ebenso die Linse. Patientin liest mit +10 grosse Buchstaben von XX Snellen in 6″.

Augenspiegelbefund: Vom lateralen Theile der Chorioidea aus erhebt sich eine Geschwulst von der Grösse eines Kirschkernes, die bis in die Sehaxe reicht, nach Innen und Oben scharf abgegrenzt ist, nach Aussen und Unten aber hinter der Iris verschwindet. Die Oberfläche der Geschwulst erscheint dunkel mit gelbröthlichem Teint und ist von vielen Gefässen durchzogen. Durch serösen Erguss zwischen dem unteren Theile der Geschwulst und der Netzhaut entsteht unten eine Ab-

lösung letzterer. Es wird die Exstirpatio bulbi vorgeschlagen, aber nicht acceptirt. Am 11. Februar 1867 Amaurosis absoluta oculi dextri. Am 21. August stellt sich Patientin wieder vor, klagt über reissende Schmerzen und unterwirft sich der Operation, welche mit gutem Erfolge ausgeführt wird. Kein Recidiv.

Anatomischer Befund.

Der durch die Augenaxe verlaufende Horizontalschnitt zeigt folgendes Bild: An der lateralen Hälfte des Auges liegt der Sclera ein ovaler Tumor an, welcher 5,1$^{mm.}$ von der Opticuspapille entfernt beginnt, und sich noch 2$^{mm.}$ über den Hornhautfalz hinauserstreckt. Die Farbe des Tumordurchnittes ist im hinteren grösseren Theile grauweisslich, im vorderen kleineren braunschwärzlich, zeigt aber an seiner vorderen Spitze ein weissschwarz gesprenkeltes Aussehen.

Die Retina ist total abgelöst und zu einem plattgedrückten Trichter gestaltet, dessen Spitze an der Opticuspapille sich befindet. Vorne begrenzt die Retina die laterale Hälfte der hinteren Linsenkapsel, weiter nach hinten zu in einer Ausdehnung von 9$^{mm.}$ die mediale Seite des Tumor. Die subretinale Flüssigkeit ist wie gewöhnlich eine blutig-seröse gewesen, während die spärlichen, in dem Retinaltrichter vorhandenen Glaskörperreste, die im Ganzen eine ähnliche Beschaffenheit zeigten, noch einzelne Fibringerinnsel ausserdem aufwiesen.

Die nach der medialen Seite und nach vorne gedrängte Linse liegt der Hornhaut fest an; der linke Rand derselben reicht bis an den linken Hornhautfalz heran, während der rechte 1$^{mm.}$ vom rechten Hornhautfalze absteht.

Die Iris ist in ihrer normalen Lage geblieben, bedeckt daher die Linse an der linken Seite in grösserer Ausdehnung (4$^{mm.}$), als auf der rechten (2$^{mm.}$).

Die Cornea und Sclera scheinen bei Betrachtung mit unbewaffnetem Auge normal zu sein.

Die Chorioidea ist pigmentarm, zeigt aber im Uebrigen abgesehen von der Usprungstelle keine makroskopischen Veränderungen.

III.

Grosses fast den ganzen Bulbus ausfüllendes Rund- und Spindelzellensarkom der Chorioidea und Retina mit einzelnen melanotischen Partien, kleinerer extrabulbärer sarkomatöser Tumor am Opticuseintritt.

Auguste Sp., ein 3 Jahre altes Arbeiterkind aus Waldenburg, wurde den 21. Juni 1866 der Klinik zugeführt. Man fand auf dem linken Auge die vordere Kammer kleiner, als auf dem rechten, die Linse klar bis auf eine Trübung am hinteren Pole, das Corp. vitrenm nach aussen und oben überfüllt, resp. verdrängt von einer weisslichen, in der Peripherie stellenweise flockigen Masse, die an ihrer Oberfläche Gefässe trug. Nach innen und unten ist die Netzhaut abgelöst.

Diagnose: Cataracta polaris posterior et Tumor intraocularis (retinae (?)).

Therapie: Es wird die Enucleatio bulbi vorgeschlagen.

Den 6. August 1867: Die Linse ist vollständig trübe, die Iris nach vorne convex und noch mehr der Cornea genähert; auch zeigten sich die Conjunctivalgefässe injicirt. Seit 2 Monaten waren die ersten Entzündungserscheinungen aufgetreten, unter welchen das Auge zeitweise vorgetrieben wurde, bis dieselben wieder nachliessen. Zur Zeit prominirt das linke Auge 2‴ vor das rechte, der Bulbus ist aber noch beweglich. Am 8. August 1867 wird die Operation ausgeführt. Gute Heilung. Kein Recidiv.

Anatomischer Befund.

An der Aussenwand der hinteren Busbuskapsel sieht man einen an den Opticus anstossenden, nach der late-

ralen Seite und oberhalb desselben gelegenen Tumor von c. Bohnengrösse. Der mitten durch den Opticus geführte Horizontaldurchschnitt des Augapfels gewährt folgenden Anblick:

Die vordere Kammer ist verengt.

Die Linse ist nach unten verschoben.

Die Iris ist entfärbt, sonst dem äusseren Anscheine nach normal.

Die Cornea und Sclera zeigen keine makroskopischen Veränderungen.

Die Chorioidea und Retina scheinen auf den ersten Anblick verschwunden zu sein.

Der Glaskörper ist auf einen kleinen viereckigen hinter der Linse befindlichen Raum beschränkt und weisslich gefärbt.

Fast die ganze Augenkapselhöhle nimmt ein Tumor ein, der durch streifige Zeichnung mehre Theile von verschiedener Färbung erkennen lässt. Von dem deutlich markirten Opticus gehen mitten durch die Geschwulst 2 schwärzliche Faserzürge, bogenförmig aus einander weichend, von hinten nach vorne, um sich hinter der Linse, den Rest des Glaskörpers seitlich begrenzend, zu nähern und dann wieder in nach vorne convexen Bögen sich von einander zu entfernen und in der Gegend des Corp. ciliare zu verlieren. Diese Faserzüge erweisen sich bei der mikroskopischen Betrachtung, was ich des leichteren Verständnisses wegen schon hier erwähnen muss, als Chorioidealreste.

Der extraoculäre Tumor ist von dem intraoculären durch die scheinbar ganz normale Sclera getrennt.

IV.

Grosses intrabulbäres melanotisches Rundzellensarkom des hinteren Abschnittes der Chorioidea. Perforatio corneae mit Vorfall der Iris und eines Theiles der Linsensubstanz.

Henriette W., eine 36 Jahre alte Köchin aus Breslau, stellte sich den 21 Juli 1867 in der Klinik vor. Das Sehvermögen soll auf dem linken Auge seit 8 Monaten allmälich abgenommen haben. Ein hiesiger College, in dessen Behandlung sie sich anfangs begeben, hatte ihr eine blaue Brille und Abführmittel verordnet. Patientin giebt an, damals von Personen nur die Beine gesehen, und noch einzelne Buchstaben erkannt zu haben. Im Centraltheile des Gesichtsfeldes und etwas nach aussen kann sie auch jetzt noch eine Handbewegung auf einen Fuss Entfernung wahrnehmen. Bei der Untersuchung mit dem Augenspiegel sellt sich eine fast totale Netzhautablösung heraus. Nach aussen sitzt unter der abgelösten Netzhaut ein pigmentirter Tumor.

Therapie: Es wird die Exstirpatio bulbi in Aussicht gestellt, einstweilen aber Jodkalium verordnet.

Den 26. August 1867. Patientin hat 15 Drachmen Jodkalium gebraucht ohne irgendwelche Besserung zu merken, sie leidet im Gegentheil seit mehreren Tagen an Ciliarneuralgie, wogegen Unguentum belladonnae verordnet wird.

Den 1. September 1867. Die Ciliarneuralgie hat bedeutend zugenommen und die Patienten genöthigt, das Bett aufzusuchen. Conjunctiva bulbi stark injicirt und leicht geschwollen, Bulbus sehr hart, Pupille weit und ohne Reaction, Linse graulich getrübt; ausserdem ist Perforatio corneae und Prolapsus iridis entstanden; man sieht an der Perforationsstelle eine bucklige Hervorragung, welche ungefähr die Grösse einer kleinen Erbse hat, von einer weichen glasigen Beschaffenheit ist und gestielt zu sein scheint.

Den 2. September 1867 wird wegen der heftigen

Schmerzen und der Schlaflosigkeit, wozu sich mehrmaliges Erbrechen, Fieber und Chemosis conjunctivae bulbi et palpebrarum hinzugesellt hatten, die Enucleatio bulbi acceptirt und ausgeführt. Während der Operation geringe Blutung. Schnelle Heilung. Kein Recidiv.

Anatomischer Befund.

Der Augapfel zeigt auf der Hornhaut an der medialen Seite, $^1/_2$mm. vom Hornhautrande entfernt, eine kugelige, grau durchscheinende, gestielte Masse von $1^1/_2$mm. im Durchmesser, welche eine kraterförmige Oeffnung der Cornea wie ein Pfropf ausfüllt. Diese Oeffnung hat glatte Ränder, welche nur lose mit dem hin- und herbeweglichen Pfropf verklebt zu sein scheinen. An dem durch den horizontalen Meridian geführten Durchschnitt sieht man Folgendes:

Die vordere Kammer ist nicht mehr vorhanden.

Die Linse nach links und vorne verschoben.

Die Iris liegt zum grössten Theile der Cornea an, das prolabirte Stück der ersteren bildet die mediale Seite des oben erwähnten Pfropfes. Von letzterem aus zieht sich ein keilförmiger, innerhalb der Durchbruchstelle der Hornhaut in der Ausdehnung von 1mm. schwärzlich-braun gefärbter, weiter nach innen zu weissgelb aussehender Strang von im Ganzen 3mm. Länge und 1mm. Dicke nach der hinteren Linsenfläche.

Von der hinteren medialen Seite der Sclerainnenfläche sieht man einen im Ganzen dunkelbraunen, an einzelnen Stellen heller gefärbten Tumor sich emporheben, und bis zum lateralen Theile der hintern Linsenkapsel sich erstrecken. Die Basis der an die mediale Seite des Opticus stossenden Gewulst beträgt im Durchmesser 15mm., letztere behält aber nicht dieselbe Ausdehnung auch im übrigen Theile, sondern schnürt sich Anfangs etwas zusammen, so dass in einer Höhe von

2mm. die Breite des Tumors nur noch 9mm. misst. Von hier an dehnt sich derselbe pilzförmig aus, erreicht jedoch an keiner Stelle mehr die Sclera, stösst aber, wie schon oben erwähnt, an der Linsenkapsel an. Der grösste von rechts und hinten nach links und vorne gehende Durchmesser der Geschwulst beträgt, ebenso wie der von links nach rechts gerichtete 17mm.

Die Sclera erscheint normal, ebenso die Chorioidea, mit Ausnahme des in das Bereich des Tumors fallenden Theiles.

Die fast total abgelöste Retina sieht man auf dem Durchschnitte in zwei verdickten Blättern vom Opticus ausgehen. Dieselben liegen der lateralen Oberfläche des Tumor nahe an, und scheinen zum grössten Theile selbst mit einander verklebt zu sein. An manchen Stellen weichen aber diese beiden Blätter auseinander, und zeigen dann in den dadurch entstandenen Lücken eine graue, ziemlich feste gallertige Masse. Vorne geht das laterale Blatt 6mm. vom Hornhautrande entfernt in mehren Windungen zur Chorioidea über, während das mediale Blatt überall dem Tumor anzuliegen, und erst an der medialen Seite, und nahe der Ursprungsstelle desselben sich an die Chorioidea heran zu begeben scheint, jedoch ist die Retina hierselbst so dünn, dass man sie nicht mit Sicherheit als solche erkennen kann.

Die subretinale Flüssigkeit ist zum grössten Theile ausgeflossen, zeigt aber in den geringen Resten ähnliche Beschaffenheit, wie der Glaskörper.

V.

Diffuses zum Theil melanotisches Granulationssarkom des Corpus ciliare und der Iris.

M., ein 5 Jahre alter Knabe aus Lotocz in Polen, wurde den 24. Januar 1868 Herrn Prof. Foerster vorgestellt. Die Sclera des rechten Auges war in c. 2‴

breitem Saume an der medialen untern Hälfte der Hornhaut ektatisch und grau röthlich, die Hornhaut in der unteren Hälfte flacher, die der ektatischen Stelle angrenzende Partie stark injicirt. Ebenso fand sich auch oberhalb der Hornhaut starke episklerale Injection und an einzelnen Stellen beginnende Ektasie der Sclera. Die Iris war verdickt und mit Knötchen besät. Das Sehvermögen hatte seit 6 Wochen allmälich abgenommen und war vollkommen verloren gegangen. Die Ektasie fing vor vier Wochen an sich auszubilden.

Diagnose: Tumor iridis et corporis ciliaris.

Therapie: Exstirpatio bulbi.

Anatomischer Befund.

Der Bulbus zeigt als einzige Veränderung der Form die schon vor der Exstirpation wahrgenommenen ektatischen Stellen. Beim horizontalen Durchschnitte durch denselben bemerkt man, dass die vordere Kammer zum grössten Theile von einer Geschwulstmasse eingenommen wird, die die Iris und die Processus ciliares ganz umgiebt; ebenso ist die Linselkapsel von derselben umschlossen. Die Linse selbst war leider verloren gegangen, doch scheint deren Grösse nach der Linsenkapselhöhle zu schliessen, nicht verändert gewesen zu sein.

Die Hornhaut ist verdickt, besonders an der Uebergangsstelle derselben in die Sclera, woselbst die Dicke $15^{mm.}$ beträgt.

Der Glaskörper ist von der hinteren Linsenkapsel noch durch eine $3^{mm.}$ dicke Geschwulstschicht getrennt, hat eine krümelige Beschaffenheit und gelbliche Färbung, und liegt der Retina meist nur lose an. Nur an einer Stelle der lateralen unteren hinteren Region ist er in der Ausdehnung von $5^{mm.}$ in der Länge und $2^{mm.}$ in der Breite fester und von röthlicher Farbe, und liegt der hierselbst stark gefalteten und verdickten Retina in inniger Verbindung an.

Im Uebrigen zeigt die Retina keine makroskopi-

schen Veränderungen, nur finden sich zwischen ihr und der Chorioidea weisse membranöse Flocken.

Die Chorioidea ist pigmentarm und hat zum Theil ihr Epithel verloren, so dass man die Chorioidealgefässe deutlich durchschimmern sieht. Zwischen Chorioidea und Sclera findet man eine membranöse zusammenhängende bräunliche Masse. In Wasser getaucht zeigt sowohl die Aussenfläche der Chorioidea, wie die Innenfläche der Sclera und die zwischen beiden befindliche Membran eine zottige Beschaffenheit.

VI.

Circumscriptes melanotisches Spindelzellensarkom des äusseren Abschnittes der Chorioidea. Netzhautablösung.

Gottlieb F., ein 45 Jahre alter Schuhmacher aus Konchewitz, stellte sich den 12. October 1864 vor. Seit einem Jahre hat das Sehvermögen des linken Auges allmälich abgenommen, und ist gegenwärtig vollkommen erloschen. Vor 6 Wochen hat sich Ciliarneuralgie zum ersten Male eingestellt, und dauert bis jetzt noch fort.

Den 14. October 1864: Hinter der Linse grau-gelbliche Färbung, starke Ciliarneuralgie.

Diagnose: Tumor intraocularis et Amaurosis absoluta.

Therapie: Exstirpatio bulbi.

Die Operation wird am 29. October 1864 ausgeführt. Heilung gut. Kein Recidiv.

Anatomischer Befund.

An der verticalen Durchschnittsfläche des Bulbus bemerkt man Folgendes:

Die vordere Kammer ist etwas verengt.

Die Linse demgemäss nach vorne gedrängt.

Die Retina ist trichterförmig abgelöst.

An der lateralen Hälfte des Augapfels, 2mm. vom Opticus mit seinem medialen Rande entfernt, liegt ein ungefähr mandelgrosser Tumor, dessen Längsaxe von oben und hinten nach unten und vorne gerichtet ist. Er wird an keiner Stelle von der Netzhaut berührt, scheint aber von zwei Schichten der Chorioidea ganz und gar eingeschlossen zu sein; denn seine glatte Oberfläche zeigt dieselbe braune Farbe, wie die Chorioidea. Bei einem horizontal durch den Tumor geführten Schnitte bemerkt man, dass die hinteren zwei Drittheile desselben grauweiss, das vordere schwarz gefärbt ist. Die Grenze dieser beiden Abschnitte bildet ein schwarzer Streifen, der von der äusseren Chorioideallamelle mit breiter Basis ausgehend, zu der gegenüber liegenden, den Tumor an der medialen Seite begrenzenden Chorioidealschicht hinzieht, um sich hier ebenfalls etwas ausbreitend, in dieser zu verlieren. Ausser diesem dunkelschwarzen ziemlich dicken Streifen sieht man noch mehrere dünnere von der äusseren Choriodeallamelle in den Tumor hineingehen.

Die Chorioidea scheint abgesehen von der Ursprungsstelle der Geschwulst sich normal zu verhalten, ebenso die Cornea, die Sclera und die Linse.

Der Glaskörper ist gänzlich untergegangen.

VII.

Circumscriptes melanotisches Spindel- und Netzzellensarkom des hinteren lateralen Abschnittes der Chorioidea. Netzhautablösung.

Carl W., ein 45 J. alter Weber aus Leitmannsdorf, stellte sich den 25. Mai 1868 in der Klinik vor. Seit einem halben Jahre hat er auf dem rechten Auge Schmerzen, welche nach der Stirn- und Schläfengegend ausstrahlten, empfunden; auch hat er gemerkt, dass

das Sehvermögen des erkrankten Auges allmälig immer mehr abnahm. Seit Ostern haben die Schmerzen zugenommen und sind täglich eingetreten. Gegenwärtig besteht eine bedeutende episclerale Injection und starke Empfindlichkeit bei Druck aufs Auge, namentlich in der Ciliargegend. Mit dem Augenspiegel lässt sich eine Sublatio retinae constatiren, auch sieht man nach aussen und unten eine gelb-röthliche Färbung, die durch die Retina durchschimmert und auf einen Tumor schliessen lässt.

Therapie: Exstirpatio bulbi.

Die Operation wird am 26. Mai 1868 ausgeführt.

Gute Heilung. Kein Recidiv.

Anatomischer Befund.

An der unteren Hälfte des durch einen Horizontalschnitt halbirten Augapfels bemerkt man eine 4$^{mm.}$ von dem lateralen Rande des Opticus entfernt beginnende, nach rechts und unten sich erstreckende bohnengrosse Geschwulst, deren Oberfläche von der Chorioidea bekleidet zu sein scheint; die Geschwulst zeigt wenigstens am Rande dieselbe Färbung, wie die genannte Membran, weiterhin ist dieselbe aber von der anliegenden Retina bedeckt, und hat ein mehr gelbgraues Aussehen.

Cornea und Sclera erscheinen unverändert.

Die vordere Kammer ist verengt.

Die Linse nach vorne dislocirt.

Die Choriodea ist sehr pigmentarm; man sieht daher sehr deutlich die Vortices mit den zuführenden Venen durchscheinen.

Das Stroma des Iris und des Corpus ciliare erscheint auf dem Durchschnitte ganz weiss, während die Epithelschicht ersterer und die Processus ciliares noch ziemlich dunkel gefärbt sind.

Die Retina ist abgelöst und liegt dem Tumor fest an.

Zwischen Chorioidea und Sclera, die sich leicht von

einander trennen lassen, bemerkt man einige flockige weisse Gerinnsel.

Vom Glaskörper sieht man nur noch einzelne eingedickte Gerinnsel der Innenwand der Retina anhaften.

VIII.

Diffuses grau-weisses Granulationssarkom der Sclerotica, Chorioidea und Retina.

Emma B., ein 7 J. altes Mädchen aus Gr. Weigelsdorf, wurde am 27. Juni 1867 in die Klinik aufgenommen. Der Bulbus des rechten Auges ist etwas prominenter und grösser, als der des linken. An ersterem ist die Pupille 3‴ gross, und die Retina schon bei seitlicher Beleuchtung deutlich zu sehen. Schmerzen sind nur in der rechten Kopfhälfte, nie im Auge selbst aufgetreten. Die Prominenz des rechten Auges ist zum ersten Mal am 20. April 1867 bemerkt worden.

Diagnose: Tumor intraocularis et Sublatio retinae.

Therapie: Enucleatio bulbi.

Die Operation wird am 29. Juni 1867 ausgeführt. Bei derselben wird ein Stück der den Augapfel nach hinten zugespitzt vergrössernden Geschwulst durch den Schnitt, welcher den Opticus durchtrennt, abgelöst und bleibt in der Augenhöhle zurück, dieses Stückchen hat die Grösse eines Hanfkorns und wird nachträglich entfernt. Keine Entzündung. Rasche Heilung.

Am 18. September 1867 erscheint Patientin wieder. Man bemerkt an der rechten Orbita eine ungefähr linsengrosse gestielte Geschwulst, welche wie caro luxurians aussieht, und von der Narbe ihren Ursprung genommen hatte; das Recidiv wird mit der Scheere entfernt, worauf bis zum März 1868 kein neues erfolgt war.

Anatomischer Befund.

An der lateralen Hälfte des Bulbus sieht man am hinteren Theile desselben 2$^{mm.}$ vom Opticus entfernt eine

Prominenz von der Grösse einer halben Bohne. An dem horizontal durch den Augapfel geführten Schnitte bemerkt man, dass die Prominenz durch eine Geschwulst bedingt ist, welche in der Sclera Platz genommen hat. Die Geschwulst greift auf die äussere Lage der Chorioidea über, während die innere Schicht derselben, besonders die Lamina elastica grösstentheils frei ist. Je weiter nach vorne, desto mehr ist die Chorioidea von der Neubildung durchsetzt, und an einer kleinen Stelle von c. 3—4^{mm} Umfang, nicht weit von der Ora serrata entfernt, hat sie dieselbe ganz durchbrochen und hängt mit der Retina zusammen, welche verdickt, aber nicht abgelöst ist. An der vorgetriebenen Stelle sieht man von Aussen nach Innen fortschreitend zunächst das episclerale Bindegewebe, wie eine dünne Kapsel den Tumor bekleidend, dann eine dünne Schicht von Sclerafasern, darauf das Gewebe der Neubildung und einzelne nur mikroskopisch erkennbare mehr oder weniger zellig infiltrirte Lagen von Scleralbindegewebe, dann eine ziemlich gut erhaltene Lage von Scleralbindegewebe, ferner die Lamina fusca und schliesslich die Chorioidea. Letztere Membran hat in ihrer ganzen Ausdehnung ein fleckiges Aussehen, da an einzelnen Stellen das Pigment geschwunden und weisse Knötchen daselbst auftreten.

Der Glaskörper war beim Durchschneiden des Bulbus ausgeflossen.

Die Linse ist etwas nach vorne gedrängt und dadurch die vordere Kammer verengt.

Cornea, Iris und Corp. ciliare zeigen keine makroskopischen Veränderungen.

Mikroskopischer Befund.

In sämmtlichen 8 Fällen erwiesen sich die Tumoren, wie sich aus dem Obigen ergiebt, als Sarkome, und zwar die sub V und VIII beschriebenen, als Granula-

tionssarkome, von denen ersteres dem Corp. ciliare, letzteres der Sclera seinen Ursprung verdankt. Die anderen sechs waren gewöhnliche Chorioidealsarkome, wie sie sich so zahlreich in der Literatur beschrieben finden. Da die Structur dieser Art von Geschwulsten hinlänglich bekannt ist, so will ich nur kurze Angaben über einige Eigenthümlichkeiten derselben machen. Wir sahen nämlich an den von der Chorioidea ausgehenden Sarkomen die Pigmentzellen, die ja bekanntlich immer in grösserer oder geringerer Anzahl bei denselben angetroffen werden, meistens in oft schon makroskopisch sichtbaren Reihen geordnet, welche mit breiter Basis vom Rande der Geschwulst resp. von den dieselbe noch bedeckenden Chorioideallamellen in das Innere jener sich hineinerstreckten, und hier strahlenförmig auseinander weichend zu einzelnen dünnen Streifen sich auflösten. Diese Art der Pigmentvertheilung lässt nun in Verbindung mit dem Umstande, dass die Pigmentzellen des Chorioidealstromas ihren Pigmentreichthum eingebüsst hatten, der Vermuthung Raum, dass das Pigment aus jenen ausgeschieden, von den Tumorelementen aufgenommen sei. Was den Entstehungsact dieser Tumoren anbetrifft, so zeigte sich mit Ausnahme von Fall V die hintere Augapfelwand nahe dem Opticus als der zuerst afficirte Theil. Mit Rücksicht auf die Bösartigkeit dieser Geschwülte ist anzuführen, dass von sämmtlichen Fällen nur das sub VIII beschriebene Granulationssarkom ein leicht zu beseitigendes und dann nicht mehr wiederkehrendes Recidiv gesetzt hat, wozu ich noch die Bemerkung hinzufügen kann, dass Professor Foerster überhaupt nie ein Recidiv nach der Exstirpation von Augen, die an Chorioidealsarkomen erkrankt waren, beobachtet hat; es steht diese Wahrnehmung mit den Erfahrungen, die von Graefe bei diesen Geschwüsten gemacht hat, im Widerspruche, da Letzterer nach der

Exstirpation derselben häufig Metastasen hat folgen sehen, und sie daher für sehr maligne hält *). Vielleicht erklärt sich das Abweichende in den Beobachtungen der beiden genannten Autoren daraus, dass von Graefe sich wohl in der günstigeren Lage befinden mag, über das fernere Befinden der von ihm Operirten leichter Nachricht erhalten zu können. Ich möchte jedoch aus der grossen Zahl von Patienten, bei denen Herr Professor Foerster wegen Chorioidealsarkomen die Exstirpatio bulbi ausführte und die sich noch nach längerer Zeit, oft mehreren Jahren, ihm wieder als vollkommen gesund präsentirten, den Schluss ziehen, dass die Bösartigkeit der in Rede stehenden Tumoren nicht gar zu gross ist.

Ich komme nunmehr zu dem eigentlichen Zwecke meiner Arbeit, zu der Schilderung der Veränderungen, welche die Medien und Häute der an intraoculären Tumoren erkrankten Augen eingehen.

Zunächst ist natürlich die Membran, von der die Neubildung ausgeht, also in den ersten sieben Fällen die Chorioidea resp. das Corp. cil. und die Iris, im Falle acht die Sclera der am meisten afficirte Theil, und zwar erwies sich immer die mittlere Schicht dieser Membranen als am frühesten erkrankt. Im Fall 8. ging dieses ohne Weiteres daraus hervor, dass der hauptsächlichste Geschwulstknoten, sowohl nach innen, als nach aussen noch von einer ziemlich dicken Scleralschicht bekleidet war; aber auch in den anderen Fällen war dieses leicht nachzuweisen; es zeigte sich nämlich, dass kleine Tumoren, wie Fall VI und VII nach innen von der Choriocapillaris nebst Lamina elastica und Epithel, nach aussen von der äusseren Gefässschicht bekleidet waren, bei dem grösseren Fall 2. sah man noch einen Theil der Choriocapillaris

*) S. Arch. f. Ophth., Jahrg. XIV. Abtheil. II.

und der Lamina elastica mit dem mehr oder weniger veränderten Epithel den Tumor nach innen, die Lamina fusca denselben nach aussen begrenzen, während in Fall 1. und 4. nur noch die Lamina elastica mit dem Epithel einerseits, die sehr reducirte Lamina fusca andererseits den Tumor umgaben. In Fall 3. und 4. konnte die Schicht, wo die Geschwulst ihren Ursprung genommen hatte, nicht mehr nachgewiesen werden, da die Reste, die noch von der erkrankten Chorioidea resp. von dem Corpus ciliare und der Iris sich vorfanden, mitten in dem Tumor angetroffen wurden.

Die Ausbreitung der Geschwulst konnte nach allen Richtungen verfolgt werden, nur schien der Opticus derselben eine Schranke zu setzen, da derselbe nie von Tumorelementen ergriffen war, und die Geschwulst auch meistens nur bis an diesen heranreichte, nicht aber jenseits desselben sich fortgepflanzt hatte. Im Fall 8. sah man nun deutlich die Geschwulstelemente, kleine runde kernhaltige Zellen in Zügen zwischen den Fibrillen der Sclera vom Hauptknoten einerseits nach vorne, andererseits nach innen zu bis zur Chorioidea sich erstrecken; hierselbst nahmen sie hauptsächlich die äusseren Schichten ein, während die Lamina elastica lange unversehrt blieb. Nur an einer kleinen Stelle nahe der Ora serrata fand sich ein Durchbruch derselben, durch welchen die Geschwulstelemente sich den Weg zur Retina gebahnt hatten. Diese hatte ihre normale Structur vollkommen eingebüsst, und zeigte sich gleichmässig verdickt, und ganz aus kleinen runden Zellen zusammengesetzt. Bei den Chorioidealsarkomen bleibt die Retina wegen der schon früh eintretenden Ablösung derselben lange von Geschwulstelementen frei, während die Sclera sehr leicht von denselben durchwuchert wird, sobald nur erst die äusserste Schicht der Chorioidea mit ergriffen ist. Ganz besonders hervorheben muss ich, dass in den

Fällen, wo es zur Bildung von extraocularen Tumoren gekommen war, man ganz deutlich zwischen den Fibrillen der Sclera Züge von kleinen runden Zellen, hauptsächlich dem Verlaufe der Gefässe folgend, sehen konnte. Diese Zellengruppen standen zwar niemals mit beiden Tumoren, dem intra- und dem extraocularen, zugleich in Verbindung, sie waren vielmehr immer durch Scleralfasern von dem einen oder dem anderen oder auch von beiden getrennt, wie sich das aus der Natur der Sache ergiebt, wenn sich die Geschwulstelemente zwischen den Fibrillen der Sclera weiter verbreiten; es ist aber darum nicht zweifelhaft, dass diese extraocularen Tumoren durch continuirliche Fortpflanzung entstanden waren. Es steht diese Wahrnehmung mit der von v. Graefe im directen Gegensatze, da dieser Autor gefunden hat, dass stets „die völlig erhaltene Sclera den intraocularen vom extraocularen Abschnitte des Tumors scheidet." *)

Wenn nun die Geschwulst weiter wächst, erreicht dieselbe die Retina und liegt derselben entweder nur lose an, oder geht auch eine festere Verbindung mit ihr ein, ja es kann diese Membran, wie es im Fall 3. geschehen zu sein scheint, selbst sarkomatös entarten, wobei dann die Neubildung eine andere Structur annehmen kann, wie denn auch in unserem Falle der mittlere, wahrscheinlich von der Retina ausgegangene Geschwulsttheil einen mehr gliomatösen Bau zeigte. Wir haben es hier also mit einem Analogon zu der Fortpflanzung der in der Retina entstandenen Gliome auf die Chorioidea zu thun, da hierbei die letztgenannte Membran Sarkomelemente produciren kann.

Abgesehen von den Veränderungen, welche das Wachsthum der Geschwülste unmittelbar mit sich bringt, dürften an den Augenmedien und Häuten noch folgende Alterationen zu bemerken sein.

*) S. Arch. f. Ophth., Jahrg. XIV. Abth. II. pag. 123.

Am frühesten stellt sich, wie schon erwähnt, wenigstens bei den Chorioidealsarkomen, die Netzhautablösung ein, die, so lange jene noch klein sind, unbedeutend ist, bei grösserem Wachsthume derselben aber zunimmt, wobei dann die Retina die trichterförmige Gestalt annimmt, und noch später, wie auch schon oben hervorgehoben ist, mit dem Tumor in Berührung kommen kann.

Im selben Maasse, wie nun die subretinale Flüssigkeit zunimmt, und somit die Netzhautablösung beträchtlicher wird, schwindet allmälig der Glaskörper, welcher manchmal eine der subretinalen Flüssigkeit ähnliche Beschaffenheit zeigt, was auf starke Diffusionsthätigkeit dieser beiden Flüssigkeiten schliessen lässt. Manchmal sieht man im Glaskörper, besonders in weiter vorgeschrittenen Stadien, wie z. B. in Fall 3. Zellen von der verschiedensten Form und Grösse, wie man sie im embryonalen Glaskörper vorfindet; am auffallendsten sind dabei die in grosser Zahl vorhandenen spindelförmigen Zellen mit äusserst langen Fortsätzen, körnigem Inhalte und einem oder mehreren Kernen; sie zeichnen sich durch ihre bedeutende Grösse und lange Ausläufer aus, deren Zahl verschieden ist. — Auch kömmt es häufig zur Entwickelung von Gefässen, welche letztere Erscheinung auch in Fall 3 besonders gut zu sehen war; diese Gefässe schienen hier ihren Ursprung von den mitten in der Geschwulst vorhandenen Chorioidealresten zu nehmen. Was die Entwickelung des wellenförmigen Bindegewebes anbetrifft, so schien dasselbe hauptsächlich die Peripherie des Glaskörpers einzunehmen, also in der Nähe der Hyaloidea resp. aus dieser selbst zu entstehen; so sah man es auch manchmal an der hinteren Fläche der hinteren Linsenkapsel, was ophthalmoskopisch als hinterer Kapselstaar imponiren könnte.

Die Retina zeigt je nach dem einzelnen Falle, wie nach den verschiedenen Stellen die mannigfachsten Ver-

änderungen, wie sie auch bei der durch andere Er krankungen hervorgerufenen Sublatio retinae anzutreffe sind. Gemeinsam ist allen Stellen eine körnige Trübun eine mehr oder weniger hervortretende Vermehrung d Körner, die manchmal zu grossen Zellen mit grosse Kernen sich entwickeln, und das Gebiet der Körne schichten übertreten, und selbst in der Nervenfaserschicl Platz nehmen können. Dabei ist die Retina meiste beträchtlich verdickt, ihr Gewebe etwas gelockert, d Müller'schen Fasern auseinander gedrängt. Hervo zuheben ist aber, dass die Zapfen und Stäbchen o überraschend gut erhalten waren, während die Ganglie zellen verringert oder verkümmert angetroffen wurde Die grösste Veränderung geht die Retina da ein, wo s am meisten gedehnt ist, also in dem Theile, wo sie d hintere Linsenkapsel überzieht, und im Fall 4 in d einen Retinahälfte, die den ganzen Tumor umgiebt; hi findet man nur faseriges netzförmiges Gewebe, in dess Maschen noch einzelne Kerne, ausserdem aber noch ei grössere oder geringere Anzahl Pigmentzellen sich b finden.

Die Chorioidea, sowie die Iris und das Corpus cilia zeigen, soweit in ihnen nicht selbst das Neoplasm wuchert, nur passive Veränderungen, die hauptsächli in dem Schwunde des Stroma-Pigmentes bestehen, wom häufig eine allgemeine Atrophie des Gewebes mit Gefäs armuth einhergeht; dabei ist die Lamina fusca oft v der übrigen Chorioidea einerseits und von der Scle andererseits mehr oder weniger abgelöst, so dass sie, w eine selbstständige Membran zwischen den beiden g nannten Augenhäuten hingespannt, nur durch einzeln Stränge mit denselben im Zusammenhange steht. D Gewebe der Lamina fusca ist in solchen Fällen von eine körnigen Masse durchsetzt, und das Pigment aus ihre Stromazellen zum grössten Theile geschwunden.

Das Pigmentepithel der Chorioidea ist manchmal abgelöst und blasser, meistens aber in normaler Dicke vorhanden, seltener sogar zu unregelmässigen Haufen gruppirt. Aehnlich verhält sich das Epithel bei der Iris und dem Corpus ciliare; wenn jenes abgelöst ist, liegt es entweder der Linsenkapsel auf, oder ist von dieser, wie von dem Gewebe der Iris und des Corpus ciliare durch eine körnige Masse getrennt, welche sich manchmal auch zwischen Hornhaut und Iris vorfindet. Meistens ist dies aber nicht der Fall, es liegt vielmehr die Iris der Cornea, wie auch der Linsenkapsel fest an. Im Fall 4 war die Iris sogar einerseits mit der Cornea, andererseits mit der Linse verwachsen und zum Theil, wie oben erwähnt, prolabirt.

Die Linse wird sehr früh nach vorne gedrängt und bewirkt dann eine Verengerung der vorderen Kammer; in späteren Stadien nimmt diese Verengerung noch mehr zu, die Linse liegt schliesslich der Cornea an und ist nach der dem Tumor entgegengesetzten Seite verschoben. Die Linsensubstanz zeigt als einzige Veränderung in manchen Fällen eine Vermehrung ihrer Kerne, welche 1—2 Kernkörperchen deutlich erkennen lassen; die Linsenkapsel ist meistens unversehrt, und zeigt höchstens eine geringe Trübung, im Fall 4 war sie an ihrer vorderen Fläche gerissen, und hatte Linsenmassen austreten lassen, diese standen mit der Cornea und der Iris in innigster Berührung, zeigten sich jedoch fast ganz unverändert, während an der vorderen Partie, wo die Linsenkapsel nicht mehr zu erkennen war, die Linsensubstanz durch Bindegewebsfasern mit der Cornea resp. der Iris verlöthet war.

Erwägt man nun einerseits, dass mit Ausnahme von Fall 4 die Linse bis auf die Vermehrung der Kerne sich unverändert zeigte, und dass auch in diesem nur der von der Kapsel entblösste vordere Abschnitt der

Linse mit der Cornea resp. der Iris durch Bindegewebe verlöthet war, während der übrige, selbst der dem grössten Reize ausgesetzte, in der Perforationsöffnung der Hornhaut steckende Theil derselben fast ganz unversehrt erschien, wiewohl sämmtliche übrigen Gewebe des Auges mehr oder weniger erkrankt waren, andererseits, dass die sogenannten Phakitides, bei denen es zur Bildung von Bindegewebe in der Linse gekommen sein soll, immer durch Traumen entstanden waren, durch welche ebenso wie bei den von Iwanoff und Moers angestellten Versuchen, künstlich Phakitides anzuregen, immer die Kapsel verletzt werden musste, so kann man sich des Gedankens nicht erwehren, dass der Kapselriss eine wichtige Rolle bei diesem Vorgange spielen muss. Ich halte es nun für das Wahrscheinlichste, dass das in der Linse angetroffene Bindegewebe stets von aussen in dieselbe eingewandert sei, und seinen Ursprung der bei der Linsenverletzung leicht eintretenden Iritis verdankt, und behalte ich mir vor, in einer späteren Arbeit hierüber Genaueres mitzutheilen.

Die Cornea zeigt fast durchgängig vergrösserte, mit den weissen Blutkörperchen ähnlichen Gebilden erfüllte Hornhautlücken, und fibrilläre Beschaffenheit ihrer Intercellularsubstanz, während die fixen Hornhautzellen mindestens unverändert sind. Diese kleinen runden Zellen, welche man in den Hornhautlücken findet, sind wohl nach der Cohnheim'schen Entdeckung schlechtweg für eingewanderte weisse Blutkörperchen zu halten; denn dass sie etwa Sarkomelemente vorstellen sollten, woran man auch denken könnte, ist darum unwahrscheinlich, weil sie durch Gewebe, das ganz frei von Neubildungsmasse ist, von der Geschwulst getrennt sind und es auch in den höchsten Stadien der Entartung niemals zur Bildung eines Tumorknotens in der Cornea gekommen ist. Die Bowman'sche und Descemet'sche Haut sind

meistens intakt, nur bei hochgradigen Alterationen des übrigen Cornealgewebes sieht man in ihnen den fixen Hornhautzellen ähnliche Gebilde, mitunter findet man diese beiden Membranen stellenweise auch ganz untergegangen. — Das Epithel der vorderen Hornhautfläche ist meistens unverändert, nur einmal war es verdickt, während das der hinteren Hornhautfläche oft schwer zu erkennen ist, in Fall 4 aber bestimmt untergegangen war. — Als letzter Ausgang der Hornhauterkrankung ist die Perforation dieser Membran aufzufassen, welche im Fall 4 Prolapsus iridis et lentis zur Folge hatte; der Theil des Durchbruchsrandes, welcher auf Linsenmassen stiess, zeigte sich hierbei mit Epithel bekleidet, während der der Iris anliegende mit dieser eine bindegewebige Verwachsung eingegangen war. Es ist selbstverständlich, dass, wenn das Auge nicht zu dieser Zeit exstirpirt worden wäre, es zum totalen Untergange der Hornhaut mit Austritt der ganzen Linse und Hervorwucherung der Neubildung gekommen wäre. — Hervorzuheben ist noch, dass niemals Blutgefässe in der Hornhaut angetroffen wurden.

Die Sclera ist, abgesehen von der schon oben erwähnten Durchwucherung von Aftermassen in der Nähe des Tumor, meistens unversehrt, nur die zunächst der Cornea liegenden Zone zeigt ähnliche, mit denselben zelligen Gebilden angefüllte Lücken, wie sie in der Hornhaut angetroffen wurden, so dass dieselbe eine der erkrankten Cornea ähnliche Beschaffenheit annimmt.

Zur Malignität des Glioms.

Von

Dr. J. Hjort und H. Heiberg in Christiania.

Hierzu 3 Figuren.

Als ein Supplement der von Dr. Hirschberg und von Graefe im Archiv f. Ophth. Bd. XIV. Abth. 2. gelieferten Erörterungen betreffend das Glioma retinae, glauben wir nachstehenden Fall von Gliom mittheilen zu müssen, welcher, nachdem der Bulbus im hiesigen Kinderspitale enucleirt worden war, in meine — Hjort's — Behandlung kam.

Am 22. August 1868 wurde ich von den Eltern eines anderthalbjährigen Knaben wegen einer linksseitigen Orbitalgeschwulst (Recidiv) consultirt. Die Eltern waren jung und gesund und hatten noch zwei vollkommen gesunde Kinder. Verhältnisse in der Heimath gut. Bis vor einem Jahre war der kleine Patient immer gesund, alsdann bemerkte die Mutter eines Morgens einen leichten Schimmer in der linken Pupille, ohne dass entzündliche Erscheinungen vorausgegangen zu sein schienen; später stellte sich allmälig eine Hervortreibung des Auges ein, und am 29. Juli 1868 wurde Patient in die hiesige Kinderklinik aufgenommen. Der linke Augapfel

war damals namhaft protrudirt, vollkommen unbeweglich und scheinbar vergrössert. Cornea nach aussen und oben etwas getrübt, Iris daselbst breit angelöthet, die Pupille dadurch in ein stehendes Oval umgewandelt. Aus der erweiterten Pupille schimmerte ein röthlicher (!) Reflex von der Tiefe des Auges hervor. Consistenz des Bulbus nicht erhöht. Eine extrabulbäre Geschwulst nirgends palpabel.

Am 1. August wurde die Enucleatio bulbi und Exstirpation des retrobulbären Tumor vorgenommen; das dadurch erworbene Präparat wies aber darauf hin, dass die Operation nicht hinreichend gewesen war; dennoch wurde das Kind auf dringendes Verlangen der Eltern am 10. Tage nach der Operation entlassen.

Als ich am 22. desselben Monates herbeigerufen wurde, war schon wieder die linke Augenhöhle mit Geschwulstmasse völlig ausgefüllt in der Art, dass die Fascia tarso-orbitalis hervorgetrieben war, und in der halb geöffneten Lidspalte prominirte ein blassröthlicher, hügeliger Körper von ziemlich derber Consistenz. Das Kind war abgemagert, von blasser Hautfarbe, vordere Costalenden sowie die unteren Radiusepiphysen aufgetrieben, Schmerzanfälle schienen häufig zugegen zu sein. Obwohl ich die Prognose schlecht stellte, wünschten die Eltern doch die Entfernung des unheimlichen Tumor, und am 24. nahm ich in tiefster Chloroformnarkose dieselbe vor.

Der Zusammenhang mit der Orbitalwand war überall sehr lose, nur am Foramen opticum adhärirte die Geschwulst sehr innig, und nachdem die Verbindung hier knapp durchgetrennt war, war die ganze Orbita vollkommen ausgeleert. — In den ersten 10—12 Tagen ging alles gut, Patient erholte sich sichtbar, wurde wieder ruhiger, fing an zu spielen und zu essen. Sodann wurde er aber immer schlechter, wollte ungestört im Bette liegen,

war dagegen des Nachts sehr unruhig mit lautem Au schreien, dann und wann kam dazu Erbrechen und a geblich einzelne Krampfanfälle. Etwa am 16. Octob war er offenbar blind auf dem rechten Auge und in den fo genden Tagen wurde er mehr und mehr soporös, l immer mit den unteren Extremitäten hoch aufgezoge Weder Convulsionen noch Paralysen bemerkbar.

Dieser Zustand ging allmälig in Coma über und a 18. October erfolgte der Tod. Die linke Orbita wa damals wieder durch Geschwulstmasse erfüllt. — 10 Tag vor dem Tode wurde das rechte Auge ophthalmoskopir wogegen der kleine Patient sich gar nicht sträubt Nachdem das Licht eine Weile eingewirkt hatte, zog sic die sonst erweiterte Pupille ziemlich eng zusammen, di Medien waren klar, Augenhintergrund physiologisch, un waren die Retinalvenen stark gefüllt, zum Theil etwa geschlängelt, wogegen die Arterien eng erschienen.

Die Untersuchung des Augapfels, der retrobulbäre und der recidiven Geschwülste, sowie die Section wurd vom unterzeichneten H. Heiberg vorgenomme Leider war es uns nur gestattet den Kopf zu öffnen, d her unsere Mittheilung nicht so vollständig ist, wie e wünschenswerth wäre, und es scheint somit, dass di Maliginität des Glioms nur stufenweise dargethan we den soll.

Der Augapfel, welcher mir am 1. August vom Kinde spitale überbracht wurde, zeigte keine Vergrösserung un keine Abweichung von der normalen Form. Camera anteri verkleinert, Iris hervorgetrieben, bildet an der äusser Seite eine breite Synechie. Nervus opticus bedeute aufgetrieben, durchgehend geschwulstig infiltrit, von se ner äusseren, faserigen Scheide scharf umgrenzt. D letztere ist doch wiederum von einer 3—4‴ dicken u ebenso breiten, grauröthlichen, ziemlich weissen, mit d Sclera innig verwachsenen Geschwulstmasse umgebe

Diese Geschwulstmasse ist durch keine Membran abgekapselt, und es scheint somit noch etwas in der Augenhöhle zurückgeblieben zu sein. Nach 14tägigem Verweilen in der Müller'schen Flüssigkeit wurde das Auge durch einen horizontalen Schnitt geöffnet. Die etwas hervorgetriebene Linse war vollkommen klar, mit wenig Beleg an der hinteren Kapsel. Der fehlende Humor vitreus durch eine trübe, gräulich braune Detritusmasse ersetzt. Der hintere Theil des Bulbus von einer Geschwulstmasse eingenommen, die sich an der äusseren Seite bis zur Ora serrata, an der inneren nur ungefähr 4''' vor der Pupille erstreckt. Die Geschwulst hat zum grössten Theile ihren Sitz in der Chorioidea, deren Pigmentepithel sich als eine schwarze Linie von den Ciliarprozessen an der inneren Fläche der Geschwulst verfolgen lässt. Obwohl diese Linie gegen die Pupille hin weniger scharf hervortritt, bildet sie doch eine deutliche Begrenzung einer trichterförmigen Vertiefung, deren Spitze in der Pupille endet, welche aber wiederum von einer ähnlichen grau-röthlichen Geschwulstmasse ausgefüllt ist. Diese scheint somit die infiltrirte Retina zu sein, von deren vorderer Partie nur einige Detritusreste an der inneren Geschwulstfläche liegen. Nach hinten geht der Tumor in den infiltrirten Nervus opticus über. Sclera nirgends perforirt, wohl aber etwas verdünnt da, wo sie die intraoculäre von der extrabulbären Geschwulst trennt. Die Zeichnung (Fig. 1.) versinnlicht übrigens die Verhältnisse besser als jegliche Beschreibung.

Die am 24. August exstirpirten Recidive zeigten dasselbe Aussehen und dieselbe Consistenz wie die ursprüngliche Augengeschwulst. Sie waren grauröthlich, hie und da etwas mehr röthlich braun, mit einzelnen trüben, fettig degenerirten Stellen und von einer halbweichen Consistenz.

Die Section wurde am 19. October vorgenommen.

Nur der Kopf wurde geöffnet. Die linke Augenhöhle war von einer, nach vorn prominirenden, ziemlich derben Geschwulstmasse ausgefüllt, welche die mit gesunder Haut bedeckten Augenlider infiltrirt. Der Tumor verbreitet sich weiter rückwärts in's Gehirn durch das Foramen opticum, wo er eine entsprechende Einschnürung zeigt. Das Orbitaldach nicht perforirt. Im Gehirne ist die Geschwulst ziemlich scharf begrenzt und ersetzt insbesondere die Basis des linken vorderen Lappens, wo sie sich vom zerstörten Bulbus olfactorius weiter rückwärts hinter der Fossa Sylvii erstreckt, um hier auch einen Theil des mittleren Lappens einzunehmen.

Das Chiasma mit der ihm am nächsten liegenden Partie ist nicht in seinem Detail zu erkennen, da es völlig von der Geschwulst, welche hier auch etwas in die rechte Schädelhälfte hineinragt und den rechten N. opticus infiltrirt, ersetzt ist. Dieser letztere ist ganz in einen Geschwulststrang umgewandelt, der am foramen optic. eingeschnürt ist, um so wiederum im breiteren Theile der Augenhöhle anzuschwellen, während der vordere Theil des Nerven ungefähr seine normale Dicke hat. Die nach oben abgerundete Geschwulst reicht in den linken Seitenventrikel hinein und nimmt hier den vorderen Theil des corpus striatum ein. Nicht nur die Consistenz ist in der Orbita vielleicht etwas härter als in der Schädelhöhle, wo sie sich etwa wie eine feste Gehirnmasse anfühlen lässt, sondern auch das Aussehen der Schnittfläche ist verschieden, indem der cerebrale Tumor am besten mit einer festen bräunlichblauen Milz zu vergleichen ist, während der orbitale mehr der ursprünglichen Geschwulst ähnlich ist.

Zudem finden sich zahlreiche secundäre Eruptionen theils als bohnengrosse röthliche Geschwülste, die ihren Sitz hie und da an der Basis und speciell an den Ursprüngen der Nn. trigemini, faciales, acustici, vagi und

glossopharyngei haben, theils als kleine Stecknadelkopf — bis linsengrosse, ganz weisse, medullare Knötchen, die am zahlreichsten an der Basis des linken Mittellappens haften, auch, aber mehr einzeln, an den Convexitäten der beiden Hemisphären und an der Basis des kleinen Gehirns zerstreut sind. Etwa ein halbes Dutzend ähnlicher erbsengrosser Knötchen finden sich in den plexus chorioideis. Beide Ganglia Gasseri vergrössert, weich graurōthlich infiltrirt. Im Uebrigen sind die Gyri an der Oberfläche des Gehirns überall deutlich abgeplattet, Pia bleich gelblich, wie hämatinimbibirt, nicht aber ödematös. Gehirnventrikel erweitert durch mehrere Unzen Serum. Consistenz des Gehirns im Ganzen weich und beinahe ganz rammollirt in der Nähe der Geschwulst.

Die mikroskopische Untersuchung zeigte nun, dass sowohl die ursprünglichen als die recidiven Geschwülste in der Orbita wie im Gehirn und in den Plexus chorioideis zu dem von Virchow beschriebenen Gliome zu zählen waren. Sie wurden durchgehends gebildet von dicht an einander liegenden, runden und polyedrischen oder etwas ovalen Zellen von 0,006 — 0,009 Mm. Grösse, die sich von den Körnern der rechten gesunden Netzhaut gar nicht unterscheiden liessen. Viele von ihnen zeigten einen grossen mit einer geringen Protoplasmaschicht umgebenen Kern, während die Karminfärbung auch eine Menge nackter Kerne erscheinen liess. In den mit Müller'scher Flüssigkeit behandelten Präparaten zeigen die Kerne einen ungemeinen Glanz. Weiter sieht man zerstreute, grössere und kleinere Körnchenzellen, und im intrabulbären Tumor Pigmentkörnchenhaufen als Rudimente des Chorioidealepithels. Sogar die Detritus ähnlichen Retinareste zeigten ähnliche, zum grossen Theile ganz frische, wohl erhaltene Zellenelemente, die ihre Entstehung aus der Netzhaut durch die Beimischung

ziemlich zahlreicher Zäpfchen verrathen, während nur wenige von den Müller'schen Fasern und einige zweifelhafte, körnige Ganglienzellen übrig geblieben sind. Wie sich makroskopisch ein Unterschied im Aussehen der grösseren, einem ächten Blutschwamme völlig ähnlichen, intercraniellen und den orbitalen Geschwülsten zeigte, so steht es auch nicht zu läugnen, dass jene nicht nur einen viel grösseren Gefässreichthum, sondern auch ein sparsameres, feines und grobmaschiges, aber doch eben nicht alveolares Bindegewebe enthält, während dieses in den orbitalen Geschwülsten und secundären Gehirneruptionen, wo Zelle an Zelle liegt, ganz vermisst wird. Die Zellenelemente sind aber überall völlig übereinstimmend. — In der Chorioidea finden sich keine isolirte, kleinere secundäre Eruptionen. Sowohl die nach hinten verdünnte Sclera, wie die Opticusscheide des linken Auges, zeigen grössere und kleine gliomatöse Zellenanhäufungen zwischen den Faserbündeln, und der linke Opticus ist so vollständig mit Geschwulstmasse infiltrirt, dass keine Nervenfasern nachzuweisen sind.

Noch verdient die Propagation vom Chiasma in den rechten N. opticus eine nähere Besprechung. Fig. 2 zeigt dies an einem Längsschnitte. Bis an das Foramen opticum (a) hin, wo der Strang eine Einschnürung erfährt, ist der ganze intracranielle Theil des Nerven durchgehends infiltrirt, von hier an aber setzt der Process sich im lockeren Bindegewebe zwischen der äusseren und inneren Opticusscheide weiter fort, während der Nerv selbst in der Augenhöhle beinahe intakt ist. Nur im hinteren Theile derselben ist es möglich, durch das Mikroskop einzelne gliomatöse Zellen in der Peripherie desselben nachzuweisen (Fig. 3). Die Nervenbündel zeigen sich daselbst auch etwas atrophisch, aber in der Mitte der Bündel ist keine Zellenwucherung zugegen. Die Pupille des rechten Auges, sowie die Netzhaut und Ader-

haut zeigen keine Degeneration. Ganglia Gasseri an beiden Seiten gliomatös geschwollen*).

Dieser Fall, der genau denselben mikroskopischen Bau, wie die 8 von Hirschberg beschriebenen Gliome zeigt und gar nicht als eine Mischform (Gliosarkom) aufgefasst werden kann, liefert somit einen eklatanten Beweis für die Stichhaltigkeit der Aeusserungen von Graefe's**) „dass nicht bloss die Netzhautgliome eine ausgesprochene maligne Geschwulstform darstellen, sondern dass sie genau das repräsentiren, was früher als Markschwamm von den Ophthalmologen beschrieben wurde", und dass man entweder die Malignität von einem klinischen oder pathologisch-anatomischen Standpunkte auffassen muss.

Dem Kliniker ist die schon von Mehreren supponirte, hier aber sicher constatirte Verpflanzung in's Gehirn hinreichend, sein Bedenken zu erregen, da er wohl nur in den seltensten Fällen voraus den n. opticus für gesund erklären kann, und wenn dieser sich auch makroskopisch intakt zeigen sollte, würde wohl die mikroskopische Infiltration sich in den meisten etwas mehr vorgerückten Fällen so weit rückwärts erstrecken, dass eine totale Exstirpation kaum möglich wäre. Hiefür zeugen auch die Hirschberg'schen Fälle.

Vom pathologisch-anatomischen Standpunkte scheint uns auch unser Fall die Malignität des Glioms zu beweisen. Zwar ist es zu bedauern, dass es uns nicht gestattet wurde eine vollständige Section zu machen, aber in der Schädelhöhle finden wir doch Theile, die den nervösen Apparaten nicht zuzurechnen sind, die aber Ge-

*) In einem anderen, neulich von mir obducirten Falle eines Glioma cerebelli fanden sich auch die Ganglia Gasseri gliomatös entartet, ohne Spuren sonstiger secundärer Eruptionen.

Heiberg.

**) Archiv f. Ophth. Bd. XIV. 2. Pag. 105.

schwulsteruptionen zeigten. Wir gedenken zunächst der am Plexus chorioideus entwickelten, etwa erbsengrossen Knoten, die makro- und mikroskopisch durchaus die Struktur der übrigen Geschwülste zeigten. Sie waren nicht von den Nachbargebilden in den Plexus hineingewuchert, sondern daselbst von Anfang entwickelt.

Noch auf einen Punkt möchten wir die Aufmerksamkeit hinlenken, nämlich auf die zahlreichen grösseren und kleineren Eruptionen, die sich am Ursprunge der verschiedenen Nerven, wie facialis, vagus etc. finden. Wahrscheinlich wird nichts dagegen hinderlich sein, dass die gliomatöse Infiltration sich durch diese Nerven weiter erstreckt, und sie können dadurch eben so viele Strassen für die weitere Verbreitung des Processes bis in alle möglichen Organe werden.

Was schliesslich den Ursprung des hier besprochenen Tumors anlangt, so lässt es sich kaum mit Sicherheit bestimmen, woher er sich entwickelt hat. Zwar zeigte der retinale Theil die stärkste retrograde Metamorphose, und es könnte somit scheinen, als ob wir hieraus, wie Hirschberg, ohne weiteres den Schluss machen könnten, dass die Netzhaut auch der primäre Ausgangspunkt sei. Dies kann zwar möglich sein, ist aber doch eigentlich hier ebenso wenig bewiesen, wie in den 7 letzten Hirschberg'schen Fällen, ja das Verhalten vor der Pupille, wo die Netzhautinfiltration sich trichterförmig wie von der Aderhautgeschwulst zusammengepresst zeigt, könnte sogar für ein chorioideales Entstehen sprechen.

Durch diese Beschreibung glauben wir somit den Beweis für die Malignität des Glioms geliefert zu haben, wenn man nicht dazu solche Geschwülste rechnet, wie die von Schiess-Gemuseus im Archiv für Ophthalmologie, Bd. XIV. 1. beschriebenen.

Erklärung der Abbildungen.

Fig. 1. Das linke Auge. a) retrobulbäre, b) chorioidale, c) retinale Geschwulst.

Fig. 2. Der rechte Opticus, wo die Infiltration (b) hinter dem foramen opticum (a) den intracraniell liegenden Nerven selbst einnimmt, während sie vor demselben in der Augenhöhle wesentlich zwischen Nerv und Scheide liegt.

Fig. 3. Querschnitt des rechten Sehnerven gleich vor dem foramen opticum. a,a,a_1) die Nervenbündel. b) die gliomatöse Infiltration, die sich zwischen den am meisten peripherisch liegenden Bündeln fortsetzt.
Vergrösserung 140 mal. (Gezeichnet mit Hülfe der camera lucida).

Casuistische Mittheilungen.

Von

Dr. Landesberg in Elberfeld.

Hierzu Abbildungen Taf.: VI. Fig. 4 und 5.

Während meiner Thätigkeit als Assistenzarzt in der Augenheilanstalt zu Wiesbaden, und dann in meiner eigenen Praxis, hatte ich Gelegenheit, einige Fälle zu beobachten und zu studiren, die, in mehr als einer Hinsicht interessant, mir einer Veröffentlichung werth erscheinen. Es mag ein günstiges Geschick genannt werden, dass das Beobachtungsmaterial theils Fragen betraf, über welche die Acten, wenn auch, wie es scheint, von den Fachgenossen in zeitweiligen Ruhestand versetzt, noch keineswegs geschlossen sind, und eine Erörterung, resp. Wiederanregung der Frage gerade nicht zu den überflüssigen Dingen gehören möchte, — theils ein Gebiet berührt, bei welchem jede neue Beobachtung und Erfahrung willkommen sein muss, zur Anregung einerseits, andererseits aber auch, um Material zu liefern, aus welchem erst später ein wissenschaftlicher Bau aufgeführt werden kann.

In diesem Sinne wage ich mich mit dem bescheidenen Beitrage in die Oeffentlichkeit.

I.

Beitrag zur Therapie bei Netzhautablösung.

Frau Gr. M. ... 42 Jahre alt, stellte sich zur ersten Untersuchung Ende Juni 1867 vor. Patientin, von früher Jugend kurzsichtig, gab an, bis zum December 1866 gut gesehen und keinerlei Beschwerden beim Lesen und Schreiben empfunden zu haben. Im Gegentheile waren die Augen immer ausdauernd, und wurden oftmals übermüthiger Weise durch viele Lectüre bei Licht missbraucht. Da will sie in jener Zeit zum ersten Male eine ungünstige Veränderung bemerkt haben. Bei längerer Beschäftigung, beim Lesen oder Schreiben, das mehr denn 15 Minuten anhielt, fühlte sie ihre Augen matt und müde werden, die Lider wurden schwer zum Herabsinken, und manches Mal, wenn sie durch die Strasse fuhr, kam es ihr vor, als ob Menschen und Häuser in einen leichten Nebel gehüllt wären. Schmerzen waren indess keinerlei vorhanden. Ein Arzt, an den sie sich in ihrem Heimathsorte gewendet, betrachtete den Zustand als rheumatisch und verordnete ein Augenwasser. Das Leiden hielt nun, ohne wesentliche Veränderung, den Winter und den Frühling an, verschlimmerte sich aber plötzlich, ohne nachweisbare Ursache, im Monat Mai, in welcher Zeit Patientin durch einen dicken Rauch und Nebel, sowie durch Flimmern vor den Augen sehr geplagt wurde. Am stärksten prägte sich der Zustand am rechten Auge aus, so dass es Gegenstände nur sehr undeutlich und wie durch einen dicken Schleier wahrnehmen konnte. — Beim täglichen Fortschreiten des Uebels entschloss sich Patientin in W. Hülfe zu suchen.

Die Untersuchung ergab Folgendes:

M $^1/_4$ beiderseits

SR = $^{17}/_{50}$

SL = $^{17}/_{30}$.

Liest beiderseits Jäger 1 auf 4" Entfernung, rechts mühsamer. Links wird fliessender gelesen, sobald das rechte Auge vom Sehacte ausgeschlossen bleibt.

Gesichtsfeldmessung ergiebt keinen Defect.

Das ophthalmoskopische Bild zeigt eine Sclerectasia posterior mittleren Grades beiderseits; desgleichen bedeutende Chorioidalhyperämie, hier und da Pigmentmacerationen und Chorioidalatrophien. Rechts, fast im ganzen, oberen Theile der Retina, von der papilla nervi optici angefangen, verlaufen die Gefässe sehr geschlängelt; die Netzhaut ist nach oben an einer Stelle uneben, etwas buckelig, als ob ein Exsudat zwischen ihr und der Chorioidea sich befände. Glaskörpertrübungen fanden sich beiderseits; rechts sehr bedeutend und flockiger Beschaffenheit.

Patientin, den gebildeten Ständen angehörig, ist sehr aufgeregt und nervös. Jeden Augenblick äussert sie ihre Furcht blind zu werden, ein peinigendes Gefühl, das sie selbst aus dem Schlafe aufstört. Dabei sind all' ihre Angaben äusserst präcis. Sie hat ihren Zustand mit einer Genauigkeit der Details studirt, die wahrhaft überraschend ist.

Die Therapie bestand in Application von Heurteloups, beiderseits 1 Cylinder, in Zwischenpausen von je fünf Tagen wiederholt. Der Heurteloup wurde immer Abends gesetzt, und den folgenden Tag verbrachte Patientin in ruhiger Lage im dunkelen Zimmer. Nächstdem Fussbäder von Aqua regia, 15 Grammes pro dosi, einen Tag um den anderen genommen. Jeder Gebrauch von Concavgläsern wurde strengstens untersagt, und die grösste Schonung der Augen angerathen. Um das Flimmern vor den Augen zu mildern, wie nicht minder zum Schutze gegen grelles Licht u. s. w. bekam Patientin eine blaue Muschelbrille.

Bei dieser Medication, nach nur dreimaliger Appli-

cation von Heurteloups, war dem Uebel nicht nur Einhalt gethan, sondern auch eine merkliche Besserung erzielt. Die Sehschärfe links stieg auf $^{20}/_{20}$, rechts auf $^{17}/_{30}$. Die Chorioidalhyperamie nahm links vollständig, rechts bis auf geringe Reste ab. Nur noch einzelne Gefässe verliefen rechts auf der Retina geschlängelt, und die buckelige Stelle wurde ganz eben. Auch der Glaskörper klärte sich dermaassen auf, dass man nur mit Mühe einzelne freie Flocken, und diese auch nur rechts, wahrnehmen konnte. Unter solchen günstigen Verhältnissen wurde es für rathsam erachtet, Patientin zur Stärkung des Allgemeinbefindens nach Schwalbach zu schicken. Am 16. Juli wurde Patientin zum letzten Male vor ihrer Abreise untersucht, und der eben beschriebene günstige Befund ward constatirt. Am 28. desselben Monats nochmalige Untersuchung in Schwalbach; derselbe günstige Befund, der insofern noch eine Besserung ergab, als mittlerweile die Sehschärfe rechts auf $^{17}/_{20}$ gestiegen war. Schon schmeichelte man sich mit den günstigsten Hoffnungen, als Patientin unerwartet am 1. August in der Consultationsstunde erschien, über progressive Verdunkelung des Gesichtsfeldes, über Nebel, die die deutliche Wahrnehmung von Gegenständen unmöglich machten, über Krummsehen gerader Linien, über einen feurigen Tropfen, der im Auge von oben nach unten rollt, über Funkensehen und dergleichen mehr klagend. Die Verschlimmerung sei plötzlich ohne bestimmte Veranlassung erfolgt. Weder körperliche Anstrengung, noch geistige Aufregung sei vorausgegangen. Patientin hatte sich die ganze Zeit über in Schwalbach recht wohl befunden, und genoss endlich die Gemüthsruhe, die sie seit Monaten misste, als der Rückfall sie aus dem Glücke störte.

Bei der Untersuchung zeigte das peripherische Gesichtsfeld rechts eine Beschränkung im ganzen unteren-

inneren Quadranten, das Ophthalmoskop: eine Netzhautablösung nach oben-aussen. Vermehrte flockige Glaskörpertrübungen. Dabei bestand SR $^{17}/_{30}$, und Jäger 1. konnte noch, wenn auch nur mühsam, buchstabirt werden.

Das linke Auge zeigte seinen früheren, günstigen Befund.

Es wurde nochmals, wie früher, zur Application von Heurteloups, zu Fussbädern von Aqua regia und zu leichten Derivantien geschritten. Dabei nahm die Beschränkung des Gesichtsfeldes allmälig dermaassen ab, dass dasselbe am 18. August als normal constatirt werden konnte. Ebenso legte sich der grösste Theil der abgelösten Netzhaut wieder an, doch konnte ein vollständiger Stillstand des Processes nicht erzielt werden. Eine umschriebene, fast centrale Stelle der Netzhaut blieb abgelöst, und die centrale Sehschärfe nahm immer mehr und mehr ab. Sie fiel allmälig von $^{17}/_{30}$ auf $^{15}/_{40}$ und dann auf $^{10}/_{70}$. Jäger 4 konnte nur mühsam erkannt werden. Zur Beschleunigung der Resorption, und zur Unterhaltung einer kräftigen Ableitung, da es sich nachweisen liess, dass die Verschlimmerung jedesmal beim Eintritte der Periode stattfand, wurde am 25. August ein Haarseil im Nacken applicirt. Mit dem Gebrauche der Heurteloups wurde fortgefahren, so dass derselbe, seit Wiederaufnahme der Cur, in den bekannten Zwischenpausen, fünfmal gesetzt wurde. Auch hierbei trat keine wesentliche Besserung ein. Zwar erhielt sich das periphere Gesichtsfeld nach allen Dimensionen intact; die Netzhautablösung machte aber immer grössere Fortschritte, und ragte als Beutel in den Glaskörper hinein. Letzterer trübte sich immer mehr und mehr, und central konnten nur Buchstaben von Jäger 16, und zwar nur mit grosser Mühe erkannt werden. Dabei litt Patientin an allen Erscheinungen, die ein solches Leiden mit sich

bringt, im höchsten Grade. Ihr Zustand steigerte sich bis zur Unerträglichkeit, da jetzt die deutliche Wahrnehmung mit dem linken Auge durch die Störung seitens des rechten beeinträchtigt ward. — Bei dieser traurigen Sachlage entschloss man sich zum ultimum refugium, zur punctio retinae. Sie ward Mitte September nach bekannter Weise ausgeführt — in tiefer Chloroformnarcose der Patientin.

Die Operation an sich verlief ohne nennenswerthe Reactionserscheinungen. Eine geringe Ciliarreizung — Schmerzhaftigkeit auf Druck an einer umschriebenen Stelle des Bulbus —, die am 3. Tage sich zeigte, ward rasch durch Application eines Heurteloup und Atropininstillationen, die auch später 14 Tage lang fortgesetzt wurden, beseitigt.

Ein Erfolg für das Sehvermögen aber, eine Heilung resp. bleibende Linderung der peinigenden subjectiven Beschwerden ist nicht erzielt worden.

Dass eine ausgiebige Perforation der Netzhaut eingetreten, konnte man mit einer gewissen Sicherheit aus dem Umstande schliessen, dass die nach der Operation sofort vorgenommene ophthalmoskopische Untersuchung eine beträchtliche Zunahme von flockigen Glaskörpertrübungen erkennen liess. Nichts desto weniger zeigte sich in den folgenden Tagen keine Besserung irgend welcher Art. Die subjectiven Beschwerden, die nur einen Tag nach der Operation ausblieben, kehrten mit neuer Wucht wieder. Funkensehen bei jeder etwas stärkeren Erschütterung, fluctuirende Bewegung im Innern des Auges, ein fortwährender kreisender Nebel vor demselben, bedeutende Reizbarkeit gegen Licht u. s. w. — das waren die immerwährenden Quälgeister. Das Sehvermögen sank auf quantitative Lichtempfindung herab.

Innerhalb der drei Wochen, die auf die Operation

folgten, klärte sich der Glaskörper nur sehr wenig. Mit Mühe konnten einzelne Gefässe der Netzhaut erkannt werden. Das Gesichtsfeld besserte sich so weit, dass in den excentrischen äusseren Theilen desselben Finger auf ungefähr 2 Fuss gezählt werden konnten. Der übrige Theil des Sehfeldes, peripherer sowohl als centraler, erkennt nur dunkel und hell und Bewegung der Hand.

Die letzte Untersuchung, vor Abreise der Patientin, ergab Folgendes:

$$SL = {}^{17}/_{20}.\ M^{1}/_{4}.$$

Die brechenden Medien klar. Glaskörper rein. Gesichtsfeld intact.

R. Glaskörper flockig getrübt; vom Augenhintergrunde mit Mühe ein Paar Gefässe der Retina sichtbar. Im aufgelösten Glaskörper flottirt der Netzhautsack, der fast die ganze Hälfte der Retina umfasst. Nur quantitative Lichtempfindung. Sehr excentrisch nach aussen werden mit Mühe in nächster Nähe Finger erkannt. Die oben geschilderten subjectiven Beschwerden bestehen fort.

Ein Paar Bemerkungen seien mir noch gestattet, zu denen der eben beschriebene Fall Veranlassung gibt. Sie mögen motivirt sein im Hinblicke auf das erneuerte Vorgehen und die warme Empfehlung Seitens der englischen Collegen, die von der Discision bei Netzhautablösung seit einiger Zeit wieder den ausgedehntesten Gebrauch machen.

Wenn etwas, so wäre dieser Fall dazu angethan, uns das demüthigende Bekenntniss abzunöthigen, dass wir einer bereits stattgehabten Netzhautablösung mit unseren gegenwärtigen Mitteln ziemlich ohnmächtig gegenüberstehen. Die Prognosis ist demnach immer als pessima zu stellen, und jedes intendirte Heilverfahren darf eben nur als letzter Versuch betrachtet werden. Und da würde sich in der grössten Mehrzahl der Fälle die Behandlung mit künstlichen Blutentziehungen u. s. w.

noch als die beste empfehlen. Wir sahen oben, wie bei einem ableitenden Verfahren der abgelöste Theil der Netzhaut sich wieder anlegte, wie die Sehschärfe von $^{11}/_{50}$ auf $^{17}/_{20}$ stieg; wie wiederum später eine dauernde restitutio ad integrum des Gesichtsfeldes erzielt worden, das im ganzen unteren und inneren Quadranten vollständig aufgehoben war! Eine zeitweilige Besserung zwar, ein Verfahren, das den Krankheitsprocess in seinem weiteren Verlaufe nicht hat hemmen können; — aber auch die Discision hat nur dem Feinde in die Hände gearbeitet, den man Schritt für Schritt bekämpfen soll, und wo jede, wenn auch zeitweilige Besserung als ein Gewinn zu betrachten ist. — Und sollte es mir erlaubt sein, von meiner bescheidenen Erfahrung in diesem Gebiete zu sprechen, so muss ich aufrichtig gestehen, dass von der grossen Anzahl von Netzhautablösungen, die ich an verschiedenen Orten beobachtet und lange Zeit verfolgt habe, ich nur 4 Fälle kenne, bei denen 3 Jahre lang eine dauernde Besserung, demnach eine dreijährige Sistirung des Processes erzielt worden, — und alle diese Fälle wurden mit von Zeit zu Zeit wiederholten künstlichen Blutentziehungen und den anderen bekannten Cautelen behandelt. Dagegen finde ich in meinen Notizen 6 Discisionen bei Netzhautablösung verzeichnet, die alle von unseren bedeutendsten Fachgenossen ausgeführt worden, und von diesen 6 ist nur ein Fall, der ein günstiges Resultat hatte. Die Netzhaut legte sich in Folge der Operation wieder an, das Sehvermögen hob sich, die lästigen subjectiven Beschwerden hörten auf. Ich habe leider diesen Fall nach einiger Zeit aus dem Gesichte verloren, und weiss daher nicht, was aus ihm ferner geworden. Bei den 5 anderen Fällen bot die Discision keinen irgendwie nennenswerthen günstigen Erfolg.

Und wer nun vollends in der Privatpraxis in die

traurige Versuchung geräth, eine Discision vorzuschlagen und auszuführen, wer, mehr denn Arzt, den nur die Symptome der Krankheit interessiren, auch den Seelenzustand des Patienten beobachtet, wer Kenntniss bekommt von diesem „Hangen und Bangen in schwebender Pein", — der wird wahrlich nur ein Mal und nie wieder die gefährliche Nadel in die Hand nehmen! Vor der Operation eine Sehschärfe von $^{10}/_{70}$, unmittelbar darauf kaum quantitative Lichtempfindung. Man kann den Patienten noch so sehr auf einen ungünstigen Ausgang vorbereiten, der Patient kann sich noch so gefasst der Operation unterziehen, missglückt dieselbe, der Misserfolg wird immer der Operation als solcher zugeschrieben werden. Und der Arzt, der die Beobachtung gemacht, dass die Discision auch gegen die subjectiven Beschwerden sich ohnmächtig erweist, insofern in Folge derselben die Netzhautablösung noch weitere Fortschritte machen kann, der wird die zweischneidige Waffe lieber ruhen lassen, und zu anderen unschädlicheren Mitteln greifen.

Eines andern einschlägigen Falles, der den oben beschriebenen in einigen Punkten ergänzen könnte, möge hier nur kurz Erwähnung geschehen.

Fräulein R., 45 J. alt, leidet seit Jahren rechterseits an Netzhautablösung mit consecutivem Cataract. Quantitative Lichtempfindung ist kaum vorhanden. Die subjectiven Beschwerden sind für die Patientin der Art qualvoll, dass sie sich in beständig aufgeregtem Zustande befindet. Auch die Sehfähigkeit des linken Auges ist beeinträchtigt. Patientin kann die Gegenstände nicht genau unterscheiden; sie fühlt einen kreisenden Nebel, eine Wolke, die über das ganze Gesichtsfeld sich erstreckt, vom rechten Auge ausgehend. Wird hingegen letzteres bedeckt, so kann das linke Auge ohne Anstrengung sich beschäftigen. Einige Besserung wird

immer temporär durch Application von Heurteloups rechts erzielt. Die Beschwerden verschwinden dann auf einige Zeit, um wieder mit gewohnter Heftigkeit ihr Spiel zu erneuern. Da das Leiden im vorigen Herbste sich fast bis zur Unerträglichkeit steigerte, so wurde die Durchschneidung des Opticus vorgeschlagen, und Ende October vollführt.

Die Ausführung wich nur insofern von der durch von Graefe empfohlenen Methode ab, als zuerst der rectus internus von seiner Insertion abgelöst, dann an der Nasenseite eine Cooper'sche Scheere eingeführt und der Opticus hart am foramen opticum durchschnitten ward. Hierauf Wiederanheftung des rectus internus und Druckverband.

Als 12 Stunden nach der Operation der Verband gelüftet wurde, klagte Patientin über Funken, die sie mit dem rechten Auge wahrnimmt, und die sich in grosser Menge auf und ab bewegen. Das Auge zeigte geringen Exophthalmus und sehr ausgesprochene Reizungserscheinungen. Es thränte sehr stark, war lichtscheu, empfindlich auf Berührung u. s. w. Im Laufe des Tages kehrten alle subjectiven Beschwerden, um derenwillen die Operation unternommen worden, wieder, und zwar mit der früheren Heftigkeit. Hauptsächlich war der Act der Bindenabnahme der Patientin immer sehr unangenehm und lästig; sie zuckte jedes Mal zusammen, und bedeckte das Auge mit der Hand, um gleichsam das Licht abzuwehren, trotzdem das Zimmer vollständig dunkel war. Sie meinte die vielen Funken nicht ertragen zu können, die aus dem Auge hervorstürzen. Gleichzeitig machte die Ciliarreizung Fortschritte. Die Empfindlichkeit des Bulbus bei Berührung steigerte sich zur Schmerzhaftigkeit, so dass es nicht mehr zweifelhaft sein konnte, dass wir es mit den Anfängen einer sympathischen Ophthalmie zu thun hatten, indem nun auch das linke Auge

gegen Licht sehr empfindlich wurde, viel thränte, bei der mindesten Anstrengung ermüdete, und die Lider am liebsten geschlossen blieben. Bei dieser Erkenntniss blieb nichts anderes übrig, als den rechten Bulbus zu enucleiren, was auch drei Wochen nach der Opticusdurchschneidung geschah.

Dass bei der ersten Operation der Opticus wirklich durchschnitten ward, lehrte uns zur Genüge die Enucleation.

Die Heilung ging rasch von Statten; das künstliche Auge verträgt Patientin ohne Beschwerde; die Sehfähigkeit des linken Auges hat sich so weit gebessert, dass es einer mässigen Anstrengung gewachsen ist.

Durch welche Umstände veranlasst die Cyclitis am rechten Auge zum Ausbruche kam, wage ich nicht zu entscheiden. Ebenso will ich die Frage offen lassen, wie sich das Wiedererscheinen aller der subjectiven Beschwerden erklärt, da der Opticus durchschnitten war. — Durch die Erwähnung des Falles wollte ich nur die Aufmerksamkeit der Fachgenossen auf diesen Punkt lenken; vielleicht werden sie veranlasst, ihre etwaigen Beobachtungen und Erfahrungen der Oeffentlichkeit zu übergeben.

II.

Ausbruch von Glaucom in Folge eines Streifschusses. Eigenthümliche Gesichtsfeldbeschränkung.

Hauptmann v. d. H., 46 J. alt, stellte sich am 2. September 1867 zur Untersuchung vor.

Nach seinen anamnestischen Angaben hat er sich stets der besten Gesundheit erfreut, und war als der beste Schütze sowohl bei seinem Regimente als bei

seinen Cameraden bekannt. — In der Schlacht bei Skalitz, wo er mit seinem Regimente eine ziemlich ausgesetzte Position inne hatte, bekam er einen Streifschuss derart, dass er fühlte, wie das Geschoss an seiner linken Gesichtshälfte vorbeiflog, und zwar schief von aussen-unten nach innen-oben. Irgend welche Verletzung fand dabei nicht statt; nur empfand er momentan in der linken Wange die versengende Flamme, und im selben Augenblicke war das linke Auge, wie sich Patient ausdrückt, stockblind. Er machte noch darauf einige Sehversuche, indem er das rechte Auge bedeckte; es schien ihm auch, als ob noch an der Nasenseite einiger Lichtschimmer vorhanden sei; aber im Ganzen gewann er die Ueberzeugung, dass das Auge in Folge des Streifschusses das Sehlicht verloren. — Im Laufe des Gefechtes erhielt er noch bedeutende Verletzungen der linken unteren Extremität, so dass er vom Pferde stürzte, und erst später im Hospitale zum Bewusstsein kam.

Hier vernahm er von den behandelnden Aerzten, dass sein linkes Auge unrettbar verloren wäre, und zwar an Glaucom. Demselben Urtheile schloss sich später auch von Graefe an, der den Patienten im Laufe des Sommers zu sehen Gelegenheit hatte.

Während des Winters 1866/67 begann nun auch das rechte, bisher verschont gebliebene Auge zu leiden. Patient hatte viel über Flimmern zu klagen, über geringe Ausdauer, zeitweilige Obscurationen u. dergl. m. Darauf stellten sich Regenbogenfarben ein beim Blicke in ein brennendes Licht und von Zeit zu Zeit Anfälle von Ciliarneurose. Auch das linke Auge thränte immer stark, war gegen Licht sehr empfindlich und verursachte zeitweise bedeutende Schmerzen.

Unter diesen Re- und Intermissionen verging der Winter und der grösste Theil des Sommers. Erst

am 2. September 1867 fasste Patient den Entschlus, sich einer Cur zu unterziehen.

Folgender Status praesens konnte constatirt werden.

Linkes Auge: Bulbus steinhart (T3). Conjunctiva bulbi von erweiterten Gefässen durchzogen. Cornea matt, fast glanzlos, auf Berührung unempfindlich. Sehr flache vordere Kammer. Unbewegliche, fast ad maximum erweiterte Pupille. Humor aq. getrübt. Auflösung des Glaskörpers. Excavatio papillae nervi optici. Arterienpuls.

Rechtes Auge: Intraocularer Druck bedeutend vermehrt (T2). Sehr starke con- und subconjunctivale Injection. Cornea auf Berührung empfindlich. Flache vordere Kammer. Pupille im Mittel erweitert, reagirt sehr träge auf Lichtreiz. Geringe Trübung des Humor aq. Excavatio papillae nervi optici. Arterienpuls durch leisen Druck auf den Bulbus hervorzubringen.

Patient hält nur mit Mühe die Lider offen, wegen lancinirender Schmerzen auf Schläfe und Stirne. Die Untersuchung mit dem Augenspiegel ist ihm sehr lästig. Sehschärfe und Gesichtsfeld ist unmöglich zu eruiren.

Am 3. September Iridectomie beiderseits nach innen-oben. Künstliche Pupillen mässig gross.

Unmittelbar nach der Operation hörte die Ciliarneurose auf. Patient konnte die Nacht sich einiger Stunden Schlafes erfreuen.

Am Morgen des 4. September zeigte das linke Auge noch Empfindlichkeit und Schmerzhaftigkeit; das rechte eine geringe Blutung in die vordere Kammer und Abfluss von Humor aq.

Am Vormittage desselben Tages Ausbruch von heftiger Ciliarneurose am linken Auge, die zwei Stunden lang anhielt. Auf Morphiuminjection zwar Nachlass der Schmerzen, aber noch bedeutende Empfindlichkeit.

7/9. Wiederholt innere Blutungen des linken Auges, das auf die leiseste Berührung sehr empfindlich ist. Wunde geblähet. Rechts ist die Wunde vollständig geheilt, die vordere Kammer wiederhergestellt.

Die inneren Blutungen, die entzündlichen Nachschübe, verbunden mit jedesmaliger heftiger Ciliarneurose, traten linkerseits noch zu wiederholten Malen auf. Die Heilung der Wunde ging nur langsam von Statten, und schliesslich nur mit cystoider Narbe.

Ebensowenig wurde das rechte Auge von schubweisen Entzündungserscheinungen verschont. In der langen Zeit, die wir Pat. unter Aufsicht hatten, konnten mehrere glaucomatöse Anfälle constatirt werden. Das Auge blieb noch lange gereizt, gegen Licht empfindlich und unfähig, einen Gegenstand mehrere Minuten nach einander zu betrachten.

Erst gegen Ende des Jahres legte sich der Sturm. Das linke Auge kam allmälig zur Ruhe. Die Attaquen wurden seltener, die Ciliarneurose minder heftig, bis endlich vollständige Ruhe eintrat. Auch das rechte Auge machte wesentliche Fortschritte der Besserung. Die Empfindlichkeit, das Thränen, die Lichtscheu hörten vollständig auf. Die Schwankungen in der Sehschärfe und im Gesichtsfelde machten einem stationären, unveränderten Verhalten Platz. Der Blick wurde sicherer, ausdrucksvoller.

In den verschiedenen Perioden der Untersuchung zeigte das Gesichtsfeld des rechten Auges eine eigenthümliche Configuration. Aus der grossen Anzahl der von uns angestellten Gesichtsfeldmessungen, die durch die präcisen Angaben des Patienten an Genauigkeit wohl nichts zu wünschen übrig lassen, hebe ich zur Veröffentlichung nur drei hervor, jede geringere Schwankung und Unregelmässigkeit ausser Acht lassend.

Die Messungen geschahen immer auf 1′ Distance.

Rechtes Gesichtsfeld vom 5. October.

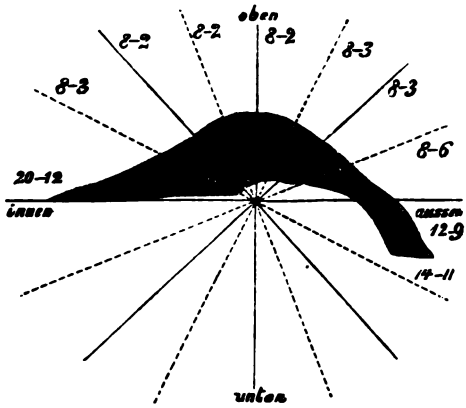

Fig. 1.

Gesichtsfeld vom 24. November.

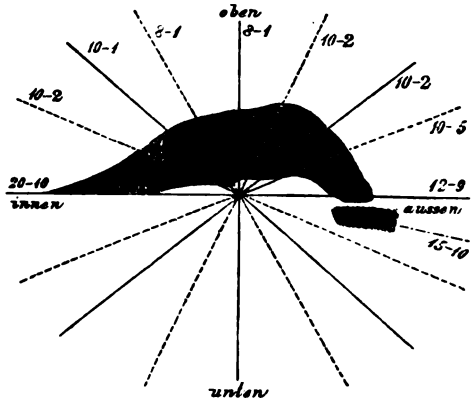

Fig. 2.

Gesichtsfeld vom Januar 1868.

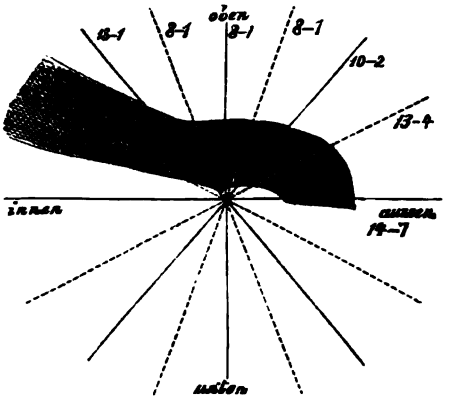

Fig. 3.

Die eigenthümliche Beschränkung ist aus den Zeichnungen leicht ersichtlich und bedarf keiner eingehenden Erklärung. Die dunkel gezeichneten Figuren im Gesichtsfelde bedeuten absoluten Defect desselben, vollkommenes Erloschensein jeder quantitativen Lichtempfindung. Die Zahlen deuten den Abstand in Centimer an, vom Fixirpunkte, resp. vom Centrum der Messungsscheibe, deren Halbmesser ungefähr 40 Centimeter beträgt.

Wir sehen nun, dass die Beschränkung, hauptsächlich concentrisch, in einigen Theilen bis nahe an den Fixirpunkt herangerückt ist; ferner, dass die Beschränkung nach innen cometenartig ausstrahlt, während sie nach aussen scharf abschneidet; endlich, dass an einzelnen Partien Nervenfasern, deren Leitungsfähigkeit noch intact geblieben, ziemlich wirr mit solchen abwechseln, deren Funktionen vollständig erloschen.

Bei dieser nahe an den Fixirpunkt heranreichenden Beschränkung des Gesichtsfeldes bestand trotzdem, geringere Schwankungen abgerechnet, eine Sehschärfe

von $^{17}/_{20}$—$^{20}/_{20}$, und Jäger 1 wurde mit +24 gelesen, wenn auch nur langsam und etwas suchend, weil mehrere Worte zugleich nicht überblickt werden konnten.

III.

Sarcom der Chorioidea. — Sehr langsamer, eigenthümlicher Verlauf.

Gen. v. B. 61 Jahre alt, ein kräftig gebauter, rüstiger Mann, kam im Juni 1867 aus Kissingen, wohin er sich auf Anrathen mehrer Aerzte zur Cur begeben, um Abhülfe gegen die unerträglichen Schmerzen zu suchen, die ihm nun seit ungefähr 8 Tagen das rechte Auge verursacht. Patient befand sich in äusserst aufgeregtem Zustande, gab an, bereits 8 Nächte hindurch schlaflos zugebracht zu haben, weil die Schmerzen, die vom Innern des Auges nach Schläfe und Stirne ausstrahlen, gerade gegen Abend begannen und in der Nacht eine bis zur Bewusstlosigkeit sich steigernde Heftigkeit erreichten.

Die Untersuchung ergab Folgendes:

Rechtes Auge: Bulbus steinhart; auf Berührung äusserst schmerzhaft. Auf der Conjunctiva bulbi con- und subconjunctivale Injection. Vordere Kammer fast aufgehoben. Humor aqueus stark getrübt. Iris schmutzig, verwaschen; die streifenförmigen Zeichnungen nicht zu erkennen; das Gewebe serös, geschwellt, desorganisirt und gewuchert, zeigt bedeutende Hyperämie. Pupille sehr eng; bei mydriatischer Erweiterung bemerkt man nach unten einige hintere Synechien. Augenhintergrund nicht zu sehen. — Kaum quantitative Lichtempfindung.

Linkes Auge: Liest Worte von Jäger 21 excentrisch. Centrales Scotom von 2 Centimeter im Durch-

messer. Excentrische Sehschärfe nicht genau zu bestimmen, vielleicht gleich $^{17}/_{200}$.

Ophthalmoskopisch: Brechende Medien klar. In der Gegend der Macula lutea ein schmutziger, gelblichweisser Reflex. Der betreffende Netzhauttheil gewulstet, uneben, von weisslichen Flecken durchsetzt.

Den Anfang seines Augenübels datirt Patient bereits vom Jahre 1862. Bis dahin des besten Sehvermögens sich erfreuend, bemerkte er in jener Zeit zuerst eine ungünstige Veränderung. Sobald er nämlich einen Gegenstand scharf fixirte, so namentlich auf der Jagd beim Visiren, lagerte sich ein dunkeler Schatten vor demselben, und verhinderte das deutliche Wahrnehmen resp. Erkennen. Gleichzeitig nahm die frühere Ausdauer der Augen ab. Sie wurden leicht müde, trübe, zum Thränen sehr geneigt, und versagten bei mässiger Beleuchtung vollständig ihren Dienst. Durch diese Erscheinungen beunruhigt, consultirte Patient noch im selben Jahre einen unserer bedeutendsten Fachgenossen. Derselbe soll beiderseits eine Netzhautablösung diagnosticirt haben, mit dem Bemerken, dass sie rechts fortschreitend zum Verluste des Sehvermögens führen würde; links hätte man es dagegen mit einem abgelaufenen, umgrenzten Krankheitsprocesse zu thun, von dem sonst keine weitere Gefahr drohen dürfte.

Irgendwelcher Behandlung hatte sich Patient damals nicht unterzogen.

Das Sehvermögen rechts nahm nun auch allmälig und schmerzlos ab, und zwar in einer ganz bestimmten Progression. Die Erblindung schritt nämlich von oben nach unten vor, so dass Patient im Jahre 1864 nur noch bei gesenkter Visirebene Gegenstände unterscheiden konnte; nach oben war kaum Lichtschein vorhanden. Patient meinte, es sei ihm immer vorgekommen, als ob ein Balken die ganze obere Hälfte des Auges bedeckt

hielte. Mehr denn $1^1/_2$ Jahre blieb der geschilderte Zustand stationär, als Patient Ende 1865, auf einer Jagd vom Pferde stürzend, einen Beinbruch erlitt. Mit diesem Unfalle trat zugleich vollständiger Verlust des noch übrig gebliebenen Sehvermögens ein. Nur noch quantitative Lichtempfindung blieb zurück. Nächstdem machte das bisherige schmerzlose Verhalten des Auges einem empfindlichen Zustande Platz. Es traten periodenweise Ciliarneurosen mit heftigen Entzündungserscheinungen auf, die, Anfangs schnell vorübergehend, im Laufe der Zeit chronisch wurden. Dabei litt das Allgemeinbefinden ungemein. — Patient gebrauchte indess viele Aerzte und viele Curen ohne Erfolg. Nach den verschiedenartigsten Bädern hingeschickt, kam er immer deprimirter und entkräfteter zurück. Im Sommer 1867 ging er nach Kissingen, wo das Leiden sich bis zur Unerträglichkeit steigerte.

Auch das Sehvermögen des linken Auges sank allmälig. Jedoch hatte das Uebel, stationär geworden, seit ungefähr 3 Jahren keine weiteren Fortschritte gemacht. Das Verhalten des Auges war immer schmerzlos gewesen.

Dem Falle gegenüber fand man sich in ziemlicher Verlegenheit, eine bestimmte Diagnose zu stellen. Verdacht auf Tumor war aufgestiegen. Doch waren die Anhaltspunkte so unbestimmt und ungenau, dass hier nur von Muthmaassungen die Rede sein konnte. In Bezug auf die Therapie war vor Allem ein schnelles Einschreiten geboten; nur fragte es sich, ob Iridectomie oder Enucleation. Die Entscheidung musste hier dem Patienten überlassen werden, mit dem Bemerken jedoch, dass von der Pupillenbildung eine Beseitigung der Schmerzen mit Sicherheit nicht erhofft werden könne. Patient bat selbst um Herausnahme des Auges, das doch nun einmal verloren

sei, und so wurde denn die Enucleation unter Chloroformnarcose ausgeführt.

Die Heilung ging ohne Zufälle von Statten. Patient erholte sich sehr schnell, und konnte die Anstalt mit einem künstlichen Auge am 20 Juli verlassen.

Bei der Entlassung zeigte das linke Auge dasselbe früher erwähnte ophthalmoskopische Bild. Excentrische Sehschärfe = $^1/_{12}$. Liest peripher Jäger 14. Centrales Scotom besteht fort.

Der Verdacht auf tumor chorioideae des linken Auges erhielt durch die Untersuchung des enucleirten rechten einige Begründung. Das Raisonnement war folgendes: Wir haben es an beiden Augen mit demselben bösartigen Krankheitsprocesse zu thun, der links stationär geworden, zu keiner bedeutenden Entwickelung gekommen, während er rechts, bei Anfangs latentem Verlaufe, den traurigen Ausgang herbeiführte. Ob nicht über kurz oder lang dem linken Auge eine ähnliche Phase drohen würde — nur Muthmaassungen waren erlaubt, nur pia desideria gestattet.

Letztere sollten leider nicht in Erfüllung gehen.

Die neuesten Nachrichten, die ich über den Patienten bekommen, lauten sehr traurig. Das Sehvermögen hat sehr gelitten, das centrale Scotom bedeutende Fortschritte gemacht. Dabei ein heftiger Druck im Auge und zeitweilige Schmerzen, die nach Stirn und Schläfe ausstrahlen.

Die mikroskopische Untersuchung des rechten Auges verdanke ich der Güte des Herrn Dr. Haase.

Der Bulbus misst von vorn nach hinten 25 M^m.; im Querdurchmesser 22. Der Tumor im Querdurchmesser $3^1/_2$, im längsten ungefähr 5 M^m.

Das Auge, (Fig. 4.) welches durch einen Schnitt, der durch Hornhaut und Sehnerv geht, geöffnet ist, zeigt eine totale Ablösung der Netzhaut. Dieselbe ist nur nach vorn

durch die pars ciliaris retinae, nach hinten am Sehnerven befestigt. An der äusseren Seite des bulbus sieht man eine in der Mitte durchschnittene, nach vorn in den Hohlraum des bulbus hineinragende und dort scharf umschriebene und abgegrenzte Geschwulst, die von der Chorioidea ausgeht. Der Tumor ist an seiner Insertionsstelle etwas eingeschnürt, so dass er polypenartig der Sclera aufsitzt. Die Gewebselemente der Chorioidea sind an der Insertionsstelle völlig zu Grunde gegangen; man findet nur einzelne Pigmenthaufen, die nicht mehr in Zellen eingeschlossen sind, sondern diffus am Rande des Tumors in das dort befindliche, von der Sclera aus auf den Tumor übergehende Bindegewebe eingestreut sind. Am Rande der Geschwulst spaltet sich die Chorioidea in zwei Blätter; das äusserste enthält die suprachorioidea und einen Theil der eigentlichen Nervenschicht; der innere: die Glaslamelle und die Pigmentschicht. Letztere hört nach einem kurzen Verlaufe auf. Die Zellen des Pigmentes verschwinden, und findet man nur, wie an der Insertionsstelle diffus eingestreuetes Pigment (a).

Der Tumor geht von den farblosen Stromazellen der Chorioidea aus, und ist ein grosszelliges Spindelsarcom.

Vom Centrum des Tumors gehen Radien nach der Peripherie. Die langen Spindelzellen sind wie in Fig. 5 angeordnet. Zwischen ihnen liegen kleine rundliche und eckige Zellen. An der Peripherie findet man ebenfalls rundliche Zellen, die wahrscheinlich von jüngerem Alter als die Spindelzellen sind.

IV.

Embolia Arteriae centralis retinae mit darauf folgender Embolia Arteriae fossae Sylvii.

Frdr. B. 45 Jahre alt, stellte sich am 6. März 1868 mit dem Bemerken vor, er hätte vor etwa 8 Tagen beim Erwachen wahrgenommen, dass er mit dem linken Auge

nichts sehen könne. Am vergangenen Abende hatte er sich noch im besten Wohlsein zur Ruhe begeben, und weiss mit Bestimmtheit, dass er Tags vorher mit dem linken Auge noch gut gesehen. Die Erblindung muss also über Nacht, im Schlafe erfolgt sein. Augenleidend will er früher nie gewesen sein. Auch sein Allgemeinbefinden war stets ein gutes, wenn er auch zugibt, seit einiger Zeit bemerkt zu haben, dass bei schnellem Gehen und raschem Treppensteigen sich etwas Kurzathmigkeit einstellt, und dass dann das Herz wohl etwas stärker schlägt. Diesen Erscheinungen, als schnell vorübergehend und ohne Nachhalt, hatte er aber weiter keine Aufmerksamkeit geschenkt.

Am Tage der Erblindung suchte er schnelle Hülfe bei einem Arzte, der ihm Fussbäder, und Salbe zum Einreiben in Stirn und Schläfe verordnete. Während der darauf folgenden 8 Tage stellte sich etwas Lichtschimmer wieder ein.

Der Status praesens ergibt Folgendes:

Patient gross, hager, von etwas blasser Gesichtsfarbe. Musculatur mässig entwickelt. Thorax mässig gewölbt. Herzdämpfung nicht vermehrt. Erschütterung der Thoraxwand in der ganzen Ausdehnung des rechten Ventrikels. Herzstoss zwischen der 5. und 6. Rippe in der Papillarlinie deutlich wahrnehmbar. An der Herzspitze statt des ersten Tones ein Aftergeräusch; der zweite Ton rein. Die Tour in der rechten Herzhälfte und oberhalb der Aorta normal. An der Pulmonalarterie ist namentlich der zweite Ton auffallend laut.

Die Adspection des linken Auges ergiebt nichts Anomales. Intraocularer Druck nicht vermehrt. Cornea klar. Pupille auf Lichteinfall sehr träge (kaum wahrnehmbar) reagirend. Zählt Finger auf 1' äusserst excentrisch nach unten und aussen, und zwar sehr unsicher.

Quantitative Lichtempfindung nur central und im äusseren und unteren Quadranten vorhanden.

Ophthalmoskopisch: Papille sehr bleich und flach. In den Grenzen derselben Arterien sowol als Venen fadenförmig, doch sind letztere markirter und als Gefässe wahrzunehmen. Ihre Füllung wird im weiteren Verlaufe nach den aequatorialen Theilen fast normal. Die Arterien hingegen sind in allen Theilen der Retina nur als dünne Fäden zu erkennen. Das Volumen derselben ist an einzelnen Partien vollständig aufgehoben. Der Zusammenhang resp. die Fortsetzung des Gefässes ist alsdann nur durch eine zarte weisse Linie auf rothem Hintergrunde erkennbar, die als Brücke zwischen den beiden Enden des Gefässes angesehen werden kann. Eine Bewegung oder Fortschiebung der im Gefässrohre enthaltenen Blutcylinder konnte nicht constatirt werden, wie sehr auch die Aufmerkasmkeit auf diesen Punkt gerichtet war. — In der Umgegend der Macula lutea: eine ziemlich gleichmässige, grauliche Trübung und in der Mitte der Macula lutea ein hellrother Fleck.

Die Diagnose war bereits vor der ophthalmoskopischen Untersuchung so durchsichtig, dass letzere unsere Annahme einer Embolia Arteriae centr. retinae nur noch bestätigte.

Patient wurde zur Cur in die Anstalt aufgenommen.

Einige Stunden nach der Aufnahme, gegen 7 Uhr Abends, sinkt Patient im Bette plötztich besinnungslos zusammen, nachdem er noch kurz vorher im besten Wohlsein sein Abendbrod verzehrt und mit den anderen Kranken sich unterhalten hatte. Die Bewusstlosigkeit dauerte nur einige Minuten. — Aerztliche Hülfe konnte augenblicklich herbeigeschafft werden. Während man mit dem Kranken beschäftigt war, erwachte er wie aus tiefem Schlafe, blickte um sich her, erkannte die Um-

gebung, konnte aber auf alle Fragen keine Antwort ertheilen. Neben dieser constatirten Sprachlosigkeit konnte noch Paralyse der rechten oberen und unteren Extremität festgestellt werden. Die Empfindung in diesen Theilen war zwar sehr herabgesetzt, aber nicht vollständig aufgehoben. Temperatur nicht vermindert. Kopf frei. Gesichtsausdruck sehr bleich und ängstlich. Gesichtsmuskeln beider Gesichtshälften gleich. Die Zunge wird auf Verlangen gerade herausgestreckt. Beide Pupillen gleichmässig weit.

Kaum dass die Untersuchung vollendet und das Nöthige verordnet war, begann Patient Anfangs zwar nur unverständlich zu lallen, bald aber auch schon abgebrochene Worte hervorzustossen. Die Besserung machte Riesenschritte. Gegen 8 Uhr konnte Patient schon ganz verständlich und in einem gewissen Zusammenhange sprechen, wenn auch noch langsam und mit kurzen Pausen untermischt, als ob er das eine oder das andere Wort suchen, als ob er einen Ausdruck erst combiniren wollte. Gleichzeitig nahmen die Lähmungserscheinungen ab. Die willkürliche Bewegung der oberen und unteren Extremität stellte sich nach und nach wieder ein, und zwar so schnell, dass etwas nach 8 Uhr von der Lähmung kaum noch Spuren übrig blieben. Um Mitternacht war jede Spur des überstandenen Insultes verschwunden.

Bei der Diagnose dieses Falles konnte zweifelhaft sein, ob man es mit einer Apoplexie, durch Hämorrhagie im Gehirne bedingt, oder mit einer Embolie in dessen Arterien zu thun habe. Anderweitige pathologische Processe waren mit Sicherheit auszuschliessen.

Ein sogenannter apoplektischer Habitus fehlte bei unserem Patienten vollständig. Vorboten, wie man sie bei Apoplexien gewöhnlich beobachtet, waren dem Anfalle nicht vorausgegangen. Die halbseitige Lähmung und Sprachlosigkeit waren im Gegentheile plötzlich eingetreten, ohne

Prodromalsymptome, eingeleitet mit einem Anfalle von Bewusstlosigkeit, nachdem Patient noch unmittelbar vorher sich des besten Wohlseins erfreut hatte. Alle diese Erscheinungen sprachen demnach gegen eine Apoplexie. Wenn wir nun vollends in Betracht ziehen: das Herzleiden unseres Patienten — Insufficienz valv. mitr.; keine Compensation durch Hypertrophie des linken Ventrikels, — alsdann die vorausgegangene Embolie Art. centr. retin. im linken Auge, so gestaltet sich die Vermuthung einer Embolie der Gehirnarterien zur Gewissheit.

Was nun den Sitz der Embolie betrifft, so kann natürlich der Embolusпfropf in eine jede Gehirnarterie gelangen und dort stecken bleiben. Alle bisherigen Erfahrungen und Beobachtungen stimmen nun darin überein, dass bei einer Gehirnembolie hauptsächlich die linke Arteria fossae Sylvii verstopft war. Die Lähmung in unserem Falle war eine rechtseitige — mit voller Berechtigung nehmen wir deshalb eine Embolie der linken Arteria fossae Sylvii an.

Immerhin bleibt der Fall merkwürdig durch seinen schnellen Verlauf. Die Bewusstlosigkeit, die jedenfalls von einem acut auftretenden Oedem des Gehirns abhängt, dauerte kaum 5 Minuten, die Sprachlosigkeit kaum $^1/_4$ Stunde, und die halbseitige Lähmung war nach kaum einer Stunde vollständig geschwunden.

Können wir nicht annehmen — und keine Beobachtung berechtigt uns dazu —, dass sich in der kurzen Zeit ein Collateralkreislauf gebildet, in Folge dessen der Abschluss des arteriellen Blutes von einem grossen Theile des Gehirns wieder aufgehoben und die Lähmungserscheinungen beseitigt wurden, so ist nur noch diese Annahme möglich, dass der Embolus durch einen günstigen Umstand sich wieder gelockert und weggeschwemmt worden. Da nun die Anaemie zu kurze Zeit dauerte, um grosse Verheerungen im Gehirne anzurichten, so

konnte letzteres, nach beseitigter Ursache, seine Functionen ungestört wieder aufnehmen.

Am Abende des Anfalles wurde dem Patienten links Heurteloup 2 Cylinder applicirt.

9/3. Befinden des Patienten gut.

Papille blass und flach. Venen von normalem Caliber. Arterien dünn, theilweise durch seröse Infiltration der Retina in ihrem Verlaufe bedeckt, und alsdann peripherisch nicht zu verfolgen. Im umgekehrten Bilde nach innen sind von Arterien nur einzelne kleine Fäden zu sehen, scheinbar ohne Volumen. Jedoch ist gegen den Status der Aufnahme insofern eine Besserung eingetreten, als einzelne Arterienzweige fast normal genannt werden können, freier zu Tage treten und bis zur äussersten Peripherie sich verfolgen lassen. Auch ist die Füllung mehr gleichmässig. Es wechseln nicht mehr gefüllte und blutleere Stellen mit einander ab. Der rothe Fleck in der Macula lutea ist etwas blasser.

Im Gesichtsfelde keine Veränderung.

10/3 und 15/3. Heurteloup.

Die Untersuchung ergiebt: status idem.

17/3. Pupille auf Lichteinfall ausgiebiger in ihren Contractionen.

Gesichtsfeld nach oben-innen selbst für Lichtempfindung aufgehoben. Nach aussen unten zählt Patient äusserst excentrisch Finger auf 9′.

Papille etwas weniger blass. Die Arterien, im umgekehrten Bilde, nach aussen-unten, zeigen eine fast normale Beschaffenheit. Die Netzhautinfiltration hat jedoch bedeutende Fortschritte gemacht. Die diffuse Trübung culminirt in der Gegend der Macula lutea, und ergiesst sich von da auf die Netzhaut. Arterien und Venen liegen nicht mehr in einem und demselben Niveau, sondern die Venen höher, die Arterien tiefer. Letztere sind

grösstentheils gleichsam in einen Nebel gehüllt, und treten nur an kurzen Strecken frei hervor.

Einer weiteren Behandlung und Beobachtung entzog sich Patient, indem er am 18/3. auf Wunsch entlassen werden musste.

V.

Pigmentmassen in der Retina, als Residuen abgelaufener Chorioideo-Retinitis, bei wiederhergestelltem, normalem Sehvermögen.

In seiner Mittheilung: „Pigmentmassen in der Retina ohne Störung des Sehvermögens" (Graef. Archiv XIV. Abthlg. I.) geht Herr Dr. Jacobi von der Annahme aus, dass Pigmenteinlagerung in der Retina, möge sie durch irgend welchen pathologischen Process bedingt sein, nothwendiger Weise eine Störung in den Functionen des Sehvermögens herbeiführen muss. Eine restitutio ad integrum des Sehvermögens könnte daher unmöglich erzielt werden, sobald ein Auge von einer Krankheit ergriffen wird, die zum Hineinsehwemmen von Pigmentmassen aus der Chorioidea in die Retina Veranlassung giebt. Die Prognosis wäre demnach in allen Fällen ungünstig zu stellen; denn eine Herabsetzung des Sehvermögens ist auch nach dem Erlöschen der Krankheit unumgängliche Folge.

Ich erlaube mir dagegen zwei exquisite Fälle von Chorioideo-Retinitis mitzutheilen, die ich neulich in Behandlung hatte, und die beide, bei bedeutender Ablagerung von Pigmentmassen in der Retina, dennoch mit vollständig wieder hergestelltem normalem Sehvermögen heilten.

Frau E. D., 28 J. alt, stellte sich mir mit allen ausgesprochenen Zeichen einer Chorioideo-Retinitis beiderseits vor. SR = $^{9}/_{15}$. SL = $^{9}/_{12}$. Liest R Sn XI, L.

Sn IV central. R. Gesichtsfeld nach oben etwas beschränkt; ausserdem noch Mac. Corn. centr. Intraocularer Druck normal. Ophthalmoskopisch zeigen beide Augen leichte wolkige Glaskörpertrübungen. Papille beiderseits geröthet; bedeutende Chorioidealatrophien, Pigmentmacerationen und Pigmentauflockerung. Die Netzhaut ist fast in ihrer ganzen Ausdehnung von unregelmässig gezackten, schwarzen Plaques durchsetzt, die an Mächtigkeit von der Peripherie gegen die Papille abnehmen. Das in der Retina befindliche Pigment folgt einerseits dem Laufe der Gefässe, und bedeckt letztere, hauptsächlich die kleineren so vollständig, dass deren feinere Verzweigungen der Beobachtung sich entziehen; andererseits aber liegt es in einzelnen Schollen zerstreuet, netzförmig an einander sich reihend. Das linke Auge bot hauptsächlich die bedeutendsten pathologischen Veränderungen dar. Denn nicht nur war die Umgebung der Macula lutea, sondern letztere selbst der Ort, wo die Chorioidealatrophien und Pigmentanhäufungen die grösste Mächtigkeit erreichten. Es schien, als ob die Retinaelemente an dieser Stelle vollständig zu Grunde gegangen seien.

Ueber den Beginn des Leidens weiss Pat. nichts Genaues anzugeben. Sie datirt dasselbe seit ungefähr 4 Monaten, wo eine Abnahme des Sehvermögens ihr zuerst bemerklich wurde.

Die Cur bestand in Application von Heurteloups, in Zwischenräumen von je 5 Tagen wiederholt, in täglicher Einreibung von 2 Grammes Ung. Hydr. ciner., verbunden mit Zittmandecoct.

Die Besserung ging schnell von Statten. Nach einer vierwöchentlichen Cur wurde constatirt: SL = $^{8}/_{8}$. SR = $^{9}/_{12}$. Gesichtsfeld normal. Patientin liest L. Sn $^{1}/_{2}$, rechts Sn IV mühsam. Wegen des rechterseits befindlichen centralen Hornhautfleckes wurde eine Irid

nach oben und innen gemacht, wodurch auch rechts S auf $^{8}/_{8}$ stieg und Sn $1^{1}/_{2}$ gelesen wurde.

Der ophthalmoskopische Befund hatte sich jedoch in der ganzen Zeit nicht wesentlich geändert. Zwar nahm die Röthe der Papille ab und die feinflockigen Glaskörpertrübungen schwanden vollständig. Aber das frühere Bild der Retina und Chorioidea hatte keines seiner charakteristischen Zeichen verloren. Alle die tiefeingreifenden Veränderungen, wie sie uns die erste Untersuchung zeigt, wir sahen sie unverändert an dem Tage, an dem Patient mit normalem Sehvermögen beiderseits entlassen wurde.

Den zweiten Fall kann ich kurz referiren. Er hat mit dem vorhergehenden grosse Aehnlichkeit. Er betraf eine 35jährige Frau, die nach einem überstandenen Wochenbette zuerst eine Abnahme des Sehvermögens bemerkt haben wollte. Auch hier fand ich eine exquisite Chorioideo-Retinitis beiderseits, mit SR $^{15}/_{20}$ und SL $= {}^{15}/_{30}$. Sn IV wird beiderseits gelesen. Auch hier zeigte die Retina bedeutende Pigmentmassen, die sowohl im Verlaufe der Gefässe, dieselben bedeckend, als in den freien Interstitien sich befanden. Die grösste Mächtigkeit erreichte das Pigment an den peripherischen Stellen. Nur in diesem Punkte wich dieser Fall vom vorigen ab, dass in der Gegend der Mac. lutea die Chorioidealatrophien geringer und nur stellenweise vorhanden waren, und dass an dieser Stelle die Retina nur von einzelnen, kleineren Pigmentklümpchen durchsetzt war.

Eine Beschränkung des Gesichtsfeldes existirte nicht. Ebensowenig Glaskörpertrübungen.

Ich verfolgte auch bei diesem Falle denselben Weg der Medication mit demselben glänzenden Resultate. Die Heilung erfolgte mit S $= {}^{8}/_{8}$ beiderseits. Das Bild des Augenhintergrundes hatte sich nach beendigter Cur in Nichts geändert.

Ein Fall von Verletzung des Nervus opticus mit Zerreissung der centralen Gefässe und der dadurch bewirkten Veränderungen des Augenhintergrundes.

Von

Dr. Hermann Pagenstecher.

Hierzu Tafel IX. und Tafel X.

In den nachstehenden Zeilen theile ich einen Fall mit, der Ende vorigen und Anfang dieses Jahres in der Augenheilanstalt zu Wiesbaden zur Beobachtung kam. Vergebens habe ich mich bemüht, in der ophthalmologischen Literatur einen analogen aufzufinden. In der Monographie von Zander und Geissler über Verletzungen des Auges wird zwar einer grösseren Anzahl von Stichwunden in die Orbita bei völlig unversehrtem Bulbus Erwähnung gethan und unter anderen auch eine Krankengeschichte angeführt, in der mit Wahrscheinlichkeit eine Verletzung des Opticus angenommen wurde. Die Verfasser bemerken jedoch selbst, dass diese Annahme nicht ganz sicher und wagen nicht zu entscheiden, ob eine Stichwunde des Sehnerven oder eine Durchschneidung desselben sich ophthalmoskopisch erkennen lasse. In dem Falle, den Knapp in diesem Archiv Bd. XIV. Abth. I. erwähnt und auf den ich später noch einmal zurückkommen werde, handelte es sich um eine mechanische Compression des Nervus opticus. Wir hatten es da-

gegen mit einer sicher constatirten Verletzung des Opticus mit gleichzeitiger Zerreissung der Centralgefässe bei völliger Integrität des ganzen übrigen Bulbus zu thun und waren somit in den Stand gesetzt, die Veränderungen, wie sie sich nach reiner Verletzung der Centralgefässe darbieten, auch in ihrem weiteren Verlaufe zu beobachten. Ich gebe zuerst die Krankengeschichte, die diese Verhältnisse am besten veranschaulichen wird.

Sophie Schmidt, 12 Jahre alt, ein kräftiges blühendes Mädchen, wurde am 14. November 1868 des Abends mit der scharfen eisernen Spitze einer Stange heftig gegen das rechte Auge gestossen. Eine nur kurze Zeit andauernde Bewusstlosigkeit, starke Blutung, Kopfschmerz mit nachfolgendem Erbrechen waren die unmittelbaren Folgeerscheinungen. Während der nächsten 2—3 Tage bestanden leichtes Fieber mit schlechtem Schlafe und etwas Appetitlosigkeit. Am vierten Tage wurde völlige Amaurose entdeckt und deshalb das Kind nach der Anstalt befördert. Die Behandlung hatte bis dahin in Verklebung der Wundränder mit Emplastrum adhaesivum, und kalten Aufschlägen bestanden. Am 19. November Morgens sah ich das Kind zum ersten Male und konnte Folgendes constatiren.

In der Höhe des Margo supraorbital. dext. findet sich eine über Zoll grosse, etwas von oben und innen nach unten und aussen verlaufende Wunde. Die Ränder waren stark geschwollen, unregelmässig zerrissen; die Wunde selbst ging tief in die Orbita hinein und zeigte eine mässige Eiterung. Der Knochen erwies sich als vollkommen intact. Eine Sondirung in der Richtung des Wundcanals wurde nicht vorgenommen. Beide Lider, besonders das obere waren stark geschwollen, auf der Conjunctiva bulbi fanden sich reichliche Blutextravasate. Der ganze Bulbus erschien etwas vorgetrieben und die

Beweglichkeit nach oben ziemlich beschränkt; eine Verletzung war an demselben nirgends wahrzunehmen. Das Sehvermögen war völlig erloschen; direct einfallende Sonnenstrahlen erregten keinen Lichteindruck; die stark erweiterte Pupille reagirte weder für sich, noch auf sympathischem Wege. Die Spannung des Bulbus erschien normal.

Die ophthalmoskopische Untersuchung liess völlig klare brechende Medien erkennen. Statt des gewöhnlichen rothen Reflexes ergab die starre, stark erweiterte Pupille einen blendend weissen Reflex, der ein wenig in das grün-blauweisse schillerte. Die Papille war als solche nicht zu erkennen, angedeutet war dieselbe nur durch einen nach oben (umgekehrtes Bild) verlaufenden Gefässtruncus von nicht ganz Papillendurchmesser-Grösse. Ob derselbe einer Arterie oder einer Vene angehöre, war nicht zu entscheiden. Derselbe war bluthaltig, die Blutsäule jedoch wiederholt durch blutleere Zwischenräume getrennt, die ebenso wie die bluthaltigen Stellen eine sehr ungleiche Ausdehnung zeigten; ein ähnlicher, jedoch kleinerer Gefässzweig verläuft nach unten. Die Eintrittsstelle des Opticus war in einer, circa 4 Papillendurchmesser breiten Zone blendend weiss, mit einem perlmutterartigen Glanze, welch' letzterer durch geringe Unebenheiten hervorgebracht zu sein schien. Soweit sich diese Färbung erstreckt, ist, ausser den oben erwähnten, nirgends eine Spur eines Gefässes zu bemerken. Zwischen Papille und Macula lutea und noch etwas über letztere hinausgehend zeigt die Retina eine gegen die Umgebung etwas abstechende Stelle, welche die graugrüne Farbe etwas mehr hervortreten liess. Die weisse Fläche nimmt gegen die Peripherie hin allmälig ein etwas röthliches Colorit an, das wieder den Uebergang bildet zu dem peripherischen durchsichtigen Theile der Retina, der die Chorioidea wie gewöhnlich durchsehen lässt (siehe Fig. 1). Auch hier

treten wieder einzelne sichtbare Retinalgefässe auf, welche jedoch von sehr geringem Durchmesser sind und vielfache Unterbrechungen der Blutsäule zeigen. Auch das durchscheinende Chorioidealgewebe zeigt namentlich in dem peripherischen unteren Theile Abweichungen vom Normalen. Es finden sich nämlich hier einzelne Stellen der Chorioidea ganz weiss, indem fleckenartig hier und da die Gefässe ganz blutleer gesehen werden, während benachbarte Gebiete einen, dem normalen ziemlich nahe kommenden Blutgehalt führen.

Die Prüfung des gesunden Auges ergab $S = {}^{20}/_{20}$ und eine Hypermetropie von ${}^{1}/_{50}$. Ophthalmoskopisch liess sich im Augenhintergrunde ausser einigen wenigen, in der Peripherie gelegenen atrophischen Chorioidealplaques, die auf einen abgelaufenen Process hindeuten, nichts Abnormes erkennen.

20. November. Schlaf gut, kein Fieber, keine Schmerzen, Schwellung der Wundränder und Lider etwas geringer.

Ophthalmoskopischer Befund. Die weisse Färbung der Retina rings um die Papille hat an Ausdehnung bedeutend zugenommen, so das dieselbe jetzt eine ungefähr 2 Papillen Durchmesser breite Zone um die Papille selbst darstellt. Die Grenzen der letzteren sind noch nicht zu erkennen. Zwischen dem schon gestern sichtbaren Gefässtruncus an der Stelle der Papille und dem jenseits der weissgefärbten Zone sichtbaren Gefässe hat sich der Zusammenhang fast völlig hergestellt, so dass man von der Papille aus die oben erwähnten Gefässe mit ihren Verzweigungen nach der Peripherie hin verfolgen kann, obgleich dieselben sowohl in der Nähe und auf der Papille, als auch in der Peripherie vielfach durch blutleere Stellen unterbrochen sind. Ausserdem sind jetzt nach aussen und innen lichte Gefässverzweigungen bemerkbar. (Fig. II.) In der Gegend der macula

lutea und von da bis zur Papille verlaufend, findet sich jetzt eine ziemlich scharf umschriebene zungenförmige Stelle. Dieselbe besitzt eine fahl graugrünliche, in der Mitte etwas dunklere Färbung mit starkem Reflex. Im Ganzen macht dieselbe den Eindruck einer leichten sublatio retinae. Dass Niveaudifferenzen existiren, ist deutlich an einem Gefässe zu erkennen, welches nach aussen von der Papille an den untern Rand der zungenförmigen Zone herantritt, um bald unter demselben etwas zu verschwinden und dann wieder unter demselben hervorzukommen. Die weissen Flecke in der Peripherie des Augenhintergrundes, welche in der Blutleere von Chorioidealgefässen ihren Grund hatten, sind nicht mehr so deutlich hervortretend.

21. November. Die Pupille erscheint noch ebenso erweitert und starr.

Ophthalmoskopischer Befund. Der Umfang der weissen Färbung der Retina um die Papille hat wiederum abgenommen. Sie besitzt auch jetzt einen leichten Stich in's Röthliche. Die Grenzen der Papille sind schwach angedeutet. Die Gefässentwickelung hat zugenommen. Manche Gefässe erscheinen an der Papille etwas dünner, wie zugespitzt, während sie in nächster Nähe derselben ein dickeres Caliber zeigen, um sich dann erst zu verzweigen. Besonders deutlich ist dies an einem Gefässe, das direct nach aussen von der Papille verläuft. Hier und da finden sich immer noch blutleere Stellen in den Retinalgefässen.

22. November. Die Zone um die Papille erscheint wieder kleiner, mehr röthlich. Die Papille selbst tritt als deutliche, schwach-röthliche Scheibe hervor. Auf und um derselben sind noch die nämlichen Gefässunterbrechungen bemerkbar; das Gefäss nach aussen hat jetzt den Rand der Papille überschritten. Die zungenförmige Stelle in der Gegend der macula lutea bis zur Papille

hin ist noch scharf gegen die Umgebung abgegrenzt und lässt heute das Gefäss an ihrem unteren Rande in seinem ganzen Verlaufe deutlich erkennen. Nach innen von dieser Partie zeigt sich ein gelbrother Fleck, eine grössere Anzahl ebensolcher findet sich in der Peripherie des Augenhintergrundes. Dieselben scheinen der Chorioidea anzugehören.

23. November. Die Füllung der Gefässe ist wieder mehr vorgeschritten. Der Blutgehalt des nach aussen gehenden Gefässes erreicht jetzt die Mitte der Papille. Die Färbung der Retina um dieselbe weissröthlich, letztere selbst weisslich mit einem Stich in's Rothe. Einige gestern noch nicht sichtbare Gefässe sind zum Vorschein gekommen. Zwei von den oben erwähnten Chorioidealplaques werden heute mit im Centrum befindlicher Pigmentablagerung gefunden.

24. November. Das gestern bis in's Centrum der Papille mit Blut gefüllte Gefäss nach aussen ist heute, von der Papillengrenze ab, wieder eine Strecke blutleer; auch in anderen Gefässen finden sich hie und da noch blutleere Stellen, obgleich die Anzahl der jetzt sichtbaren Gefässe wieder gewachsen ist. Die Plaques mit Pigmentbildung in der Pheripherie sind im Zunehmen. Allgemeinbefinden gut; Wunde gut granulirend.

25. 26. November. Die Gefässentwickelung und die Verzweigungen derselben vom Centrum nach der Peripherie hin sind noch immer im Zunehmen. Neue Plaques mit Pigmenten in und um dieselben.

27. November. In den peripherischen, nach oben und innen und unten und innen gelegenen Theilen findet die Entwickelung von Pigment in der Chorioidea statt, in Gestalt von kleinen, dicht neben einander stehenden Punkten und Stippchen. Trotz der immer zunehmenden Blutfülle der Retina finden sich in den peripherischen Theilen hier und da noch Unterbrechungen der Blutsäule.

29. November. Die Pigmentbildung nimmt zu. Die Gefässfüllung erscheint im Allgemeinen sehr wechselnd. Schon während der vorhergehenden Tage konnte man bemerken, dass besonders in den peripherischen Theilen sich blutleere Stellen vorfanden, die am folgenden Tage wieder verschwunden waren, während sich an einem anderen Gefässe oder auch zuweilen an einer anderen Stelle desselben Gefässes diese Unterbrechungen in der Blutsäule zeigten. Ein ähnliches Verhalten war an der Papille zu bemerken, wo an verschiedenen Tagen die einzelnen Gefässe einen bald stärkeren, bald schwächeren Blutgehalt führten.

1. December. Die Pigmententwickelung breitet sich noch immer mehr aus und zwar in der Richtung der direct nach aussen gelegenen peripherischen Partien. In den oberen und unteren peripherischen Partien hat sich die punktförmige Anordnung zu mehr schollenartigen Flecken ausgebreitet. Auch die Anzahl der Gefässe ist noch immer im Zunehmen. Nach oben und aussen, etwas peripher, werden jetzt noch zwei Gefässe entdeckt, die daselbst ein stärkeres Caliber zeigen, als an einer mehr centralen Partie.

3. December. Die Wunde ist fast völlig vernarbt, nur an einer kleinen Stelle noch eiternd. Schwellung in der Umgegend sehr gering. Mydriasis noch ganz dieselbe; keine sympathische Pupillenreaction.

Der Blutgefässreichthum der Retina hat jetzt einen hohen Grad erreicht. Am stärksten tritt dies hervor auf und in nächster Umgebung der Papille, hier haben sich zwischen den einzelnen Gefässen starke Anastomosen gebildet; so zwischen dem direct nach aussen und dem nach aussen und unten verlaufenden Gefässe, ferner zwischen dem, in vielfache Verzweigungen ausgehenden truncus nach oben und aussen und dem Gefässe direct nach aussen. (Fig. 3.) Trotz der grösseren Anzahl der

Gefässe und dem damit verbundenen Blutreichthum der Retina machten doch die einzelnen Gefässstämme niemals den Eindruck einer starken Füllung, indem der hellere Streifen in der Mitte des Gefässes fast nie deutlich zur Beobachtung kam. Eine Unterscheidung zwischen Arterien und Venen war niemals möglich. Druck auf den Bulbus erzeugte keine Pulsation. Von Gefässunterbrechungen findet man nur noch an einer Stelle eine Andeutung und zwar im Centrum der Papille; ebenso erscheinen nur noch zwei Gefässe wie scharf abgeschnittten. Die oben erwähnten, in den peripherischen Theilen etwas dickeren Verzweigungen nach oben und aussen sind jetzt fast völlig blutleer, während sich von dem eigentlichen Gefässstamme aus nach einer anderen Richtung ziemlich ansehnliche Verzweigungen in normaler Weise entwickelt haben. Die zungenförmige, früher etwas erhabene Stelle zwischen Papille und Macula lutea ist jetzt mit der Umgebung völlig in demselben Niveau; dabei etwas kleiner, von mehr weisslichem Colorit, das durch seine zackige Begrenzung gegen die rothe Färbung des Augenhintergrundes scharf absticht. Auf dieselbe erstrecken sich von verschiedenen Seiten zarte Gefässstämmchen. An der, der Papille zugewendeten Stelle beginnt jetzt die Entwickelung von schmutzig graubraunem Pigment. Die Pigmententwickelung in der Peripherie ist immer mehr im Wachsen.

6. December. Die Wunde ist völlig geschlossen. Bewegung des Bulbus nach allen Richtungen frei. In der Papille, ziemlich im Centrum gelegen, etwas nach unten und innen an der Stelle der am längsten erhalten gebliebenen, unterbrochenen Blutsäule ist heute ein ovaler, grauer Fleck sichtbar, der auf beginnende Pigmentbildung schliessen lässt. Die Grenzen der Papille sind etwas verwaschen. Pigmentbildung und Chorioidealplaques im Zunehmen.

9. December. Der graue Fleck in der Papille ist heute deutlich als Pigment zu erkennen, indem er eine dunklere Färbung von mehr granulirter Beschaffenheit angenommen hat. Die Pigmententwicklung an der Macula lutea hat an Fläche und Dichtigkeit zugenommen. Merkwürdige Veränderungen waren in Bezug auf die Gefässe wahrzunehmen. Schon an den vorhergehenden Tagen konnte man bemerken, dass die früher stark gefüllten Anastomosen und übrigen Gefässstämme auf der Papille an Blutgehalt immer mehr abnehmen. Heute markiren sich dieselben nur noch als blassröthliche Streifen mit hie und da zerstreuten kleinen Blutsäulen auf und direct an der Papille. Trotzdem hat die Blutfülle der Retina keineswegs abgenommen, im Gegentheile findet man jetzt an den verschiedensten Stellen in der Peripherie neue Gefässverbindungen, von denen früher keine Spur zu entdecken war; so die reichliche Anastomose nach aussen von der macula lutea, ferner eine nach aussen und unten und eine solche stark bogenförmige nach unten und aussen. Die Pigmentbildung, sowohl in der Papille als auch in der Peripherie hat zugenommen. In letzterer ist jetzt deutlich zu erkennen, dass sich dieselbe nicht nur auf die Chorioidea beschränkt, sondern auch in der Retina ihren Sitz hat, indem eine punktförmige Pigmententwicklung das nach aussen verlaufende Gefäss in seinem peripherischen Theile verfolgt und es an manchen Stellen auch überschreitet (Fig. 4).

10. December. Nach Application von Calabar-Extract wurde die Pupille nach fünfzehn Minuten stark verengt, enger als die des rechten Auges bei grellster Beleuchtung.

11. December. Die Wirkung des Calabar ist völlig verschwunden.

19. December. Die Blutfülle der Gefässe hat sich

im Allgemeinen vermindert. Viele Gefässe erscheinen auf und in nächster Nähe der Papille etwas dünner, mehr zugespitzt; dabei zugleich etwas verschleiert. Nur noch an einer Stelle, nach unten und aussen, ist eine Anastomose wahrnehmbar.

Die übrigen früher bestandenen Gefässverbindungen an der Papille sind gar nicht mehr angedeutet. Die Papille selbst tritt jetzt etwas deutlicher hervor, indem der röthlichweisse Grund gegen die grauweissröthliche Umgebung mehr absticht. Der Pigmentfleck inmitten derselben hat an Ausdehnung zugenommen und erscheint jetzt tiefschwarz. An einer Stelle, etwas nach oben von der macula lutea, ist in Verbindung mit einem kleinen Gefässstämmchen ein deutliches Blutextravasat zu bemerken. Sodann finden sich an vielen Stellen, an denen man früher deutliche Anastomosen nachweisen konnte, die Gefässe wie abgeschnitten, an andern mehr peripherischen Partien hat die Blutfülle bedeutend abgenommen, ja man sieht sogar an einigen Gefässen die Hauptverzweigungen als weisse Stränge in die pigmenthaltigen Partien eintreten. In der Chorioidea haben die gelbrothen Plaques sehr zugenommen, in vielen früher schon vorhandenen ist eine weisse Verfärbung mit Pigmentablagerung in der Mitte eingetreten. Ebenso hat in der ganzen Chorioidea und Retina, in letzterer besonders der Gefässrichtung folgend, die diffuse Pigmentbildung sich mehr der Papille genähert.

22. December. Die weissröthliche Papille ist jetzt gegen die grauröthliche Umgebung scharf abgegrenzt. Die Gefässe auf derselben sind bis auf drei im oberen äusseren Quadranten, die den Rand der Papille um ein Weniges überragen, völlig verschwunden. Die schwarze Pigmentablagerung hat jetzt den Rand überschritten. An manchen Stellen erscheinen die Gefässe an einer mehr peripherischen Partie dicker als am centralen Ende;

besonders deutlich ist dies an einem nach unten und aussen verlaufenden Gefässe ausgesprochen; sodann finden sich jetzt vielfache Gefässunterbrechungen, die früher nicht vorhanden waren. Die Blutleere in den peripherischen Theilen erstreckt sich jetzt auf die meisten nach oben und aussen und nach unten verlaufenden Gefässe. Das Blutextravasat ist um ein Weniges grösser geworden. Die Pigmentbildung und gelbrothen Plaques nach dem Centrum hin im Zunehmen.

26. December. Auf der Papille selbst sind keine Gefässe mehr bemerkbar. Neben derselben nach unten sieht man zwei Gefässe, die völlig den Eindruck machen, als ob sie hier aus der Tiefe des Gewebes hervorträten. Was die übrigen Gefässe anbelangt, so zeigen die meisten in ihren peripherischen Theilen eine geringe Blutfülle, viele eine völlige Blutleere, andere sind wieder vielfach unterbrochen. Die Pigmentbildung macht im Verlaufe der Gefässe weitere Fortschritte.

30. December. Die weisse Papille ist jetzt scharf begrenzt und zeigt ein mehr punktförmiges granulirtes Aussehen, um dieselbe besonders nach innen und unten, findet sich eine grauliche Zone, die ebenfalls bei genauer Einstellung sich als aus kleinen feinen Stippchen zusammengesetzt erweist. Die Gefässe der Retina haben im Allgemeinen bedeutend an Blutfülle und Dicke ihres Calibers abgenommen. Die Anfänge derselben in der Gegend der Papille erscheinen meist verdünnt und lassen sich nicht mit Sicherheit abgrenzen; nur an einer Stelle, nach aussen und unten, kann der Ursprung zweier Gefässe deutlich erkannt werden, dieselben erscheinen auch in ihrem weiteren Verlaufe ununterbrochen mit normaler Füllung. Die Pigmententwickelung in der Chorioidea und Retina hat noch weitere Fortschritte gemacht. (Fig. 5.)

8. Januar 1869. Der Blutgehalt der Retina hat sich immer noch vermindert. Das Gefäss nach aussen

erscheint völlig blutleer, andere zeigen nur noch kleine Blutsäulen. Auch die beiden nach innen und unten gelegenen Gefässe erscheinen jetzt in ihrem Beginne etwas verschleiert und in ihren Verzweigungen zuweilen unterbrochen. Die Pigmentbildung in der Papille ist noch etwas gewachsen, auch in der nächsten Umgebung derselben tritt die punktförmige Pigmentbildung in der Chorioidea und Retina durch die dunklere Färbung mehr hervor. Auch die atrophischen Stellen in der Chorioidea haben sich vermehrt und sind der Papille näher gerückt. Das Blutextravasat hat sich verkleinert und tritt nicht so deutlich hervor. Bei der Untersuchung im aufrechten Bilde bemerkt man etwas nach aussen von der Papille sehr deutlich die Ablagerung von Cholestearin.

Auf folgende Punkte, die uns während des ganzen bis dahin beobachteten Krankheitsverlaufes besonders interessirten, will ich jetzt noch etwas näher eingehen.

Was zuerst die Diagnose anbelangt, so konnnten wir in dem vorliegenden Falle, selbst nach der ersten Untersuchung, wohl nicht lange darüber im Zweifel bleiben. Obgleich wir einen Augenspiegelbefund vor uns hatten, der uns im ersten Momente äusserst frappant vorkam und der, wenn wir uns recht erinnern, bis jetzt noch niemals beschrieben worden ist, so war uns doch durch die gegebene Verletzung der Weg gezeigt, auf dem wir zur Feststellung der Diagnose gelangen konnten. Das in die Orbita eingedrungene Trauma musste jedenfalls den Opticus verletzt und eine Gefässzerreissung in demselben veranlasst haben; nur auf solche Weise war die Erklärung dieses ophthalmoskopischen Befundes möglich. Diese natürliche Schlussfolgerung wurde noch wesentlich unterstützt, ja sogar bestätigt durch den Umstand, dass ein ganz und derselbe ophthalmoskopische Befund in der

Augenheilanstalt zu Wiesbaden schon einmal beobachtet worden war und hier die Ursache klar auf der Hand lag.

Es war nämlich bei dem 27jährigen W. Krebs bei Gelegenheit der Exstirpation eines Tumor aus der Orbita, mit Tendenz der Erhaltung des Bulbus, der Opticus durchschnitten worden. Ich gebe die Notizen über die damaligen ophthalmoskopischen Ergebnisse nach dem vorliegenden Krankenjournal. Leider sind dieselben wahrscheinlich wegen der Schwierigkeit der damals anzustellenden Untersuchung etwas spärlich; immerhin jedoch wichtig genug, um hier Platz zu finden.

21. December 1867. Exstirpation des Tumor, dabei Durchschneidung des Opticus.

25. December. Ophthalmoskopischer Befund. Retina von weissem Reflex; hier und da einige rothe Gefässandeutungen. Papille nicht von der Retina zu unterscheiden.

31. December. Papille mit einzelnen Gefässen heute sichtbar, Retina in nächster Nähe derselben immer noch weiss.

3. Januar 1868. Die Papille hebt sich als schmutzig weisser Fleck von der Retina etwas ab; die Contouren verwischt und die ganze Zeichnung etwas undeutlich. Die Gefässe lassen sich mit ihren Ramificationen jetzt deutlich verfolgen. Die Retina erscheint noch immer etwas weisslich verfärbt.

In der Gegend der Macula lutea scheint dieselbe abgehoben zu sein.

8. Januar. Die Papille ist als röthliche Scheibe zu sehen und von der Retina zu unterscheiden, deutliche Gefässe gehen von derselben aus, jedoch sind die Venen von den Arterien nicht zu unterscheiden. Die Retina giebt um die Papille immer noch einen grauweisslichen Reflex. In der Gegend der macula lutea deutliche Pigmentablagerung.

Nachdem so die Diagnose festgestellt war, konnte natürlich von einem therapeutischen Eingriffe irgend welcher Art keine Rede sein. Die Verletzung hatte sofort völlige Amaurose herbeigeführt und durften wir, abgesehen davon, dass der genauere Zustand des Opticus mehr oder weniger unklar blieb, niemals erwarten, dass die Funktionsfähigkeit der Retina sich nur einigermaassen wiederherstellen würde.

Die Continuitätstrennung der centralen Gefässe und die dadurch gesetzte Ernährungsstörung waren wohl in beiden Fällen das bedingende Moment der nachfolgenden Netzhauttrübung. In unserem Falle kam dieselbe erst am 5. Tage nach der Verletzung zur Betrachtung, wahrscheinlich hat dieselbe jedoch schon früher bestanden. Welcher Natur diese Netzhauttrübung sei, ist schwer zu sagen. Die Anämie der Retina ist leicht durch die plötzliche Unterbrechung der Blutzufuhr und die nachfolgende Contraction der Gefässe erklärlich, jedoch kann diese Anämie an und für sich keine völlige Undurchsichtigkeit und, wie es schien, auch Schwellung der Retina hervorbringen; wahrscheinlich erscheint, dass der durch das Abschneiden der Blutzufuhr unterbrochene endosmotische Austausch der Ernährungsflüssigkeit eine Gerinnung derselben bewirkt und damit die Trübung der ganzen Membran veranlasst hat. Aehnliche Erscheinungen von Blutleere und Blässe der Papille wurden von Kugel, Rosow und Leber nach der Durchschneidung des Opticus bei Hunden und Kaninchen beobachtet. Die Thatsache, dass der Collateralkreislauf sich hier in verhältnissmässig kurzer Zeit wiederherstellte, scheint dafür zu sprechen, dass die Gefässverbindung zwischen Retina und Chorioidea an dem Opticus bei diesen Thieren eine sehr weite und innige ist. Beim Menschen gestalten sich, wie die Fälle von Embolie der art. cent. re-

tinae und auch unsere Beobachtungen beweisen, diese Verhältnisse nicht so günstig.

Nahe lag es, unseren Fall mit Rücksicht auf diese bestehende Retinaltrübung mit den, bis jetzt als Embolia art. cent. Retin. beschriebenen Fällen zu vergleichen. Auch hier bestehen Circulationshindernisse, die je nach ihrer Mächtigkeit und der Dauer ihres Bestehens eine grössere oder geringere Ernährungsstörung setzen müssen. Und in der That, es ist die eigenthümliche partielle Trübung des Retinalgewebes ein von fast allen Beobachtern sicher constatirtes Symptom. Dass hier in unserem Falle die Trübung eine ungleich grössere war, als dies bei den bisher beobachteten Fällen von Embolie der Fall war, kann keineswegs frappiren, wenn man bedenkt, dass hier die Unterbrechung der Circulation ganz plötzlich eingetreten und durch die Contraction der Gefässe sofort eine völlige Anämie der Retina bedingt wurde. Jedenfalls scheint zwischen dem Grade der Retinaltrübung und der grösseren oder geringeren Blutzufuhr ein Abhängigkeitsverhältniss zu bestehen, wie auch jene Fälle von partieller Embolie beweisen, in denen sich die Trübung nur auf den, von dem betreffenden Gefässe versorgten Bezirk beschränkt. Am meisten Aehnlichkeit hat unser Fall in dieser Richtung hin mit dem von Knapp in diesem Archiv Bd. XIV, Abth. 1, pag. 218 beschriebenen, wo nach einem Messerstiche in die Orbita eine Compression des Opticus und der Centralarterien eingetreten war. Hier erschien die Netzhaut 18 Stunden nach der Verletzung getrübt und zwar in viel grösserer Ausdehnung, als dies bei Embolie der Fall ist.

Wesentliche Differenzen bestanden an der macula lutea. Wir sehen am ersten Beobachtungstage oder dem 5. Tage der Erkrankung, die Gegend um die macula lutea bis zur Papille hin mehr getrübt als das umstehende Retinalgewebe, von einer dunkelrothen Stelle in-

mitten dieser Trübung war nichts zu erkennen. In den folgenden Tagen erschien dieselbe noch deutlicher hervorstechend, wie abgelöst, jedenfalls über das umgebende Niveau erhaben. In völliger Uebereinstimmung hiermit steht der kurze Bericht über die ophthalmoskopischen Beobachtungen nach der Durchschneidung des Opticus. Auch hier erschien am 12. Tage die Retina in der Gegend der macula lutea wie abgehoben. Die folgenden Erscheinungen waren durch die sich allmälig entwickelnde Atrophie mit gleichzeitiger Pigmentbildung bedingt. Letztere konnte ebenso in dem oben erwähnten Falle am letzten Beobachtungstage mit Sicherheit nachgewiesen werden.

Die rapide Abnahme der Trübung in der übrigen Netzhaut ging Hand in Hand mit der Entwickelung eines collateralen Kreislaufes, was die Resorption der Netzhautinfiltration durch die Blutgefässe zu beweisen scheint.

Das grösste Interesse nahm in dem vorliegenden Falle das Verhalten der Blutgefässe in Anspruch.

Die anfängliche Blutleere ist leicht erklärlich; nach der Verletzung konnte kein Blut mehr zufliessen, dagegen war der Abfluss sowohl durch Arterien als Venen gestattet. Vermöge der kräftigeren Construction der Arterien wird dieser hier schneller stattgefunden haben, und ebenso werden auch die Venen ihr Blut zum grössten Theile abgegeben haben. Ob die bei der ersten Beobachtung zu Gesicht gekommenen Gefässrudimente als nach der Verletzung zurückgebliebene Blutsäulen aufzufassen waren, oder ob sie erst durch einen Collateralkreislauf gefüllt waren, bleibt dahin gestellt. Wollte man letzteres annehmen, wofür allerdings der Umstand spricht, dass die in den nächsten Tagen eintretende stärkere Füllung der Gefässe sich besonders in der Richtung der damals schon angedeuteten erstreckte, so wird man

in Schwierigkeiten mit der Erklärung der vielfachen Unterbrechungen der Blutsäule kommen. Wahrscheinlicher erscheint es, ja man kann es sogar sicher hinstellen, dass gerade unsere ersten Beobachtungstage mit dem ersten nachweisbaren Zustandekommen eines Collateralkreislaufes zusammentrafen. Der Bildung eines solchen war hinlänglich Zeit gestattet, ja es war sogar erstaunlich, dass trotz der reichlichen Gefässverbindung zwischen der art. centr. Ret. und den art. cil. post. in und um den Opticus sich nicht schon ein bedeutender Gefässreichthum in der Retina zeigte. Nehmen wir auch an, dass durch das Trauma, eben so wie die Gefässverbindung im Opticus einige Stämmchen der Ciliararterien zerrissen worden sind, was ja an und für sich einige Wahrscheinlichkeit hat und wofür auch die blutleeren Stellen in der Chorioidea zu sprechen scheinen, so müssen doch jedenfalls weitere Stämmchen erhalten geblieben sein und es wäre dann nicht einzusehen, warum diese nicht allsogleich die völlige Herstellung des Collateralkreislaufes übernommen hätten, was sie ja doch später gethan, wenn man nicht annehmen will, dass es zur richtigen Ausbildung desselben wenigstens der Zeitdauer von einigen Tagen bedürfe. Es scheint uns wenigstens diese Annahme erklärlicher, als jene Vermuthung, die man noch aufstellen könnte, dass durch die intraorbitale Blutung ein Druck auf die benachbarten Gefässe ausgeübt und diese so an ihrem Geschäfte der Blutversorgung der Retina gehindert gewesen seien, man müsste dann nämlich auch die Chorioidealgefässe allenthalben blutleer bemerkt haben. Es scheint also hiernach, dass es zur richtigen Ausbildung eines Collateralkreislaufes einiger Tage Zeit bedarf. In Uebereinstimmung hiermit ist auch der oben angeführte, kurze ophthalmoskopische Bericht nach Opticusdurchschneidung.

Am 4. Tage. Hier und da einige Gefässandeutungen.

Am 10 Tage. Papille mit einzelnen Gefässen deutlich sichtbar.

Am 14. Tage. Die Gefässe lassen sich mit ihren Ramificationen jetzt deutlich verfolgen.

Da von Tag zu Tage die Füllung der Gefässe mehr zunahm, so wandte sich die ganze Aufmerksamkeit darauf hin, zu entscheiden, von welcher Seite überhaupt die Blutzufuhr kam. Es konnte sich hier nur um zwei Punkte handeln; einmal, ob der Collateralkreislauf blos zwischen den Art. cil. post. und der Art. centr. retin. allein bestehe, oder ob sich an der Ora serrata auch noch Verbindungen zwischen Retinal- und Chorioidealgefässen vorfinden. Die erste Frage konnte man durch die tägliche ophthalmoskopische Untersuchung sehr bald entscheiden. — Man sah nämlich den Blutreichthum der Retina von Tag zu Tage mehr zunehmen. Hierdurch haben die alten, früher sichtbaren Gefässe ihre Blutsäule wieder erhalten und sind andere, früher nicht sichtbare Gefässverbindungen durch die Bildung des Collateralkreislaufes zu Tage getreten. Der Modus, wie das allmälige Auftreten und die weitere Füllung der Gefässe zu Stande kam, war im Grossen und Ganzen folgender: Die in nächster Nähe und zum Theile auf der Papille selbst gelegenen Gefässe erstreckten sich nämlich nach und nach, indem zu gleicher Zeit noch neue Gefässe auftraten, die ganz dasselbe Verhalten zeigten, sowohl gegen die Peripherie hin, als auch auf die Papille selbst. Letzteres war besonders klar an dem oben mehrfach erwähnten Gefässe nach aussen zu sehen; ersteres liess sich an den meisten mit Deutlichkeit nachweisen, indem der einmal bestehende Hauptstamm sich nach der Peripherie hin in vielfache kleinere und sich verjüngende Aestchen verbreitete. Diese zeigten jedoch öfters ein von der Norm abweichendes Verhalten, indem sie zuweilen wie völlig abgeschnitten erschienen und auch

hier und da in ihrem Verlaufe gegen die Peripherie hin durch blutleere Stellen unterbrochen waren. Die sich auf der Papille selbst entwickelnden Gefässe waren zum grössten Theile durch starke Anastomosen unter einander verbunden. Diese Thatsachen sprechen entschieden für das Bestehen von reichlichen Anastomosen zwischen den Art. cil. post. und der Art. centr. retin. in und in nächster Nähe der Papille. Nicht so leicht zu entscheiden war die Frage, ob auch von der Peripherie ein Blutzufluss stattfinde oder nicht.

Obgleich zwar die meisten Gefässe die oben beschriebenen Erscheinungen zeigten, so fanden sich doch auch an einer Stelle zwei Gefässe, welche gegen die Peripherie hin, nachdem sie sich schon verjüngt hatten, plötzlich ein etwas stärkeres Caliber annahmen, so dass dies den Eindruck machte, als ob diese von der Peripherie her ihren Blutzufluss erhielten. Bei weiterer genauer Beobachtung stellte sich jedoch alsbald heraus, dass der Blutgehalt in denselben sehr bald abnahm, sich nach und nach deutliche Unterbrechungen der Blutsäule bildeten und dass dieselben schliesslich ganz verschwanden, während der Hauptstamm mit seinen Verzweigungen sich nach einer anderen Richtung hin in ganz normaler Weise und mit gleichmässigem Blutgehalte ausdehnte.

Es konnte also hiernach wohl angenommen werden, dass die starke Füllung in der Peripherie durch eine Anastomose mit den Chorioidealgefässen bewirkt worden sei, zumal es an analogen Erscheinungen in der ganzen übrigen Peripherie fehlte.

Die Erklärung des vorliegenden Phänomens kann nicht schwer fallen, wenn man annimmt, dass die Verbindung eines Gefässstammes mit einem anderen durch die bestehenden Anastomosen hergestellt worden sei und dass in dem anfänglich mit Blut versorgten Gefässstamme später eine Abnahme des Blutgehaltes mit nach-

folgender Blutleere, Erscheinungen wie wir sie ja auch an andern peripherischen Gefässen vielfach bemerkt, eingetreten ist. Beweisend für die Nichtexistenz der in Rede stehenden Gefässverbindungen schien uns ferner noch der Umstand zu sein, dass, als später die Atrophie nerv. optic. et Retinae eintrat und hierdurch auch die Gefässfüllung eine geringere ward, der Blutgehalt in allen Theilen der Peripherie immer zuerst und zumeist abnahm, was doch schwerlich würde geschehen sein, wenn an der Ora serrata eine Blutzufuhr von der Chorioidea her bestanden hätte. Ebenso sprechen dafür die fast täglich zu constatirenden, meist in der Peripherie gelegenen Unterbrechungen der Blutsäule der Gefässe. Es findet demnach die auf anatomische Untersuchungen gestützte Ansicht von der alleinigen Verbindung des Netzhautgefässsystems mit dem Ciliargefässystem an der Eintrittsstelle des Opticus, auch durch diese ophthalmoskopische Beobachtungen am Menschen eine vollkommene Bestätigung.

Forschen wir nach der Ursache des überaus grossen Blutreichthums in der Retina, so geben uns auch hierüber die anatomischen Verhältnisse am besten Aufschluss. Wir wissen nämlich seit Leber's Untersuchungen, dass die Verbindung zwischen dem Ciliar- und Retinalgefässsystem meist arterieller und nur zum kleinen Theile venöser Natur ist. Es konnte daher begreiflicherweise nach der Bildung des Collateralkreislaufes der Abfluss durch die spärlichen Venen nicht in demselben Maasse stattfinden, als der Zufluss durch die zahlreichen arteriellen Gefässe unterhalten wurde und zugleich konnte wegen des, durch den Blutstrom erst zu überwindenden Hindernisses in den collateralen Bahnen niemals eine solche pralle Füllung der Gefässe eintreten, wie wir sie in der Norm zu finden gewohnt sind.

Die Abnahme des Blutgehaltes der Retina war durch

die mit Atrophia nervi optic. et retinae einhergehende Gefässatrophie bedingt. So lange der Fall in unserer Beobachtung war, steigerte sich dieselbe von Tag zu Tage und wird wohl noch so lange fortgedauert haben, bis eine totale Atrophie der Retina erfolgt ist.

Es bleiben uns jetzt noch die Erscheinungen von Seiten der Chorioidea, der Papilla nerv. optic. und der Retina übrig. In Bezug hierauf glauben wir uns kurz fassen zu können. Die Chorioidealatrophie ebenso wie die Papillar- und Retinaatrophie mit ausgesprochener Pigmententwickelung, bei letzterer hauptsächlich im Verlaufe der Gefässe, sind in der Krankengeschichte und durch die Figuren hinlänglich deutlich dargethan, als dass wir noch viel darüber zu sagen hätten. Die Thatsache, dass in dem gesunden Auge sich auch hie und da zerstreute Chorioidealplaques fanden, muss es weiteren Beobachtungen zur Entscheidung überlassen, ob der von uns beobachtete Process in der Chorioidea in directem Zusammenhange mit der Opticusverletzung und der Zerreissung der Centralgefässe steht, oder ob bei vielleicht noch vorhandener Prädisposition es nur des traumatischen Eingriffes allein bedurfte, um den Process von Neuem anzufachen.

Erwähnen wollen wir ferner noch, dass sich der Fall in Bezug auf die starke Pigmententwicklung auf der Papille (Fig. V.) als der vierte den bis jetzt bekannten anschliesst. Wir konnten dieselbe von ungefähr der Mitte der Papille aus, gerade derjenigen Stelle, an welcher sich die unterbrochene Blutsäule am längsten erhalten hat (Fig. III.), genau verfolgen.

Resultat einiger Versuche über die Entstehung der Glaskörper-Ablösung in Folge von Glaskörperverlust.

Von

Dr. H. de Gouvêa,

Assistent an der Universitäts-Klinik für Augenkranke in Heidelberg.

Hierzu Tafel IX.

Auf den Vorschlag von Professor Iwanoff habe ich zu Ende vorigen Jahres eine Reihe von Experimenten über die Entstehungsweise und Entwickelung der Glaskörper-Ablösung in Hundeaugen angestellt und will in Folgendem eine kurze Mittheilung über dieselben machen und die Beschreibung von drei Augen, die ein besonderes Interesse darzubieten scheinen, beifügen.

Um mich im Voraus gegen den Verdacht sicher zu stellen, dass die bei den operirten Augen gefundenen Veränderungen ein Kunstproduct, bedingt durch die zur Erhärtung verwandte Aufbewahrungs-Flüssigkeit, sein möchten, habe ich Controlversuche angestellt, die ein negatives Resultat ergaben. Dieselben wurden in der Weise ausgeführt, dass ich vollständig normale Hundeaugen enucleirte und dieselben gleichlange Zeit, wie die operirten, in Holzessig legte. Bei der nachher vorgenommenen Eröffnung fand sich durchaus keine Veränderung in der Beschaffenheit und gegenseitigen Lage der Medien und Häute des Bulbus.

Ich lasse nun zuerst eine kleine Tabelle über die von mir experimentell gefundenen Resultate folgen.

Entbindung der Linse mit Glaskörperverlust.

Dauer des Heilungsprocesses.	1—2 Tage	3—4 Tage	4—8 Tage	30—40 Tage
Einfache Glaskörperablösung	2	—	—	1
Glaskörper- und beginnende Netzhautablösung	—	4	—	—
Glaskörper-, Netzhaut- u. Chorioidealablösung	—	—	6	—
Vollkommene Netzhautablösung mit Atrophie des Glaskörpers	—	—	—	3

I.

Scleralschnitt nach oben, partielle Extraction der Linse mit Glaskörperverlust, totale trichterförmige Glaskörper- und beginnende Netzhautablösung.

(vid. Fig. 6.)

7. October. Bei einem grossen, starken Hunde machte ich am rechten Auge mit einem Graefe'schen Staarmesser einen ziemlich breiten Scleralschnitt nach oben-innen, dann breite Iridectomie, nach welcher eine bedeutende Blutung in die vordere Kammer eintrat; Versuche, die Linse sammt der Kapsel mit einem Löffel zu entbinden, gelangen wegen der grossen Unruhe des Thieres nicht. Nur ein Theil der Corticalis kam heraus und bei einem weiteren Versuche, die zurückgebliebenen Massen zu extrahiren, kam ein bedeutender Glaskörpervorfall zu Stande. Darauf wurde der Prolapsus mit einer Scheere abgetragen und die Lidspalte durch Nähte geschlossen.

9. October. Mässige Schleimsecretion, der Bulbus härter, bedeutende circumcorneale Injection. Die Wunde ist gut geschlossen, nur nach innen, wo der Schnitt in den Cornealrand fiel, bemerkt man eine Stelle, wo der Glaskörper in Form einer gelblich gallertartigen Masse eingeklemmt ist.

Die obere Hornhauthälfte ist fast vollkommen undurchsichtig, die untere leicht streifig getrübt. Die ganz wiederhergestellte vordere Kammer enthält einige Blutgerinnsel, die sichtbare Partie der Iris scheint normal; der untere Theil der Pupille ist durch die zurückgebliebenen, im Zustande der Quellung befindlichen Linsenmassen ausgefüllt.

11. October. Geringe Schleimabsonderung; intraoculärer Druck noch vermehrt; die circumcorneale Injection geringer; die untere Hornhauthälfte vollkommen klar, die obere radiär getrübt, in der unmittelbaren Nachbarschaft der Wunde fast ganz undurchsichtig. Die Stelle der Wunde, wo dieselbe durch den zwischengelagerten Glaskörper klaffend war, fast vollständig gut vereinigt.

Das Thier wird durch Verblutung getödtet; das Auge enucleirt, 24 Stunden in einer Mischung von Wasser und Holzessig aufbewahrt (2 Wasser, 1 Holzessig) und dann ebensolange in Müller'sche Flüssigkeit eingelegt.

Untersuchung des Auges 48 Stunden nach der Enucleation.

Die Länge des Bulbus beträgt 22$^{mm.}$ (vom Hornhautcentrum zum Sehnerveneintritt), der aequatorielle Durchmesser 21$^{mm.}$ Die Narbe liegt theilweise in der Sclera und theilweise in der Hornhaut (nach innen); in dieser letzteren Partie ist dieselbe breiter. Die Hornhaut hat überall dieselbe Dicke; die 4,5$^{mm.}$ tiefe vordere Kammer enthält eine im Humor aqueus suspendirte, gelbe, geronnene Substanz; die Iris fehlt ganz in der der Narbe entsprechenden Stelle, und ist daselbst durch eine gelbe,

der Linsenkapsel adhärirende Membran ersetzt. Sonst ist dieselbe normal gelagert und scheint ein wenig verdickt zu sein. Der grösste Theil der Linse (e) ist sammt der Kapsel zurückgeblieben, liegt unmittelbar hinter der Iris (i) und hat eine schiefe Stellung, und zwar so, dass der Theil ihres Aequators, welcher der Narbe entspricht, ein wenig nach vorn gerückt ist, indem der andere mit dem Ciliarkörper durch die etwas ausgedehnte Zonula Zinnii in Verbindung steht.

Der vordere Abschnitt des Glaskörpers (g) hat eine dunkelbraune Färbung, die allmälig nach hinten abnimmt. Auf der Seite der Narbe ist der Glaskörper keilförmig zwischen den Ciliarfortsätzen und der Linse vordringend in der ganzen Ausdehnung der Narbe fixirt (w), jedoch nur da, wo der Schnitt corneal ist, d. h. nach innen, denn nach aussen ist der Conjunctivalschnitt per primam geheilt und die Einklemmung des Glaskörpers fängt erst unter der Bindehaut an.

Von dem der Wunde zunächstliegenden Theile der Ora serrata beginnt ein Raum (r), dessen dem Inneren des Bulbus zugekehrte Wand der Glaskörper, und dessen Bedeckung die Netzhaut bildet. Dieser Raum erstreckt sich von der erwähnten Stelle durch den ganzen Bulbusabschnitt bis zu der entgegengesetzten Seite und ist theils mit einer geronnenen Substanz, theils mit einer serösen Flüssigkeit ausgefüllt und beträgt in seiner grössten Tiefe 2,5$^{mm.}$

Von der hinteren Partie des Glaskörpers erstreckt sich durch diesen eben beschriebenen Raum nach hinten bis zur Papille ein zapfenförmiger Fortsatz (z), welcher mit derselben in fester Verbindung steht.

Die obere Hälfte der Netzhaut liegt normal an, die untere dagegen ist in ihrer ganzen Ausdehnung, von der Ora serrata bis 2$^{mm.}$ etwa vom Sehnerven entfernt, abgelöst. Der so zwischen der Netzhaut und der Chorioidea

entstandene Raum (r') ist ganz von einer gelben Masse erfüllt. Die Chorioidea bietet nichts Besonderes dar, die Sclera ist in der Nähe der Wunde ein wenig verdickt und gelockert.

Mikroskopische Untersuchung.

Das Narbengewebe besteht aus rothen Blutkörperchen und aus einer grossen Zahl von runden und spindelförmigen Zellen, die einen oder mehrere Kerne besitzen. Letztere stehen in der äussersten Bindehautpartie der Wunde dicht aneinander und werden nach der inneren Seite derselben immer sparsamer.

Das Scleralgewebe ist sehr scharf von dem Hornhautgewebe zu unterscheiden und enthält in der Nachbarschaft der Narbe einige von den besprochenen runden Zellen zwischen seine Lamellen zerstreut. Die Linsenfasern der vorderen Corticalis sind etwas geschwellt, die des hinteren Theiles dagegen ganz unverändert. Der zwischen den Ciliarfortsätzen und der Linse liegende Glaskörper enthält ziemlich viele runde Zellen, die denselben Charakter wie die runden Zellen der Narbe haben, mit dem einzigen Unterschiede, dass sie hier, theils mit kleinen gelblichen Fetttröpfchen, theils mit dunkelbraunen Pigmentpartikelchen angefüllt sind.

Die Zellen des hinteren Theiles des abgelösten Glaskörpers sind in normaler Zahl vorhanden. In der äussersten Schichte desselben sieht man eine gebogene, doppelcontourirte Linie, die denselben überall umfasst und deren Retinal- und äussere Fläche ganz glatt sind, während ihre innere eine Trennung vom Glaskörper nicht zulässt.

Die geronnene Substanz, die sich zwischen dem Glaskörper und der Retina befindet, ist amorph, nur hie und da findet sich eine Zelle, die das Aussehen eines farblosen Blutkörperchens hat.

Da, wo der Glaskörper von der Netzhaut abgelöst ist, lässt sich die Limitans interna sehr leicht von der Netzhaut abziehen und zeigt eine innere Fläche, die ganz glatt ist und eine äussere, welche die eigenthümlichen schuppenähnlichen Figuren musterhaft schön darstellt. Dieselben sind auch auf der inneren Fläche der Faserschichte der Netzhaut an derselben Stelle zu sehen.

Die übrigen Schichten der Netzhaut bieten keine grossen Veränderungen dar, sie sind ein wenig gelockert und mit seröser Flüssigkeit infiltrirt. Die Radiärfasern scheinen ein wenig hypertrophisch zu sein.

Die gelbe Masse, die zwischen der Chorioidea und der abgelösten Netzhaut sich befindet, hat keine geformten Bestandtheile.

Der hintere Abschnitt der Chorioidea bietet, abgesehen von einer serösen Infiltration, gar nichts Abnormes dar. Es lassen sich also nur in der unmittelbaren Umgebung der Wunde Reizerscheinungen mikroskopisch nachweisen.

II.

Lappenextraction der Linse nach oben; bedeutender Glaskörpervorfall; Glaskörper-Netzhaut- und Chorioideal-Ablösung.

(vid. Fig 7.)

11. October. Bei einem grossen Hunde wird am linken Auge ein peripherischer Hornhautschnitt, Iridectomie und Entbindung der Linse sammt der Kapsel gemacht. Es bleibt ein Theil der Kapsel zurück, starker Glaskörpervorfall; geringe Blutung in die vordere Kammer; darauf wird die Lidspalte durch Nähte geschlossen.

13. October. Bedeutende Schleimsecretion; die Spannung ein wenig geringer als normal; Ciliarinjection

die untere Hornhauthälfte etwas diffus getrübt; die obere, besonders in der Gegend der Wunde fast vollkommen undurchsichtig, die Wunde klafft ziemlich viel, zwischen ihren Rändern prolabirt der Glaskörper in Form einer gelblichen gallertartigen Substanz; die vordere Kammer wieder hergestellt; Blutgerinnsel bedecken die Iris.

Das Auge wird wieder geschlossen.

15. October. Die Schleimsecretion ist geringer, die Spannung des Auges normal; die untere Hälfte der Hornhaut ganz klar, nur ganz nach oben ist eine diffuse Trübung vorhanden; die Ciliarinjection viel geringer; die vordere Kammer scheint tiefer; der Humor aqueus ganz hell, die Iris hat ein normales Aussehen, die Pupille ist von einer schmutzig gelben Membran ausgefüllt, die von der Wunde auszugehen scheint.

Das Thier wird durch Verblutung getödtet, das Auge enucleirt und wie das erste behandelt.

Untersuchung nach 48 Stunden.

Die Länge des Bulbus beträgt 21$^{mm.}$, der aequatorielle Durchmesrer 20,5$^{mm.}$, die Hornhaut ist in der Nachbarschaft der Narbe fast um das Doppelte verdickt. Die Narbe liegt ganz in der Cornea und hat eine braune Färbung; die vordere Kammer vollkommen hergestellt und frei; ein Theil der Linselkapsel ist noch in Verbindung mit den Ciliarfortsätzen; die obere Partie der Iris fehlt, sonst ist sie, abgesehen von einer bedeutenden Lockerung, normal, nur der vordere Abschnitt des Auges enthält Glaskörper, der in der Gegend des Aequators, vertical den Bulbus durchsetzend, nach unten mit der abgelösten Netzhaut verklebt, beginnt und sich von da bis in die Narbe keilförmig hineinerstreckt. Die vordere Partie desselben hat ein braunes Ansehen und scheint mit Blut gemischt zu sein.

Der hintere Abschnitt des Auges hat nach oben einen Raum (r), dessen vordere Wand durch den Glas-

körper, die untere (n') durch die stark abgelöste Netzhaut und die obere hintere durch die obere Hälfte der Retina gebildet ist.

Dieser Raum, der von einer geronnenen Substanz angefüllt ist, stellt den Ablösungsraum des Glaskörpers dar.

Die Netzhaut ist nach unten von der Ora serrata bis zum Sehnerveneintritte abgehoben und bildet da einen dreieckigen Raum (r'), dessen Spitze nach der Narbe gerichtet ist und dessen Basis durch die Chorioidea von der Ora serrata bis zu ihrem Scleralringe geht. Die obere Hälfte der Netzhaut liegt von der Ora serrata bis zum Aequator gut an, hier aber fängt eine Ablösung an, die sich fast bis zum Sehnerveintritte erstreckt.

Diese Ablösungsräume sind zum grössten Theile von einer gelblichen geronnenen Substanz erfüllt.

Die Chorioidea ist nach oben vom Aequator bis zum Scleralringe von der Sclera durch eine dunkelbraune, von schwarzen Linien durchsetzte Substanz getrennt; ebenfalls die untere, hintere Partie des Ciliarkörpers (c).

Die intraoculäre Partie des Sehnerven sieht ein wenig länger als normal aus. Die Sclera zeigt sich in der Nachbarschaft der Wunde etwas dicker als sonst.

Mikroskopische Untersuchung.

Wie bei dem ersten Falle sind die Haupterscheinungen hier auf die Narbe und ihre nächste Umgebung beschränkt.

Die Partie der Hornhaut, die in directem Zusammenhange mit der Sclera ist, enthält, besonders in ihren äusseren Schichten eine grosse Menge runder, mehrkerniger Zellen, die man auch in der Narbe und in dem eingeklemmten Theile des Glaskörpers bis zu einer gewissen Strecke sieht, obschon nicht in so beträchtlichen Haufen.

Der Theil der Hornhaut, der die untere Wundlippe

bildet, ist sehr scharf von dem Narbengewebe zu unterscheiden und enthält nichts Abnormes.

Die Descemet'sche Haut ist an der zwischen der Wunde und der Sclera gelegenen Hornhautpartie stark gefaltet.

In dem vorderen Theile des Glaskörpers sieht man ziemlich viele rothe Blutkörperchen und die zum Theil zurückgebliebene Linsenkapsel.

Die Zellen des Glaskörpers sind nicht vermehrt; die Netzhaut hat, abgesehen von Varicositäten der Nervenfasern in der Nähe des Sehnerveneintrittes und einer Hypertrophie der Radiärfasern, nichts Abnormes.

Die Chorioidea ist sehr stark gelockert und an den Stellen, wo wir von einer Ablösung derselben bei der makroskopischen Beschreibung sprachen, handelt es sich um eine kolossale Auflockerung der Lamina fusca durch eine braune, amorphe, wahrscheinlich durch Holzessig geronnene, flüssige Exsudatmasse.

Die Substanz, welche sich zwischen dem Glaskörper und der Netzhaut und zwischen der letzteren und Chorioidea befindet, enthält keine zelligen Elemente.

III.

Lappenschnitt und Extraction der Linse nach oben mit Glaskörperverlust; Glaskörper- Netzhaut- und Chorioidealablösung.

(vid. Fig. 8.)

7. October. Hornhautschnitt nach oben. Da die Wunde sehr klein ist, so wird dieselbe mittelst einer Scheere vergrössert; Iridectomie und Entbindung der Linse sammt der Kapsel; sehr bedeutender Glaskörperverlust und Blutung in die vordere Kammer. Die Lidspalte wird mit Nähten geschlossen.

8. October. Geringe Schleimabsonderung und bedeutende Ciliarinjection; das Auge ziemlich schlaff; die Hornhaut getrübt, besonders nach oben; rother Reflex aus der vorderen Kammer. Die Wunde klafft um circa 4mm. und enthält ziemlich viel Glaskörper.

10. October. Die Hornhautrübung ist nach oben noch sehr bedeutend; die vordere Kammer noch voll Blut; die äussere Partie des eingeklemmten Glaskörpers hat sich theilweise abgestossen; die Wunde klafft weniger.

12. October. Keine bedeutende Veränderung eingetreten. Das Auge wird enucleirt und in derselben Weise wie die zwei ersten behandelt.

Untersuchung nach 48 Stunden,

Die ganze Hornhaut ist dicker; die Wundränder ungefähr 2mm. von einander getrennt; der Wundkanal (w) von einer rothen Masse, die vordere Kammer von Blutcoagulis erfüllt; der Glaskörper (g) ist nur in dem vorderen Abschnitte des Auges vorhanden und hat eine rothe Färbung. Hinter demselben befindet sich ein Raum (v), dessen hintere Wände durch die Netzhaut gebildet sind und den dieselbe geronnene Substanz erfüllt, die schon bei den zwei ersten Fällen gesehen wurde.

Die Netzhaut ist total trichterförmig abgelöst; die intraoculäre Partie des Sehnerven ragt ungefähr 1mm. gegen das Innere des Auges vor (o). Die Chorioidea ist vollständig abgelöst, ebenso der Ciliarkörper. Die Iris (i) liegt zwischen den Blutmassen der vorderen Kammer im Glaskörper eingeschlossen.

Mikroskopische Untersuchung.

Der mikroskopische Befund zeigt hier keinen bedeutenden Unterschied von den schon beschriebenen Fällen, nur ist vielleicht hier noch auffallender der Haufen von runden Zellen in der Nähe der Bindehaut und in den

oberflächlichen Schichten des mit der Sclera in Zusammenhang stehenden Hornhautstückes.

Was den unbewaffneten Augen als Ablösung der Chorioidea erscheint, ist, wie schon bei dem zweiten Falle beschrieben wurde, nichts Anderes, als eine kolossale Auflockerung der äusseren Schichte dieser Membran durch eine ganz structurlose, geronnene Exsudatmasse.

Es sei mir erlaubt nach der genaueren Beschreibung dieser drei Fälle eine kurze Mittheilung über die anderen von mir operirten und in der oben angeführten statistischen Tabelle angegebenen Fälle beizufügen.

Aus dieser Statistik geht hervor, dass die erste pathologische Veränderung, welche auf eine, mit beträchtlichem Glaskörperverluste verbundene Operation folgt, eine einfache Ablösung des Glaskörpers von der Limitans interna der Netzhaut ist, welche selbst ebenso wie die Chorioidea in ihrer normalen Lage bleibt. In vier, ein bis zwei Tage später, untersuchten Fällen, zeigte sich ausserdem eine beginnende Ablösung der Retina von der Chorioidea, welche letztere höchstens von einer serösen Flüssigkeit durchtränkt war. Später nimmt auch die Chorioidea an der Ablösung Theil (2. u. 3. Fall.)

Von den vier Fällen, die ich durch längere Zeit (30—40 Tage) beobachtet und deren Narbe schon vollkommen organisirt war, zeigte sich bloss in einem einzigen eine totale einfache Glaskörperablösung und zwar in der Form, dass der starkgetrübte, mit der Narbe noch in Zusammenhang stehende Glaskörper auf ein geringes Quantum reducirt in der tellerförmigen Grube lag. Zwischen dieser bedeutenden Glaskörperpartie und der, der Chorioidea in normaler Weise anhaftenden Netzhaut war eine klare seröse Flüssigkeit angesammelt. In den drei anderen Fällen war der Glaskörper fast vollständig

geschwunden und der Trichter, den die total abgelöste Netzhaut machte, enthielt nur in dem vorderen Theile Spuren desselben, und zwar in Anschluss an die zurückgebliebene Linsenkapsel. Die Chorioidea hatte ihre normale Lage behalten und bot nichts Abnormes.

Endlich will ich noch bemerken, dass ich ausser den Reizerscheinungen in der Wunde und deren unmittelbar anliegender Umgebung, denen man die Bedeutung von Heilvorgängen zuerkennen muss, nirgends Zellenwucherung und andere Zeichen entzündlicher Erscheinung fand.

Es war mir nun nach Feststellung des pathologisch-anatomischen Befundes daran gelegen, auch die ophthalmoskopisch wahrnehmbaren Erscheinungen zu constatiren. Hierbei liess mich aber meine erste Methode, die, wie oben erwähnt, darin bestanden hatte, dass ich die Linse, womöglich mit der Kapsel, unter absichtlichem Glaskörperverluste, entfernte, in Stich, da sich Trübungen im vorderen Glaskörperabschnitte einstellten, welche die Spiegeluntersuchung unmöglich machten. Ich sah mich daher veranlasst, einen anderen Weg einzuschlagen. Ich eröffnete nämlich die Bulbuskapsel mit einem Graefe'schen Messer oben in der Sclera durch Anlegung einer, dem verticalen Meridiane entsprechenden 5$^{mm.}$ langen Wunde, ohne die Linse zu verletzen. Ein geringer Druck auf den Bulbus erzeugte einen Glaskörpervorfall, der mit einer Scheere abgetragen wurde. Darauf wurde die Conjunctivalwunde durch eine Sutur vereinigt. Die Augen ertrugen die Operation auf's Beste und es scheint mir die Ausführung meines Schnittes schon deshalb sehr günstig, weil er, parallel mit den Hauptgefässen, nur zu geringen Blutungen Veranlassung giebt. So hatte ich denn auch nur einmal eine grössere Blutung, die aber, wie die Section zeigte, davon herrührte,

dass der Schnitt, grösser als gewöhnlich, den hinteren Abschnitt des Ciliarkörpers getroffen hatte.

Schon drei Tage nach der Operation war es mir möglich, die ophthalmoskopische Untersuchung, nach vorher erweiterter Pupille, vorzunehmen.

Die folgende Mittheilung bezieht sich auf einen Fall, der vier Tage nach der Operation untersucht wurde:

Die Conjunctiva Bulbi war besonders in der Gegend der Wunde etwas injicirt. Das Auge fühlte sich ein wenig weicher an, als das gesunde. Die Hornhaut sowohl als auch das Kammerwasser und der vordere Abschnitt des Glaskörpers waren vollkommen klar nnd durchsichtig.

Im aufrechten Bild zeigte sich im Augenhintergrunde eine an einzelnen Stellen röthlich schimmernde, graulichе Membran, die von der oberen Wand herabzuhängen schien, sich vor der Papille ausbreitete und bei Bewegungen des Auges, seitliche, wellenförmige Verschiebungen machte, während bei Ruhe des Auges sie in derselben Stellung verharrte, ohne zu Boden zu sinken.

Im umgekehrten Falle zeigte sich die Membran wieder scharf contourirt und von den rothgefärbten Stellen, die eine unterhalb der Papille (also reell nach oben), die andere bedeutendere nach unten aussen (also nach oben innen).

Die Papille etwas verschleiert, aber doch sammt den Gefässen sehr gut wahrnehmbar.

Der von dem sonst so schön glänzend grünen Tapetum ausgekleidete Augengrund erschien etwas matt.

Nach sechs Tagen nahm ich die Enucleation des Auges vor. Dasselbe wurde gleich den anderen oben beschriebenen behandelt. Die Eröffnung ergab folgendes Resultat:

Die Retina und Chorioidea befanden sich an ihrer

normalen Stelle. Dagegen ist der Glaskörper trichterförmig abgelöst und zwar in der Weise, dass die Spitze des Trichters der Papille adhärirt und die Basis ungefähr dem Aequator des Bulbus entspricht.

Nach oben beginnt die Ablösung am hinteren Winkel der Wunde, an welcher sich eine ziemlich bedeutende Exsudatmasse befindet. Nach unten ist der durch die Ablösung gesetzte Raum beträchtlicher und erstreckt sich mehr nach der Gegend der Ora serrata hin. Der Ablösungsraum selbst enthält eine seröse Flüssigkeit. Die übrigen Augenhäute behielten ihre normale Lage.

Ich glaube mich berechtigt, aus dieser Versuchsreihe folgende Schlüsse zu ziehen:

1) Dass in Folge eines bedeutenderen Glaskörperverlustes der Glaskörper von der Retina mit Leichtigkeit abgehoben wird und zwar in der Weise, dass sich zwischen demselben und der Netzhaut eine Flüssigkeit einlagert, die wahrscheinlich einer Transsudation der Chorioidealgefässe ihren Ursprung verdankt.

2) Dass auf diese Glaskörperablösung später eine Netzhautablösung folgen kann, welche dieselbe Flüssigkeit enthält. Diese entsteht entweder nach Professor Iwanoff's Annahme dadurch, dass von Seiten der Adhärenzen des Glaskörpers ein Zug auf die Netzhaut geübt wird, oder auch wohl dadurch, dass die Stütze, welche der Netzhaut früher von Seiten des dichten Glaskörpers gewährt wurde, verloren geht, und an dessen Stelle jetzt eine Flüssigkeit geringerer Dichte trat, die ausserdem noch Schwankungen in den Absorptionsververhältnissen unterworfen ist.

3) Dass ferner eine Ablösung der Chorioidea erfolgt, welche herrührt von einer Durchtränkung ihrer äussersten Schichte (Lamina fusca), welche die Bedeutung eines in sie abgesetzten Exsudates hat.

Diese ist aber durch den Gefässreichthum der Ader-

haut sehr leicht der Resorption zugänglich, was auch viel häufiger bei ihr geschieht, als bei den anderen im Verlaufe des vorliegenden Processes entstandenen serösen Ansammlungen.

So ist es auch zu erklären, dass ich die Chorioidealablösung nur bei den Fällen constatiren konnte, wo ich die Autopsie nach vier bis acht Tagen vornahm, während nichts Aehnliches in den Fällen sich fand, wo die Untersuchung Monate nach der Operation ausgeführt wurde.

Briefliche Mittheilung (an A. v. Graefe) über eine Methode der Corelyse.

Von

Dr. G. Passavant.

. . . . . Mit Freude gebe ich Ihnen, Ihrer freundlichen Aufforderung folgend, einige Aufklärungen über das seit etwas länger als einem Jahre von mir in Gebrauch gezogene Verfahren, hintere Synechien zu lösen. Ich unterlasse es, auf die früheren Bemühungen, diese Lösungen zu bewerkstelligen, näher einzugehen, glaube aber darin die Berechtigung zu finden, sich nach einer andern Methode umzusehen; ebenso unterlasse ich es auf die Indicationen zu einem operativen Eingriffe gegen dieses Uebel einzugehen; ich will nur im Allgemeinen anführen, dass ich dieselbe sowohl bei einzelnen punktförmigen Synechien, als bei mehrfachen und selbst breit aufsitzenden ausgeführt habe — und bis jetzt immer mit günstigem Erfolge.

Die kleine Operation besteht einfach darin, dass ich eine Punction am Hornhautrande anlege, mit der Iris-

Pincette eingehe, die Iris fasse, durch sanftes Anziehen ihre Verwachsung am Pupillarrande löse und dann die Pincette zurückziehe, ohne dass die Iris in die Hornhautwunde geräth. Ich habe diese Operation zum ersten Male im vorigen Jahre an einem cataractösen Auge gemacht, an welchem eine hintere Synechie bestand, in der Absicht, dass wenn die von der Pincette gefasste Stelle der Iris sich entzünden sollte, dieselbe durch Iridectomie zu entfernen. Weitere mögliche Nachtheile durch den operativen Eingriff schienen mir kaum zu befürchten, wenn die Iris nicht eingeklemmt wird. Die Lösungen der hinteren Synechien durch die Iridectomie hat hinlängliche Gewissheit gegeben über die Unschädlichkeit derselben für die vordere Linsenkapsel; die kleine Hornhautwunde war noch weniger zu fürchten. Der Erfolg dieser ersten Operation war ein so befriedigender, ohne jede Spur einer nachtheiligen Reaction verlaufender, dass ich bald darauf dieselbe auch an nicht cataractösen Augen machte. Wie wenig beleidigend für das Auge dieser Eingriff wirkt, geht wohl daraus hervor, dass in mehr als 50 derartigen Lösungen mir nicht ein Mal nachtheilige Folgen vorgekommen sind und dass ich in einigen Fällen, in welchen mehrere Verwachsungen bestanden, nach wenigen Tagen — einige Male nach 2 Tagen — an demselben Auge die Operation wiederholen konnte.

Den kleinen Einstich mit der Lanze habe ich immer an der vorderen Grenze zwischen Hornhaut und Sclera angelegt, so dass die innere Apertur des kleinen Stichcanals entfernt genug von der Iris-Peripherie fiel, um einen Iris-Vorfall zu umgehen, und doch noch peripherisch genug lag, um die Iris bequem fassen zu können. Der Einstich wurde so angelegt, dass er der verwachsenen Stelle entsprach, d. h. in denselben Meridian wie

diese zu liegen kam, und zwar so gross, dass eine Iris-Pincette ohne Mühe sich öffnen lässt. Bei dem Eingehen mit der Pincette fliesst das Kammerwasser ab. Mit dem Fassen der Iris, einem sanften Anziehen, wieder Loslassen und vorsichtigem Herausgehen ist die kleine Operation beendigt. Liegen 2 Synechien nahe nebeneinander, so habe ich, wenn sich bei dem ersten Zuge nicht beide gelöst haben, wohl auch die Iris zum zweiten Male gefasst, um die andere Verwachsung zu lösen. Ich möchte jedoch dieses Verfahren nur für Ausnahmsfälle gut heissen und es für gerathener halten, sich in der Regel mit der Lösung einer Verwachsung zu begnügen, die Lösung etwa weiter bestehender, aber auf einen andern Tag zu verschieben. Dieses Verfahren scheint mir sicherer, als ein längeres Verweilen der Pincette in der vorderen Augenkammer bei theilweis oder ganz abgeflossenem Kammerwasser.

Die Einklemmung der Iris in die Hornhautwunde ist wohl die am meisten zu befürchtende Klippe für die kleine Operation. Ich habe sie bis jetzt glücklich vermieden. Sollte ein Eintreten der Iris in die Hornhautwunde trotz aller Vorsicht entstehen, so wäre die sorgfältigste Reposition mit einem feinen Spatel oder irgend einem andern, geeignet scheinenden Instrumente gewiss sehr anzurathen. Um einem Hängenbleiben der Iris an den wiedergeöffneten Armen der Pincette, und dadurch bedingten Eintritte in die Hornhautwunde vorzubeugen, möchte sich eine stumpfe, nicht mit scharfen in einander greifenden Häkchen versehene Pincette empfehlen. Ich habe mich dazu einer alten sehr stumpfen Hakenpincette bedient. Als Beweis, dass diese Befürchtung nicht nur theoretischer Natur ist, möge das nachfolgende Beispiel dienen. Von einem befreundeten Collegen, welchem ich diese Methode der Synechien-Lösung empfohlen habe,

erfahre ich, dass er an einem jungen Manne fünf verwachsene Stellen der Pupillen in 5, wenige Tage nach einander vorgenommenen Operationen gelöst hat. An dem rechten Auge bestanden zwei, am linken drei Verwachsungen. Am linken Auge verliefen die Operationen normal, eine vollkommen bewegliche Pupille wurde hergestellt; am rechten Auge wurde zwar auch die Beweglichkeit der Pupille hergestellt, allein an einer der Punctionen entstand eine Verwachsung der Iris mit der Hornhautwunde, also eine peripherische vordere Synechie, welche unter leichten entzündlichen Erscheinungen heilte.

Die Lösung einer einzigen und selbst auch einiger weniger punktförmiger Verwachsungen des Pupillarrandes mit der Linsenkapsel ist so einfach auf die beschriebene Methode auszuführen, dass jede Belegung durch Krankengeschichten überflüssig erscheint. Von den mir vorliegenden Fällen möge es beispielsweise gestattet sein, nur eines Falles eingehender zu erwähnen, der zu denen gehört, wo mehrere und breitere Verwachsungen gelöst worden sind.

Clara Knecht, 19 Jahre alt, von Deidesheim bei Aschaffenburg, hatte seit längerer Zeit bestehende hintere Synechien an den Pupillarrändern beider Augen. Am rechten Auge waren zwei punktförmige Verwachsungen am oberen Theile des Pupillarrandes vorhanden, und eine dritte breitere am untern Theile der Pupille. Am linken Auge waren vier Verwachsuugen zugegen. Drei davon waren punktförmig, die vierte nach innen zu gelegene ebenfalls eine breitere. Wiederholte Atropin-Einträufelungen waren nicht im Stande, diese alten Verwachsungen zu heben. Es bestand ausserdem chorioiditis geringen Grades. Die Zeichnungen geben ein Bild der durch Atropin so viel wie möglich erweiterten Pupillen bei ungefähr vierfacher Vergrösserung:

Diese sämmtlichen Verwachsungen wurden theils in Zwischenräumen von drei Tagen, theils nach längeren Pausen von 8—14 Tagen, während welcher das Mädchen nach Hause ging und sich ihren häuslichen Geschäften widmete, gelöst. Die erste Operation wurde am 14. April v. J. gemacht; die Lösung der letzten Verwachsung geschah am 15. Juni. Die Pupillen sind in Folge dieser Operationen an beiden Augen vollkommen beweglich und haben wieder ihre runde Form angenommen. Mit der Lupe sind die Stellen, an welchen die Verwachsungen gelöst worden sind, durch Zurückbleiben von etwas schwarzem Pigmente an der vorderen Linsenkapsel noch deutlich sichtbar. Es verdient noch erwähnt zu werden, dass trotz der völligen Beseitigung aller Synechien die chorioiditis noch ferner fortbesteht und zur Anwendung von Blutentziehung noch im October Veranlassung gab; wohl aber wie ich nach anderen Fällen anzunehmen berechtigt bin, nicht in Folge der operativen Eingriffe, sondern trotz der Lösung. Ob durch die völlige Lösung der Verwachsungen die Disposition zu neuen Reizungen der Iris mit der Neigung zu Synechienbildung gehoben oder auch nur vermindert ist, muss die Zukunft lehren. Bis jetzt sind mir keine Recidive vorgekommen. Es wäre das der wünschenswertheste Erfolg.

Es bedarf schliesslich wohl kaum der Erwähnung, dass das Auge behufs dieser Operation gut fixirt werden muss, sowie, dass nach beendigter Operation ein Schliessen desselben bis zur Heilung der kleinen Hornhautwunde geboten ist. Zur Lösung vorderer Synechien stehen uns

andere Methoden zu Gebote, doch will ich nicht unerwähnt lassen, dass ich auch einige vordere in der Pupillargegend befindliche Synechien auf diesem Wege gelöst habe.

Es würde mir erwünscht sein, wenn diese kleine Operation, deren Erfolge ich jetzt oftmals zu beobachten Gelegenheit hatte, auch Ihren Beifall gewänne.

Ueber den Einfluss der Nerven auf die Höhe des intraocularen Druckes *).

Von

Dr. A. v. Hippel und Dr. A. Grünhagen.
Privat-Docenten der Ophthalmologie und Physiologie zu Königsberg i. Pr.

In unserer Arbeit: „über den Einfluss der Nerven auf die Höhe des intraocularen Druckes" (s. d. Archiv. Bd. XIV., Abtheilung III., pag. 219—258) haben wir die von uns beobachtete Thatsache, dass Reizung des Trigeminus-Ursprunges stets von erheblicher Steigerung des Augendruckes gefolgt ist, dadurch erklärt, dass wir dem Quintus die Fähigkeit zuschrieben, sowohl die Gefässe des Auges activ zu dilatiren, als auch eine vermehrte Transsudation oder Secretion von Augenflüssigkeit zu vermitteln.

Die von uns vertretene Ansicht als eine einigermassen berechtigte erscheinen zu lassen, ist uns, wie wir hoffen, durch das, was wir zu ihrer Unterstützung angeführt, bereits gelungen. Bei der Wichtigkeit indessen, welche dieselbe uns sowohl für die Lehre vom Glaucom, als auch für die Erkenntniss mancher anderen pathologischen Vorgänge zu haben scheint, mussten wir bestrebt

---

*) Fortsetzung.

sein, unsere Theorie durch neue Versuche, durch andere Beweismittel immer mehr zu stützen. Den Gang unserer weiteren Untersuchungen, die Resultate unserer Experimente mitzutheilen, ist der Zweck dieser Arbeit. — Ausgehend von der Thatsache, dass Reizung der Medulla oblongata sowohl den Blutdruck, als auch den intraocularen Druck steigert, mussten wir zunächst die Frage zu entscheiden suchen, ob und in wieweit die Zunahme dieses von dem Anwachsen jenes abhänge.

Der Erste, welcher den Einfluss entdeckte, den Erregung der Medulla auf den Blutdruck ausübt, war A. v. Bezold*). Derselbe fand, dass, wenn man an einem mit Curare vergifteten, durch künstliche Respiration am Leben erhaltenen Thiere das Rückenmark vom Gehirne trennte, der Blutdruck in der Carotis von seinem früheren höheren auf einen viel niedrigeren Werth herabsank; bei Reizung des oberen Endes des Rückenmarkes stieg dagegen der Blutdruck schnell weit über seine normale Höhe, während gleichzeitig die Herzschläge schneller und kräftiger wurden.

Nach Bezold wurde diese Frage noch einmal sehr gründlich von Ludwig und Thiry**) behandelt, die nicht nur das, was ihr Vorgänger gefunden, im Wesentlichen bestätigten, sondern auch eine durch zahlreiche Experimente unterstützte Erklärung der beobachteten Erscheinungen gaben. Nach ihnen ist die bei Reizung der Medulla eintretende Steigerung des Blutdruckes durch eine Verengerung der Arterien und zwar besonders der Eingeweideäste bedingt, die ja den grössten Theil des Blutes in sich aufnehmen. Dass durch eine

*) A. v. Bezold: Untersuchungen über die Innervation des Herzens. Leipzig 1863. 1. u. 2. Abthl.

**) Ueber den Einfluss des Halsmarkes auf den Blutstrom. Separat-Abdr. a. d. XLIX. Bde. d. Sitzungsbericht. d. Kaiserl. Akad. d. Wiss. Wien.

derartige Verkleinerung des Lumens der Arterien ein sehr grosser Widerstand in den Blutstrom eingeführt wird, liegt wol auf der Hand; ebenso, dass eine Vermehrung des Widerstandes den Blutdruck erhöhen muss. Dem entsprechend wird ferner nach Ludwig und Thiry derselbe nahezu um ebenso viel, wie durch Reizung des Halsmarkes gesteigert, wenn man die Aorta thoracica unmittelbar über dem Zwerchfell unterbindet. In drei von ihnen darüber angestellten Versuchen hatte Unterbindung der Aorta ein Ansteigen des Blutdruckes auf 142, und 143 und 150mm. Q. zur Folge, während Reizung des Halsmarkes denselben auf 154, 155, resp. 169mm. Q. trieb; der Unterschied ist also nicht bedeutend. — Umgekehrt erklärt sich die Erniedrigung des Blutdruckes nach Durchschneidung der Medulla leicht aus der darauf folgenden Erweiterung der Arterien; und zwar sind es auch hier wieder vorzüglich die Gefässe des Unterleibes, welche das Blut der Aorta in sich aufnehmen. Die Richtigkeit dieser Auffassung lässt sich noch durch einen anderen Versuch von Ludwig und Thiry bekräftigen, der darin besteht, dass man die Ven. porta oder die Ven. cava inferior unterbindet, wonach sich das Blut in den Bauchvenen anhäuft und der Druck in der Carotis um ebenso viel sinkt, wie nach Durchschneidung der Medulla.

Wenden wir nun Vorstehendes auf die von uns erhobene Frage an: „wie ist die auf Reizung der Medulla folgende Steigerung des intraocularen Druckes zu erklären?“, so haben wir drei mögliche Fälle in das Auge zu fassen:

Erstens könnte dadurch, dass das Blut der Baucheingeweide in Folge der durch Erregung der Medulla oblongata bedingten Gefässverengerung nach den übrigen Körpertheilen hingetrieben wird und die Gefässe der

letzteren über das normale Maass ausdehnt, der Augendruck vermehrt werden.

Zweitens wäre es möglich, dass der Trigeminus, dessen Ursprung ja bei Reizung der Medulla stets mit erregt wird, specifische Nervenfasern, seien es secretorische, seien es gefässdilatirende, zum Auge schickt, und dass die beobachtete Steigerung des intraocularen Druckes daher auf die Thätigkeit dieses Nerven bezogen werden muss;

Drittens endlich, könnten beide eben genannten Momente gemeinschaftlich den Augendruck beeinflussen.

Die Zulässigkeit des ersten dieser drei Fälle könnte zweifelhaft erscheinen, wenn wir erwägen, dass Reizung der Medulla eine Verengerung sämmtlicher kleinen Arterien bewirken soll. Gilt dies auch für die Gefässe des Auges, so müsste eigentlich eine Verminderung des intraocularen Druckes die Folge sein. Untersucht man jedoch die Gründe, welche den Darmarterien einen so vorzugsweise mächtigen Einfluss auf die Höhe des Blutdruckes verschaffen, so findet man, dass dieselben einmal in der geringeren Contractionskraft der Arterien der willkürlichen Muskeln (vergl. Ludwig und Thiry pag. 4.) und zweitens in der relativ geringen Zahl der noch übrigen Körperarterien wurzeln. Hieraus folgt dann aber zugleich, dass, wenn die letzteren auch im Stande wären, sich mit der gleichen Kraft zu contrahiren, wie die Darmarterien, was für die Kopfarterien (speziell der Kaninchen) zweifelhaft erscheint, dennoch, falls erst durch die Verengerung der Darmgefässe der Blutdruck angestiegen ist, die gleichzeitig bestehende Contraction der übrigen Arterien durch denselben zum Theil überwunden und ihr Lumen über das normale Maass ausgedehnt werden könnte. Erhöhung des intraocularen Druckes wird also wahrscheinlich auch nach

Reizung des vasomotorischen Centrums allein eintreten, sie wird aber nie den Druckwerth überschreiten dürfen, welchen man nach Unterbindung der Aorta thoracica im Auge vorfindet. Selbstverständlich würde bei Verengerung des Lumens der Augenarterien allein niemals ein Anwachsen des Augendruckes eintreten können, er müsste vielmehr entweder sinken oder, wenn das aus den Arterien in die Venen getriebene Blut das Auge wegen mangelnder vis a tergo nicht verlassen sollte, dieselbe Höhe beibehalten.

Sollten wir uns nun für eines der drei oben angeführten ursächlichen Momente für die auf Reizung der Medulla eintretende intraoculare Drucksteigerung entscheiden, so mussten wir zuerst versuchen, sowohl das vasomotorische Centrum, als auch den Trigeminus isolirt zu reizen, um aus den Erfolgen, welche wir möglicherweise in beiden Fällen erzielten, den Antheil bestimmen zu können, welchen die Erregung des einen oder des anderen für sich allein auf die Höhe des intraocularen Druckes ausübt. Die isolirte Reizung, wenn auch nicht des vasomotorischen Centrums, so doch der aus ihm hervorgehenden vasomotorischen Nervenfasern gelingt leicht, wenn man an einem mit Curare vergifteten, durch künstliche Respiration am Leben erhaltenen Thiere zwischen dem 3. und 4. oder 4. und 5. und 6. und 7. Halswirbel, unterhalb der Ursprungsstelle des Trigeminus zwei Nadeln in das Halsmark senkt und durch dieselben den Strom eines Inductionsapparates leitet. Wir haben dieses Experiment wiederholt angestellt und uns mit voller Sicherheit davon überzeugt, dass die darauf folgende Steigerung des intraocularen Druckes nur 16mm, 5mm, 12mm, 10mm. Q. betrug, also auch nicht annähernd die Höhe erreichte, wie wir sie bei gleichzeitiger Reizung des Trigeminus beobachteten. Dass letztere in diesen Versuchen wirklich ausgeschlossen war, ging daraus

deutlich hervor, dass nicht nur jede Verengerung der durch Atropin erweiterten Pupille (ein sehr sicheres Kennzeichen bestehender Quintus-Reizung beim Kaninchen) während des Hereinbrechens der intermittirenden Ströme in das Halsmark ausblieb, sondern oft der gerade entgegengesetzte Effect: Pupillendilatation, eintrat.

Um indessen jeden Einwand unmöglich zu machen, zerstörten wir in einer Reihe anderer Fälle das Mark zwischen Occiput und Atlas, und hoben so jede Verbindung mit dem Ursprunge des Quintus auf.

Führten wir jetzt in der gewöhnlichen Weise unser Manometer in die vordere Augenkammer ein, so konstatirten wir zunächst, dass der intraoculare Druck weit unter die normale Höhe gesunken war; denn während er beim Kaninchen gewöhnlich 25—30mm. Q. beträgt, fanden wir ihn hier in 6 darüber angestellten Experimenten nur 14mm., 12mm., 15mm., 15mm., 14mm. und 16mm. Q. Dies Verhalten hat nichts Auffälliges, wenn wir uns des Einflusses erinnern, den Durchschneidung des Halsmarkes auf die Blutvertheilung ausübt. Wie schon oben erwähnt, nehmen die erweiterten Eingeweidegefässe den grössten Theil des Blutes in sich auf, das Auge wird relativ blutleer, die Gefässe desselben fallen etwas zusammen, beanspruchen daher weniger Raum und in Folge dessen muss der intraoculare Druck sinken. Trotz des niedrigen Werthes desselben ergab indessen Reizung des vasomatorischen Centrums dasselbe Resultat, welches wir auch ohne Zerstörung des Markes erhielten, d. h. eine Zunahme des Augendruckes um 10 bis 15mm. Q.

Da die electrische Reizung stets mit einer ziemlich eingreifenden Verletzung des Versuchsthieres verbunden ist, so bestrebten wir uns, durch andere Mittel, deren erregende Wirkung auf das Gefässcentrum wir kannten, den Einfluss des gesteigerten Blutdruckes auf den intra-

ocularen festzustellen. In erster Linie bot sich uns nach dieser Richtung die, so zu sagen, physiologische Wirkung der Kohlensäure dar; darum in erster Linie, weil es bei curarisirten Thieren leicht gelingt, die zur kräftigen Reizung des vasomotorischen Centrums erforderliche Menge herbeizuschaffen. Zu dem Zwecke braucht man nur die künstliche Respiration so lange zu sistiren, bis sich Intoxikationserscheinungen zeigen, erkennbar an der Dilatation der vorher durch Atropin erweiterten Pupille. Das Experiment hatte indessen nicht den gewünschten Erfolg, denn durch die lange ausgesetzte Athmung wurde die Herzkraft so vermindert, dass nur wenig Blut in das Auge gelangte und der intraoculare Druck daher auch dann nicht stieg, sondern fiel, als wir durch das oben erwähnte Verhalten der Pupille von der Wirkung der Kohlensäure auf das vasomotorische Centrum in Kenntniss gesetzt wurden. Dass dieses Sinken nicht etwa auf ein Absterben des Thieres zurückzuführen war, geht daraus deutlich hervor, dass durch Aufnahme der Respiration der frühere Augendruck wieder hergestellt werden konnte. Da wir auf diesem Wege nicht zum Ziele kamen, wandten wir uns einem anderen von Bauer*) und v. Bezold**) benutzten Mittel zu, nämlich der Injection von Calabarlösung in die Vena jugularis. Auch dieses liess uns völlig in Stich, denn wenn es auch sicher im Stande ist, den Blutdruck beträchtlich zu erhöhen (in einem unserer Experimente stieg derselbe z. B. von 93mm. auf 134mm. Q.), so gelang es uns doch in keinem Falle, nach seiner Application eine irgend bemerkenswerthe Vermehrung des Augen-

*) Bauer: Einige Resultate von Vers. üb. d. Wirkung des Calabargiftes. Centralbl. f. d. med. Wissensch. 1866 pag. 577.

**) v. Bezold: Ueber einige phys. Wirkungen d. Calabargiftes; ebendaselbst 1867 pag. 241.

druckes zu beobachten, vielmehr trat regelmässig nach einem vorübergehenden augenblicklichen Steigen ein Sinken desselben ein. So war bei einem Kaninchen der introculare Druck = 30mm. Q., nach Injection einer Calabarlösung in die Ven. jugularis zuerst = 35mm., dann aber 26,5mm., noch später 22mm. Q.; bei einem anderen der ursprüngliche Druck = 13mm., nach Calabarinjection zuerst 17mm., dann 10mm. Q.

Dem Vorgange von Lovén*) folgend, welcher gefunden, dass electrische Reizung centraler Stümpfe peripherischer Empfindungsnerven eine erhebliche Steigerung des Blutdruckes nach sich ziehe, und zwar durch Erregung des Gefässcentrums und consecutive Verengerung der Arterien, reizten wir endlich in mehreren Fällen bei Kaninchen den Plexus cruralis und brachialis: Einige Male folgte darauf ein leichtes Ansteigen (von 19mm. auf 25mm.; von 20mm. auf 25mm.) der druckmessenden Quecksilbersäule unseres in das Auge eingeführten Manometers, in anderen Versuchen blieb dieselbe aber völlig unbeweglich, obgleich die Werthe, welche Lovén für die Zunahme des Blutdruckes in seinen Versuchen beobachtete, erheblich genug sind**), um eine Steigerung des intraocularen Druckes erwarten zu lassen. Man muss sich indessen hüten, aus den bei Kaninchen erhaltenen Resultaten Schlüsse auf das Verhalten anderer Thiere zu ziehen. Bei jenen ist nämlich die Zahl der Herzschläge so gross, dass eine geringe Vermehrung oder Verminderung derselben keinen bedeutenden Einfluss auf die Höhe des Blutdruckes und damit auch des intraocularen ausübt; bei Hunden dagegen z. B. ist die auf Reizung sensibler Nerven folgende Vermehrung des Augendruckes jedenfalls sehr erheblich, mit bedingt durch die grössere

*) Arbeiten aus der physiolog. Anstalt zu Leipzig 1866.
**) L. c. pag. 3 u. 4.

Frequenz der Herzschläge, wie aus folgendem Versuche hervorgeht:

Kleiner Hund: Intraocularer Druck = 22mm. Q. Reizung des Plexus cruralis: unter Beschleunigung des Herzschlages steigt der Druck auf 41,5mm. Q. Nach Aufhören der Reizung fällt er auf 26mm., um bei abermaliger Erregung auf 46,5mm. Q. zu steigen. Als nach Aussetzung der Reizung der Herzschlag später unregelmässig wurde, stieg bei jeder Beschleunigung desselben der intraoculare Druck, bei jeder Verlangsamung sank er dagegen wieder.

Es geht aus diesen Versuchen wohl mit Sicherheit hervor, dass Erregung der vasomotorischen Nerven, also Steigerung des allgemeinen Blutdruckes den intraocularen Druck wohl etwas vermehren, ihn aber nie bis zu der Höhe treiben kann, welche wir in unseren früheren Experimenten beobachteten.

Gehen wir jetzt zu denjenigen unserer Versuche über, welche die isolirte Reizung des Trigeminus zum Zwecke hatten. Zuerst versuchten wir in der Weise zum Ziele zu gelangen, dass wir nach Durchtrennung des Halsmarkes zwei Nadeln, in der schon früher*) von uns angegebenen Weise, durch die Schädeldecke in den Ursprung des Trigeminus trieben und dann einen electrischen Strom hindurch schickten. Wider Erwarten hatte jetzt indessen Reizung des Trigeminus in den meisten Fällen gar keinen, in einigen einen sehr geringen Einfluss auf den Augendruck, während die vorher durch Atropin erweiterte Pupille sich regelmässig verengte und die Parotis reichlich Speichel secernirte. Die Erklärung für das Ausbleiben jeder Drucksteigerung war nicht schwer; sie konnte nicht zu Stande kommen, weil durch

*) S. d. Archiv Bd. XIV. Abth. III. pag. 248.

die Zerstörung des Halsmarkes der intraoculare Druck abnorm vermindert und das Auge sehr blutarm gemacht wurde, so dass der Trigeminus seinen, von dem Blutdrucke immerhin abhängigen Einfluss auf die Circulation nicht geltend machen konnte. Reizten wir unmittelbar vor dem Trigeminus das Halsmark und stellten dadurch eine einigermaassen normale Füllung des Augapfels mit Blut wieder her, so hatte dann auch Erregung des Quintus ein Steigen des intraocularen Druckes zur Folge, wenngleich es lange nicht so bedeutend war, wie bei unverletztem Marke.

Es sei erlaubt, hier einige mit Zahlen belegte Beispiele anzuführen:

Bei einem Kaninchen, dem wir zwei Nadeln in das Halsmark (zwischen dem vierten und fünften und sechsten und siebenten Halswirbel, zwei andere in die Medulla) eingeführt, betrug im linken Auge der Druck = 31mm. Q. nach Reizung des Trigeminus = 77mm. Q. Reizung des Halsmarkes blieb ohne Erfolg. Nach Zerstörung des Markes zwischen Occiput und Atlas war im rechten Auge der Druck = 15mm. Q. Reizung des Halsmarkes steigerte ihn auf 27mm. Q.; unmittelbar darauf folgende Reizung des Trigeminus auf 54mm. Q.

Bei einem anderen Kaninchen war der Druck im linken Auge = 32mm. Q. nach Reizung des Trigeminus = 66mm. Q.; nach Zerstörung der Medulla im rechten Auge = 14mm. Q. nach Reizung des Halsmarkes = 24mm. Q. Spätere Reizung des Trigeminus blieb ohne Einfluss.

Da, wie aus den mitgetheilten Versuchen hervorgeht, eine centrale isolirte Reizung des Trigeminus auf dem von uns eingeschlagenen Wege unzweckmässig erschien, machten wir den Versuch, den genannten Nerv bei fast unverletztem Thiere durch Einwirkung bestimmter auf das Auge applicirter Gifte in einen ähn-

lichen Erregungszustand zu versetzen, wie wir ihn bei electrischer Reizung der Medulla erhalten hatten. An erster Stelle bedienten wir uns dazu des Nicotin's, da es durch frühere Untersuchungen *) bereits fest stand, dass dasselbe subcutan angewandt, durch Erregung des Gefässcentrums den Blutdruck eben so hoch zu steigern vermag, wie Reizung des Halsmarkes nach den Versuchen von Ludwig und Thiry. Die Resultate, welche wir bei Anwendung desselben erhielten, entsprachen auf das Vollständigste unseren Erwartungen, denn ein kleiner Tropfen Nicotin auf die Cornea gebracht, hat nach 1—2 Minuten eine so erhebliche Steigerung des intraocularen Druckes, verbunden mit lebhaften Pulsationen der Quecksilbersäule des Manometers zur Folge, wie wir sie nur irgend bei centraler Trigeminusreizung beobachtet haben.

Beispielsweise stieg in einem Versuche nach Instillation eines Tropfens Nicotin in das Auge eines Kaninchens der Druck von 20mm. auf 56mm. Q., in einem anderen von 32,5mm. auf 74,5mm. Q., in einem dritten sogar von 30mm. auf 119mm. Q., und ähnlich war die Wirkung in allen übrigen Fällen. So leicht es indessen nun schien, auf diesem Wege über den Einfluss des Trigenimus zur Klarheit zu kommen, durften wir doch einen Umstand nicht unberücksichtigt lassen, den nämlich, dass Nicotin subcutan angewandt, sicher, also wahrscheinlich auch durch Resorption vom Auge aus, den Blutdruck steigert und dadurch möglicherweise auch den intraocularen beeinflusst. Es handelte sich also für uns jetzt darum, zu ermitteln, welcher Theil bei Vermehruug

*) Rogow: Ueber den Einfl. d. Calab.-Extr. u. Nicotin's Henle u. Pfeufer's Zeitsch. 1867.

Schur: Ueber d. Einfl d. Lichtes ect. auf die Weite der Pupille. Henle u. Pfeuffers Zeitschr. 1868.

Surminsky: Bericht des Vereins für wissensch. Heilkunde zu Königsberg. Berlin, Klin. Wochenschrift. Dec. 1868.

desselben auf Rechnung des erhöhten Blutdruckes zu setzen, welcher der specifischen Wirkung des Trigeminus zuzuschreiben sei.

Die Entscheidung dieser Frage wurde uns durch die Ergebnisse der Ludwig-Thiry'schen Arbeit*) sehr erleichtert, nach welchen es, wie schon oben erwähnt, feststeht, dass Unterbindung der Aorta thoracica unmittelbar über dem Zwerchfell den Blutdruck fast um ebenso viel steigert**), wie die Erregung des vasomotorischen Centrums. Gestützt auf diese Thatsache eröffneten wir an curarisirten Thieren, nach allmäliger schichtweiser Trennung der verschiedenen Muskellagen zwischen 8. und 9. Rippe die Thoraxhöhle, entweder auf der linken Seite, was bequemer für die Unterbindung der Aorta ist, oder auf der rechten, wenn wir auch den Einfluss beobachtet wollten, den die Unterbindung der Ven. cava inferior auf den Augendruck ausübt. Die Oeffnung wurde, um Blutverlust möglichst zu vermeiden, durch Reissen mit den Fingern so erweitert, dass wir bequem eine Ligatur um die Aorta legen konnten, und zwar in der Weise, dass sie sich leicht beliebig oft schliessen und wieder öffnen liess, da es uns darauf ankam, zu ermitteln, ob bei Nachlass der Compression der intraoculare Druck wieder auf sein früheres Maass zurückginge oder dauernd erhöht bliebe.

Ehe wir näher auf die nach dieser Richtung hin angestellten Experimente eingehen, müssen wir hervorheben, dass dieselben fast ausschliesslich an Kaninchen ausgeführt wurden und zwar desshalb, weil diese Thiere die Unterbindung der Aorta leicht ertragen, während andere, besonders Katzen oft schnell daran zu Grunde gehen; indessen haben wir es nicht unterlassen, in einzelnen Versuchen an Hunden und Katzen die allgemeine

*) L. c.

**) Vergl. Ludwig u. Thiry pag. 26 Tab. VII.

Giltigkeit der von uns gefundenen Resultate zu controlliren.

Nachdem wir die Thiere mit Curare vergiftet, die künstliche Respiration eingeleitet, die Ligatur in der oben geschilderten Weise um die Aorta gelegt und unser Manometer in ein Auge eingeführt hatten, bestimmten wir zuerst den normalen Druck. Dann wurde die Aorta unterbunden, abgewartet, bis die steigende Quecksilbersäule des Manometers zur Ruhe kam, und der jetzt vorhandene intraoculare Druck notirt. Darauf brachten wir einen kleinen Tropfen Nicotin auf das Auge und constatirten in allen Fällen dann noch eine weitere Steigerung des Augendruckes. Folgende Beispiele mögen den Einfluss der Unterbindung der Aorta und des Nicotin erläutern:

Versuch I. Kaninchen.
Intraocularer Druck = 21mm. Q.
Nach Unterbindung der Aorta = 26,5mm. Q.
Nach Application von Nicotin = 44mm. Q.
(Der Druck ist niedriger als gewöhnlich, weil das Thier bei Eröffnung des Thorax ziemlich viel Blut verloren hatte.)

Versuch II. Kaninchen.
Intraocularer Druck = 27mm. Q.
Nach Unterbindung der Aorta = 51mm. Q.
Nach Application von Nicotin = 88mm. Q.
Nach dem Tode = 13,5mm. Q.

Versuch III. Kaninchen. (Die Iris wurde bei Einführung des Manometers gestreift.)
Intraocularer Druck = 64,5mm. Q.
Nach Unterbindung der Aorta = 68,5mm. Q.
Nach Application von Nicotin = 95,5mm. Q.
Nach dem Tode = 15,mm. Q.

Versuch IV. Katze.

Intraocularer Druck = 46mm. Q.

Nach Unterbindung der Aorta = 74mm. Q.

Nach Application von Nicotin = 95mm. Q.

Versuch V. Hund.

Intraocularer Druck = 32mm. Q.

Nach Unterbindung der Aorta = 142mm. Q.

Nach Application von Nicotin = 166mm. Q.

Aus den mitgetheilten Versuchen geht wohl deutlich hervor, dass eine Erhöhung des Blutdruckes, wie sie nach Unterbindung der Aorta thoracica, oder, was fast dasselbe sagen will, nach Erregung des Gefässcentrums entsteht, den intraocularen Druck zwar erheblich zu ververmehren, aber nicht bis zu der Höhe zu steigern vermag, wie wir ihn nach Anwendung von Nicotin auf das Auge regelmässig finden.

Wir könnten daher schon hiernach mit voller Berechtigung annehmen, dass das Nicotin ein specifisches Erregungsmittel des Trigeminus ist, indessen bleibt noch zu erwägen, ob die von Ludwig und Thiry*) beobachtete geringe Steigerung des Blutdruckes nach Unterbindung der Aorta bei Reizung des Halsmarkes (z. B. von 98mm. auf 106mm. Q.; von 143mm. auf 148mm. Q. etc.), nicht die von uns bemerkte Drucksteigerung bei Application von Nicotin auf das Auge nach vorangegangener Unterbindung der Aorta hervorrufen könnte. Dieses ist nicht anzunehmen, da letztere stets viel beträchtlicher als erstere ist, und weil ferner die Steigerung auch dann beobachtet wurde, wenn man das Halsmark zwischen dem zweiten und dritten Wirbel zerstört hatte und damit gleichzeitig alle vasomotorischen Nerven der oberen Rumpfhälfte. Die Drucksteigerung ist also

*) L. c. pag 26.

auf gefässdilatirende oder secretorische Nerven zurückzuführen, die in der Bahn des unverletzten Trigeminus liegen.

Ein Einwand, der gegen unsere Auffassung von der specifischen Wirkung des Nicotin aus den Lovén'schen Versuchen abgeleitet werden könnte, besteht darin, dass Nicotin bei Application auf das Auge die sensibeln Nerven desselben reizt, damit reflectorisch das vasomotorische Centrum in Erregung versetzt und dem entsprechend den Blutdruck erhöht. Dieser Einwand ist unzulässig, einmal, weil die Steigerung des Blutdruckes zu gering ist im Verhältnisse zu der des intraocularen dann, weil erstere der Anwendung des Mittels auf das Auge fast augenblicklich folgt, nur kurze Zeit anhält und darauf verschwindet, während die Zunahme des Augendruckes, wie schon früher erwähnt, erst nach Ablauf von 1—2 Minuten eintritt und dann noch $^1/_2$ — 1 Minute braucht, ehe sie ihren Höhepunkt erreicht. Auf diesem bleibt sie sie längere Zeit stehen und sinkt dann ganz allmälig etwas, ohne indessen den ursprünglichen niedrigen Stand wieder zu erreichen. Selbst nach dem Tode des Thieres bleibt der Druck höher, (in unseren Versuchen: 15,5mm., 13,5mm., 12,5mm., 12mm., 15mm., 17mm.) als er sich sonst im Durchschnitte herausstellt (9—10mm. Q.), ein Umstand, der jedenfalls auch für unsere Ansicht von einer specifischen Thätigkeit des Quintus spricht.

Eine weitere Stütze für die Annahme einer gleichen Wirkung bei centraler electrischer oder bei peripherischer Reizung des Trigeminus durch Nicotin, ergiebt sich aus folgender Betrachtung:

Centrale Reizung des Quintus steigert, wie wir schon früher erwähnt, den intraocularen Druck nur dann erheblich, wenn das Halsmark unverletzt geblieben, die Circulationsverhältnisse des Bulbus also die normalen

sind. Ganz analog diesem Verhalten bleibt bei peripherischer Erregung des Quintus durch Nicotin jede merkliche Druckzunahme im Auge aus, wenn das Halsmark durchschnitten oder durch Unterbindung der Vena cava inferior der Blutdruck in der oberen Körperhälfte sehr bedeutend herabgesetzt war. Dass der Trigeminus dabei doch gereizt wird, geht einmal aus der constanten Verengerung der vorher durch Atropin erweiterten Pupille hervor, dann aber auch daraus, dass nach Lösung der um die Vena cava gelegten Ligatur der intraoculare Druck noch nachträglich weit über das normale Niveau steigt. — Die Betrachtung der folgenden Zahlen wird die Richtigkeit des Gesagten bestätigen:

Versuch I. Kaninchen.

Intraocularer Druck = 22mm. Q.

Nach Unterbindung der Ven. cav. inf. = 12,5mm. Q.

Nach Application von Nicotin auf das Auge: lebhafte Contraction der Pupille, aber keine Drucksteigerung.

Nach Lösung der Ligatur = 68mm. Q.

Versuch II. Kaninchen.

Intraocularer Druck = 30mm. Q.

Nach Zerstörung des Halsmarkes = 15mm. Q.

Instillation von Nicotin in das Auge ändert den Druck nicht, obgleich die Pupille sich verengt.

Um uns eine sichere Ueberzeugung davon zu verschaffen, dass das Nicotin nicht etwa nur als Aetzmittel durch Reizung peripherischer sensibeler Nerven und dadurch bedingte reflectorische Erregung des Gefässcentrums den Blutdruck und den intraocularen Druck steigert, sondern sowohl das vasomotorische Centrum als auch den Trigeminus specifisch erregt, applicirten wir in mehren

Versuchen Creosot oder stark concentrirte Lösungen von Calabarextract oder Atropin auf die Augen der Thiere. Alle drei genannten Mittel sind, in der Weise angewandt, nicht im Stande, auf das vasomotorische Centrum direct zu wirken, dagegen besitzen sie die Fähigkeit, die sensibelen Nerven des Auges zu reizen, was aus der schnell eintretenden Contraction der vorher erweiterten Pupille deutlich hervorgeht. Die Resultate unserer Versuche stellen sich folgendermaassen dar:

Versuch I. Kaninchen.
Intraocularer Druck = 30mm. Q.
Nach Application von Creosot = 39,5mm. Q.

Versuch II. Kaninchen.
Intraocularer Druck = 30mm. Q.
Nach Application von Creosot = 55mm. Q.

Versuch III. Kaninchen.
Intraocularer Druck = 29mm. Q.
Nach Instillation einer starker Calabarlösung = 41mm. Q.
Als darauf noch eine sehr concentrirte Atropinlösung in das Auge gebracht wurde, stieg der Druck auf 49mm. Q.

In jedem dieser Fälle bewirkte nachträgliches Einbringen von Nicotin in das Auge noch eine sehr erhebliche Druckzunahme, so in Versuch II. z. B. von 55mm. auf 119mm. Q.

Es geht aus diesen Experimenten wohl deutlich hervor, dass die genannten drei Mittel auch nicht annähernd den Augendruck in der Weise zu erhöhen im Stande sind, wie es das Nicotin thut. Indessen dürfen wir ihren Einfluss auf denselben deshalb doch nicht auf eine einfache Reizung sensibeler Nerven zurückführen, weil die Drucksteigerung auch erst einige Zeit nach ihrer Anwendung sich zeigt, während sie den Blutdruck zwar augenblicklich, aber nur ganz vorübergehend etwas er-

höhen. So fanden wir z. B. bei einem Kaninchen den Blutdruck von 106mm. Q. sofort auf 118mm. Q. gesteigert, als wir die Cornea mit Creosot bestrichen.

Fassen wir jetzt kurz das Resultat unserer bisherigen Betrachtungen zusammen, so geht aus denselben mit Bestimmtheit hervor, dass einerseits der intraoculare Druck zum Theil von der Höhe des allgemeinen Blutdruckes abhängt, andererseits der Trigeminus specifische Nervenfasern enthält, die die Fähigkeit besitzen, die Gefässe des Auges activ zu dilatiren.

Wenden wir uns jetzt der Frage zu, ob der Trigeminus auf die Secretion der Augenflüssigkeiten einen Einfluss auszuüben vermag, so können wir auch diese durch das Experiment mit Sicherheit bejahend beantworten.

Einem curarisirten Kaninchen brachten wir ein nur mit etwas Oel gefülltes Manometer von 2mm. Rohrweite in die vordere Augenkammer. Sofort nach Zurückziehen des Stilet's trat der Humor aqueus in dasselbe ein, hob die Oelsäule allmälig und stieg in dem Rohre bis auf 38mm. Wiederholte Unterbindung der Aorta trieb ihn jedesmal um einige mm. in die Höhe; Lösung der Ligatur hatte nur ein geringesSinken zur Folge. Als wir nun Nicotin auf die Cornea applicirten, trat eine so erheblich vermehrte Absonderung von Humor aqueus ein, dass derselbe in dem Manometer auf 83mm. stieg und hier stehen blieb. Nach dem Tode des Thieres, den wir durch Sistirung der künstlichen Respiration herbeiführten, sank die Flüssigkeitssäule im Manometer nur um 1mm. Die Menge des abgesonderten Humor aqueus betrug 0,2 C. cent.

Bei einem anderen Kaninchen führten wir, nachdem wir den Bulbus aus der Orbita hervorgezogen, was bei curarisirten Kaninchen ohne Anwendung irgend welcher Gewalt leicht gelingt, ein Manometer, auch nur mit ein

wenig Oel gefüllt, in den hinteren Abschnitt des Glaskörpers ein. (Man muss sich dabei vor Verletzung der Linse hüten.) Auch hier ergoss sich gleich nach Zurückziehen des Stilet's Augenflüssigkeit in die Röhre unseres Instrumentes, und zwar in so reichlicher Menge, dass dieselbe nach 34 Minuten eine Höhe von 250mm. erreichte, den einen Schenkel des Manometers vollständig füllte und noch einer in den anderen Schenkel gebrachten Quecksilbersäule von 45mm. Höhe das Gleichgewicht hielt. Der Gesammtdruck, unter dem die weitere Secretion von Augenflüssigkeit erst aufhörte, betrug also 64,35mm. Q. Application eines kleinen Tropfens Nicotin auf das Auge hatte eine erneuete Absonderung zur Folge, indessen konnte dieselbe nicht so bedeutend sein, wie wir sie sonst beobachtet, weil die Contenta des Bulbus bereits unter einem sehr hohen Drucke standen. Nach dem Tode des Thieres fiel derselbe zwar etwas, blieb aber doch viel höher, als wir ihn sonst beobachtet. Die Menge der secernirten Flüssigkeit betrug übrigens in diesem Versuche 0,7 Cub. centm. Es erklärt sich aus diesen Befunden sehr leicht die schon oben von uns angeführte Thatsache, dass bei allen Thieren, deren Trigeminus wir entweder electrisch, oder durch Nicotin gereizt hatten, der intraoculare Druck nach dem Tode bedeutender war, als bei den übrigen; dass er nicht eine Höhe erreichen konnte, wie in den beiden zuletzt angeführten Versuchen, liegt wohl auf der Hand, denn durch einen Quecksilberdruck von 60—80—100mm. Q. musste die Secretion von Augenflüssigkeit sehr erheblich beschränkt werden. Dass eine solche bei Trigeminusreizung wirklich in verstärktem Maasse stattfindet, unterliegt wohl nach den mitgetheilten Experimenten keinem Zweifel, es fragt sich nur, welche Gewebe des Auges dieselbe vermitteln könnten. Die chemische Untersuchung der abgesonderten Flüssigkeit wies

mit Sicherheit in derselben grosse Mengen von Eiweiss, mit Wahrscheinlichkeit auch Zucker nach; ihre Zusammensetzung zeigt also Aehnlichkeit mit der der Lymphe. Da nun das Vorkommen von Lymphräumen im Auge nach den Untersuchungen von Henle und Merkel*), welche dieselben zwischen Retina und Membrana hyaloidea fanden, und nach einer vorläufigen Mittheilung von Schwalbe**), der einen grossen Lymphraum zwischen Chorioidea und Sclera nachgewiesen haben will, sehr wahrscheinlich geworden ist; da ferner nach den Versuchen von Ludwig und Krause***) feststeht, dass Reizung sensibeler Nerven eine vermehrte Absonderung von Lymphe zur Folge hat, so glauben wir uns einigermaassen zu der Annahme berechtigt, dass der Trigeminus für das Auge auch die Rolle eines die Secretion vermittelnden Nerven spielt.

Scheinbar nicht in Uebereinstimmung mit unserer Ansicht steht die Angabe von Ludwig und Krause, dass die Blutzirculation von keinem Einflusse auf die Absonderung der Lymphe sei. Die genannten Forscher wollen dies dadurch beweisen, dass sie nach Unterbindung einer Carotis den Lymphstrom unverändert fliessen sahen. Hiergegen ist einzuwenden, dass der Verschluss einer Carotis nicht ausreicht, um die Circulation dauernd zu beschränken, und dass die dadurch bedingte Anaemie in keinem Vergleiche steht zu der, welche sich durch Zerstörung des Markes zwischen Occiput und Atlas oder

---

*) J. Henle und F. Merkel: Ueber die sogenannte Bindesubstanz der Centralorgane des Nervensystems. Henle und Pfeufer's Zeitschsift (3) XXXIV. 49—82. Tafel III—VI.

**) Ueber ein mit Endothel bekleidetes Höhlensystem zwischen Chorioidea und Sclerotica. Centralblatt für die medicinischen Wissenschaften 1868 Nr. 54. pag. 849.

***) W. Krause: Zur Physiologie der Lymphe. Henle und Pfeufer's Zeitschrift Bd. VII., Heft 1 u. 2. 1855, pag. 148.

durch Unterbindung der Vena cava inferior hervorrufen lässt. Hieraus erklärt es sich also, dass wir bei diesem hohen Grade von Anaemie des Auges durch Reizung der Medulla kein Steigen des intraocularen Druckes erzielen konnten, während Ludwig und Krause nach Unterbindung nur einer Carotis die Absonderung der Lymphe nicht beeinträchtigt sahen.

Nach Beseitigung dieses Einwandes können wir zu Gunsten unserer Ansicht von der specifischen Wirkung des Trigeminus noch Folgendes anführen:

Durch die Untersuchungen von Donders*) und von Salkowski**) ist es festgestellt, dass der Sympathicus der einzige Nerv ist, welcher gefässverengernde Fasern zur Iris, also wahrscheinlich überhaupt zum Auge schickt. Könnte nun einfache Gefässdilatation eine erhebliche Steigerung des intraocularen Druckes bewirken, so müsste dieselbe jedenfalls constant nach Durchschneidung des Sympathicus beobachtet werden; dies ist uns indessen in unseren darüber angestellten Versuchen niemals gelungen. Nach Schiff***) sollen nun allerdings auch in der Bahn des Trigeminus gefässverengernde Fasern zum Auge verlaufen, eine Annahme, die er dadurch zu stützen sucht, dass nach Durchschneidung des Quintus die Augengefässe sich sofort erweitern. Dem entsprechend giebt auch Donders an, dass der Augendruck etwas steigt. Hiergegen lässt sich indessen anführen, dass die genannten Erscheinungen nur vorübergehend sind und nach kurzer Zeit die Consistenz des Bulbus sich vermindert, dass dieselben also mit grösserer Wahrscheinlichkeit auf die mit der Durchschneidung

*) Vergl. Kuyper: Onderzoekingen betrekkelijk de kunstmatige verwijding van den oogappel. Utrecht 1860.

**) Henle und Pfeufer: Zeitschrift für rationelle Medicin 1867. Bd. XXIV., pag. 33.

***) Untersuchungen zur Physiologie des Nervensystems. 1855.

des Trigeminus verbundene Reizung desselben bezogen werden müssen.

Zum Schlusse sei es uns gestattet, noch mit einigen Worten den Einfluss der Iridectomie auf den intraocularen Druck zu berühren.

Es hat seine grossen Schwierigkeiten diese Frage definitiv zu entscheiden, denn einerseits lassen sich geringe Druckunterschiede zwischen dem operirten und dem normalen Auge bei Betastung mit dem Finger nicht sicher nachweisen, andererseits werden dieselben auch bei manometrischen Messungen oft durch Fehler verdeckt, welche man etwa bei der Einführung des Instrumentes begeht, oder welche durch den Zustand des operirten Auges selbst bedingt sind. So reicht eine noch so leichte Streifung der Iris aus, um den intraocularen Druck künstlich bedeutend zu erhöhen, so muss eine noch nicht völlig consolidirte Narbe natürlich denselben modificiren. Um diese Fehlerquellen möglichst unschädlich zu machen, kann man zwei Wege einschlagen: entweder führt man an einer grossen Anzahl von Thieren eine Iridectomie aus, wartet Monate lang bis zur völligen Vernarbung der Wunde, und sucht dann durch zahlreiche Messungen etwaige geringe Druckunterschiede zu bestimmen; oder man schneidet in geeigneten Zwischenräumen einem Thiere an demselben Auge wiederholt Stücke Iris aus, um dadurch womöglich einen so bedeutenden Unterschied der Consistenz der Bulbi herbeizuführen, dass man ihn bereits bei der Palpation deutlich empfindet und dann auch manometrisch genauer bestimmen kann.

Wir haben uns dem letzteren Wege zugewandt und unsere Experimente zunächst an Kaninchen angestellt. Obgleich die geringe Zahl derselben noch keine bestimmten Schlüsse zulässt, so geht doch aus ihnen wenigstens mit Wahrscheinlichkeit hervor, dass Excision eines grossen

Theiles der Iris den intraocularen Druck herabsetzt; so fanden wir bei einem Kaninchen denselben in einem Auge, aus dem wir durch 3 Iridectomien etwa den dritten Theil der ganzen Iris entfernt hatten = 15mm Q., während er im nicht operirten 30mm. Q. betrug; bei einem anderen, dem wir c. $^1/_6$ der Iris excidirt hatten, war er = 24,5mm. Q., in dem intacten Auge = 29mm. Q.

Wenn nun aber auch weitere Versuche an Kaninchen regelmässig zu denselben Resultaten führen sollten, so können wir dadurch doch noch nicht diese Frage als entschieden ansehen, da bei diesen Thieren mit der Iris stets gleichzeitig die Processus ciliares fortgeschnitten werden, und Entfernung derselben wohl auf den intraocularen Druck von Einfluss sein könnte. Es bleibt daher nur übrig, auch an anderen Thieren, bei denen dieser Uebelstand vermieden wird, dieselben Versuche anzustellen; eine Aufgabe, die uns bereits seit einiger Zeit beschäftigt. Ueber die Resultate unserer darauf bezüglichen Untersuchungen werden wir später berichten.

Accomodative Asthenopie durch musculäre Hypersthenie.

Von

Dr. Mannhardt.

Die Lehre von den Refractions- und Accomodationsanomalien und den durch sie begründeten krankhaften Erscheinungen ist durch Donders' exacte und maassgebende Darstellung für immer auf so feste Grundlage gestellt, dass jede neue Beobachtung auf diesem Gebiete nur auf dieser Basis ihre Erklärung suchen und finden kann, ja sogar es sind nur solche Beobachtungen denkbar und wahrscheinlich, deren mögliches Vorkommen sich von dieser Grundlage aus a priori beweisen lässt. Dass unter dieser Voraussetzung eine Ergänzung der Dondersschen Darstellung noch möglich ist, hat mir ein von mir beobachteter Fall bewiesen, dessen Mittheilung mir gebotenscheint, weil, so viel mir bekannt, bisher ein ähnlicher wenigstens noch nicht veröffentlicht ist.

Ich werde zuerst versuchen nachzuweisen, dass von der erwähnten Grundlage ausgehend die Deutung, welche ich dem folgenden Falle gegeben habe, die richtige sein muss. Bei allen asthenopischen Erscheinungen kommen drei Dinge in Betracht: der Refractionszustand

der Augen, der Zustand der Accomodation und das Verhalten der Mm. recti interni. Gewöhnlich beruhen sie auf einem Missverhältnisse zwischen dem Refractionszustande und den durch diesen bedingten vermehrten Ansprüchen entweder an die Accomodation oder an die MM. recti int., also auf relativer Schwäche derselben (für die eigentliche Asthenopie, die accommodative, nimmt Donders dies fast ausnahmslos in Anspruch), selten auf absolut verminderter Leistungsfähigkeit dieser beiden Factoren, und alsdann ist es vorwiegend die musculäre Asthenopie, die in die Erscheinung tritt. Es ist also Hypermetropie fast immer Veranlassung für accommodative Asthenopie, Myopie die häufigste Ursache der musculären Asthenopie. Es leuchtet nun aber ein, dass ein Missverhältniss zwischen der Leistung der Accommodation und der Mm. recti int., also zwischen Accommodation und Convergenz, ebenfalls zu asthenopischen Beschwerden führen muss: ist die Leistungsfähigkeit der Mm. recti int. ungenügend im Vergleiche zu der erforderten Accommodation, so haben wir eben, wie es nicht selten beobachtet wird, eine musculäre Asthenopie, wird aber relativ zur Leistungsfähigkeit der Accommodation zu stark convergirt, so muss wirkliche accommodative Asthenopie eintreten. Und dieser Fall kann, wie wir sehen werden, wirklich vorkommen, wenngleich er in Widerspruch steht mit dem Satze von Donders, dass accommodative Asthenopie bei Myopen nur möglich sei, wenn die Myopie kleiner als $^1/_8$ ist.

Nehmen wir nämlich an, ein Kurzsichtiger, dessen Myopie mehr als etwa $^1/_6$ beträgt, habe während vieler Jahre seine Augen zu anhaltendem Nahesehen gebraucht und zwar mit anhaltender Convergenz, so setzt dies schon eine beträchtliche Energie der Mm. recti int. voraus, welche durch die anhaltende Uebung (allgemeinen Gesetzen zufolge) sich vermehren und selbst zu einem ge-

wissen Grade von Hypertrophie dieser Muskeln führen muss. Es kommt in Betracht, dass bei Myopen erst bei stärkerer Convergenz eine starke Anspannung der Accommodation eintritt, so dass bei starker Myopie der Fernpunkt für das Sehen mit einem Auge weiter vom Auge entfernt liegt als für das binoculäre Sehen. Man sieht daher oft, dass bei höheren Graden von Myopie und bei guter Convergenz das Buch beim Lesen vorzugsweise den Augen viel näher gehalten wird, als der Grad der Myopie erfordern würde. Es ist denkbar, dass dadurch eine Gewöhnung eintritt, welche unwillkürlich auf den Wunsch, in der Nähe kleine Objecte deutlich zu sehen und auf den dadurch gesetzten Impuls einen bestimmten höheren Grad von Convergenz eintreten lässt, welcher beinahe dem Nahepunkte entspricht. (Es steht natürlich Nichts im Wege, dies, wenn man der physiologischen Erklärung eine pathologische vorzieht, als einen Krampf der Mm. recti int. nach Analogie ähnlicher Erscheinungen, z. B. bei der Accommodation, aufzufassen, welcher durch jede convergirende Bewegung sofort hervorgerufen würde.) Nimmt nun mit zunehmendem Alter die Accommodationsbreite ab, rückt der Nahepunkt vom Auge fort, so wird ein Zeitpunkt kommen, wo der Convergenzwinkel genau im Nahepunkte liegt. Damit ist schon der Anlass für accomodative Asthenopie gegeben. Durch das Bestreben nämlich, stark genug zu accommodiren, wird die Energie der Convergenz stets auf's Neue angeregt und eine Correction der zur Gewohnheit gewordenen unwillkürlichen zu starken Convergenz verhindert; versucht der Patient das Buch vom Auge zu entfernen, so tritt Doppeltsehen ein und er zieht vor, lieber die Accommodation auf's Aeusserste anzuspannen, wodurch wieder die Convergenz einen stärkeren Impuls bekommt; das Resultat dieses cercle vicieux werden die bekannten charakteristischen Symptome accomodativer Asthenopie sein.

Der Fall nun, welcher mich zu dieser Reflexion führte, ist folgender: S. M., Lehrerin in P., 39 Jahre alt, ist immer stark kurzsichtig gewesen und hat ihre Augen stets, ohne die mindesten Beschwerden zu empfinden, stark angestrengt. Seit einem Jahre haben sich Zeichen von Asthenopie eingestellt und allmälig so sehr zugenommen, dass sie jetzt nur noch einige Minuten zu lesen im Stande ist: alsbald tritt Spannung und Schmerz über den Augen ein und die Schrift wird undeutlich, doppelt; sie ist gezwungen die Augen zu schliessen; fängt sie dann wieder an zu lesen, so sieht sie zuerst klar, doch alsbald wiederholt sich derselbe Verlauf. Die Untersuchung ergiebt etwas prominente bulbi, ziemlich beträchtliche Sclerectasia post., Myopie = $^1/_4$. Mit Gläsern — $^1/_4$ sieht sie deutlich in die Ferne, ohne Doppeltsehen, die Sehschärfe beider Augen ist gleich. Lässt man sie lesen, so nähert sie die Schrift bis auf 2″ den Augen und liest mit vollkommener Convergenz. Lässt man in nächster Nähe einen Finger längere Zeit hindurch fixiren, so tritt dennoch keine Divergenz ein, auch nicht, wenn man ein Auge mit der Hand verdeckt. Entfernt man das Buch bis auf 3″ von den Augen, so behauptet sie, dass die Schrift undeutlich wird, dass die Buchstaben aus einander treten, doppelt werden. Gegen das Lesen mit einem Auge besteht eine Unverträglichkeit, sie behauptet, dass ihr dies unmöglich sei, da es unangenehme Empfindung im Auge verursache (vielleicht weil die nervöse Patientin nicht daran gewöhnt ist). Da ich noch keine Erklärung für diese Erscheinungen fand, die Sympt ome accommodativer Asthenopie aber vorwiegend waren, so versuchte ich, die Kranke durch Gläser + $^1/_{60}$ lesen zu lassen und sofort erklärte sie, jetzt ohne Anstrengung und ohne irgend ein unangenehmes Gefühl, so wie früher, lesen zu können. Sodann versuchte ich, indem ich vor ein Auge ein Prisma von 4° mit der Ba-

sis nach innen hielt, die Augen zu einer divergirenden Bewegung zu zwingen, die Kranke gab aber auf das Bestimmteste an, dass dadurch der Zustand verschlimmert und ihr das Lesen ganz unmöglich gemacht sei. Dies veranlasste mich, das Prisma in umgekehrter Richtung, mit der Basis nach aussen vor das Auge zu halten und wieder erklärte sich die Kranke völlig befriedigt und im Stande, ohne Mühe zu lesen. Diese Beobachtung, welche mich zuerst frappirte, brachte mich auf die oben gegebene Theorie dieses Falles. Ich vermuthete jetzt, dass für die Dauer eine prismatische Brille besser ertragen würde als Convexgläser, wie ja auch bei musculärer Asthenopie Myopen besser prismatische Gläser mit der Basis nach innen, als Convexgläser bei der Arbeit vertragen, und gab der Patientin beide Brillen um eine Probe zu machen. Sie gab in der That an, durch die prismatische Brille (2 Gläser von je 2^0, Basis nach aussen) die Schrift schwärzer und daher deutlicher zu sehen, als durch die Convexbrille und bediente sich seitdem der ersteren ohne Beschwerden.

Für eine Heilung des eben beschriebenen Missverhältnisses zwischen Convergenz und Accommodation scheint mir wenig Aussicht. Denn eine Contractur der Muskeln, die einen operativen Eingriff rechtfertigte, besteht doch offenbar in diesem Falle nicht, da die Patientin mit völlig parallelen Sehachsen in die Ferne sieht, und von der Gewöhnung, also gymnastischen Uebungen mit Prismen in umgekehrter Richtung, ist Nichts zu erwarten, weil Patientin beim Sehen in Distanz sich stets im Zustande der Nicht-Convergenz befindet.

Obgleich ich früher nie nach dieser Richtung hin untersucht habe, so machen doch einige Fälle, an die ich mich erinnere, es mir wahrscheinlich, dass ähnliche, wie der oben beschriebene, nicht so ganz selten sind.

Nur um obigen Fall zu illustriren, führe ich einen früher beobachteten, der freilich von ihm verschieden ist und an sich kaum ein Interesse bietet, kurz an: Dr. C. in H. hatte seit seiner Jugend seine Augen sehr stark gebraucht, in den letzten Jahren sich mit archivarischen Forschungen beschäftigend. Er besass eine Myopie von c. $^1/_{10}$ und es hatte sich während des Knabenalters ein ziemlich beträchtlicher Strabismus convergens entwickelt. Dennoch war der gemeinschaftliche Sehact beim Sehen in der Nähe nicht aufgehoben, er las stets, indem er das Buch den Augen stark näherte, mit beiden Augen; entfernte er es, so trat Doppeltsehen ein. Beim Sehen in Distanz störte ihn die Diplopie gewöhnlich nicht, weil er dann überhaupt undeutlich sah; wollte er aber genau sehen, besonders mit der Lorgnette, so schloss er das eine Auge. Bis er 30 Jahre alt geworden war, hatte ihn der Zustand seiner Augen nie belästigt, dann aber, als die abnehmende Accommodationsbreite ihn zwang das Buch vom Auge zu entfernen, wurde er durch das Doppeltsehen belästigt. Er half sich und vermied das Eintreten accommodativer Asthenopie dadurch, dass er ein Auge schloss, wie er es beim Sehen in Distanz gewohnt war. Ich gab ihm alsdann, da er sich zu einer Operation nicht entschliessen konnte, ebenfalls eine Brille mit ziemlich starken Prismen, Basis nach aussen, was ihn zu seiner grossen Zufriedenheit befähigte, das Buch weiter vom Auge zu entfernen und mit beiden Augen und doch einfach zu sehen. Hätte sich in diesem Falle nicht frühzeitig eine wirkliche Contractur der Mm. recti ausgebildet oder wäre Patient nicht daran gewöhnt gewesen mit einem Auge allein zu sehen, so wäre dieser Fall vielleicht ein Analogon des oben analysirten Falles geworden.

Florenz, März 1869.

Beitrag zur Kenntniss der Zeitverhältnisse bei den Bewegungen der Iris.

Von

Dr. F. Arlt jun.

Die Pupillenbewegungen stehen unter dem Einflusse des Ganglion ciliare, resp. dessen drei Wurzeln: der radix brevis vom nervus oculomotorius, der radix longa vom nervus nasociliaris und der vom Halstheile des nervus sympathicus herstammenden dritten Wurzel. Weiter können noch die Fasern, die direct vom n. nasociliaris eintreten, sowie die mit den Gefässen eindringenden sympathische Fasern in Betracht kommen.

Es ist eine merkwürdige Thatsache, dass bei completer Paralyse des nervus oculomotorius, bei mittlerer Weite der Pupille, jede Bewegung der Iris, die reflectorische sowohl als die accommodative, völlig eingegangen ist, während doch der nervus trigeminus und der nervus sympathicus durchaus ungestört geblieben sind. Es geht hieraus hervor, dass die Wirkung des n. oculomotorius eine conditio sine qua non ist für die gewöhnlichen physiologischen Pupillenbewegungen.

Unter welchen Umständen und in Verbindung mit welchen Functionen auch die andern Nerven einen Ein-

fluss auf die Bewegungen der Iris äussern, ist völlig ein Räthsel geblieben.

Indessen ist seit langer Zeit bekannt, dass Durchschneidung des n. sympathicus am Halstheile eine Verengerung der Pupille hervorbringt, und ebenso, dass Durchschneidung des n. trigeminus eine Verengerung bewirkt, die wohl nicht ausschliesslich auf Rechnung der beigemischten sympathischen Fasern kommt.

Viel mehr als diese directen Versuchsresultate wissen wir aber hierüber nicht.

Ueber die Zeitverhältnisse bei diesen verschiedenen Vorgängen habe ich, theilweise in Gemeinschaft mit den Herren Dr. Strawbridge und Dr. Christinson unter Professor Donders' Leitung einige Versuche angestellt, deren Ergebnisse für einige Fragen nicht uninteressant sein dürften.

I.

Reflexbewegung.

Licht, welches eine gesunde Netzhaut trifft, bringt auf reflectorischem Wege beide Pupillen zur Contraction. Man unterscheidet zwischen directer und consensueller Contraction, je nachdem sie an derselben oder der entgegengesetzten Seite beobachtet wird.

Es entsteht nun zuerst die Frage, ob Beide gleichzeitig erfolgen.

Professor Donders*) hat im Jahre 1865 hierüber Versuche angestellt, die ich im Auszuge hier folgen lasse.

Sieht man durch eine kleine vor ein Auge gehaltene Oeffnung nach dem Himmel, so bemerkt man eine

*) S. Nederlandsch Archief voor Genees- en Natuurkunde S. 106. Reflexiebeweging der beide pupillen, bij het invallen van licht aan eene zijde. Deutsch bisher nicht veröffentlicht.

helle Scheibe, an Grösse der Pupille proportional, deren umgekehrter Form sie entspricht. Oeffnet man nun das andere Auge, so verkleinert sich die Scheibe, ebenso wenn man die kleine Oeffnung schliesst und plötzlich wieder öffnet.

Im ersten Falle hat man eine directe, im letzteren eine ungleichseitige Reflexbewegung.

Auch auf andere Weise kann man diesen Versuch anstellen, indem man nämlich mit einem Auge durch ein schwaches Convexglas nach einem entfernten Lichtpunkte sieht, dessen Bild dann ebenfalls in Form und Grösse der Pupille entspricht; lässt man nun wieder von einer anderen Lichtquelle, entweder in das fixirende oder in das, durch einen Schirm verdeckte andere Auge Licht einfallen, so sieht man ebenfalls die Bewegungen seiner eigenen Pupillen.

Bei diesen Versuchen glaubte Donders Anfangs, dass die ungleichseitige Reflexbewegung länger auf sich warten lasse, als die gleichseitige.

Er suchte nun in beiden Fällen die Zeit zu messen, indem er Licht in dem Momente einfallen liess, als gerade ein galvanischer Strom unterbrochen wurde und durch einen Druck mit der Hand wieder schloss, sobald die Verengerung der Pupille begann.

Die Zeit, die der Strom geöffnet geblieben war, wurde dabei mittelst Drehcylinder und Stimmgabel registrirt.

„Bei diesen Versuchen machte jedoch das einfallende „Licht einen so starken Eindruck, dass man, in der „Spannung möglichst schnell zu reagiren, geneigt war, „sogleich den Strom zu schliessen, und nicht wartete, „bis man die Verengerung wirklich sah."

Die so erhaltenen Resultate waren also ungenügend und es blieb nur übrig, auf eine andere Weise vorzugehen.

Donders suchte sich dazu die Bewegungen beider Pupillen zugleich zur Anschauung zu bringen.

Er beschreibt den Versuch folgendermaassen:

„Man braucht nur nach einem entfernten Lichtpunkte zu sehen, während man vor jedes Auge ein „Convexglas in verschiedener Höhe stellt, so nimmt man „zwei Lichtscheiben wahr, eine über der anderen, beide „in Form und Grösse den Pupillen entsprechend. Fällt „nun starkes Licht in ein Auge, so sieht man sogleich „die Contraction beider Pupillen entstehen.

„Das Resultat ist, dass, in welches Auge „auch das Licht einfällt, die Bewegungen beider „Pupillen doch durchaus gleich scheinen; bei „der grössten Aufmerksamkeit ist man nicht im „Stande einen Unterschied wahrzunehmen, weder „im Momente des Beginnes, noch im Verlaufe, „noch in der Ausdehnung der Bewegung."

Ich wiederholte diesen Versuch und konnte ebenfalls durchaus keinen Zeitunterschied wahrnehmen.

Um nun zu sehen, wie klein ein solcher sein muss, um sich unserer Wahrnehmung entziehen zu können, stellte ich folgenden Versuch an.

Eine elastische Röhe wurde mit Wasser gefüllt. An dem Mittelstücke dieser Röhre wurden zwei Fühlhebel, 48 Ctm. von einander entfernt, so befestigt, dass eine durchlaufende Welle, hervorgerufen bald am obern, bald am untern Ende der Röhre, beide Fühlhebel, und zwar bald den einen, bald den andern etwas früher, zum Ausschlagen bringen musste, da ja die Welle den einen früher, den andern um ein Weniges später erreichen musste.

Die Röhre (das Mittelstück der ganzen Röhre) wurde zwischen den beiden Fühlhebeln umgebogen, so dass diese gerade über einander zu stehen kamen.

Am vorderen Ende eines jeden Fühlhebels befestigte

ich je ein weisses, rundes Papierblättchen; beide standen nun übereinander, in derselben Weise, wie man bei dem früher erwähnten Versuche die entoptischen Bilder der beiden Pupillen übereinander stehen sieht.

Liess ich nun an den Enden der Röhre leichte Stösse geben, so konnte ich noch deutlich sehen, wie bald das obere, bald das untere Papierblättchen sich früher bewegte, und demgemäss angeben, ob am obern oder am untern Ende gedrückt worden sei. Auch wenn beide Fühlhebel ein 40 Ctm. langes Röhrenstück einschlossen, konnte ich genaue Angaben machen. Dr. Engelmann, war auch noch ziemlich sicher in seinen Angaben bei einer Röhrenlänge von 36 Ctm.

Um nun die entsprechende Zeit zu finden, liess ich die Fühlhebelspitzen genau senkrecht übereinander auf dem Drehcylinder schleifen, der rasch herumging, während eine Stimmgabel mit 263 Schwingungen in der Secunde die Zeit registrirte.

So fand ich für 1 Ctm. Röhrenlänge $^1/_{1400}$ Secunde, für 40 Ctm. Röhre $^1/_{35}$ Secunde.

Aus diesem Versuche erhellt, dass der Zeitunterschied in der Bewegung beider Pupillen bei einfallendem Lichte an einer Seite, jedenfalls geringer sein muss, als $^1/_{35}$ Secunde: sonst könnte er sich der Wahrnehmung nicht entziehen.

Wir könnten also die zur directen und corsensuellen Reflexbewegung erforderliche Zeit als vollkommen oder nahezu gleich betrachten.

Wie lang war aber diese Zeit? Wie viel Zeit verläuft nach dem Einfallen des Lichtes, bevor die Pupillen sich contrahiren, wie viel, bevor das Maximum der Contraction erreicht ist?

Um diese Zeit zu bestimmen, benutzte ich folgenden Apparat. Eine elastische Röhre, die in einem Cardiographen mündet (bekanntlich ein kleiner niedriger Cylinder,

dessen obere mit Caoutschouc bespannte Fläche einen Fühlhebel trägt)*) theilt sich in zwei Enden und jedes ist mit einem kleinen Luftkissen**) versehen. Ein leichter Druck auf eines dieser Kissen pflanzt sich durch die Röhre fort und bringt den Hebel des Cardiographen zum Ausschlagen.

Der Cardiograph wurde so befestigt, dass die Spitze des Fühlhebels auf dem geschwärzten Papiere gerade über der Schwingungscurve einer Stimmgabel von 15 Schwingungen in der Secunde ihre Zeichen schrieb.

Nun nahm derjenige von uns, an dessen Auge wir die Contraction beobachten wollten, eines der Luftkissen in die linke Hand und hielt mit der rechten Hand einen Schirm so auf das Luftkissen auf, dass die Membran etwas eingedrückt wurde, wodurch der Fühlhebel gehoben blieb. Zog er den Schirm plötzlich weg, so fiel nahezu im selben Momente***), in dem Licht in's rechte Auge fiel, auch der Fühlhebel herab. Der Beobachter war gehalten, beim Bemerken der Verengerung so schnell als möglich auf das zweite Luftkissen zu drücken, wobei der Hebel wieder gehoben wurde.

Indem sich nun zugleich mit den Bewegungen des Hebels die Schwingungen einer Stimmgabel auf dem sich drehenden Cylinder registrirten, fanden wir in der Zahl der Schwingungen zwischen Fallen und Heben des Fühlhebels die entsprechende Zeit. Von dieser Zeit P' muss aber die physiologische Zeit, die erforderlich ist, um auf einen Gesichtseindruck überhaupt zu reagiren, abgezogen werden.

---

*) Vergl. Marey, Physiologie méd. de la Circulation du Sang. pag. 54. Paris 1863.

**) Vgl. Donders in Pflüger's Archiv für Physiologie. Erster Jahrgang. 6. Heft.

***) Der Cardiograph gab eine Verzögerung von $\frac{1}{100}$ Secunde, die aber für die beiden Zeichen gleich war, so dass der Unterschied dadurch nicht verändert und keine Correction erfordert wird.

Diese physiologische Zeit p, die bei verschiedenen Beobachtern verschieden ausfiel, wurde bestimmt, indem wir nur auf das Heben des Schirmes Acht gaben und direct darauf reagirten.

Um die absolute Zeit P zu finden, brauchen wir blos p von P′ abzuziehen.

Wir ermittelten nun folgende Werthe:

	Schwingungen.		Secunden.	
Beobachter	P′	p	P′ — p = P	
Donders	9.5			
	9.5			
	9.8			
	9.8			
	8.8			
	9.8			
	9.8			
Im Mittel	9.57	3	6.57	0.44
Strawbridge	14.0			
	12.5			
	10.8			
	10.5			
	11.5			
Im Mittel	11.86	5.0	8.6	0.46
Arlt	12.5			
	14.7			
	12.5			
	13.5			
Im Mittel	13.3	5.5	7.8	0.52
Christinson	12.0			
	12.5			
Im Mittel	12.25	4.0	8.25	0.55

Das Mittel aus diesen vier Versuchsreihen ist für P = 0.492 Secunden.

Es geht aus diesen Versuchen hervor, dass 0.492

Secunden nach einfallendem Lichte die Pupillenverengerung sichtbar wird. Listing hatte es auf 0.4 Secunden geschätzt.

Später stellte ich mit demselben Cardiographen noch folgenden Versuch an. Ich setzte mich im dunkelen Zimmer so, dass starkes Licht von Aussen in mein linkes Auge einfiel, und nahm ein Luftkissen in die Hand. Durch ein starkes Convexglas ($+ {}^1/_4$) vor dem rechten Auge, sah ich nach einem entfernten Lichtpunkte und erhielt so ein Bild meiner rechten Pupille. Ein Gehilfe stellte sich an meine linke Seite und hielt einen Schirm vor mein linkes Auge, dabei zugleich auf das andere Luftkissen drückend, ganz so, wie bei dem früheren Versuche. Hob er den Schirm, so bemerkte ich, wie sich die Pupille meines rechten Auges contrahirte, und gab das Zeichen im Momente des Maximum's der Contraction.

Es im Momente des Beginnes zu geben, ist, wie bereits früher bemerkt wurde, nicht gut möglich. Nach wiederholten Versuchen gelingt es aber, sich den Gang der Bewegung einzuprägen und den Moment anzugeben, in dem gerade das Maximum der Contraction erreicht wird. Ich erhielt folgende Zahlen: 8.6, 9.0, 9.6, 9.5, 8.5, 10.0, 8.4, 9.5, 8.8, 9.2, 9.2, 8.8, 8.8, 8.1, 8.3, 8.0, 7,5, 9.0. Das Mittel aus diesen Werthen ist $8.8 = 0.58$ Secunden. Zieht man P davon ab, so erhält man $0.58 - 0.492 = 0.088$ Secunden als die Zeit, welche zwischen Beginn und Maximum der Contraction verstreicht. Auch dies stimmt mit der von Listing angegebenen Zahl von 0.2 Secunden.

II.

Accommodative Bewegung.

Donders*) schrieb 1865 Folgendes:

„Die der Accommodation associirten Bewegungen der Iris gaben der Vermuthung Raum, dass sie in directem oder indirectem Zusammenhange mit der Accommodation stehen. In Cramer's Erklärung des Mechanismus der Accommodation spielt die Iris sogar noch eine grosse Rolle. Später fand man, dass bei synechia anterior, bei iridodenosis, nach Iridectomie und selbst bei gänzlichem Fehlen der Iris die Accommodation nicht aufgehoben sei, und die Wichtigkeit der Iris für die Accommodation tritt nun in den Hintergrund.

Es giebt noch eine andere Thatsache, welche für die Beurtheilung des unterstellten Zusammenhanges nicht ohne Bedeutung erscheint: ich meine das Fehlen der Gleichzeitigkeit beider Erscheinungen. Die Accommodation für einen näher gelegenen Punkt ist schon früher erreicht, bevor noch die Pupille ganz verengt ist, und man hat gut für die Ferne eingestellt, ehe noch die Pupille sich ganz erweitert hat.

Dies kann man bei Andern, am Besten aber an sich selbst erproben.

Dazu bringe man auf ein plattes Brillenglas ein kleines Quecksilberkügelchen, dessen Spiegelbildchen Licht in's Auge schickt, indem man die Brille aufsetzt; jetzt setze man sich vor einen Tisch, lege darauf ein schwarzes Papier mit einem kleinen weissen Fleck, stütze sich auf die Ellbogen, befestige den

*) Nederlandsch Archief. Jaar II. 1865. bl. 109.

Kopf mit den Händen, und wähle sich eine Stellung, wobei man den weissen Punkt am Rande des durch die Pupillengrösse bestimmten Lichtkreises sieht.

Accommodirt man jetzt plötzlich für die Ferne, so wird der weisse Punkt ganz diffus, bevor noch der Lichtkreis seine völlige Grösse erreicht hat, und sich über den weissen Fleck ausdehnt. Und accommodirt man jetzt wieder für die Nähe, so wird der weisse Fleek schon im Lichtkreise scharf gesehen — das ist bevor noch die Pupille sich so weit verengt hat, als die Accommodation mit sich bringt.

Damit ist bewiesen, dass die Zustände der Accommodation nicht in jedem Augenblicke dem Durchmesser der Pupillen entsprechen, und desshalb dadurch nicht bedingt werden."

Wir suchten nun die Zeit zu messen, die zwischen dem Momente des Willens zu accommodiren und der erfolgten Contraction der Pupille liegt.

Wir verfahren folgendermaassen:

Professor Donders, der durch frühere Versuche sich überzeugt hat im Stande zu sein, zwei verschiedene Bewegungen durch einen Willensimpuls gleichzeitig ausführen zu können, setzte sich so, dass der jeweilige Beobachter, bald Dr. Iwanoff, bald ich, die Pupille seines rechten Auges scharf in's Auge fassen konnte. Das linke Auge wurde mit der Hand verdeckt gehalten.

Donders sah nun in die Ferne, und im Momente, wo er die Accommodation für die Nähe einleitete, ohne die Richtung des Auges zu ändern, drückte er auf ein Luftkissen. Der Beobachter gab sein Zeichen im Momente des Beginnes der Contraction. Zur Controle, ob wir richtig beobachteten, stellte uns Donders wiederholt auf die Probe, indem er, ohne zu accommodiren, blos die leichte, die Accommodation des Auges beglei-

tende Bewegung nachahmte*). Es ergaben sich folgende Werthe:

Iwanoff: 7.0, 7.2, 9.0, 7.5, 9.0, 9,5, 11.5, 11.5, 6.5, 10.5, 7, 8.6, 8.6, 10, 8.

Mittel hiervon 8.7 Schwingungen = 0.58 Secunden.

Arlt: 10, 8.5, 7.8, 9.0, 8.5.

Mittel hiervon 8.7 Schwingungen = 0.58 Secunden.

Zu gleicher Zeit bestimmten wir unsere physiologische Zeit auf Gesichtseindrücke überhaupt und fanden

Iwanoff: 2.9 Schwingungen = 0.19 Secunden.

Arlt: 3.07 „ = 0.20 „

Ziehen wir die physiologische Zeit ab, so erhalten wir:

Iwanoff: 0.62 — 0.19 = 0.43 Secunden.

Arlt: 0.59 — 0.20 = 0.39 Secunden.

als absolute Zeit vom Impuls zur Accommodation bis zum Beginne der Verengerung der Pupille.

Ich selbst suchte auch das Maximum zu notiren und fand, dass es erreicht wurde in 21, 19, 23,8, 19, 17, im Mittel also in 19.9 Schwingungen = 1.33 Secunden. Hiervon wieder die physiologische Zeit = 0.20 ab, erhält man 1.13 Secunden als absolute Zeit vom Impuls zur Accommodation bis zur Erreichung des Maximum's der Contraction der Pupille.

Vergleicht man die von mir erhaltenen Werthe für absolute Zeit der Reflex- und der accommodativen Bewegung, so ergiebt sich:

	Beginn	Maximum	Von Beg. bis Max.
Reflex.	0.49 Sec.	0.62 Sec.	0.13 Sec.
Accomm.	0.41 Sec.	1.13 Sec.	0.72 Sec.

Der Beginn fällt also bei der Accommodation etwas früher, das Ende aber viel später.

*) Eine frühere Versuchsreihe, wobei die sich verengernde Pupille mittelst Cornealmikroskop oder Phakoidoskop beobachtet wurde, gab nicht so richtige Resultate. Die unmittelbare Betrachtung der Pupille, für Myopen sogar ohne Glas, verdient entschieden den Vorzug.

III.

Nervus trigeminus.

Es hat sich herausgestellt, dass bei Durchschneidung des n. trigeminus bei Kaninchen nach der Bernard-schen Methode, die Pupille derselben Seite sich während der Durchschneidung erweitert, um schon nach einigen Secunden sich stark zu verengern, und zwar in viel höherem Grade als bei Durchschneidung des n. sympathicus. Dieses wurde besonders deutlich durch Parallelversuche, indem auf einer Seite der n. sympathicus, auf der andern Seite der n. trigeminus durchschnitten wurde.

Die Verengerung geht aber, wie wir bei Kaninchen sahen, bald wieder vorüber, bisweilen innerhalb einer halben Stunde. Dagegen haben wir durch eine grosse Zahl von Versuchen festgestellt, dass beim Frosche die Verengerung lange anhält. Nach vier Wochen war sie noch so gut wie unverändert, nach sechs Wochen aber waren die Pupillen fast wieder gleich, die Hornhaut aber noch durchaus unempfindlich. Obgleich fortwährend unbeschützt geblieben, zeigte die Hornhaut durchaus keine Ernährungsstörung.

Nervus sympathicus.

Nach Durchschneidung des nervus sympathicus beobachtet man eine stärkere Füllung der Kopfgefässe, (am Besten sichtbar an den Ohren weisser Kaninchen), Verengerung der Pupille und eine leichte Erweiterung der Gefässe der Iris und der Conjunctiva.

Durch Irritation des durchschnittenen Nerven contrahiren sich bald wieder die Ohrgefässe und erweitert sich die Pupille.

Der Mechanismus dieser Erscheinungen an der Pu-

pille, sowohl nach Durchschneidung als bei Irritation, ist zweifelhaft geblieben.

Drei Hypothesen lassen sich aufstellen:

1) Es giebt einen musc. dilatator, vom n. sympathicus beherrscht.

Diese Hypothese wäre die einfachste und einleuchtendste, wenn nicht über die Existenz eines solchen Muskels noch immer Zweifel obwalteten.

2) Der nervus sympathicus ist Hemmungsnerve des oculomotorius.

3) Der nervus sympathicus bewirkt die Erscheinungen als vasomotorischer Nerv: bei Durchschneidung desselben dilatiren, bei Irritation contrahiren sich die Gefässe.

Für diese Frage war es wichtig, das Verhalten der Pupille und des Ohres bei Reizung mit verschiedener Stromstärke und von verschiedener Dauer, besonders in Bezug auf Beginn, Maximum und Ende des Reizeffectes zu untersuchen.

Zuerst versuchten wir die Wirkung eines einzigen Inductionsschlages, als Einheit der Wirkung, auf Pupille und Ohr festzustellen, wie es Prof. Donders in Bezug auf den hemmenden Einfluss des vagus auf die Herzaction gelungen war.

Es stellte sich aber heraus, dass auch ein sehr starker Inductionsschlag (Schlittenapparat von du Bois Reymond, Rollenabstand bis 0,2 Grove'sche Zellen) weder auf die Pupille noch auf die Ohrgefässe irgend eine deutliche Wirkung hervorbrachte; erst 2—3 starke, schnell sich folgende Schläge bewirkten eine Erweiterung der Pupille.

Dann wurde mit verschiedener Stromstärke tetanisirt und von zwei Beobachtern abwechselnd Ohr und Pupille beobachtet.

Das Kaninchen*) war auf dem Czermak'schen Halter fixirt, und der n. sympathicus wurde kurz vor dem Beginne der Reizung durchschnitten.

Die Zeit wurde bei den Versuchen A und B nur mit Metronom (drei Schläge in der Secunde) gemessen; später benutzte ich die graphische Methode.

A. Versuch über Irritabilität
bei einer Reizungsdauer von 15 Secunden, mit wechselnder Stromstärke.

Rollenabstand	Effect auf	
	Pupille	Ohr
20 ctm.	Schnell	Schnell
37 „	Kein Effect	Kein Effect
33 „	„	„
30 „	„	„
28 „	„	„
26 „	„	„
24 „	Starke Erw. nach ¾ Sec.	„
23 „	Zweifelhaft	„
22 „	Geringe Erw. nach 3 Sec.	nach 6 Sec. (?)
21 „	Geringe Erw. nach 2 Sec.	Kein Effect
21 „	Geringe Erw. nach 2 Sec.	„
20 „	Erw. nach 1 Sec.	nach 4 Sec.
22 „	Erw. nach 1 Sec.	nach 3½ Sec.
25 „	Kein	Kein
24 „	Spur	„
23 „	Deutliche Erw.	„
23 „	Zweifelhaft	„
22 „	Mässige Erw.	„

Es geht hieraus hervor, dass die Pupille sich erstens bei schwächerem Reize und zweitens früher erweitert, als sich die Gefässe am Ohre verengern. Nie wurde an den Ohrgefässen Contraction bemerkt, ohne dass Erweiterung der Pupille vorangegangen wäre.

*) Wir wählten zu diesen Versuchen nur solche Kaninchen, bei denen der Rand der Iris sehr deutlich und scharf zu sehen war.

B. Versuch über den Einfluss des Tetanisirens mit 9 Ctm. Rollenabstand, 2 Grove'schen Elementen, bei wechselnder Dauer der Reizung.

Dauer der Reizung	a*)	b**)	Anmerkungen
3 Sec.	3.5 Sec.	21.5 Sec.	
5 „	6 „	21 „	
7 „	5.5 „	15 „	
9 „	5.5 „	11.5 „	
7 „	5.5 „	12 „	
5 „	5 „	10 „	Kein Max. der Dilatation.
3 „	6 „	11 „	Unvollkommene Dilatation.
2 „	4 „	7.5 „	idem
1 „	4 „	8.5 „	Unvollkommene Verengerung.
20 „	? „	11 „	

Bei der folgenden Versuchsreihe, wobei das Thier mehr gegen das Licht gewendet lag, erhielten wir:

Dauer der Reizung	a	b	Anmerkungen
1 Sec.	3 Sec.	7.5 Sec.	Kleine Dilatation
2 „	4 „	6 „	„
3 „	4 „	12 „	Pupille wird wieder sehr eng.
5 „	5 „	9 „	Kleine Dilatation, dann sehr eng.
8 „	4.5 „	9 „	„
10 „	? „	18 „	P. verh. sich indifferent geg. d. Reiz.

Aus diesen Versuchen geht hervor:

1) Die Pupille erreicht das Maximum der Erweiterung lange bevor die Arterien des Ohres das Maximum der Verengerung erreichen.

2) Wenn auch nur eine Secunde irritirt wurde, folgte das Maximum doch fast eben so schnell als bei längerer Reizung.

*) = Beginn des Maximum der Pupillendilatation.
**) = Beginn des Maximum der Gefässcontraction.

Wir fanden überdiess, dass bei längerer Reizung, bis zu 1 Minute, die Pupille etwas erweitert blieb.

Bei den nun folgenden Versuchen wurde die Zeit mittelst Stimmgabel von 15 Schwingungen in der Secunde gemessen, während zugleich der Beobachter durch zwei Zeichen (mit dem Cardiographen) Beginn der Dilatation (a) und Maximum der Dilatation der Pupille (b) registrirte.

$c = b - a$ ist die Zeit vom Beginne der Erweiterung bis zur Erreichung des Maximum derselben.

C.

Secunden.

Dauer der Reizung	a	b	c
1.06	0.76	3.16	2.0
1.20	0.53	3.33	2.80
1.46	0.80	3,36	2.96
1.55	1.20	3.36	2.16
1.56	1.06	4.17	3.71
1.63	1.03	3.16	2.13
1.73	1.36	3.36	2.00
1.81	1.30	3 32	2.02
1.92	1.40	5.10	3.70
2.03	1.43	3.70	2.2
2.20	1.13	3.63	2.50

Die Mittelwerthe sind:

$a = 1.09$ Secunden

$b = 3.60$ „

Hiervon wieder die physiologische Zeit $= 0.2$ Sec. abgezogen, erhält man als absolute Zeit

für Beginn der Dil. 0.89 Secunden

für Maxim. der Dil. 3.40 „

Man bemerkt, dass in dieser Versuchsreihe die Reizung immer noch etwas angehalten wurde, als die Erweiterung schon begonnen hatte. Es wurde nämlich der

Strom durch einen Gehilfen erst auf das Zeichen des Beobachters, dass die Dilatation beginne, abgebrochen.

In der folgenden Versuchsreihe trafen wir die Einrichtung, dass mit dem Zeichen, dass die Dilatation beginne, auch der Strom von selbst abgebrochen wurde. Dies wurde erreicht durch Bifurcation der Röhre, an deren einem Ende ein Cardiograph mit Hebel angebracht war, der, so lange er nicht gehoben war, durch zwei Metallspitzen den Strom geschlossen hielt; während das andere Ende mittelst eines gleichen Cardiographen auf der Trommel die Zeit notirte.

D.

a bezeichnet also in Stimmgabelschwingungen (15 in der Secunde) nicht nur Beginn der Dilatation, sondern auch Dauer der Reizung; b den Beginn des Maximum.

Nr.	a	b	Nr.	a	b	Nr.	a	b
1	14.8	66.6	8	14.5	39.7	15	17.0	50.1
2	16.2	54.8	9	16.0	60.0	16	17.4	47.9
3	11.8	74.8	10	18.2	62.5	17	17.5	58.5
4	16.6	51.3	11	22.0	47.5	18	17.0	54.0
5	18.8	55.0	12	19.7	47.0	19	20.0	60.5
6	14.7	45.3	13	20.5	51.2	20	19.5	51.5
7	19.4	45.8	14	17.8	53.9	21	18.0	63.0

Hieraus ist das Mittel für $a = 17.5 = 1.17$ Sec.
„ $b = 54.3 = 3.62$ „

Zieht man die physiol. Zeit $= 0.2$ ab, so hat man die absolute Zeit für $a = 0.97$ Sec.
„ $b = 3.42$ „

Diese Resultate stimmen sehr gut mit den in der vorigen Tabelle erhaltenen. Das etwas länger Fortgesetztwerden der Reizung hat also wenig oder keinen Einfluss.

E. Pupille und Ohrgefässe.

Die Beobachtungen bei den vergleichenden Versuchen über die Zeitverhältnisse bei Auge und Ohr wurden von zwei Beobachtern vorgenommen, von welchen Jeder ein Luftkissen in der Hand hielt.

Es wurde Beginn B, Maximum M, Ende des Maximum E und Erreichung der Norm N markirt.

Sämmtliche Versuche wurden mit Rollenabstand O und wechselnder Irritationsdauer vorgenommen. Wir machten im Ganzen zwanzig Beobachtungen, doch lieferten die ersten sechs wegen Ungenauigkeiten, besonders in der Beobachtung der Ohrgefässe, ungenaue Resultate, wesshalb ich sie hier weglasse. Es bleiben also 14 Versuchsreihen übrig, die in der nächsten Tabelle, worin sie nach Reizungsdauer geordnet sind und ihre Nummer beibehalten haben, folgen.

		Pupille.				Ohrgefässe.			
	Sec.	Schwingungen.				Schwingungen.			
No.	Reiz-Dauer	Beg.	Max.	Ende	Norm	Beg.	Max.	Ende	Norm
XX.	0.90	13.5	62	97	188	71.2	239	303	453
XVIII.	0.98	22.5	52	107	176	91 3	217	271	465
XI.	1.06	10.0	53	70.5	188	65	154	264	325
XII.	1.06	17.8	54.8	88 8	220	nicht notirt			
XVII.	1.16	15.0	52.3	105.3	205	100.7	228	293	431
XIX.	1.23	12.0	62.3	117	213	69.8	236	304	443
X.	1.46	15.0	51	71.5	156	82	135	254	331
XIII.	1.63	13.0	57	97.3	198	96	230	266	385
XIV.	1.70	13.0	54.5	94 5	186	91.5	182	239	419
VIII.	2.00	19.5	48.0	80.5	190	71.5	134	243	370
VII.	2.06	15.5	52	66	198	54	120.5	288	371
IX.	2.06	21	58	87	235	70	107	261	350
XV.	2.23	16	67.5	93 5	174	107	220	266	394
XVI.	2.66	13.5	71	93.5	211	98.5	263	306	438

Das allgemeine Mittel aus diesen 14 Versuchen ist:

	B.	M.	E.	N.
für das Auge:	15.5	56.8	90.8	195
für das Ohr:	82.2	189	273	398.

Wir haben diese Zahlen für die hier folgende Figur in Secunden ausgerechnet.

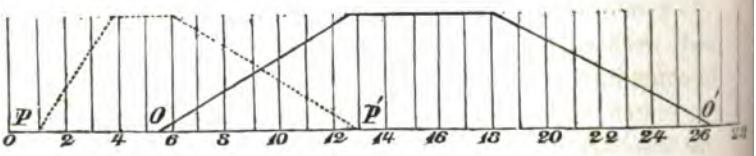

Aus der Vergleichung der Werthe in der Tabelle E ergiebt sich:

1) Die Pupille ist immer schon ad maximum erweitert, bevor am Ohre noch die geringste Veränderung in den Gefässen wahrzunehmen ist. Diese zeigt sich erst, wenn die Pupille schon wieder in Begriff ist sich zu verengern.

2) Wenn die Pupille schon wieder zur Norm zurückgekehrt ist, sind die Gefässe noch ad maximum verengert, und die Zeit, bevor sie zur Norm kommen, dauert von jetzt an noch länger als der ganze Process an der Pupille.

Wir glauben noch gefunden zu haben, dass bei sehr lange fortgesetzter Reizung die Ohrgefässe eine sehr bedeutende Zeit ad maximum verengert bleiben können, während die Pupille schon lange wieder, ungefähr bis zur Norm zurückgekehrt ist.

Wir kommen jetzt auf die drei Hypothesen zurück, die wir oben kurz andeuteten. Die Letzte betrachtete den n. sympathicus als blos vasomatorischen Nerven der Iris und erklärte die Verengerung bei Durchschneidung, die Erweiterung bei Irritation jenes Nerven durchaus aus seinem Einflusse auf die Gefässe.

In unseren Versuchen findet diese Hypothese gewiss keine Stütze. Es musste schon zweifelhaft erscheinen, ob die sparsamen Längsfasern der Irisgefässe im Stande sind, die Wirkung des Sphincter zu überwinden, um so mehr, weil überhaupt die Gefässe bei ihrer Contraction sich viel mehr verengern, als verkürzen. Aus unseren Versuchen geht nun aber ausserdem hervor, dass die Wirkung des n. sympathicus auf die Iris zeitlich keineswegs zusammenfällt mit seiner Wirkung auf die Gefässe.

Zuerst finden wir bei gewisser Stromstärke eine deutliche Erweiterung der Pupille, ohne irgend eine Veränderung an den Ohrgefässen beobachten zu können, und bei grösserer Stromstärke geht die Pupillenerweiterung der Contraction der Gefässe immer bedeutend voran.

Finden wir weiter, dass die Pupille schon ganz zur Norm zurückgekehrt ist, während sogar die kleinsten Gefässe des Ohres noch das Maximum der Contraction zeigen, so scheint die Hypothese, dass die Pupillenerweiterung von Gefässcontraction abhängig sei, so gut wie ausgeschlossen. Fehlt es ja durchaus an Gründen, anzunehmen, dass der Verlauf der Gefässcontraction in der Iris ein anderer sein sollte, als in den übrigen vom n. sympathicus beherrschten Gefässen.

Eine zweite Hypothese könnte den n. sympathicus als Hemmungsnerven des n. oculomotorius betrachten.

Zwar ist bei Paralyse des n. oculomotorius die Pupille nicht ad maximum dilatirt, und war man wol geneigt, zur Erklärung der durch Mydriatica zunehmenden Erweiterung eine active Wirkung auf erweiternde Muskelfasern vorauszusetzen; die Nothwendigkeit dazu ist aber nicht da. Es ist sogar in hohem Grade wahrscheinlich, dass in der gewöhnlichen Form von Paralyse der n. oculomotorius noch mit einem bedeutenden Tonus, der vom ganglion ciliare und von intraoculären Ganglienge-

bilden ausgeht, auf die circulären Fasern der Iris zu wirken fortfährt. Daraus liesse dann sowol die auch jetzt noch vorhandene myotische Wirkung des Calabars, als die weitere Dilatation der Pupille durch Atropin sich befriedigend erklären. Und man vermeidet dabei sogar die etwas paradoxe Annahme, die ohne Hilfshypothesen unhaltbar ist, dass Atropin in demselben Organe auf die einen Muskelfasern lähmend, auf die andern reizend wirken sollte.

In demselben Sinne nun, in dem Atropin einfach durch weitere Lähmung der Muskelfasern die weitere Dilatation der paralysirten Pupille hervorbringt, könnte der n. sympathicus als Hemmungsnerv wirken. Allgemein wird angenommen, dass der nervus vagus eine hemmende Wirkung auf die Herzcontraction ausübt, wo seine Fasern in den Herzganglien mit den incitirenden und automatischen Herznerven zusammen treffen. Das Ganglion ciliare könnte in gleicher Weise also auch das Organ sein, worin der sympathische Nerv seinen hemmenden Einfluss auf den Oculomotorius zur Geltung bringt. Diese Hypothese könnte also jedenfalls in Betracht kommen.

Angesichts anderer Thatsachen scheint sie uns aber unhaltbar.

Zuerst die grosse Kraft, womit bei künstlicher Mydriasis die Erweiterung zu Stande kommt, weist auf eine active Wirkung hin. Ohne diese lässt es sich nicht erklären, dass halb organisirte, ziemlich feste Exsudate bei einer Iritis, die acht Tage und länger gedauert hat, noch in wenigen Stunden zerrissen werden. Merkwürdig ist in derselben Beziehung auch ein Fall, den Dr. Snellen uns hier zeigte, wo bei künstlicher Mydriasis eine Synechia anterior, die viele Jahre bestanden hatte, ohne das Auge weiter zu stören, eine solche Zerrung der Iris hervorbrachte, dass am Auge glaucomatöse Erscheinungen eintraten. Eine solche Zerrung setzt, wie es scheint,

eine active Erweiterung als nothwendig voraus. Es leuchtet weiter ein, wie auch schon von Stellwag von Carion*) erwähnt wurde, dass, wenn allein eine elastische, nicht von contractilen Organen abhängige Wirkung bei völliger Paralyse des Sphincter eine Dilatation ad maximum hervorbrächte, immer sogleich beim Tode, der die elastische Wirkung unverändert lässt, nnd dagegen die Contraction aufhebt, das Maximum der Dilatation eintreten würde, und wir wissen, dass dies keineswegs der Fall ist.

Endlich hat Dr. A. H. Kuyper**) durch Versuche nachgewiesen, dass bei der stärksten künstlichen Mydriasis immer noch durch Reizung des n. sympathicus eine weitere Dilatation zu erreichen ist, was sich jedenfalls nicht durch die Hemmungstheorie erklären lässt, da wir bei dieser Mydriasis doch schon völlige Lähmung des Sphincter annehmen dürfen. Bestätigt sich das von Adamuk***) für Katzen angegebene Factum, und hat es auch für Kaninchen Geltung, dass, nämlich nach Exstirpation des Ciliarganglion, die Pupille bei Reizung des n. sympathicus ebensogut erweitert wird, so kann von einer hemmenden Wirkung, wenigstens im Ciliarganglion nicht die Rede sein.

Es bleibt, soviel wir einsehen, also nur die erste Hypothese übrig, dass es besondere Elemente geben muss, die durch active Contraction eine Erweiterung der Pupille hervorbringen können, Elemente, ausserhalb der Gefässe gelegen. Die Physiologie postulirt also einen M. dilatator pupillae. Oder sollte man Gruenhagen's Hypothese beizupflichten wagen, nach welcher das nicht

*) Der intraoculare Druck und die Innervationsverhältnisse der Iris. Wien 1868. S. 92.

**) Jaarlijksch verslag van het Ned. gasthuis voor ooglijders. I. bl. 15. 1860.

***) Centralblatt für die med. Wissenschaften 1867. Nr. 28.

musculare Gewebe der Iris Contractilität besitzen soll? Von der Streitfrage der Anatomen mussten wir uns fern halten, da wir keine selbstständigen Untersuchungen hierüber angestellt haben. Nur möchten wir noch erinnern, dass jedenfalls die vergleichende Anatomie für das Bestehen eines Dilatator spricht, insofern bei Vögeln, soviel ich weiss, seine Anwesenheit von Niemandem in Abrede gestellt wird.

Wir haben Eines noch hervorzuheben, die Thatsache nämlich, dass die Erweiterung bei Sympathicus-Reizung bedeutend länger ausbleibt, als die Verengerung vom Oculomotorius aus.

In Betreff der letzteren, fanden wir den Anfang bei willkürlicher accommodativer Contraction etwas früher als bei reflectorischer. Wahrscheinlich ist dieser Unterschied noch etwas grösser, als er von uns gefunden wurde, insofern das langsame Eintreten der Contraction beim Accommodiren die Beobachtung des ersten Momentes etwas verzögern muss. Dass übrigens der Zeitunterschied für den Anfang willkürlicher und reflectorischer Contraction nicht besonders gross ist, darf uns nicht befremden, indem wir wohl berechtigt sind, die Verzögerung hauptsächlich auf das Ganglion ciliare und die Muskelfasern selbst zurückzuführen und diese Beiden sowol bei der reflectorischen als bei der accommodativen Contraction betheiligt sind. Für die Fortpflanzung des Willens, wie für die des Reflexes bis an das ganglion ciliare dürfen wir, soweit die Physiologie darüber Aufschluss giebt, nur wenig Zeit in Anspruch nehmen.

Sollte nun bei Sympathicusreizung die Verzögerung so viel grösser sein? Wir wagen es nicht zu entscheiden. Wir müssen nämlich bemerken, dass die Contraction beim Menschen, die Dilatation beim Kaninchen studirt wurde, und wir müssen zugeben, dass bei verschiedenen

Thierarten in der Dauer der latenten Zeit Verschiedenheiten obwalten können. Leider sind wir nicht im Stande, beim Menschen den n. sympathicus zu reizen, und ebensowenig wollte es uns gelingen, bei Hunden oder Kaninchen die latente Zeit für reflectorische Contraction zu bestimmen. Beim Hunde ist die Pupille fortwährend unruhig, bei Kaninchen bleibt die consensuelle Contraction aus, und man bekommt bei der directen keine guten Zahlen.

Um über die latente Zeit bei der Accommodation Versuche anzustellen, braucht man einen vielfach darin geübten Menschen.

Utrecht, 2. April 1869.

Berichtigung.

S. 300. Z. 22 von oben statt 8.6 lies 6.86.

Seite 304, Z. 15 u. 16 sollen heissen:

Iwanoff: 0.58 — 0.19 = 0.36 Secunden.

Arlt: 0.58 — 0.20 = 0.38 „

Weiter sollen Z. 28, 29 u. 30 heissen:

	Beginn	Maximum	Von Beg. bis Max.
Reflex.	0.49 Sec.	0.58 Sec.	0.09 Sec.
Accomm.	0.385 Sec.	1.13 Sec.	0.745 Sec.

Pilzmassen im unteren Thränencanälchen.

Von

Professor Dr. Förster in Breslau.

Hierzu Tafel III.

Frau G., 52 Jahr alt, litt seit zwei Jahren mit Unterbrechungen an einer Bindehautentzündung des linken Auges. Laut Aussage der Patientin hatte in den letzten 10 Monaten diese Entzündung fast gar keine Remissionen gemacht, trotz vielfach angewandter Mittel. Ich fand bei der Kranken ziemlich lebhafte katarrhalische Injection und Schwellung der unteren Uebergangsfalte, der Conjunct. pulpebr., der Plica semilun., gleichzeitig wenig zahlreiche kleine Trachomkörner. Druck auf den Thränensack entleerte bei mehrfachen Versuchen nie eine Spur von Flüssigkeit aus den Thränenpunkten. Der untere Thränenpunkt war ausnahmsweise weit geöffnet, das rechte Auge vollständig frei von jeder Entzündung.

Als nach einer 14tägigen Behandlung mit Cuprum sulph. der erwartete Erfolg durchaus vermisst ward, auch die subjectiven Symptome des Katarrhs, die sich häufig eher als die objectiven verlieren, unverändert blieben, drängte sich die Vermuthung auf, dass hier besondere Verhältnisse vorlägen, die die Hartnäckigkeit des Uebels

begründeten. Eine schwach grünliche Färbung der Bindehaut in der Gegend des untern Thränencanals bezog ich auf die früher durch ca. 8 Wochen fortgesetzte Anwendung von schwachen Höllensteinlösungen. Ausser dieser sehr leichten argyrotischen Färbung war eine sehr unbedeutende flache Vortreibung längs der hinteren Wand des unteren Thränencanals bemerklich. Eine Sonde gelangte ohne auffallenden Widerstand durch diesen bis in den Thränensack; nach dem Zurückziehen derselben erschien ein kleines dunkles Körperchen in dem Thränenpunkt.

Da hiernach die Annahme gerechtfertigt war, dass sich ein fremder Körper im unteren Thränencanal befände, so wurde dieser nach der Conjunctivalfläche hin aufgeschlitzt. Es zeigten sich sofort in der ganzen Länge des Canals schwarze Massen, die ihn ausgefüllt und aufgetrieben hatten. Diese Massen, etwa von der Gesammtquantität von 3 Stecknadelköpfen, waren bröcklich, schmierig und liessen sich leicht entfernen, hiermit verschwand auch die grünliche Färbung der Bindehaut in der Nachbarschaft des Canals, die also nur von dem Durchscheinen der Massen herrührte. Durch Einführung einer Sonde wurde eine vollständige Durchgängigkeit des duct. nasolacrym. constatirt. Gegen das obere Thränencanälchen lag keinerlei Verdacht vor; es wurde daher nicht geschlitzt und die Bindehautentzündung verlor sich unter Anwendung einer schwachen Solut. Zinci sulph. ($^1/_2$%) binnen 10 Tagen vollständig.

Es gelang mir nicht, mit einem älteren Schiek'schen Mikroskope Elemente, die dem Favus-Pilze ähnelten und nach denen zunächst zu suchen war, in den schwarzen Brocken aufzufinden und so übergab ich dieselben Herrn Professor Waldeyer, der die Güte hatte, sie möglichst frisch nach etwa 24 Stunden zu untersuchen und eine

Zeichnung von dem mikroskopischen Befunde zu nehmen. Er berichtete darüber Folgendes:

„Die kleinen concrementähnlichen Partikel haben „eine unregelmässig, drüsige Oberfläche und tief „schwarzbraune Farbe, die sehr an die Färbung ca- „riöser Zahnstellen erinnert. Dies dunkle Colorit „beschränkt sich jedoch nur auf die äusseren Schich- „ten; das Centrum der kleinen Bröckel ist weiss „oder grauweiss gefärbt. Sie liessen sich ziemlich „leicht zerdrücken und konnte man ihre Consistenz „am besten mit der der kleinen gelblichen, fast weichen „Tonsillarconcretionen oder der weichen Massen, die „sich aus cariösen Zahnheerden entfernen lassen, „vergleichen.

„Die mikroskopische Untersuchuug ergab auch „insofern eine Aehnlichkeit mit den letzteren, als „sich die Partikelchen fast ausschliesslich aus den- „selben Pilzbildungen zusammengesetzt erwiesen, die „wir seit lange als Leptothrix buccalis kennen „und die unlängst Leber und Rottenstein als „ein Hauptagens bei der Zahncaries nachgewiesen „haben. In Fig. I. a (Taf. 3) sind die Pilzelemente bei „schwächerer Vergrösserung wiedergegeben. Sie bil- „den die characteristischen, feinkörnigen, rundlich „zusammengeballten Massen, aus denen viele feine, „geschwungene Fädchen hervorragen; ausserdem zei- „gen sich hier und da (bei a 1. und a 2.) verküm- „merte Zellen, wahrscheinlich Epithelzellen aus dem „Thränencanälchen.

„Bei stärkerer Vergrösserung lösten sich die „Haufen in kleine rundliche Mikrococcus-Formen und „längere stabförmigen Bacterien ähnliche Gebilde auf, „(Fig. I b u. c.) die sich vielfach zu vibrionen- „artigen Fäden und Gliederketten d u. e verbunden „zeigten. An fast allen diesen Bildungen liessen

„sich noch die bekannten Bewegungen wahrnehmen. „Die Prüfung mit Jod und Säuren ergab nicht die „bekannte violette Färbung; jedoch lässt sich diese „Reaction auch an Leptothrix aus der Mundhöhle „nicht immer mit positivem Erfolge ausführen."

Erklärung von Fig. I. a—e. (Taf. 3)

a. Die Leptothrix-Masse bei schwächerer Vergrösserung.

b. c. d. e. Einzelne Bestandtheile derselben bei 360facher Vergrösserung.

b. Kleine rundliche Elemente (Mikrokokkus) — c. längere, stabförmige Glieder — d. Vibrionenähnliche Mikrokokkus — e. Fäden aus stabförmigen Gliedern bestehend.

Das Vorkommen von Pilzmassen in den Thränencanälen wurde zuerst von von Graefe vor 14 Jahren durch zwei Fälle constatirt (Vergl. Arch. f. O. 1. 284 und II. 1. 224). Seit jener Zeit sind meiner Kenntniss nach weitere Fälle nicht veröffentlicht worden*). Der vorliegende Fall unterscheidet sich von den früheren beiden dadurch, dass die entleerten Massen bei jenen gelblich gewesen zu sein scheinen, hier dagegen schwarz waren; ferner dass dort favusähnliche Pilzelemente, hier Leptothrix, die ganz ausserordentlich viel kleinere Elemente hat, gefunden wurden. Auch waren die Massen, die in den von Graefe'schen Fällen die Thränencanälchen beherbergt hatten, viel bedeutender.

Ob die schwärzliche Färbung von Zersetzungsprocessen in den peripheren Partieen der Pilzconcremente

*) Nach Einsendung des Manuscripts an die Redaction des Archivs f. O. erfuhr ich durch die Güte des Herrn Prof. von Gräfe, dass derselbe bereits im April 1868 in der Berl. Mediz. Gesellschaft über eine grössere Reihe von Fällen, in denen er Leptothrix-Concremente in den Thränenröhrchen fand, berichtet hat. Das Referat über diese Mittheilung befindet sich in der Berl. klin. Wochenschrift v. 18. Mai 1868.

herrühre, welche Meinung sich Professor Waldeyer zuzuneigen scheint, oder ob dieselbe auf die vor einigen Monaten durch längere Zeit angewandten Solutionen von Argent. nitric. zu beziehen sei, kann hier mit Bestimmtheit nicht entschieden werden.

Gelbweisse Concretionen von schmierig-käsiger Consistenz oder etwas fester, die jedoch nicht das Gefühl von Sand darboten, habe ich in den letzten Jahren zwei Mal in den Thränencanälen gefunden. Eine 30jährige Frau litt seit längerer Zeit an Thränen des linken Auges und Bindehautentzündung; die Gegend des unteren Thränencanals war geschwollen, schmerzhaft geröthet, der Thränenpunkt erweitert. Druck entleerte ein wenig gelbliche Flüssigkeit wie dünnen Eiter; eine Sonde drang bis in den Thränensack. Nach Schlitzung des Canals traten ziemlich consistente gelbe Concremente, hirse- bis hanfkorngross, heraus, worauf die Bindehautentzündung in kurzer Zeit verschwand. Die Concremente fühlten sich durchaus weich, nicht sandig an und wurden mikroskopisch nicht untersucht.

Bei einem 42jährigen Oekonom fand ich vor 6 Jahren die Gegend des obern Thränencanals am linken Auge schmerzhaft geschwollen, den Thränenpunkt erweitert. Auf Druck zeigt sich etwas gelbe käsige Masse in demselben. Nach Spaltung des Canals bis auf die Hälfte erschienen grössere Brocken von gelbweisser Farbe.

Bei mikroskopischer Untersuchung fand ich hier nichts, was dem Favus ähnlich sah, wohl aber Epithelzellen, aus punktförmigen Elementen zusammengeballte Haufen und sehr feine nadelartige Gebilde, — ganz dasselbe was ich auch bei dem Eingangs erwähnten Falle gesehen, aber nicht auf Leptothrix gedeutet hatte. Ein namhafter Botaniker, dem ich damals die gelbweissen Massen übergab, erklärte, dass von Pilzen nichts in denselben vorhanden sei. Danach ist diesem Urtheile jetzt,

nachdem Waldeyer die Leptothrix aufgefunden hat, resolute Geltung nicht mehr beizumessen, zumal mir der Untersucher selbst kürzlich eingestand, dass er vor sechs Jahren weder so gute Instrumente, noch genügende Uebung und Erfahrung gehabt habe, dass ihm nicht ein so schwieriges Object, wie die Lepthotrix, hätte entgehen können. Ich halte es also nicht für wahrscheinlich, dass auch diese Massen aus Leptothrix bestanden.

Wenn von Graefe dem Favus ähnliche Elemente, Waldeyer Leptothrix fand, so ist hier daran zu erinnern, dass Hallier die Leptothrix (Mycothrix) und die Favus-Elemente nur für verschiedene Vegetationsformen (Morphen) desselben Pilzes — Penicillium glaucum — erklärt, wobei allerdings auffallend bleibt, dass an demselben Standorte so verschiedene Formen sich entwickelten.

Darf ich mir schliesslich noch erlauben, eine Vermuthung auszusprechen, wie die Leptothrix in den Thränencanal hineingelange, so möchte ich hervorheben, dass bei den Laien hiesiger Gegend das Bestreichen der Lidränder mit Speichel — namentlich nüchternem — bei allerlei entzündlichen Augenaffectionen, als ein sehr hülfreiches Mittel gilt und dass auch die erste Patientin dasselbe im Anfange ihrer Krankheit häufig in Gebrauch gezogen hatte.

Ueber Leptothrix in den Thränenröhrchen.

Von

A. von Graefe.

Im Anschluss an den von Herrn Professor Foerster (in dieser Lieferung des Archivs) publicirten Fall von Pilzconcrementen im Thränenröhrchen, erlaube ich mir einen Rückblick auf meine eigene Erfahrungen hinsichtlich dieses Vorkommnisses zu werfen. Da ich dasselbe seit der in diesem Archiv (Bd. 1. Abth. 1. pag. 284) niedergelegten ersten Beobachtung im Ganzen zehn Mal erlebt, so darf ich wohl bereits daran denken, dasselbe aus dem Terrain der Curiosa auf den geregelteren Boden der Pathologie zu verpflanzen.

Was zunächst den Sitz der Pilzbildung anbetrifft, so wurde derselbe bis jetzt lediglich in dem unteren Thränenröhrchen angetroffen. Es mag dies wohl darin seinen Grund haben, dass überhaupt das untere Thränenröhrchen für die Fortleitung der Flüssigkeiten vom Conjunctivalsacke nach dem unteren Nasengange eine grössere Rolle spielt als das obere und deshalb auch, wenn fremde Körper oder Keime irgend welcher Art in den Conjunctivalsack eindringen, resp. von der Nase aus aufwärts befördert werden, die zugängigere Bahn abgiebt.

Ueber die Form der Pilze begnügte ich mich in meiner ersten Beobachtung (l. c. pag. 286) zu sagen, dass die Concremente aus eng verfilzten Fadenpilzen bestän-

den, deren Thallusfäden, Sporen und Sporidien, obwohl in sehr verschiedenen Grössen, dem Favuspilz ähnlich seien. Ich gestehe offen, dass ich zu jener Zeit über die verschiedenen Pilzformen sehr wenig umfassende Kenntnisse besass, und dass mir namentlich der in der Mundhöhle vorkommende Leptothrix aus eigener Anschauung nicht bekannt war. Im Grunde war ich damit zufrieden die Pilznatur mit Sicherheit festzustellen, ohne auf irgend eine Classification einzugehen. Auch jetzt ist es mir, nach den zur Zeit von mir gebrauchten Worten und nach den Grössenverhältnissen der Elemente, wie sie meinen Erinnerungen vorschweben, fraglich, was für eine Pilzform damals vorgelegen habe. Indessen muss ich bei dem constanten Befunde von Leptothrix in den letzten sieben gut untersuchten Fällen immerhin die Möglichkeit zugeben, dass auch damals das Concrement wenigstens theilweise aus Leptothrix bestanden habe. — Ebenso unsicher hinsichtlich der Pilzform bleibt die zweite (A. f. O. Bd. II. Abth. 1. pag. 226) publicirte Beobachtung und eine dritte in das Jahr 1858 fallende nicht publicirte. Nach dieser vergingen merkwürdigerweise sieben Jahre, während welcher ich das Uebel nicht wieder zu Gesicht bekam. Erst im Jahre 1865 stellte sich ein Mann aus der Provinz vor, welcher bei vollkommener Integrität der Thränensackgegend eine cylindrische Anschwellung längs des unteren Thränenröhrchens, leichte Röthung der Carunkel und der inneren Lidcommissur bot und bei welchem der Druck auf die Intumescenz aus dem unteren Thränenpuncte nur eine minimale Quantität dicker, rahmartiger Flüssigkeit entleerte, ohne dass die Anschwellung sich dadurch nachweisbar verringerte. Trotz der langen Zeit, die seit meiner letzten Beobachtung von Pilzbildung vergangen war, stand mir das charakteristische Bild noch lebhaft genug im Gedächtniss, um ohne Zögern vor Eröffnung des Thränenröhrchens in der Klinik die Diagnose

einer Ausstopfung des unteren Thränenröhrchens durch Pilzconcremente zu machen. Denn offenbar musste nach der Beschaffenheit der Anschwellung das Thränenröhrchen und nicht etwa der Thränensack Sitz der Krankheit sein; um blosse Flüssigkeitansammlung konnte es sich nicht handeln, da einerseits der Zugang zum Thränenpunkte frei war, andererseits aber die Geschwulst sich nicht wegdrücken liess. Eine Erkrankung des umgebenden Bindegewebes für sich allein konnte auch nicht statuirt werden, weil erfahrungsgemäss ein derartig localisirter chronischer Bindegewebsprocess — Patient litt über ein Jahr — nicht vorkommt, und auch die Entleerung des spärlichen, rahmartigen Eiterquantums auf ein Leiden der Thränenröhrchenschleimhaut selbst hinwies. Vom Eindringen eines fremden Körpers war keine Spur zugegen und somit blieb keine andere Annahme, als die eines dichteren Concrementes im Lumen des unteren Thränenröhrchens, und zwar, wenn wir auf dem erfahrungsgemässen Boden fussen wollten, auf welchem sich keine anderen Vorkommnisse verzeichnet finden, — mein Bekenntniss über die sogenannten Dacryolithen werde ich noch unten ablegen — eines Pilzconcrementes. Nach Aufschlitzung des Thränenröhrchens wurde ein über 3‴ langes, im Mittel $^5/_4$‴ dickes Convolut in der Form eines abgestumpften Kegels entleert, dessen dickeres Ende gegen die Thränensackapertur, dessen dünneres gegen den Thränenpunct sah. Es war im Allgemeinen graugelb, in Nachbarschaft des verdickten Endes von etwas lichterem Colorit, stark elastisch, nirgends erdig knirschend. Professor Cohnheim, welcher die Untersuchung freundlich übernahm, constatirte: „eine durchaus gleichförmige Zusammensetzung aus Leptothrixelementen, vollkommen identisch mit den bräunlichen Zapfen, die fast constant in der Mundhöhle vorkommen."

In den Jahren 1866, 67 und 68, wurden auf's Neue

sechs Beobachtungen von Pilzconcrementen verzeichnet, in *deren fünf* die Diagnose mit Sicherheit vor Eröffnung des *Thränenröhrchens* gemacht ward, während einmal die *Krankheit* erst mässig evolvirt war, und deshalb auch die *Annahme* nur mit Wahrscheinlichkeit hingestellt werden konnte. In allen diesen sechs Fällen ward eine genaue Untersuchung der entleerten Concremente theils vom Prof. Cohnheim, theils vom Dr. Leber gemacht, und es stellte sich immer derselbe Befund, nämlich Leptothrix, dem der Mundhöhle identisch, höchtens mit einigen Grössenunterschieden der Elemente heraus, einmal eine reichliche Beimischung von Kalkpartikeln, ein anderes Mal die Einkapselung des grössten Theils der Pilzelemente in eigenthümliche Schläuche (siehe unten), sonst nur ein Ueberzug mit einer zähen Eiterschicht. Nach der Beständigkeit dieser Befunde*), an welche sich nun auch der Förster'sche Fall anschliesst, dürfte wohl die Vermuthung gerechtfertigt sein, dass Leptothrix, wenn nicht die einzige, doch wenigstens die bei weitem dominirende der hier vorkommenden Pilzformen bildet.

Obwohl ich über sämmtliche Fälle Notizen besitze, so würde eine extendirte Mittheilung der Beobachtungen wegen der Gleichmässigkeit des Krankheitsbildes und Verlaufs ermüdend sein, und werde ich mich begnügen, gewissermassen beispielsweise dreier Fälle Erwähnung zu thun, welche alle während des Jahres 1868 sich in der Klinik einfanden, und verschiedene Stadien des Uebels in einer lehrreichen Weise repräsentiren. Vorher aber will ich einen Ueberblick werfen über die aus der Summe sämmtlicher Fälle hervorgehende Darstellungsweise des fraglichen Uebels.

*) Anmerkung. Die vorletzte Beobachtung ward mit diagnostischen Bemerkungen über die Krankheit und ihre etwaigen Verwechselungen mit anderen Zuständen der Berliner medicinischen Gesellschaft (Sitzung vom 18. Mai 1868, kurzer Auszug des Vortrages in der Berl. med. Wochenschrift 1868, pag. 264) vorgelegt.

Vor allem steht es fest, dass die Pilzbildungen nicht etwa sich an praeexistirende blennorrhoische Processe des Thränenröhrchens als ein Epiphänomen anschliessen, sondern dass sich zunächst die Symptome der Obstruction des Thränenröhrchens durch das Concrement und erst später eine Eiterproduction herausstellt. Sämmtliche Kranken mit Ausnahme eines, dessen anamnestische Angaben verwirrt blieben, gaben an, dass ein gewisser Grad abnormen Thränens, besonders in der scharfen Luft und bei Anstrengung der Augen, ihnen zunächst auffällig gewesen sei; erst nachdem dieser Zustand längere Zeit bestanden, resp. sich zu einem fast andauernden Thränenträufeln gesteigert, habe sich allmälig die Röthung und die Absonderung in der inneren Augenecke eingefunden. Hierzu kommt, dass die Erfahrung bis jetzt einen idiopathischen, auf das untere Thränenröhrchen beschränkten blennorrhoischen Prozess nicht kennen gelehrt hat, welchem Processe wir doch geeigneten Falls begegnen müssten, wenn er der Pilzbildung voranginge. Ob man in jenen ersten Stadien, wo die Patienten keine andere Klage als die der Epiphora haben, bereits meist durch eine sorgsame Palpation auf die Gegenwart eines Concrementes hingeleitet wird, oder nicht, kann ich nicht beurtheilen, da sich in diesem Stadium nur ein Patient (siehe unten den letzten Fall) bei mir vorgestellt hat.

Wenn man einer Epiphora begegnet, für welche man sonst in der Stellung und in dem Aussehen der Thränenpuncte keinen Grund findet, so würde man einigermassen an die Gegenwart eines Pilzconcrementes denken können, immerhin aber würde, so lange keine Intumescenz nachzuweisen ist, die Vermuthung wenig Wahrscheinlichkeit für sich haben, da es so viele andere und häufigere Ursachen für Thränenträufeln giebt. Indessen wäre es wohl der Mühe werth, wenn man in solchen Fällen das untere Thränenröhrchen aufschlitzt, in der Absicht eine bessere Absorption der Thränen zu erzielen, dass man recht sorgsam und mit Hilfe der Lupe

im Momente der Eröffnung das Lumen und die Wandungen des Röhrchens überwacht, indem sehr möglicherweise einzelne Fälle von Epiphora sich durch die Gegenwart minimaler Pilzconcremente und dadurch bedingte Obstruction des Röhrchens erklären könnten. Wir müssen nämlich bei dieser Gelegenheit bekennen, dass uns die Ursachen manchen Thränenträufelns, welches nicht etwa in einer Strictur des Thränennasencanals seinen Grund hat, vielmehr durch die Aufschlitzung des unteren Thränenröhrchens sofort und dauernd geheilt wird, dunkel geblieben sind. Bowman hat gleich in seiner ersten Arbeit über die Aufschlitzung des Thränenpunktes darauf aufmerksam gemacht, dass zuweilen eine abnorme Position des Punctum, gewissermassen auf einem ganz geringen Grade von Ectropium beruhend, welcher sich bei aufwärts gerichteter Blickebene durch ein Abstehen der Thränenpapille vom Bulbus bekundet, die Schuld trage. Ohne Zweifel ist dies für viele, aber gewiss nicht für alle Fälle zutreffend. Ebensowenig können Grössenverhältnisse in der Oeffnung des Punktes zur Erklärung der durch jene Stellungsanomalie nicht zu begründenden Fälle von Epiphora durchweg angerufen werden, und es bleibt uns, wenn wir einerseits den Mangel an erklärenden Momenten rücksichtlich auf die Thränenpunkte, andererseits die heilbringende Wirkung der Aufschlitzung in Betracht ziehen, wohl übrig an eine obstruirende Ursache in der Continuität des Thränenröhrchens selbst zu denken. Dass dieselbe nur äusserst geringen Umfangs zu sein braucht, um der Fortleitung der Thränen Eintrag zu thun, so dass sie uns auch recht wohl beim üblichen Manöver der Aufschlitzung entgehen kann, liegt in der Natur der Sache.

Der Grad des Thränenträufelns, der durch die Pilzconcremente bedingt wird, hängt natürlich von zwei Umständen ab, nämlich erstens von dem individuellen Maasse der Thranenabsonderung*), zweitens von dem

*) Anmerkung. Die enormen individuellen Verschiedenheiten in der Absonderung der Thränendrüse geben wohl auch grösstentheils die Erklärung für die noch immer divergirenden Principien in der Behandlungsweise der Thränennasencanalstricturen. In Spanien und

Reize, den die Gegenwart des Pilzconcrementes mit sich führt, und der eine Ursache der Hypersecretion abgiebt. — Die Periode, in welcher das Thränenträufeln das einzige Symptom der Krankheit bildete, scheint von sehr verschiedener Dauer zu sein. Sie betrug angeblich in dem einen Falle nur wenige Wochen, während sie in einem anderen sich ungefähr auf ein Jahr ausdehnte.

An die Epiphora schliesst sich dann in einem zweiten Stadium der Krankheit eine catarrhalische Röthe der Carunkel, der angrenzenden Partien der unteren Uebergangsfalte sowie der dem unteren Thränenröhrchen benachbarten Conjunctiva und Lidrandpartie. Die Störungen für die Patienten sind ungefähr die eines Angularcatarrhs: die innere Lidcommissur ist beim Erwachen mit einer borkigen Masse verklebt, im Laufe des Tages, besonders aber in den Abendstunden juckende und beissende Empfindungen in dem inneren Augenwinkel, gesteigerte Nictitation u. s. w.

Italien beobachtet man, der Aussage glaubwürdiger Fachgenossen gemäss, nach der Verödung der Thränenabsorptionswege weit geringeres Thränenträufeln als bei uns. Noch in dem letzten zu Paris abgehaltenen ophthalmologischen Congresse wurde diese Thatsache hervorgehoben und es knüpfte sich ganz sachgemäss die Vermuthung an, dass in südlichen Ländern, in welchen die Haut eine activere Rolle übernimmt, die Thränendrüse relativ träge sei, ebenso wie wir in unseren Zonen die Thränensackleidenden zur Sommerzeit weit weniger über Epiphora klagen hören als zur Winterzeit. Ich lasse nun freilich dahingestellt, in welchem procentarischen Verhältnisse die Anwendung der Aetzmittel resp. des ferrum candens, mit welchen man veröden will, diesen Zweck oder vielmehr eine Heilung des blennorrhoischen Prozesses mit Erhaltung der Continuität erreicht, Thatsache aber ist es, dass bei uns die Undurchgängigkeit des Thränenabzuges oft genug lästige Epiphora zur Folge hat. Dies war für mich auch der Grund, weshalb ich das im Beginne meiner Praxis eifrig cultivirte Verödungsverfahren sehr bald aufgab oder auf seltene Ausnahmefälle beschränkte. Es stellte sich nämlich für solche Fälle, in denen ein wirklicher Verschluss erreicht war, heraus, dass nur in circa 20% der Operirten Epiphora gänzlich fehlte, während sie etwa in 40% in einer wenig störenden und in weiteren 40% in einer störenden Weise hervortrat.

Wohl immer ist in dieser Periode, wenn genau besichtigt wird, bereits eine Veränderung der Lidrandpartie längs des unteren Thränenröhrchens nachweisbar, doch pflegt sich dieselbe noch auf eine leichte Abrundung und Verdickung jener Partie, wodurch deren Contact mit dem Bulbus weniger innig wird und beim Blick nach oben eine Spur partiellen Ectropiums entsteht, zu beschränken. — Vollends aber ergeben sich die Veränderungen bei der Palpation. Man fühlt jetzt nämlich wohl ohne Ausnahme die Intumescenz als eine die Liddicke einnehmende, fast cylindrische, dem Verlaufe des Thränenröhrchens folgende. Die Resistenz ist die einer derben, nur mässig compressiblen Induration. Die Gegend unter dem Ligamentum palpebrae internum und dicht oberhalb desselben, mit einem Worte, die ganze bei Ectasien des Thränensackes betheiligte Region ist absolut frei; der untere Thränenpunct, der, wie bereits erwähnt, bei gehobener Blickebene etwas absteht, zeigt sich allemal etwas erweitert; ist das Stadium relativ vorgerückt, so füllt sich dessen Apertur auch wohl bereits beim Druck auf die Geschwulst mit einer spärlichen, rahmartigen Masse, selten in genügender Quantität um ein hervorquellendes Tröpfchen darzustellen. Selbstverständlich vermindert sich durch dessen Erscheinen die Masse der Geschwulst in keiner Weise.

In dieser Krankheitsperiode kann die Diagnose, welche in dem Stadium der einfachen Epiphora nicht oder nur vermuthungsweise zu stellen ist, bereits mit Sicherheit gemacht werden. Es giebt keinen anderen Krankheitszustand, der ein ähnliches Bild böte: eine solide Anschwellung längs des unteren Thränenröhrchens mit Epiphora, Röthung der Carunkel, der angrenzenden Conjunctiva einschliesslich der Lidrandpartie, Zurundung dieser letzteren mit Erweiterung des unteren Thränenpunctes allenfalls bereits etwas rahmige Ab-

sonderung in dessen Apertur, motivirt, meines Erachtens, die Annahme eines Pilzconcrements. Man würde mir vielleicht hiergegen einwenden, dass in der Literatur, namentlich in der älteren, einzelne Fälle von sogenannten Dacryolithen aufgesammelt sind, (siehe die schätzenswerthe Arbeit von Desmarres, Annales d'oculistique, tome VII. pag. 149—178 und tome VIII. pag. 85—91) in welchen vorwaltend erdige Conglomerate das Lumen des unteren Thränenröhrchens verstopfen. Ich bekenne indessen, dass diese Fälle derartig mit dem Bilde und Verlauf der mir als Pilzconcremente bekannt gewordenen, vielleicht mit Beimischung von Kalkpartikeln, wie in dem einen der unten mitgetheilten Fälle, congruiren, dass ich keinen Anstand nehme, sie sammt und sonders in diese Categorie hineinzubringen, (man vergleiche z. B. den von Desmarres beobachteten Fall, Annales d'oculistique, tome VII, pag. 150) in welche demnach auch das Bereich der Dacryolithen*) des Thränenröhrchens aufgehen dürfte.

Ganz allmälig, zuweilen aber auch plötzlich nach irgend einer Erkältungsursache geht das zweite Stadium in das dritte über, welches sich durch eine stärkere Blennorrhoe des Thränenröhrchens und durch eine ausgeprägtere irritative Schwellung der angrenzenden

*) Anmerkung. Dies Bereich gehört überhaupt nicht zu dem glücklichen der Literatur. Von den Dakryolithen des Conjunctivalsackes bleiben eigentlich nur die sogenannten Pseudodakryolithen übrig, welche in der unendlichen Mehrzahl der Fälle Verkalkungen des Secretes Meibom'scher Drüsen, in den selteneren Verkalkungen eitrig metamorphosirter Granulationen darstellen. Alle anderen Fälle, namentlich die sich rasch reproducirenden, im Conjunctivalsacke frei umhertreibenden Concremente, sind absichtlich in betrügerischen Intentionen von den Patienten introducirt, wie es sich a priori herleiten lässt und bereits ausreichend durch die Erfahrung bestätigt worden ist. Dass nicht ein jeder Betrüger zu überführen, darf uns gewiss für an sich unglaubliche Thatsachen nicht leichtgläubig machen.

Theile kennzeichnet. Wir sehen jetzt den unteren Thränenpunkt noch stärker erweitert, die Apertur fast anhaltend mit einer gelbweissen Flüssigkeit gefüllt, welche beim Druck auf die Geschwulst, intervallenweise auch spontan, in Form eines dicken Tropfens herausquillt. Die Lidrandpartie ist nicht bloss verstrichen, resp. etwas verdickt, sondern sowohl nach der Hautseite als nach der Conjunctiva hin unförmlich geschwellt und geröthet. Die Form der Geschwulst könnte bei oberflächlicher Betrachtung, namentlich in der Entfernung, zunächst an ein Hordeolum erinnern, doch culminirt das Hordeolum in dominirender Weise nach der der äusseren Lidkante entsprechenden Gegend, und nimmt übrigens, ganz abgesehen von dem total differenten Verlauf, niemals die hier in Rede stehende Lidstrecke ein. Entsprechend der stärkeren Röthung der Carunkel und angrenzenden Conjunctiva sind jetzt auch die catarrhalischen Beschwerden noch intensiver; ab und zu treten wohl gar diffusere Schwellungscatarrhe der Conjunctiva hinzu. Die erkrankte Partie ist jetzt besonders bei der Palpation empfindlich, am allerempfindlichsten, wenn man den intermarginalen Theil mit dem Knöpfchen eines Myrthenblattes berührt. Aus eben dem Grunde ist auch der Lidschluss selbst dem Patienten höchst unbehaglich und sehnt er sich, wenn er es nicht früher gethan hat, jetzt entschieden nach ärztlicher Hilfe.

Da dies die letzte Phase ist, in welcher ich das Uebel gesehen, so kann ich auch über die weiteren Folgen nicht berichten. Es ist mir aber bei der Schwierigkeit einer spontanen Heilung, welche durch die Entleerung der sehr compacten und schwer zertheilbaren Concremente aus dem Thränenpunkte bewerkstelligt werden müsste, sehr wahrscheinlich, dass bei ausbleibender Hilfe noch ernstere Zustände und vermuthlich schliesslich Abscedirung und Ulceration der betreffenden

Lidkantenpartie (hiermit vielleicht Heilung) hinzutreten würde.

Zur Heilung scheint durchgängig die einfache Aufschlitzung des unteren Thränenröhrchens und sorgfältige Ausreinigung des Lumens von den darin enthaltenen Concrementen auszureichen. Um diese letztere sicher zu bewerkstelligen, muss der Schlitz sich der Thränensackapertur des Röhrchens möglichst nähern, was am Besten bei Benutzung des Weber'schen Messers erreicht wird. In einigen der anfänglich beobachteten Fälle glaubte ich noch zur Ausheilung des blennorrhoischen Zustandes nachträglich Topica auf die Wandungen des Thränenröhrchens anbringen zu müssen, doch wurde dies bald als überflüssig erkannt, indem sich jener Folgezustand nach entfernter Reizursache spontan zurückbildete. Ich begnüge mich deshalb schon seit mehreren Jahren den Schlitz lediglich einige Tage hindurch, wie es auch sonst bei Epiphora geschieht, mit einer Anel'schen Sonde offen zu halten. Nur wenn die Einmündung in den Thränensack sich bei der Sondirung als verschlossen herausstellt, (2 mal unter 10) ist für deren Wiedereröffnung noch in der üblichen Weise Sorge zu tragen.

Die Wahrnehmungen, welche man nach der Aufschlitzung des Thränenröhrchens macht, sind im Wesentlichen folgende: Das Lumen ist je nach dem Caliber des Concrements und nach der Dauer des blennorrhoischen Prozesses bedeutend ausgedehnt. Indem das dem Thränenpunkt benachbarte Ende des Concrements sich allemal der Wandung dichter anschliesst, als das nach dem Thränensacke hingewandte, sammeln sich die Secrete theils zwischen diesem letzteren und der Wandung, theils hinter dem Concremente an und dehnen so den mittleren und besonders den der Thränensackapertur benachbarten Theil des Thränenröhrchens vorwaltend aus; entsprechend diesem letzteren bildet sich allmälig

eine ausgeprägte sackförmige Ectasie. Die Wandung selbst, gewöhnlich dunkel geröthet, zeigt sich in der dem Thränenpunkte benachbarten Strecke ziemlich glatt, wenn auch mit einzelnen seichteren Vertiefungen versehen, entsprechend den hier anliegenden resp. sich wirklich eindrängenden buckligen Erhabenheiten des Concrementes. In dem hinteren Theile bietet sie meist longitudinale Falten und Wülste dar, in deren Interstitien sich die Secrete in stärkerer Weise anhäufen und auch catarrhalische Erosionen und Geschwüre herbeiführen. Hält man die Wandungen mit einem geeigneten Instrumente auseinander, um gegen die Thränensackapertur hinzusehen, so findet man hier feinere, eng an einander liegende Falten mehr in schiefer oder auch wohl in circulärer Richtung. Sondirt man, so findet man in den meisten Fällen die Mündung in den Thränensack offen, in einzelnen aber, (siehe unten, den zweiten der mitgetheilten Fälle) ist sie obliterirt. Letzteres schien besonders da der Fall zu sein, wo die secundären Prozesse bereits lange bestanden und wo sich durch Stauung der Secrete hinter dem Concremente geschwürige Zustände ausgebildet hatten. Es ist übrigens keinem Zweifel unterworfen, dass auch da, wo man mit der Sonde in den Thränensack frei eindringt, doch die faltige, wulstige Schwellung nächst der Einmündungsstelle die Passage der Thränen und der blennorhoischen Secrete in den Thränensack aufhebt. Alle diese Veränderungen variiren natürlich nach dem Stadium und dem Grade der Krankheit.

Was die Concremente selbst anbetrifft, so pflegen dieselben gegen den Thränenpunkt hin dichter, von glatterer, wenn auch im Allgemeinen hüglicher Oberfläche zu sein. Der hintere Theil ist dagegen lockerer, die Oberfläche unebener, rissiger, was sich durch die Umspülung und das Eindringen der hier angesammelten

Secrete erklärt. Auch die Farbe ist an diesen Theilen meist heller gelb und ungleichmässig, während sie an dem dichteren, nach dem Thränenpuncte sehenden Ende in der Regel gleichmässiger, dunkler, graugelb, zuweilen in's Grünliche stechend erscheint.

Nach allen diesen Zeichen würde man diese letztere Portion als die aeltere ansehen, und daraus vielleicht ein Eindringen der Keime vom Conjunctivalsack aus folgern. — Die Grösse der Concremente variirt von einer Längendimension von $^3/_4$‴ und Dicke von knapp $^1/_2$‴ bis zu einer Längendimension von fast 4‴ bei einer Dicke von $1^1/_3$‴. Einige Details hierüber und über die Form werden noch aus den drei Fällen zu ersehen sein, welche, alle im Jahre 1868 beobachtet, ich hier folgen lasse.

Fall I. Ober-Postdirector*) B. aus Potsdam stellte sich im Januar 1868 wegen einer bereits länger als ein Jahr bestehenden Entzündung des linken Auges, gegen welche alle bisherigen Mittel erfolglos geblieben waren, vor. Anfänglich sollte das Auge besonders in scharfer Luft gethränt haben, bald darauf aber sei eine Röthung der inneren Ecke, morgendliche Verklebung, juckende und beissende Empfindungen hinzugetreten. — Die Untersuchung erwies zunächst eine ziemlich auffällige Schwellung und Röthung der Carunkel, ferner eine Abrundung der Randpartie des unteren Lides in der ganzen medianwärts vom Thränenpunct gelegenen Strecke, wodurch diese Lidpartie (namentlich beim Blicke nach oben) etwas ectropiumartig vom Bulbus absteht. Die Liddicke ist längs derselben erheblich (etwa um $1^1/_2$‴) vermehrt und zwar, wie die mässig schmerzhafte Palpation ergiebt, durch eine wenig compressible, genau dem Verlaufe des

*) Unter sämmtlichen zehn Beobachtungen sind acht Männer, zwei Frauen verzeichnet. Das Lebensalter schwankte von der Pubertätsperiode bis zum Beginn des Greisenalters.

Thränenröhrchens folgende Induration, welche bereits etwas medianwärts vom Thränenpuncte abschneidet. Die Röthung dehnt sich von der Carunkel ungefähr in gleicher Intensität über die conjuntiva palpebrarum nach dem intermarginalen Theil aus, überschreitet hier das punctum temporalwärts mehrere Linien weit und behaftet in abgeschwächtem Grade (hordeolum-artig) die Haut unterhalb des unteren Thränenröhrchens in einer Breite von $2^1/_2 - 3'''$ Das Punctum ist deutlich erweitert, von einem weisslichen Secret gefüllt, welches beim Druck auf die Geschwulst als ein spärliches Flüssigkeitströpfchen hervortritt. Selbst der stärkste Druck auf die Geschwulst bewirkt keine Entleerung oder nachweisbare Verringerung. Thränensackgegend vollkommen frei.

Aus diesen Symptomen wurde die Diagnose mit voller Sicherheit auf Verstopfung des unteren Thränenröhrchens durch Pilzconcremente gestellt. Bei der möglichst weit nach der Thränensackmündung hin fortgeführten Aufschlitzung des Thränenröhrchens mit dem Weber'schen Messer fiel spontan das angenommene Concrement heraus. Dasselbe hat, abgesehen von einer geringen Abplattung von vorn nach hinten, die Form eines abgestumpften Kegels, besitzt bei einer Länge von stark $2^1/_2'''$ an dem einen Ende eine Dicke von knapp $1'''$, an dem andern von fast $1\frac{1}{2}'''$ Jenes Ende ist dem Punctum, dieses der Mündung in den Thränensack zugekehrt, jenes hat in einer Streke von über $1'''$ eine dunkle grünlich graue Farbe bei ziemlich glatter, seicht-hügliger Oberfläche und bedeutender Dichtigkeit, dieses ist schmutzig gelb, von sehr unregelmässiger, mit verschiedenen Prominenzen und Furchen versehener Oberfläche und einem etwas lockereren, stark elastischen Gefüge. Die Ectasie des Thränenröhrchens beginnt bereits knapp $1'''$ weit hinter dem Punctum, wo sich die dünnere Extremität des Concrementes den Wandungen eingebettet hatte, erreicht

aber ihre Höhe erst in einem Abstande von 3‴—4‴, wo das Lumen in eine ansehnliche Höhle verwandelt ist. Hier ist auch die Schleimhaut gewulstet, dunkelroth, in den Vertiefungen zwischen den Wülsten zeigt sich eine ansehnlichere Quantität jenes gelb-weissen dicken Secrets, welches vor der Aufschlitzung im Punctum bemerkt worden war und welches offenbar hier besonders abgesondert ward. In der dem Punctum zugekehrten Strecke der Ectasie ist die Schleimhaut verhältnissmässig schwach geröthet und sind die Wandungen, mit Ausnahme einzelner seichter Vertiefungen, glatt. Die Sondirung mit der Anel'schen Sonde erweist die Einmündung des Thränenröhrchens in den Thränensack vollkommen frei. — Die Therapie bestand lediglich in dem einige Tage fortgesetzten Offenhalten des Schlitzes. Röthung, Absonderung gingen so rasch und vollständig zurück — auch die Epiphora war sofort beseitigt, — dass nichts weiter nöthig erschien.

Dr. Leber's Untersuchung des Concrementes ergab Folgendes: „Die äussersten Schichten, besonders gegen das dickere Ende hin, sind weich, schleimig; und enthalten neben Leptothrixelementen eine ziemlich reichliche Menge Eiterkörperchen. Die Hauptmasse des Concrementes dagegen ist fester, von käseartiger Consistenz und besteht aus reinen Leptothrixelementen. Letztere stellen sich der Mehrzahl nach dar als ungemein feine dicht aneinander gereihte Körnchen von rundlicher oder stäbchenförmiger Gestalt, doch finden sich zwischen denselben auch feine Fäden. Die Elemente sind (ebenso wie in den beiden folgenden Fällen) feiner als die von den gewöhnlich im Munde vorkommenden Leptothrixmassen. Da aber auch die letzteren in verschiedener Feinheit angetroffen werden, so dürfte sich hieraus kein wesentlicher Unterschied zwischen dem Leptothrix im Thränenröhrchen und im Munde herleiten lassen.

Wichtiger ist vielleicht, dass die violette Färbung durch Jod, welche bei Leptothrix buccalis oder bei den Leptothrixformen aus putriden Sputis so leicht gelingt,*) bei diesen Pilzen vollständig ausblieb und weder durch Jod allein noch bei gleichzeitigem Säurezusatz hervorzubringen war."

Fall II. Robert K. aus der Provinz, ein Dreissiger präsentirte sich im März 1868 wegen Beschwerden am linken Auge, welche seit länger als zwei Jahren bestanden. Bis zum November 1867 hatte er nur ein anhaltendes, bei den Beschäftigungen besonders lästiges Thränen dieses Auges bemerkt; alsdann aber war entzündliche Röthung mit Schleimabsonderung hinzugetreten. — Die Untersuchung ergab eine mässige, aber doch ausgesprochene Röthung und Anschwellung der Carunkel, der angrenzenden Conjunctiva, Excoriation des Randtheils des unteren Lides, von der inneren Commissur fast bis zur Mitte, jedoch weitaus am stärksten längs des Thränenröhrchens, Zurundung und Verdickung der betreffenden Lidpartie, wie im vorigen Fall doch geringeren Grades; das Punctum bei gehobener Blickebene bereits etwas abstehend, ziemlich stark erweitert, zeigt für gewöhnlich noch keine gelbe Flüssigkeit, wohl aber quillt ein Tröpfchen derselben hervor, sowie die geschwellte Lidpartie nachdrücklich comprimirt wird. Die Palpation ist längs des Thränenröhrchens bereits sehr empfindlich, sie ergiebt vollkommenes Freisein der Thränensackgegend, dagegen längliche, in ihrer Mitte sehr harte, dem Verlauf des Thränenröhrchens folgende Intumescenz.

Aus diesem Befunde wird unbedenklich in der Klinik die Diagnose auf Pilzobstruction des unteren Thrä-

*) Vergl. Leber und Rottenstein, Untersuchungen über die Caries der Zähne. Berlin, 1867. pag. 20; Leyden und Jaffé, Ueber Lungenbrand und putride Bronchitis. Deutsch. Arch. f. kl. Medic. Bd. II. pag. 488 ff.

nenröhrchens gestellt und dieselbe sofort durch Aufschlitzung bestätigt. Zunächst fliessen einige ansehnliche hinter dem Concremente angesammelte, etwa die hintere Hälfte des ectatischen Thränenröhrchens füllende Eitertropfen aus, welche offenbar durch das Concrement selbst vom Punctum (und durch Obliteration der Thränensackeinmündung auch nach dieser Richtung) abgeschnitten worden waren. Das Concrement selbst fällt hier nicht wie in dem vorigen Fall frei heraus, sondern muss mit dem Daviel'schen Löffel entfernt werden, da es, offenbar seiner unregelmässigen Oberfläche wegen, der Wandung ziemlich fest adhärirt. Es misst im längsten Diameter kaum $1^1/_2$‴, bei einer Breite und Dicke von 1‴ resp. $^3/_4$‴. Es ist höckrig, hier und da fast zackig, von schmutzig grau-grünlicher Farbe, zeigt an einigen Stellen eine sehr bedeutende, fast knöcherne Härte (knirscht auch an einer Stelle, wenn man es mit einem metallenen Instrumente verarbeitet). Dessen Sitz war, wie man es am auseinandergehaltenen Thränenröhrchen sehr wohl erweisen kann, etwa $1^1/_4$‴ hinter dem Thränenpunct gewesen. Von hier ab beginnt ziemlich scharf absetzend die Ektasie, welche sich indess bei weitem über die Dimensionen des Concrements, offenbar durch die Anhäufung der Secrete bedingt, bis zur Einmündung in den Thränensack fortsetzt. Bei genauer Inspection kennzeichnet sich sogar der vordere Theil der Ektasie, in welchem das Concrement selbst gesessen hatte, durch eine Reihe ziemlich steiler Gruben und Vertiefungen, in denen die zackigen Vorsprünge sich eingesetzt hatten, gegen den hintern, von dunkelrothen Falten und catarrhalischen Geschwüren besetzten Theil. Die Einmündung in den Thränensack zeigte sich auch bei wiederholter Sondirung geschlossen. Es wurde deshalb nach einigen Tagen zur künstlichen Wiedereröffnung derselben mit dem Linearmesser geschritten, welche auch vollkommen leicht gelang, da offenbar nur eine dünne Membran, wahr-

scheinlich das Vernarbungsproduct eines blennorhoischen *Geschwürs*, den Abschluss vermittelte. Zur Sicherstel*lung* wurden noch einige Wochen Sonden in den Thränennasenkanal eingeführt, worauf die Heilung vollkommen erschien. — In Summa hatte es sich hier um ein zwar kleineres aber älteres Concrement mit sehr dichter Verstopfung und starken Secundärzuständen der Schleimhaut gehandelt.

Dr. Leber's Untersuchung stellte zunächst heraus, dass das Concrement durchgehends, aber besonders in einzelnen Abschnitten, von Kalkkörnern durchsetzt ist. „Nach Auflösung der Kalkkörner durch verdünnte Salzsäure" lautet der Befund weiter „lassen sich mit grosser Deutlichkeit die Elemente von Leptothrix erkennen und zwar auch hier vorwiegend Körnchen und Stäbchen. Das Concrement ist demnach den Weinsteinbildungen auf der Oberfläche der Zähne vollkommen analog zusammengesetzt. Auch hier lässt sich durch Jod keine violette Färbung der Pilzelemente hervorrufen."

Fall III. Ein gesunder Mann von zwanzig Jahren erschien Ende Juni 1868 in der Klinik um sich wegen Thränenträufeln des rechten Auges Rath zu holen. Er hatte dieses Thränenträufeln etwa vier Monat zuvor bei seinen Beschäftigungen im Freien bemerkt, doch war es erst in den letzten vier Wochen eigentlich lästig geworden. Bei der Untersuchung zeigt sich zunächst eine permanente Thränenschicht über der Carunkel, welche dem Auge einen immer glänzenden schwimmenden Ausdruck ertheilt. Stellt man den Patienten dem Licht gegenüber, wie es etwa behufs einer sorgfältigen Untersuchung des Auges geschieht, so steigt auch wohl jener Thränensee derartig, dass er sich über die Wange ergiesst. — Ohne Zweifel konnte aus dieser ausgeprägten Epiphora geschlossen werden, dass die Absorption der Thränen bei dem Patienten aufgehoben sei und

ausserdem dass er sehr viele Thränen absondere, sei es aus individuellen Gründen, oder weil in der Ursache des Leidens noch weitere Momente für gesteigerte Thätigkeit der Thränendrüse enthalten waren.

Es wurde nun zunächst auf die Stellung und Form des punctum lacrymale inferius geachtet. Dasselbe erschien deutlich vergrössert und stand bei aufwärts gerichteter Blickebene um ein weniges vom Bulbus ab. Letzterer Umstand hätte an sich für die bekannte, von Bowman zuerst hervorgehobene Ursache der Epiphora, durch Stellungsanomalie des Punctum argumentirt, hätte nicht eben die Vergrösserung des Punctum, welche in jenen Fällen fehlt — dasselbe pflegt sogar dabei in der Regel verkleinert zu sein — den Verdacht nach einer andern Richtung gelenkt. In der That zeigte sich bei weiterem Verfolg des Befundes die dem Thränenröhrchen entsprechende Strecke des Lidrandes nicht völlig normal. Dieselbe war um ein Weniges zugerundet, was auch offenbar das Abstehen des Punctum bedingte, schien deutlich, schätzungsweise um $^1/_2$‴ verdickt, bot comparativ zum anderen Auge eine vermehrte Härte; auch gab Patient bei der Betastung derselben eine leichte Schmerzempfindung an, welche linkerseits vollkommen fehlte. Wegzudrücken war die kleine Geschwulst nicht, auch erschien bei Compression derselben in der Oeffnung des Punctum nicht die geringste Spur eines eitrigen oder sonstigen Secrets. Eine Röthung der Carunkel oder der Conjunctiva war nicht vorhanden, ebenso fehlte jedwede Schleimabsonderung und catarrhalische Beschwerde. Thränensackgegend vollkommen frei.

Unter diesen Umständen konnte ich mich nur mit grosser Wahrscheinlichkeit, nicht aber wie in den beiden früheren Fällen mit voller Sicherheit für die Annahme von Leptothrix aussprechen. Da die Schwellung selbst, obwohl vorhanden, doch relativ gering war und die Reizungssymptome, ohne deren Gegenwart ich das Uebel bisher nicht zu Gesicht bekommen hatte, noch fehlten; so schien

mir einiger Rückhalt nothwendig, so wenig ich auch eine andere Annahme für die Erklärung der Symptome aufzustellen wusste. — Bei der Aufschlitzung entglitt sofort dem Lumen des Röhrchens ein minimales Concrement von etwa $^3/_4$''' Länge, weniger als $^1/_2$''' Dicke, unrein dunkelgrauer Färbung, unregelmässiger Form und hügeliger Oberfläche. Das Thränenröhrchen zeigte nur eine umschriebene Ectasie, ungefähr in seiner mittleren Strecke, wo das Concrement gesessen hat. Die Wandung war hier etwas geröthet, im Uebrigen aber glatt und überhaupt wenig verändert Die Einmündung in den Thränensack durchaus frei; die Heilung des Patienten mit dem kleinen operativen Act beschlossen.

Die Notiz Dr. Leber's über das Concrement lautet wie folgt: „die microscopische Untersuchung ergab auch hier unzweifelhaft die Zusammensetzung aus Leptothrixelementen, deren Anordnung aber von dem gewöhnlichen Vorkommen etwas abweichend war. Beim Zerzupfen mit Nadeln zerfiel das Concrement mit Leichtigkeit in eine Anzahl theils langer cylindrischer, theils kürzerer, ovaler und rundlicher Schläuche, deren Breite von 0,1 bis 0,18 Mm. schwankte und die eine Länge bis zu 0,7 Mm. erreichten. Diese Schläuche bestanden aus einer ziemlich dicken, feingeschichteten Wandung und einem aus gewöhnlichen Leptothrixelementen bestehenden Inhalt. Die längeren cylindrischen Schläuche besassen häufig eine Einschnürung in der Hälfte ihrer Länge. Die Leptothrixelemente waren auch in diesem Falle vorzugsweise feine Körnchen und Stäbchen und nur in geringer Menge feine Fäden. Die geschichteten Wandungen der Schläuche waren sehr resistent gegen Säuren und Alkalien, quollen in Kalilauge nur sehr wenig auf und konnten deshalb nicht aus veränderten Epithelzellen bestehen. Es sprachen vielmehr einige Thatsachen dafür, dass sie zu der Pilzbildung selbst gehörten. Nach Aufhellung durch Glycerin zeigten sie sich nämlich mit kleinen Pilzkörnchen dicht durchsetzt; während ferner

durch blosse Behandlung mit Jod und Säuren eine violet Färbung der Membranen nicht auftrat, war dieselbe b wiederholtem Versuch ganz deutlich an denjenigen Präp raten zu erhalten, welche zuvor mit Kalilauge behandel worden waren und wo hinterher überschüssige Säure un Jod zugesetzt wurden; nach Glycerinzusatz verschwand di Färbung an den Membranen und neuerliches Hinzufügen von Salzsäure brachte dann an dem Inhalte derselben eine blass-violette Färbung hervor.

Zwichen den Schläuchen fanden sich ausserdem noch freie Leptothrixelemente in grosser Menge, die zum Theil zu kleinen rundlichen Haufen vereinigt waren. Letztere enthielten neben den feinen Leptothrixkörnchen eine Anzahl grösserer rundlicher starker lichtbrechender Körner, welche auch in den grösseren Schläuchen vorkamen, beim Isoliren eine höckrige Oberfläche und eine Andeutung der Zusammensetzung aus feineren Körnchen darboten; sie lösten sich durch Salzsäure nicht auf, bestanden daher nicht aus Kalkconcrementen."

„Die in diesem Bande publicirte Arbeit von Dr. Gouvéa bildet eigentlich den experimentellen Theil einer grösseren Arbeit von Dr. Iwanoff über denselben Gegenstand. Die Veröffentlichung der letzteren, welche bereits fertig vorliegt, musste jedoch wegen der grossen Zahl der beigegebenen Abbildungen bis zum Erscheinen des nächsten Bandes verschoben werden."

Die Redaction.

Berlin, Druck von W. Büxenstein.

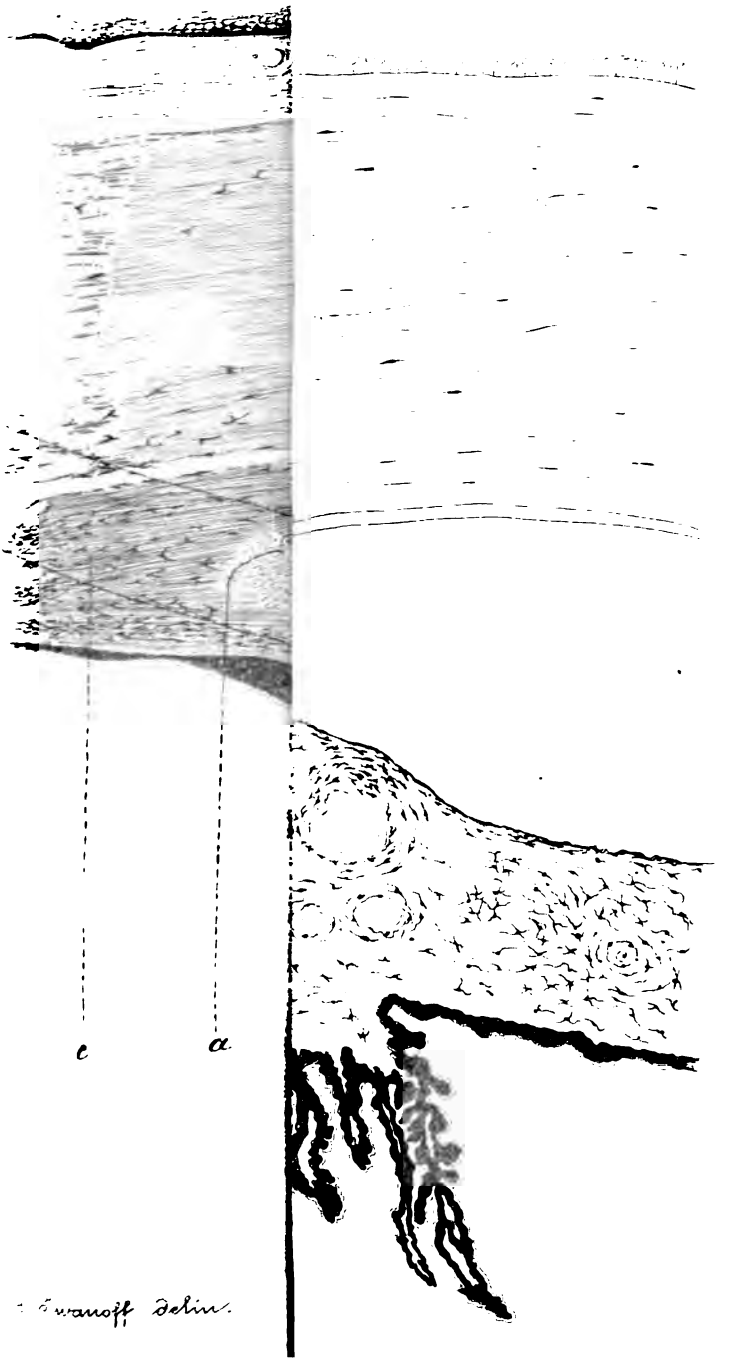
c
a
Iwanoff delin.

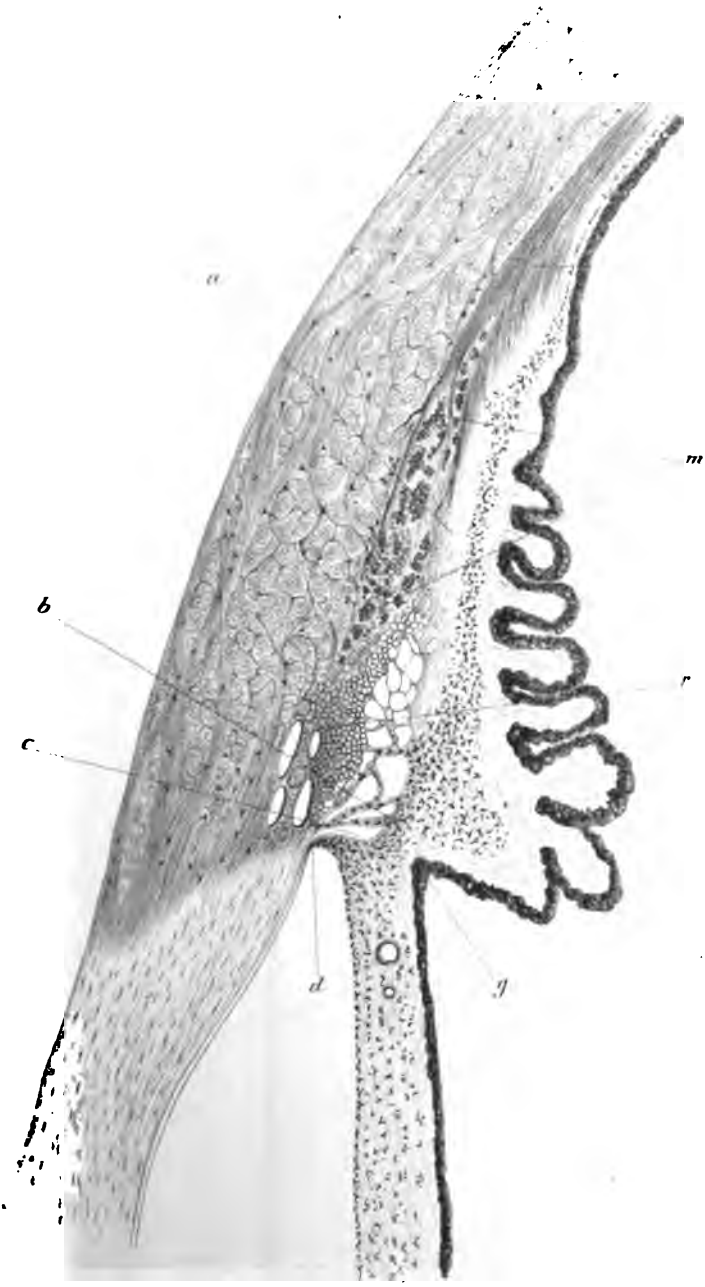
a
m
m'
b
c
d
g

1.
a
b
c
d
e
m

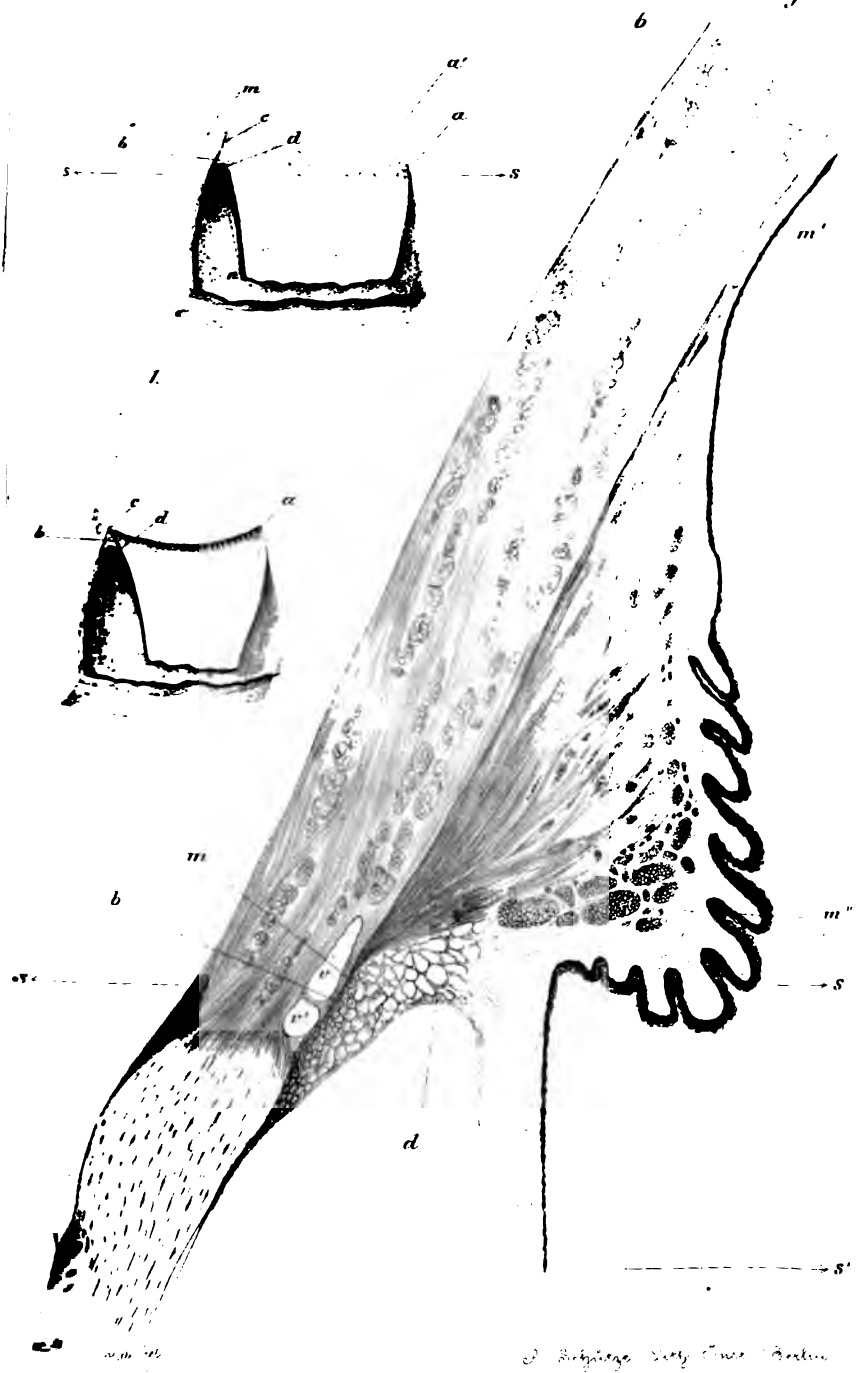
b
a'
a
m
c
d
s
s
m'
I.
c
d
a
b
m
b
m''
s
d
s'

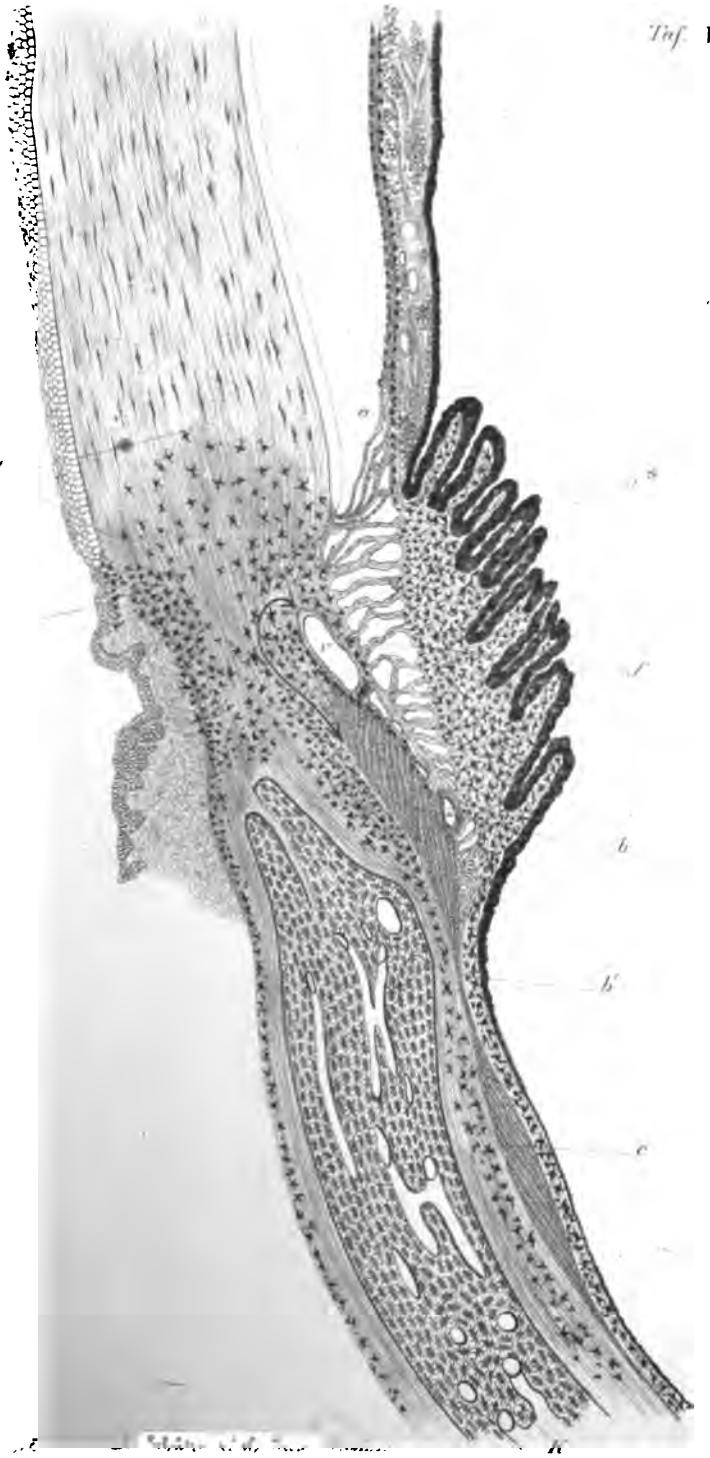
a
b
b'
c

Taf. VI.

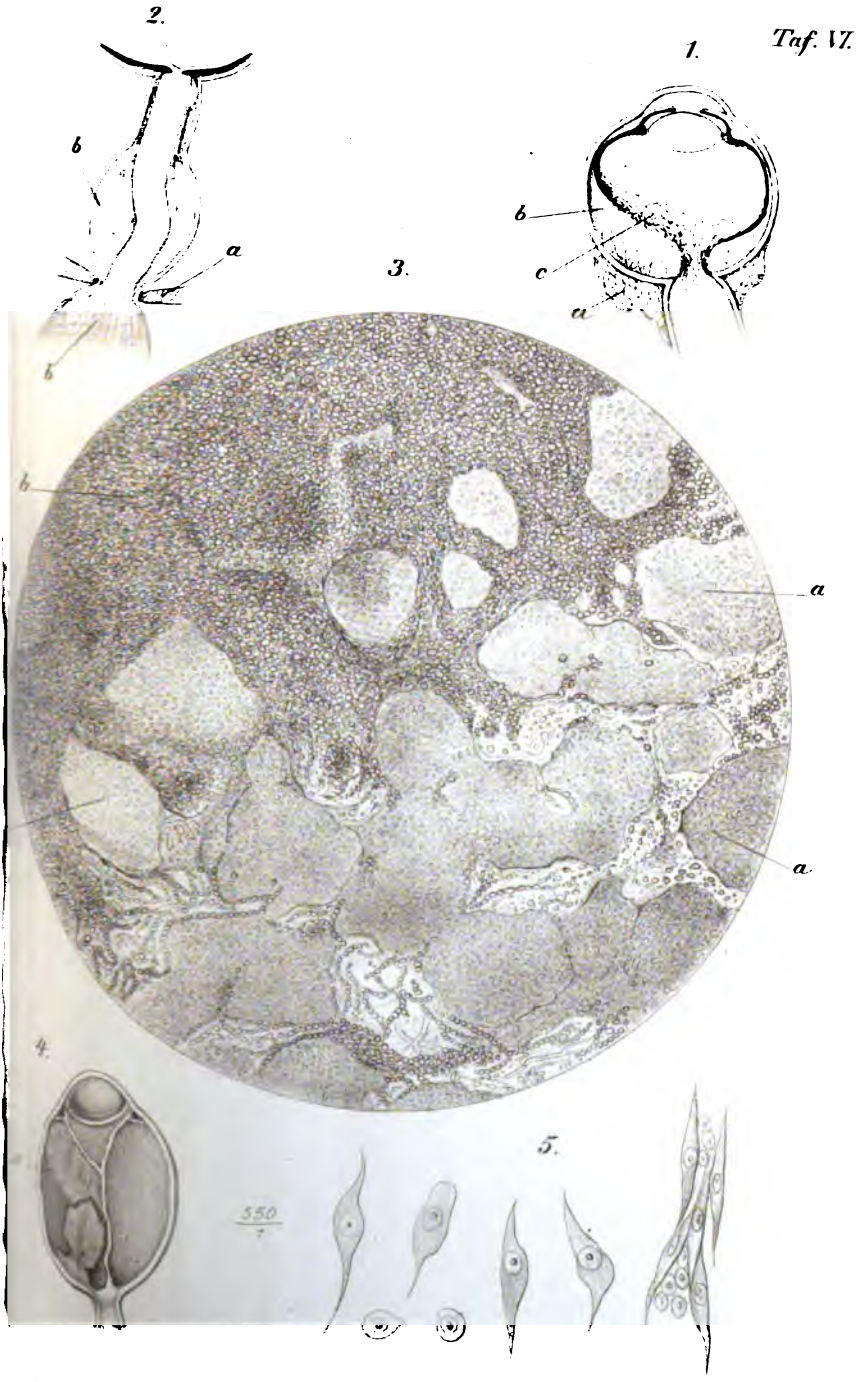

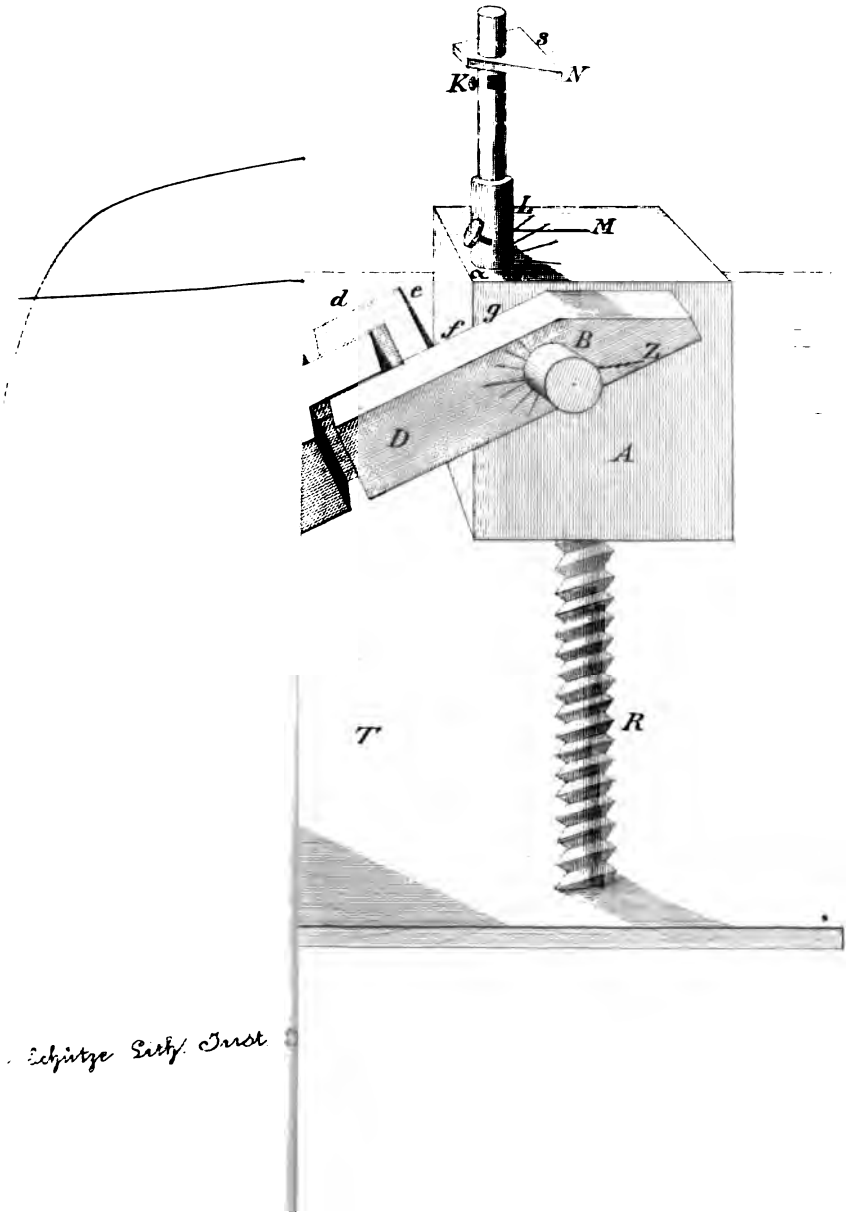

Schütze Lith. Inst.

S

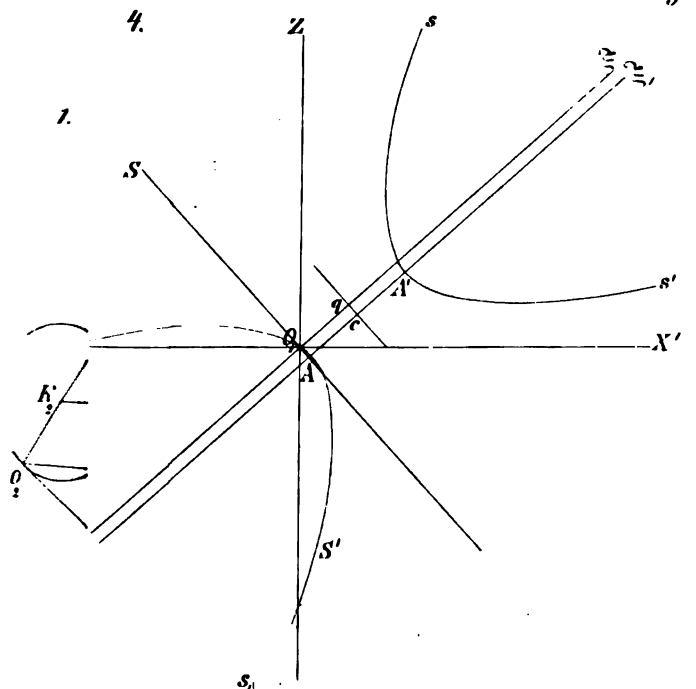

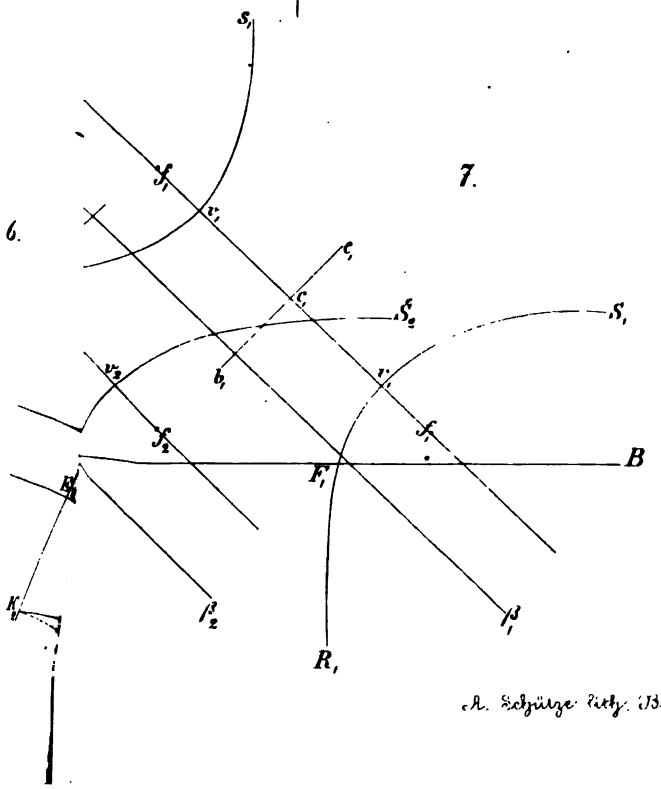

A. Schütze Lith. Berlin.

6.

1.

7.

3.

8.

2.



4.

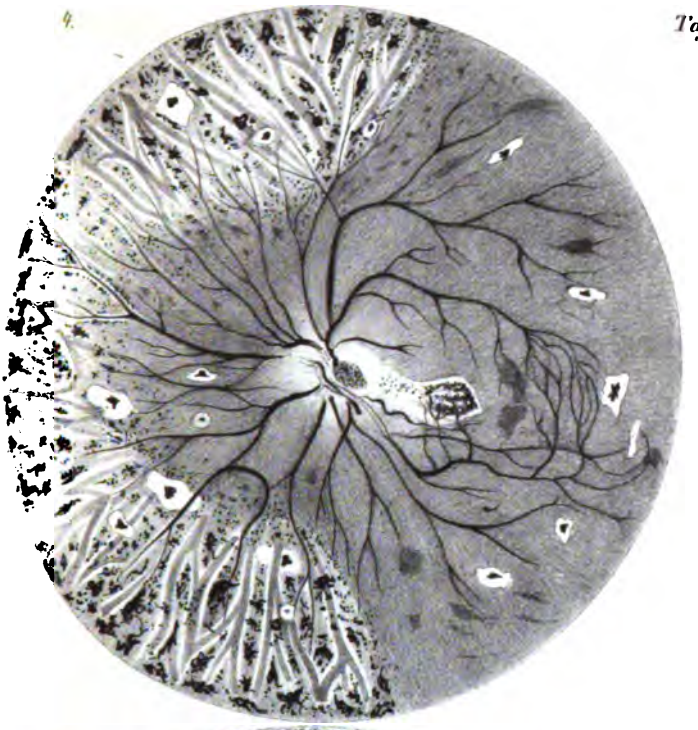

5.

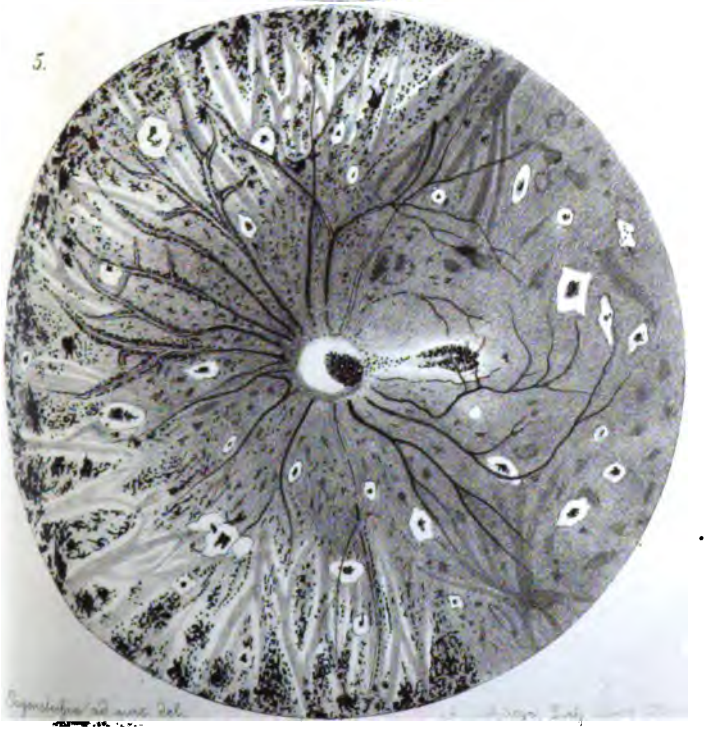

ARCHIV

FÜR

OPHTHALMOLOGIE

HERAUSGEGEBEN

VON

PROF. F. ARLT
IN WIEN

PROF. F. C. DONDERS
IN UTRECHT

UND

PROF. A. VON GRAEFE
IN BERLIN

FÜNFZEHNTER JAHRGANG
ABTHEILUNG II.
ODER
FÜNFZEHNTER BAND
ABTHEILUNG II.

MIT HOLZSCHNITTEN UND TAFELN.

BERLIN 1869.
VERLAG VON HERMANN PETERS.

Eine Uebersetzung in fremde Sprachen behalten sich die Verfasser vor.

Inhalts-Verzeichniss

zu

Band XV, 2. Abtheilung.

		Seite.
I.	Beiträge zur normalen und pathologischen Anatomie des Auges. Von Dr. Iwanoff. Hierzu Tafel I—V.	1—107
	1. Beiträge zur Ablösung des Glaskörpers . . .	1
	2. Bemerkungen zur pathologischen Anatomie des Glioma retinae	69
	3. Das Oedem der Netzhaut	88
II.	Ueber Chorioditis nach febris typhosa recurrens. Von Dr. Estlander, ord. Prof. in Helsingfors	108—143
III.	Zur Bestimmung der Sehschärfe bei Ametropie. Von M. Woinow in Moskau	144—154
IV.	Ueber das Sehen mit dem blinden Fleck und seiner Umgebung. Von M. Woinow	155—166
V.	Zur Frage über die Accommodation. Von M. Woinow	167—172
VI.	Ein Fall von Netzhautgliom mit zahlreichen Metastasen. Von Dr. Heymann und Dr. Fiedler in Dresden . .	173—192
VII.	Zur Entstehung der Stauungspapille (Neuritis optica intraocularis) bei Hirnleiden. Von Dr. Herm. Schmidt, Stabsarzt in Berlin. Hierzu Tafel VI	193—198
VIII.	Die Richtung der Hauptmeridiane des astigmatischen Auges. Von Dr. Snellen. Hierzu Tafel VIII—X nebst Tabellen	199—207
IX.	Zur Theorie der Farben. Von Dr. J. J. Müller. Hierzu Tafel VII	208—258

Beiträge zur normalen und pathologischen Anatomie des Auges.

Von

Dr. Iwanoff.

Hierzu Abbildungen Tafel I.—V. (Fig. 1—12.)

I. Beiträge zur Ablösung des Glaskörpers.

Ihre ersten Kenntnisse über synchysis corporis vitrei verdankt die Ophthalmologie den Anatomen, vorzüglich Morgagni, welcher uns in einer sehr ausführlichen Arbeit über diesen Gegenstand mittheilt, dass vor ihm schon Rossinius über Glaskörperverflüssigung geschrieben habe. Die Resultate der Morgagnischen Untersuchungen bestanden darin, dass er in Leichenaugen den Glaskörper oft ganz oder zum Theil durch eine vollkommen durchsichtige Flüssigkeit ersetzt fand.

Was nach ihm die Ophthalmologen wie z. B. Ammon, Himly, Wardrop und andere veröffentlicht haben, hat im Wesentlichen sehr wenig unsere Kenntnisse über den fraglichen Gegenstand gefördert.

Die ersten specielleren und in Bezug auf ihre Resultate vollständig neuen klinischen Untersuchungen über Glaskörperverflüssigung, verdanken wir von Graefe*). In einer kurzen Notiz über die im Glaskörper anzutreffenden Trübungen schliesst von Graefe nach einer Mittheilung seiner ophthalmoskopischen Erfahrungen über

*) Archiv für Ophthalmol. Bd. 1. Abth. 1. S. 361.

die Entstehung der verschiedenen Formen und den Ausgang derselben mit folgenden Worten: Wir müssen die einfache Verflüssigung des Glaskörpers von der flockigen Dissolution als zwei Krankheitszustände, von ganz verschiedenen Ursachen abhängig, von ganz verschiedener Bedeutung und verschiedenen Ausgängen durchaus von einander trennen.

Nach Graefe theilte Arlt in seinem Werke „die Krankheiten des Auges" (III. Bd. pag. 16) die Glaskörperverflüssigung nach ihrer Entstehung in folgende Gruppen: Zur ersten Gruppe zählt er alle durch mechanische Zertrümmerung des Glaskörpergerüstes entstandenen Synchysen; zur zweiten diejenigen Fälle, in welchen dieselbe aus Verminderung des auf den Gefässen im Innern des Auges lastenden Druckes hervorgeht — hydrops ex vacuo, wie er diesen Zustand nennt; ferner hat er Glaskörperverflüssigung bei Iritis, besonders mit chronischem Verlaufe und nachfolgender Erweichung der vordersten Partie der Sclera beobachtet, dann auch in Fällen von congestiven Zuständen der Chorioidea und Netzhaut. Endlich führt er noch Veränderungen des Glaskörpers bei alten Leuten an, bei welchen er als Ursache den senilen Schwund des Glaskörpergerüstes betrachtet. Zum Schluss bemerkt er noch, dass diese Anführung von Ursachen der Synchysis durchaus nicht auf Vollständigkeit Anspruch macht.

Schliesslich führen wir hier noch eine von H. Müller schon im Jahre 1856 in dem „Sitzungsberichte der physikalisch-medicinischen Gesellschaft zu Würzburg" gemachte Mittheilung über die Glashautablösung wörtlich an:

„Der Glaskörper," sagt er bei der Beschreibung eines glaucomatösen, längst erblindeten Auges einer 83jährigen Person, „war hinten zum grössten Theile flüssig, nach vorn dagegen, hinter der Zonula, sass ein ringförmiger Wall von ziemlich fester

Gallerte. Die weisse Trübung oder bräunliche Trübung einzelner Stellen rührte von blassen Molekülen oder von rothbraunen Pigmentklumpen her. Herr Müller glaubte hier wie in anderen Fällen eine Ablösung der Glashaut von der Netzhaut zu erkennen, welche der Ablösung der Netzhaut von der Chorioidea in manchen Beziehungen analog ist."

Ich habe mir erlaubt, diese Beobachtung von H. Müller wörtlich zu citiren, weil sie, in den Berichten der Würzburger medicinischen Gesellschaft enthalten, wahrscheinlich nur wenigen Ophthalmologen zur Kenntniss gelangt ist; wenigstens war mir zur Zeit des Pariser Congresses, als ich über Ablösung der Hyaloidea sprach, dieser Aufsatz nicht bekannt, so wie wahrscheinlich auch Knapp und Nagel nichts von seiner Existenz wussten.

Aus dem Angeführten erhellt, dass sich in der Ophthalmologie das Bedürfniss, den Gesammtbegriff Glaskörperverflüssigung in besondere Gruppen zu theilen, schon lange fühlbar machte.

Es fragt sich nun, ob sich die Glaskörperablösung in eine von den verschiedenen Gruppen wird unterbringen lassen, welche Arlt mit dem allgemeinen Namen Synchysis corporis vitrei bezeichnet.

Unter diesem Namen pflegt man die Auflösung und Zerstörung des Glaskörpers zu verstehen. — Die Ablösung des Glaskörpers, seine Schrumpfung, bezeichnet einen ganz anderen Vorgang: sein Gewebe ist in diesen Fällen weder aufgelöst, noch zerstört, sondern nur durch seröses Exsudat von der Netzhaut abgehoben. — Wir haben es also da, wo das Gewebe des Glaskörpers aufgelöst und zerstört ist, mit einer Synchysis desselben, dort hingegen wo dasselbe bloss abgehoben und geschrumpft ist, mit Glaskörperablösung zu thun.

Die Zerstörung mit consecutiver Auflösung des Glaskörpergewebes habe ich sehr oft beobachtet, und zwar vorzugsweise bei Greisen. Diese Zerstörung geschieht auf dem Wege des fettigen Zerfalles des Stroma's und der Zellen, und diesen senilen Vorgang des Glaskörpergewebes, seine senile Verflüssigung, betrachte ich bis jetzt einzig und allein als synchysis corporis vitrei. Sie beginnt immer im hinteren Theile des Auges, manifestirt sich ohne Ausnahme durch Fettmetamorphose der Zellen, durch das Auftreten von Fettkörnchen im Stroma; der diesem Processe anheimgefallene Theil des Glaskörpers wird zerstört, verflüssigt, scharfe Grenzen aber zwischen diesem und den gesunden Theilen existiren nicht — der Process verbreitet sich diffus nach allen Richtungen.

Durch diesen Mangel an scharfer Begrenzung, durch die Anwesenheit von Fetttröpfchen in den Zellen und im Stroma, durch die Zerstörung also, nicht aber durch die Abhebung des Gewebes unterscheidet er sich von der Ablösung. Von den anderen anatomischen Eigenthümlichkeiten wird weiter unten die Rede sein, alsdann werden wir auch sehen, dass vielleicht ein grosser Theil der Arlt'schen synchysis corporis vitrei als Glaskörper-Ablösungen werden aufzufassen seien.

Ein anderer bedeutender Unterschied zwischen der Verflüssigung des Glaskörpers und der Ablösung desselben besteht höchst wahrscheinlich in ihren Ausgängen. Die Ablösung des Glaskörpers, in der Regel durch einen Gewaltact oder sonst tief in das Leben des Auges eingreifende Störungen hervorgerufen, stellt einen pathologischen Process im wahren Sinne des Wortes dar, während die Verflüssigung desselben, welche als ein Product des senilen Marasmus im Organismus auftritt, so wie das Gerontoxon, die Verdichtung der Linse, und andere senile Veränderungen auf der Grenze zwischen einem pathologischen und physiologischen Processe stehen.

Daher hat selbstverständlich die Ablösung des Glaskörpers eine für das Leben des Auges bei weitem weniger indifferente Bedeutung als die einfache Verflüssigung desselben. Es war schon H. Müller bekannt, dass die Ablösung des Glaskörpers auch denselben Process in der Retina hervorrufen kann; die unten angeführten Fälle erweitern noch mehr das Gebiet der gegenseitigen Beziehungen dieser Krankheiten untereinander. Möge man sagen was man wolle, immerhin aber bleibt das Zustandekommen der Netzhautablösung noch sehr dunkel. Es ist durchaus nicht so leicht, wie es auf den ersten Blick erscheint, sich darüber eine Vorstellung zu machen, wie bei gesundem Glaskörper und Netzhaut in Folge eines plötzlich aus der Chorioidea austretenden serösen Exsudates eine so leichte und momentane Trennung der beiden Membranen von einander erfolgen könne. Um sich diesen nur scheinbar so einfachen Process zu erklären, bedarf es einiger vermittelnder Factoren. Stellwag v. Carion hat hierbei auf den Glaskörper, als auf einen der wichtigsten von ihnen schon lange hingewiesen; diese seine Ansicht bestätigen vollkommen die unten angeführten Fälle. —

In der vorliegenden Arbeit erlaube ich mir einige von den 30 Augen zu beschreiben, die mit diesem Process behaftet, mir zur Untersuchung vorlagen.

Nachdem ich mich mit den Ursachen und dem Mechanismus der Entstehung des Processes vertraut gemacht hatte, proponirte ich Dr. Gôuvea darauf bezügliche Experimente an Thieren anzustellen. Seine schönen Resultate überzeugten mich endgültig von der Wichtigkeit dieser Frage für die practische Ophthalmologie, da dieser Process so häufig nach zufälligen, sowie absichtlichen Verletzungen des Auges auftritt.

Ich will nicht eher an den descriptiven Theil meiner Arbeit gehen, bevor ich nicht allen denjenigen Ophthal-

Bevor meinen warmsten Dank ausgesprochen habe, welche mich durch ihre Güte in den Besitz des zur Untersuchung erforderlichen Materials gesetzt haben. Wenn ich auch hier nicht alle namentlich anführe, weil ich sonst fast alle deutschen Ophthalmologen nennen müsste, so halte ich es doch für meine Pflicht, dem Professor Otto Becker meinen speciellen Dank auszusprechen für die Bereitwilligkeit, mit welcher er mir nicht nur die von ihm entfernten Augen, sondern seine ganze im Laufe vieler Jahre zusammengebrachte Sammlung zur Verfügung gestellt hat.

I.

Nachstehend beschriebenes Auge mit beifolgenden klinischen Angaben verdanke ich Herrn Prof. A. v. Graefe.

Der Patient, Arbeiter, 30 Jahre alt, stellte sich Anfangs Juli, kurz nach stattgehabter Verletzung vor. — Ein fremder Körper war durch die Hornhaut durchgefahren und hatte eine kleine Wunde, ungefähr am unteren Pupillarrande, gemacht. Ferner hatte dieser Körper auch die Iris nach unten, innen durchschlagen, — wie es aus dem vorgefundenen Blutcoagulum zu erschliessen war — und sich, wie es scheint, ohne Verletzung der Linse, in den untern, innern Abschnitt des Glaskörpers versenkt. Da Metallspäne gegen die Brille gefahren waren und dieselbe zerschmetterten, so war es ungewiss, ob Metall oder Glas eingedrungen war. Bei der Augenspiegeluntersuchung zeigte sich der fremde Körper eigenthümlich leuchtend, von wenig trüber Masse umschleiert, und konnte daher nur mit Wahrscheinlichkeit für Glas gehalten werden.

Verlauf. Erste Tage günstig, den dritten Tag pericorneale Injection, leichte eiterige Infiltration im oberen Hornhautabschnitte; vierten Tag Hypopion, welches rasch wächst; sehr starke Schmerzen; siebenten Tag

Iridectomie nach oben mit schmalem Messer. Remission aller Schmerzen, bei schwindender Eiterinfiltration.

Später aber Wiederauftreten der Schmerzen bei Palpation; starke Eiterbildung im vorderen Abschnitte des Bulbus. Noch ziemlich guter Lichtschein einen Tag vor der Enucleation, welche drei Wochen nach stattgefundener Verletzung ausgeführt wurde.

Diagnose. Starke Eiterbildung in der vorderen Hälfte des Glaskörpers, eiterige Iridokeratitis mit beginnender eitriger Cyclitis. Fremder Körper. Ungewiss, ob Netzhautablösung.

Der sagittale Durchmesser beträgt 26½ Mm., der quere 25 Mm. Das Auge ist in der horizontalen Ebene durchschnitten und in zwei Hälften, eine obere und eine untere getheilt. Der Befund ist folgender: der Glaskörper (Fig. 1. g') ist abgelöst und hat die Form eines Trichters, dessen spitzes Ende gegen den Eintritt des Sehnerven, das breitere gegen die ora serrata gerichtet ist. Der Glaskörper ist in Falten geschrumpft und halb durchsichtig; der Zwischenraum zwischen ihm und der Netzhaut von einem trüben gelatinösen Exsudat erfüllt. Die Lage der Netzhaut und Chorioidea normal. Die vordere Kammer mit einem trüben bräunlichen Exsudat angefüllt. Die Corticalsubstanz der Linse ist in eine breiartige Masse verwandelt, in welcher der durchsichtige Kern schwimmt. Der Ciliarmuskel etwas angeschwollen.

Mikroskopische Untersuchung:

Die Cornea ist an zwei Stellen verwundet, die unregelmässige Narbe in der Mitte und etwas nach unten, befindet sich im Zustande der Heilung und besteht hauptsächlich aus dicht und unregelmässig mit einander verflochtenen, neugebildeten Fasern, mit einer unbedeutenden Menge von runden und sternförmigen Zellen. Die andere Narbe befindet sich am oberen Rande der Hornhaut in Folge einer früher ausgeführten Iridectomie.

Die Kapsel der Linse ist im unteren Theile des Aequators durch den hier hindurchgedrungenen fremden Körper durchschnitten. Die Corticalis ist in einen Brei umgewandelt, dessen Hauptmasse aus Eiter-Zellen und

aus den Resten der zertrümmerten Linsen
Da die Kapsel geöffnet ist, so ist es am
anzunehmen, dass die Eiterzellen durch di
hin eingedrungen sind. Der Linsenkern,
nur etwas gebläht sind, schwimmt in dies

Die Regenbogenhaut ist dicht mit
Die ganze vordere Kammer mit einer ser
enthaltenden Flüssigkeit angefüllt.

Indem wir uns bemühen, hier die E
erforschen, sehen wir allein zwar, dass
der Descemetischen Haut jedenfalls kein
der Bildung derselben in dem vorliegenden
auf dem weder in seiner Form noch in
noch in seinen übrigen Eigenschaften
Epithel liegen dichte Schichten von Eiter
masse dieses letzteren füllt jene Gegend
im normalen Auge vom sogenannten liga
natum eingenommen wird.

Die Gefässe des plexus venosus von I
jetzt, von dichten Eiterschichten umgebe
Verbindung mit dem ligamentum pectinatum
sie im normalen Zustande durch eine dün
rigen Gewebes getrennt sind. Als Quelle
entwicklung und Anhäufung des Eiters,
Obigem hervorgeht, die Umgebung des
und das ligamentum pectinatum. Da fer
Iris mit Eiter infiltrirt und ausserdem ih
vorderen Kammer gekehrte Fläche mit E
besäet ist, so diente hier aller Wahrschei
die Regenbogenhaut als zweite Quelle.

Der Ciliarmuskel ist, wie früher b
tend verdickt. Die Verdickung hängt hau
der bedeutenden Hypertrophie des interst
gewebes ab. Die Zwischenräume zwische
bündeln sind hier wenigstens um das Dop
malen verdickt und ausgefüllt, zum Th
schwollenen Bindegewebsfasern, zum Thei
diffus umherliegenden Eiterzellen. Dies
überwiegender Mehrzahl im vorderen The
muskels angehäuft, folglich in der Nach
Venenplexus. Hinsichtlich der Muskelfas

wähnen, dass ihre Theilnahme sich auf die augenscheinliche Trübung und geringe Vergrösserung ihrer Kerne beschränkt, welche letztere jedoch sichtbar ihre Stäbchenform conservirt haben.

Aeusserst interessant ist die Veränderung der Nerven, welche sich netzförmig, theils auf die Oberfläche des Muskels (zwischen ihm und der sclerotica), theils in seine Substanz erstrecken. Innerhalb der Nervenverzweigungen des Ciliarmuskels bemerkt man im normalen Zustande immer eine Menge länglicher Kerne — in dem vorliegenden Falle aber sind dieselben besonders bemerkbar in Folge ihrer Anschwellung. Diese Kerne gehören speciell der im normalen Zustande nur schwer erkennbaren Neuroglia an — hier jedoch ist letztere in so hohem Grade hypertrophirt, dass man sie schon bei mittlerer Vergrösserung und ohne alle künstliche Behandlung deutlich sieht. Ausser den angeschwollenen Kernen und der hypertrophirten Neuroglia sieht man in jedem, sogar dem dünnsten Nervenbündel, zwischen den Fasern eine grosse Anzahl freier runder Zellen, ihre Zahl ist besonders gross an allen Verzweigungstellen der Nerven. Die Marksubstanz der Nervenfasern (es ist hier die Rede von den dunkelrandigen) ist in einigen Bündeln in grosse, das Licht stark brechende Tropfen zusammengeballt, in manchen Fasern ist sie in eine feinkörnige Masse zerfallen, in beiden Fällen sind die Achsencylinder bisweilen auf eine Strecke von 0,5—0,7 Mm. vollständig nackt. Eine derartige Veränderung der Marksubstanz der Nervenfasern lässt sich nur im untern und innern Theile des Auges constatiren, an anderen Stellen trifft man sie viel seltener an. Ob diese Veränderungen in den Nerven mit jenen starken Schmerzen, über welche der Patient geklagt hat, in Verbindung stehen, und ob sie uns irgend welchen Anhaltspunkt zur Erklärung der in diesen Fällen so häufig vorkommenden sympathischen Erkrankung des andern Auges geben, ist schwer zu sagen.

Die Chorioidea ist überall mit Eiter infiltrirt, nur ist dessen Vertheilung nicht überall dieselbe; während in den vorderen Theilen der dem Ciliarmuskel anliegenden Chorioidea alles Gewebe derselben derartig mit Eiter

infiltrirt ist, dass ihre Dicke wenigst
vom Normalen beträgt, liegen in den
nur hauptsächlich in der Chorioca
Eiterherde.

Die Retina zeigt Hypertrophie i
bedeutenden Zerfall ihrer Nervenelem
Substanz Anhäufung von Eiterzellen.

Die Radiärfasern gehen in Gest
deutlich sichtbarer, ununterbrochener
Limitans interna bis zur externa (Fi
tans interna steht in ziemlich engem
mit den Radiärfasern, so dass, wenn
teren abgerissen wird, in der Mehrzah
der Verwachsungstelle zurückbleiben
bleiben bisweilen auf ihrer, der Re
Oberfläche sehr feine Fäden zurück; r
hindert dieser Grad von Verwachsun
pathologischen Zuständen die Limitan
Retina durch eine seröse Flüssigkeit
Wir sehen dieses an vielen Schnitten,
seröse Exsudat dieselbe in Form klei
der Retina trennt.

Die Enden der der Limitans in
Radiärfasern zerfallen in ein ganzes B
einige von diesen erscheinen in Form
zweigender, den Nervenfasern parallel
läufer (Fig. 2, rf). — Hier sind diesel
Atrophie der Nervenfasern und der
bindegewebigen Stroma's sogar an d
der Retina deutlich sichtbar, besser
zupften Präparaten, an welchen die
weilen die Radiärfasern selbst an L
Ich glaube hier nicht noch besonders
zu müssen, dass sie hier in solchem G
pathologischen Wucherung auftreten,
Ausläufer an diesem Ende der Radiär
ständlich ungleich dünner, gelang mi
zupfen, auch der gesunden Netzhaut,
Folge ihrer Dicke sieht man die R
Durchtritte durch die Moleculärschich
Letztere nimmt bei der Hypertrophie

stroma's einen nur unbedeutenden Antheil, sie geht sogar bei vollständigem Schwinden der Nervenelemente nie zu Grunde, sie betheiligt sich aber auch nur sehr selten an dem Processe durch starke Wucherung.

In der inneren Körnerschicht sitzen auf den Radiärfasern grosse ovale Körner (Fig. 2 i k), je eines auf jeder Faser. Ihren Antheil an dem Processe bekunden sie nur durch eine leichte Anschwellung. An einigen Fasern erscheint an der Berührungsstelle dieser Körner mit den Radiärfasern eine feinkörnige Masse. Die Körner sind ziemlich fest mit den Fasern verwachsen, so dass es nur mit Mühe und sehr selten durch anhaltendes Klopfen an das Deckgläschen gelingt, sie von einander zu trennen. Es ist überaus schwer, irgend eine Verbindung der Radiärfasern bei ihrem Durchgange durch die Zwischenkörnerschicht mit letzterer zu constatiren. Auf der Membrana fenestrata von Krause, findet sich keine Andeutung davon. Alle in dem Querschnitte, Abbildung No. 2, enthaltenen Radiärfasern, gehen ununterbrochen und gerade verlaufend zur Limitans interna. Wir zählen solches nicht der Zufälligkeit des geführten Schnittes bei, sondern sahen dieses Verhältniss sehr oft, sowohl an zerzupften Präparaten, als auch an andern Querschnitten dieses Auges, noch häufiger an verschiedenartigen andern Augen. Wir können auch gleichzeitig auf die, dasselbe Verhältniss zwischen Radiärfasern und Zwischenkörnerschicht darstellende Abbildung von Czerny*) hinweisen.

Von der Zwischenkörnerschicht ist nur eine feinkörnige Masse zurückgeblieben, durch welche sich die Radiärfasern zur äusseren Körnerschicht begeben. In letzterer zerfallen die Radiärfasern auf's Neue in ein Netz von sehr feinen Fäden, vermittelst derer sie mit der limitans externa verwachsen. In diesem feinen Netze sitzen hin und wieder glänzende Körner, Ueberreste atrophirter Körner der äusseren Schicht.

Die Nervenelemente sind nicht überall gleichmässig zerstört; im hinteren Theile des Auges, in der Gegend

*) Bericht über die Augenklinik der Wiener Universität 1863—1865. S. 178.

des Sehnerveneintritts haben sie sich unverhältnissmässig besser erhalten, als im vordern.

In der vorderen Hälfte des Auges sind die Nervenfasern vollständig untergegangen, an ihrer Stelle befinden sich Eiterzellen, im Aequarialtheil sind sie an vielen Stellen erhalten, aber auch hier sind sie alle, in der Umgebung der Papille aber nur einige, mit sehr kleinen, glänzenden Fettkörnchen durchsetzt.

Die Ganglienzellen haben sich in der Gegend der Macula lutea mehr weniger gut erhalten, in den übrigen Theilen der Retina sind sie angeschwollen, ihr Protoplasma mit Fettkörnchen überfüllt, einige von ihnen sind sogar ganz zerstört, und an Stelle der gewesenen Nervenzelle liegt nur ein, seiner Grösse und seinem glänzenden Nucleolus nach leicht erkennbarer Kern. In der ganzen Peripherie der Retina endlich keine Spur einer Ganglienzelle.

Von der ganzen innern Körnerschicht sind, wie wir erwähnten, nur grosse ovale Kerne der Radiärfasern geblieben, alle übrigen Elemente dieser Schicht aber zerstört.

Die Körner der äusseren Schicht sind in glänzende, runde kleine, von den hierhin eingewanderten Eiterzellen leicht unterscheidbare Körperchen umgewandelt.

Die Stäbchenschicht endlich hat hier auch bedeutend gelitten, einige von den Stäbchen sind geschrumpft, andere in lange dünne Fäden gedehnt, an vielen Stellen, namentlich im vorderen Theile der Retina sind sie vollständig untergegangen.

Um hier einiges Licht über die Entstehung des Eiters zu erhalten, wollen wir diejenigen Theile der Retina, welche von demselben durchaus infiltrirt sind, ganz ausser Acht lassen, und unsere Aufmerksamkeit nur denen zuwenden, in welchen das gegenseitige Verhältniss zwischen den normalen Elementen der Retina und des Eiters noch nicht ganz getrübt ist. Dort wo die Eiterbildung erst beginnt, erscheint der Eiter zuerst in der Nervenfaser- und Zwischenkörnerschicht, (hier bedeutend seltener); hierbei schwellen die Körner der Radiärfasern an, ohne dass sich in ihnen irgend welche Beweise der Theilung kundgeben. In diesem ange-

schwollenen Zustande verbleiben sie während der ganzen Zeit der Eiterbildung, so dass man sie in dieser Gestalt bei aufmerksamer Beobachtung bisweilen sogar dort antrifft, wo die Retina schon lange ganz mit Eiter durchtränkt ist. Im Anfange der Eiterbildung bieten dagegen die andern zelligen Elemente der Retina, als die Ganglienzellen, die Körner der äusseren und inneren Schicht entweder die Zeichen einer regressiven Metamorphose dar, oder bleiben unverändert. An der Eiterbildung nehmen folglich diese Elemente keinen Antheil.

Wir haben schon im Jahre 1865 auf die Existenz solcher Kerne in der Nervenfaserschicht hingewiesen, welche sich bei chronischen Entzündungen der Retina durch ihre Proliferation augenscheinlich betheiligen. Meine darauf bezüglichen späteren Untersuchungen haben dargethan, dass dieses nicht Kerne, sondern ganze Zellen sind. Bei jeder Reizung des Auges vermehren sie sich auffallend, dieses sind die einzigen Elemente der Retina, denen man mit einiger Wahrscheinlichkeit eine Betheiligung an der Eiterbildung beimessen könnte; das letztere angenommen, können wir ihnen dennoch nicht die Hauptrolle zuschreiben. Den in den Retinalgefässen vor sich gehenden Veränderungen müssen wir in diesem Processe unbedingt den Vorrang einräumen. Die Gefässe zeigen nämlich eine bedeutende Abweichung von der Norm, ebenso hinsichtlich ihrer Wände, als in Bezug auf ihren Inhalt.

Die Adventitia der Venen ist mit einer Eitermasse dicht infiltrirt, auf den Wänden der Capillaren sitzen ebenfalls Eiterzellen, in denjenigen Theilen der Retina, in welchen die Bildung des Eiters erst beginnt, concentrirt sich derselbe hauptsächlich um die Gefässe. Da die Capillaren in der Zwischenkörnerschicht in Schlingen enden, so ist es sehr wahrscheinlich, dass die hier befindlichen freien Eiterzellen aus den Capillaren hierhin vorgedrungen sind.

Der Inhalt der Gefässe ist in sofern verändert, als das Verhältniss der weissen Blutkörperchen zu den rothen von der Norm abweicht, indem die Quantität der ersteren die der letzteren bedeutend überwiegt.

In Erwägung alles des hinsichtlich der Retina Gesagten, können wir folgende Schlussfolgerung ziehen. Bei der acuten eitrigen Entzündung der Retina, bezeugen die Nervenelemente derselben ihre Betheiligung durch eine Reihe regressiver Veränderungen und ihren endlichen Zerfall; ihr Bindegewebsstroma hypertrophirt hierbei, ihre Kerne aber betheiligen sich an der Eiterbildung nicht; als Quelle der letzteren dienen die Gefässe (die weissen Blutkörperchen?) und vielleicht die in der Nervenfaserschicht befindlichen Zellen.

Der Glaskörper ist, wie erwähnt, abgelöst. Die Ablösung beginnt nicht weit von der ora serrata und erstreckt sich bis zum Eintritte des Sehnerven, mit welchem der Glaskörper mit seinem zugespitzten Ende verwachsen ist (Fig. 1 g'). Die Oberfläche des Glaskörpers erscheint auf dem Querschnitte doppelt conturirt und, mit dem Pinsel von den Eiterzellen befreit, bei der Besichtigung en façe ganz glatt und structurlos, bei der Entfernung des Deckgläschens faltet sich diese Oberfläche, so dass sich eine membranartige Schicht zeigt, welche uns aber als eine selbstständige und isolirbare darzustellen, nicht gelang.

Das Gewebe des corpus vitreum ist geschrumpft, sichtbar faserig, und ziemlich tief mit Zellen angefüllt. Ausser gewöhnlichen Glaskörperzellen treffen wir an denjenigen Stellen, an welchen sich der Glaskörper noch nicht von der Retina abgelöst hat, Eiterzellen in grosser Quantität an. An den Querschnitten der Retina und des Glaskörpers zusammen, sieht man an vielen Stellen sehr deutlich, wie der Eiter aus der Retina hierher durchdringt. Bei seinem Eintritte in den Glaskörper verbreitet er sich nicht auf der allerobersten Schicht, sondern etwas tiefer, so dass zwischen dem Eiter und der Retina eine von ersterem freie Schicht liegt, hier befinden sich normale Zellen des Corpus vitreum.

Der Zwischenraum zwischen Retina und Glaskörper ist an der Ablösungsstelle mit einem serösen, unter Einfluss der Müller'schen Flüssigkeit vollständig verdichteten, leicht zu schneidenden gelatinösen Exsudat angefüllt. In letzterem befinden sich Eiterzellen, diese

sind aber unmittelbar an der inneren Seite der Netzhaut und der äusseren Oberfläche des Glaskörpers, zu einer dichten Masse angehäuft, an allen anderen Theilen liegen sie dagegen in unbedeutender Zahl zerstreut.

II.

Das folgende Auge habe ich von Dr. Mooren mit einer kleinen Notiz seines gewesenen Assistenten Dr. Herrmann erhalten. Es war durch einen Fremdkörper verletzt worden und wurde 3 Monate später wegen eines ernsten sympathischen Leidens des anderen Auges enucleirt.

Das ganze Auge ist von vorn nach hinten kürzer, der Durchmesser beträgt in dieser Richtung 25 Mm., der quere 27 Mm. Die Cornea ist an ihrem oberen, äusseren Rande verletzt, die unregelmässige Narbe verläuft von dem Rande der Cornea zur Mitte, $3^1/_2$ Mm. lang. Das Auge wurde in der verticalen Ebene so durchschnitten, dass es in zwei Hälften, eine äussere und eine innere zerfiel.

Aeussere Hälfte:

Die Narbe der Cornea erstreckt sich durch die ganze Dicke derselben. Die Pupille ist durch eine neugebildete Membran geschlossen, von welcher ein dünner Ausläufer zur Cornealnarbe geht, der die ganze Iris zur Descemetischen Haut hinzieht; in Folge dessen besteht eine beträchtliche Verflachung der vorderen Kammer. An die hintere Fläche der Regenbogenhaut legt sich die zusammengeschrumpfte Kapsel. Die Chorioidea ist in ihrem äusseren und oberen Theile ein wenig von der Sclerotica abgehoben — die Ablösung beginnt vom Ciliarmuskel und erstreckt sich bis zum Aequator.

Die Papille ist bedeutend angeschwollen; von ihr geht nach aussen und etwas nach oben (d. h. also über der Macula lutea) eine durch die leicht abgelöste Netzhaut gebildete breite Falte. An allen übrigen Stellen liegt die Netzhaut der Chorioidea genau an.

Die interessanteste Veränderung bietet der Glaskörper; er ist geschrumpft und ganz von der Netzhaut

abgelöst. Er hat die Form eines Trichters, dessen breite Oeffnung nach vorn gerichtet ist; das zugespitzte Ende ist mit der Netzhaut dort verwachsen, wo die von der Papille ausgehende Falte endet, folglich an dem äusseren aequatorialen Theile des Auges, 5 Mm. von dem Eintritte des Sehnerven. An der Stelle der Verwachsung befand sich ein $1^1/_2$ Mm. langes Zündhütchenstück.

Der Glaskörper steht nur in seinem vorderen Theile ungefähr 2 Mm. hinter der Ora serrata mit der Retina in Verbindung. Der Zwischenraum zwischen der Retina und dem Glaskörper war mit einer bei der Section sich entleerenden Flüssigkeit angefüllt, in welcher sich bei der mikroskopischen Untersuchung schwimmende weisse und rothe Blutkörperchen und geronnenes Fibrin fanden. Die Zahl der rothen Blutkörperchen war so gering, dass die den Glaskörper abhebende Flüssigkeit durch dieselben nicht einmal roth gefärbt war.

Die innere Fläche der Netzhaut war rauh, wie besäet mit halb durchsichtigen Körnchen, welche sich mit dem Pinsel entfernen liessen.

Die innere Hälfte

des Auges war mit einer serösen Flüssigkeit erfüllt. Die Lage der Retina und Chorioidea normal; nur liegt der Rest des Glaskörpers an der hinteren Fläche der Regenbogenhaut.

Mikroskopische Untersuchung:

Die ganze Chorioidea ist mit einer bedeutenden Anzahl neuer Zellen infiltrirt, ihre Menge in dem hinteren Theile der Gefässhaut unverhältnissmässig beträchtlicher, als im vorderen. In der Gegend des Ciliarkörpers erscheinen sie nur stellenweise und halten sich vorzüglich an die Adventitia der Gefässe. In dem Ciliarkörper selbst befinden sich die Zellen in ganz kleinen Haufen. Die Hauptveränderung besteht hier in der Hypertrophie des Bindegewebes und in serösem Exsudate, welches an vielen Stellen in bedeutender Ausdehnung die Muskelfasern von einander trennt. Die Regenbogenhaut sowie der hintere Theil der Chorioidea sind dicht mit Zellen angefüllt.

Die Zellen der Chorioidea theilen sich bekanntlich in zwei grosse Abtheilungen, pigmentirte und pigmentlose. Unter den ersteren trifft man nur sehr wenige von runder Form an; die Mehrzahl derselben ist mit Ausläufern versehen, einige, (im Stroma selbst liegende) mit dünnen langen, sich verzweigenden, andere (in der lamina fusca) mit flachen und kurzen Ausläufern. Von den pigmentlosen Zellen sind die einen, grösseren mit Ausläufern versehen, die andern in der Regel rund; letztere, welche nach Haase Lymphkörperchen gleichen, zeigen im Leben Formveränderungen.

Wir können die Voraussetzung von Haase, dass sie auch ihre Lage zu verändern im Stande sind, durch wiederholt von uns gemachte Erfahrungen bestätigen. Besonders geeignet zu derartigen Untersuchungen ist die Chorioidea von weissen Kaninchen und Ratten. Mit Hartnack's System 9 und Mikrometer-Ocular, gelang es mir auch nach der Methode von Haase, schon einigemal die Bewegung der Zellen durch eine ganze Abtheilung des Mikrometers zu beobachten. — Die Zellen schicken Ausläufer aus, wobei einer von ihnen (nicht immer der dickste) sich gleichsam fixirt, so dass bei der Zusammenziehung der Zelle nicht die Ausläufer derselben sich in den Körper zurückziehen, sondern die Zelle selbst durch den Ausläufer zum Fixationspunkte hingezogen wird. Bei der Untersuchung der Zellen der Chorioidea in diesem Falle, waren die mit Ausläufern versehenen Zellen, sowohl die pigmentirten, als die grossen pigmentlosen, unverändert; sie sind hier sehr leicht zu erkennen, weil sie sich in ihrer Form, Grösse und Farbe scharf von den runden, die Chorioidea infiltrirenden Zellen unterscheiden. Ueber das Schicksal der runden wandernden Zellen der Chorioidea läst sich schwer urtheilen; sie verschwinden vollständig in der Masse der ihnen sehr ähnlichen, die Chorioidea anfüllenden Zellen.

In den Gefässen der Chorioidea erscheinen die weissen Blutkörperchen in unverhältnissmässiger Menge im Vergleiche zu den rothen. Schon zu der Zeit, als ich unter Leitung von Müller arbeitete, fiel mir diese Erscheinung bei Panophthalmitis weisser Kaninchen auf.

Eine solche Anhäufung der weissen Blutkörperchen an den Gefässwänden erklärt H. Müller dadurch, dass sich bei der dem Tode vorausgehenden Agonie der Blutlauf in den Chorioidealgefässen in Folge ihres geschlängelten Verlaufs verhältnissmässig früh verlangsamt: die Verlangsamung beginnt in der Regel an der Peripherie der Blutsäule, in welcher immer die Mehrzahl der weissen Blutkörperchen schwimmt. — In Folge dieser beiden Bedingungen muss sich eine um so grössere Anzahl weisser Blutkörperchen an den Gefässwänden anhäufen, je länger die vorangegangene Agonie gedauert hat. Zur Bestätigung dieser Erklärung habe ich eine grössere Anzahl von Leichenaugen untersucht, in Fällen, wo keine besondere Krankheit dieses Organs sich constatiren liess, und fand in der That, dass bisweilen die Gefässe der Chorioidea auch hier mit weissen Blutkörperchen überfüllt waren. Wenn also auch obige Erklärung eine Bedeutung für Leichenaugen hat, so verliert sie dieselbe vollständig in Bezug auf enucleirte Augen. Nichtsdestoweniger beobachten wir auch hier zuweilen denselben Vorgang und in noch ausgesprochenerer Weise. Die Ueberfüllung der Chorioidalgefässe bei acuten Entzündungen der Augenhäute (mit weissen Blutkörperchen) stellt eine so oft vorkommende und auffallende Erscheinung dar, dass Czerny*) schon vor der Cohnheim'schen Entdeckung, auf Grund seiner Untersuchungen der Aderhaut, die Frage aufwarf, ob sich nicht der Eiter in ihr aus den weissen Blutkörperchen bilde. In letzterer Zeit hat auch Berlin dieser Frage seine Aufmerksamkeit zugewendet. Der hier zu beschreibende Fall bietet auch in dieser Beziehung sehr Interessantes. Viele Venen sind mit weissen Blutkörperchen förmlich überfüllt, dieselbe Erscheinung findet sich in der ganzen Choriocapillarschicht; einige Capillaren sind sackförmig erweitert, ebenfalls mit weissen Blutkörperchen erfüllt. In den Arterien macht sich dieses Missverhältniss weniger bemerkbar.

Wir sehen also, dass die Theilnahme der Gefässe an der Eiterbildung keinem Zweifel unterliegt, die Theilnahme der wandernden Zellen ist möglich, lässt sich aber

*) l. c. pag. 182—183.

schwer erweisen. Die pigmentirten und pigmentlosen sternförigen Zellen betheiligen sich nicht an diesem Prozesse.

Die Netzhaut zeigt überall eine bedeutende Hypertrophie ihrer Stützfasern, insbesondere sind die inneren Enden derselben verdickt. Diese Hypertrophie des Bindegewebes ist besonders stark in der Gegend der Ora serrata, wodurch die nervösen Elemente vollständig erdrückt und zertrümmert sind. Von den letzteren sind in der ganzen Dicke der Retina nur noch Körner der äusseren Schicht zu erkennen. Die nervösen Elemente haben auch in den anderen Partien der Retina etwas gelitten, aber nicht so sehr von gewuchertem Bindegewebe, als von der die ganze Dicke der Netzhaut durchtränkenden serösen Infiltration. Die Ganglienzellen sind angeschwollen, ihr Protoplasma getrübt und grobkörnig, mehrere derselben überfüllt mit Fettkörnchen. Die Stäbchenschicht hängt der Limitans überaus schwach an; klopft man mit der Nadel auf das Deckgläschen, so löst sie sich leicht von der übrigen Netzhaut ab. In der inneren Hälfte vieler Zapfen sieht man vollkommen durchsichtige Blasen; ihre äussere Hälfte dagegen ist trübe und körnig. Die interessanteste Veränderung stellt das Verhältniss der Limitans zur Retina dar.

Wir haben schon oben erwähnt, dass die innere, der Höhlung des Auges zugekehrte Netzhautfläche Unebenheiten zeigt; dieselben erscheinen bei Loupenvergrösserung in der Form theils runder, stecknadelkopfgrosser, theils flacher, grösserer Bläschen. Auf dem Querschnitte erweiset sich, dass diese Blasen nichts anderes sind, als die abgelöste Limitans; der Raum zwischen ihr und der Retina ist mit einer ganz structurlosen Masse angefüllt, derjenigen ähnlich, welche wir gewöhnlich zwischen Chorioidea und Retina bei Ablösung der letzteren finden.

Die dreieckigen Enden der Radiärfasern, welche der Höhlung der Bläschen zugekehrt sind, zerfallen hier in Bündel freiendender feinster Fasern. Die der Retina zugekehrte Fläche der Limitans zeigt Unebenheiten, von denen aus sehr feine Fäden sich in die Höhlung der Bläschen erstrecken, dies sind Reste der im normalen

Zustande der Limitans anhaftenden Radiärfasern, die dem Glaskörper zugekehrte Fläche der Limitans ist vollständig glatt.

Der Glaskörper ist, wie wir gesehen haben, vollständig abgelöst und bildet einen Kegel, dessen Spitze nach aussen von der macula lutea an der Retina adhärirt. Andererseits sind auch Netzhaut und Aderhaut an dieser Stelle mit der Sclerotica innig verwachsen. — Der Glaskörper hat hier keine selbstständige Hülle, wenigstens keine isolirbare. Seine äussere Oberfläche ist glatt, erscheint aber unter dem Mikroskop nicht structurlos, sondern faserig; die Glaskörpersubstanz ist in ein dichtes Netz sehr feiner Fasern umgewandelt. Zwischen diesen Fasern trifft man eine bedeutende Quantität Zellen der verschiedensten Art, runde, spindel- und sternförmige. Bei dieser faserigen Umwandlung bietet der Glaskörper eine solche Consistenz, dass wir ohne Missbrauch des Wortes von Verwachsung desselben mit der Retina sprechen können. Letztere kommt entweder so zu Stande, dass Ausläufer des neugebildeten Bindegewebes vom Glaskörper in die Netzhaut übergehen, oder so, dass die Vereinigungsfasern aus der Retina selbst entspringen.

Aus meinen zahlreichen Untersuchungen ähnlicher Fälle geht hervor, dass sowohl die peripherisch gelegenen Zellen des Glaskörpers, als auch die Adventitia der Netzhautvenen und die verbreiterten Enden der Radiärfasern bei solchen Verwachsungen die Hauptrolle spielen.

III.

Dieses Auge habe ich von Herrn Dr. Mooren erhalten, mit folgender kleinen Notiz seines Assistenten Dr. Ludowigs.

Ferdinand Schriener. Am 4ten August 1868 präsentirte sich P. mit Contusio sclerae in regione ciliar. Gegen die heftigen Ciliarschmerzen wurden Atropiu nnd Kataplasmen verordnet. Mit dieser Verordnung versehen, kehrte P. in seine Heimath zurück und als er sich nch Verlauf von 24 Tagen abermals vorstellte, waren die Schmerzen zu einer unerträglichen

Höhe gestiegen. Die absolute Erblindung des einen und die accomodative Behinderung des anderen Auges veranlassten am 28. August die Enucleatio bulbi. Am 31. August kehrte P. in seine Heimath zurück.

Das Auge leicht atrophisch, der gerade, ebenso der sagittale Durchmesser 22 Mm. Von der hinteren Kammer keine Spur, weshalb in der vorderen Kammer die dem Aequator der Linse entsprechende Stelle eingesunken erscheint. Die Linse liegt unmittelbar der hinteren Fläche der Iris an und ist 5,6 Mm. dick und 7,2 Mm. breit; wie aus beifolgender Abbildung (Fig. 3, l) erhellt, ist ihre hintere Fläche ausgebuchtet. Hinter der Linse liegt etwas nach unten ein scharf begrenzter ovaler, 5 Mm. dicker Abcess (ab). Der Glaskörper ist abgelöst nnd hat die Form eines Trichters,er berührt die Retina nur an der Ora serrata und ist mit seinem spitzen Ende mit der stark hervorgezerrten Papille (Fig. 3. v.) verwachsen; zwischen ihm und der Retina liegt Exsudat, die Netzhaut ist ebenfalls von der Chorioidea abgelöst und zwar in sehr eigenthümlicher Weise. Das Bild, welches die abgelöste Retina darbietet, bringt hinsichtlich des Ursprungs der Netzhautablösung den Eindruck hervor, als wenn der, durch sein oberes Ende nicht allein mit der Papille, sondern auch mit der ihn umgebenden Netzhaut verwachsene Glaskörper bei seiner Contraction die Retina von der Chorioidea weggezogen hätte, wodurch auch die Papille selbst eine Verlängerung erlitten hat; auf $1^1/_2$ Mm. ausgedehnt, war sie nicht mehr im Stande, dem sich retrahirenden Glaskörper zu folgen, trotzdem aber dauerte die Retraction fort, und der Glaskörper hat dann statt der Papille nur die Limitans mit einem Theil der Nervenfaserschicht nach sich gezogen. Bei dieser gewaltsamen Abhebung wurden Gefässe zerrissen und der dreieckige Raum (o) zwischen Papille, Limitans und Retina füllte sich mit Blut an. Die Retina ist bis zur Ora serrata abgelöst, ebenso ist der Ciliarmuskel mit dem vorderen Theile der Chorioidea von der Sclera getrennt.

Die Chorioidea ist an der dem Stosse entsprechenden Stelle von Eiterzellen dicht infiltrirt, von welchen der grösste Theil schon halb zerstört ist. Das an ge-

zunächst Stelle concentrirte Infiltrat, erstreckt sich in Form eines Ringes über die ganze Peripherie der Chorioidea. Im Bereiche derselben ist letztere, sowie der Ciliarmuskel Fig. 3, m e von der Sclera abgelöst, der hintere Theil der Chorioidea ist nur stark hyperämisch — neugebildete Zellen befinden sich in ihm nur wenige.

Die Netzhaut ist in der Gegend der Ora serrata in Folge einer Eiterinfiltration in dieselbe ebenfalls halb zerstört; von hier aus erstreckt sich der Eiter in den Glaskörper, ersterer ist, ganz so wie in der Chorioidea, auch in der Netzhaut und dem Glaskörper an der dem Trauma entsprechenden Stelle angehäuft. Dieses beobachtet man namentlich im Glaskörper deutlich, da sich hier der Eiter schon in einem vollkommen incapsulirten Abcess (ab) befindet. Die Zellen sind in demselben in Folge der Contraction des ihn umgebenden Bindegewebes so hochgradig zusammengepresst, dass viele von denselben in der Mitte des Abcesses vollkommen zerstört sind — beim Abschaben des Inhalts mit dem Scalpelle, besonders aus der Mitte, finden wir nur hin und wieder in dieser Masse gequetschte, sonst aber normale Zellen, die Mehrzahl der letzteren ist aber vollkommen zerstört und in eine feinkörnige Masse umgewandelt.

Der ganze übrige Theil des Glaskörpers ist in dicke Fasern verwandelt, zwischen welchen man auf runde und spindelförmige Zellen stösst. Ausserdem trifft man, namentlich in der Umgebung des Abcesses eine Menge neugebildeter Gefässe.

Die Papille (v) ist, wie erwähnt, auf $1^1/_2$ Mm. verlängert, aber weder in ihr, noch im hinteren Theile der Retina finden wir neugebildete Zellen; alle Veränderungen beschränken sich hier auf die Bindegewebshypertrophie. An den Radiärfasern bemerken wir hauptsächlich eine Verlängerung der äusseren Enden, dabei aber nicht überall in gleichem Maasse; diese Ungleichheit ist aber überaus regelmässig angeordnet, so dass die ganze äussere Oberfläche der Retina eine Reihe gleichsam zapfenförmiger Falten bildet. Ein jeder dieser Zapfen besteht aus einem Bündel von Fasern, deren mittlere ganz gerade und unverhältnissmässig länger, während

die an den Seiten befindlichen bedeutend kürzer und etwas zur Seite gebogen sind; die äusseren Schichten der Netzhaut ist man dabei in jedem Zapfen noch zu erkennen im Stande. Die ganze äussere Oberfläche der genannten Falten ist sogar in den vertieften Stellen von Stäbchen bedeckt. Die Innenfläche der Retina ist ganz glatt. Die oben beschriebene Veränderung der Netzhaut macht sich nur in der Umgebung der Papille, der Verwachsungsstelle derselben mit dem Glaskörper bemerkbar. Die Gefässe der Retina an dieser Stelle, sowie wie die der Chorioidea sind stark hyperämisch.

IV.

Dieses Auge habe ich von Dr. Mooren mit folgender kurzen Notiz erhalten.

Frau Weide aus Remscheid. P. präsentirte sich am 20. Juni 1868 nach Verletzung (Quetschung) des linken Augapfels durch ein Holzscheit. Von der Iris war wegen der Anfüllung der vorderen Kammer mit Blut nichts zu erkennen. Die Wahrnehmung des Lichtes im ganzen Umfange des Gesichtsfeldes lies die Wahrscheinlichkeitsdiagnose auf gleichzeitigen Bluterguss in den Glaskörper ohne Netzhautablösung stellen. Wegen Empfindlichkeit des Corp. cil. wurden der P., einer armen ca. 50jährigen Holzsammlerin, Atropin und Kataplasmen neben dem innern Gebrauch von Magnes. sulf. verordnet. Als sie nach 14 Tagen sich wieder vorstellte, hatte das Hyphäma um Einiges abgenommen. Eine Lichtung des Glaskörpers war jedoch in keiner Weise eingetreten. Diese Thatsache und die Persistenz der Ciliarneuralgien machte die Anwesenheit eines entzündlichen Processes im Uvealtractus mehr als wahrscheinlich. Die im Laufe der nächsten Wochen sich steigernde Empfindlichkeit des Corp. cil. des verletzten und die sympathische Thränensecretion des gesunden Auges bei jedem Accommodationsversuche verlangten am 21. August die Enucleation. Zehn Tage später konnte P. geheilt entlassen werden. Der Gebrauch des zweiten Auges ist jetzt unbehindert.

Das Auge in Form und Grösse normal; in d
unteren Theile der vorderen Kammer ein Blutextravas

Das in der Horizontalebene durchschnittene Au
zeigt folgende Veränderungen. Die Grösse der vorde
Kammer normal, die Linse durchsichtig, die Lage d
Chorioidea, des Ciliarmuskels und der Netzhaut norm
Letztere ist nicht weit nach aussen vom Sehnervene
tritte in Folge von Extravasaten um ihr doppeltes V
lumen verdickt. Vor dem Sehnerveneintritte liegt
Glaskörper, ein $1^1/_2$ Mm. langer und 2 Mm. breite
braunrother Pfropf — ein Blutcoagulum. — Nach auss
und unten von der Papille bis zur Ora serrata hin
der Glaskörper durch ein Blutextravasat von der Retin
abgelöst; ersterer hat durchweg eine leicht gelbbrau
Farbe angenommen.

Mikroskopische Untersuchung.

Das Stroma der Chorioidea zeigt eine gerin
Vermehrung der zelligen, Elemente zugleich eine ho
gradige Bindegewebshypertrophie. Die Zellen sind
allen Dimensionen vergrössert, weniger die pigmentirte
sternförmigen, um so mehr alle ungefärbten, besond
aber die runden Zellen; ihr Protoplasma ist getrü
die Körnchen sind vergrössert und vermehrt, die Ke
ebenfalls etwas vergrössert, so dass die ganze Z
gleichsam angeschwollen erscheint, in einigen derse
sieht man deutlich 2—3 Kerne.

Beim Vergleiche des Chorioidealstroma des vor
genden Auges mit dem Stroma eines gesunden, beme
man sogleich eine bedeutende Verdickung jeder Bin
gewebsfaser desselben; dieselbe ist an der Advent
der Venen und Arterien besonders ausgesprochen.
Folge dessen, sowie aller Wahrscheinlichkeit nach
Folge seröser Infiltration der Chorioidea, lassen s
ihre Schichten sowohl hinsichtlich der Membranen,
der Gefässe bis zur Choriocapillaris sehr leicht trenn
In der Regel sind die Capillaren der Chorioidea
allen Seiten mit einem aus den feinsten Bindegewe
fasern bestehenden Netze umgeben.

Im normalen Zustande kann man sie im günstig
Falle nur an, mit Carmin gut imbibirten Präpara

deutlich sehen, hier aber zeigt sie sich an jedem Präparate mit ausserordentlicher Deutlichkeit. Nach Entfernung der Epithelien und der äusseren Schichten mit dem Pinsel, erhalten wir hier die Choriocapillaris mit der sogenannten Glashaut. Um ein ganz befriedigendes Präparat zu erhalten, ist es am zweckmässigsten, wenn man das Blut mit dem Pinsel unter Wasser oder durch leichtes Streichen mit der Nadel zu entfernen sucht. Legen wir nun das derartig behandelte Präparat so auf den Objectträger, dass die Glashaut letzterem, die Choriocapillaris aber dem Deckgläschen zugewandt ist, so sehen wir bei einer bestimmten Stellung des Mikroskops die structurlosen Wände der Capillaren und zwischen denselben kleine Zwischenräume, welche deutlich von einem Fasernetze durchzogen sind. Beim Höherstellen des Mikroskops sehen wir, dass die den grösseren Gefässen zugewandte Fläche der Capillaren, mit einem eben solchen Netze bedeckt ist. Stellen wir das Mikroskop dagegen tiefer ein, um die der Glashaut zugekehrte Fläche der Capillaren zu sehen, so tritt auch hier dasselbe Netz hervor. Stellen wir nach der Choriocapillaris auf die Glashaut ein, so bemerken wir, dass auch letztere aus einem solchen Netze besteht, nur mit dem Unterschiede, dass hier die Zwischenräume sehr klein sind. Dieses Alles lässt sich in Folge der Hypertrophie des Bindegewebes äusserst leicht wahrnehmen.

Die Capillaren selbst haben im vorliegenden Falle eine sehr starke Veränderung erlitten. Ihre Wände zeigen an vielen Stellen Ausbuchtungen von verschiedener Form und Grösse, einige sind sackförmig, andere spitz, von letzteren begegnen sich oft zwei, verschmelzen in einander und bilden auf diese Weise neue Capillaren, welche sich hier nach dem uns vom Frosche her bekannten Typus entwickeln.

Die Kerne der Capillaren sind vergrössert, durch einige von ihnen geht schräge eine den Kern in zwei gleiche Hälften theilende Spalte, andere dagegen sind von einer feinkörnigen Masse umgeben und in 3—4 Theile getheilt. Ausser dieser Theilung der Capillarkerne sehen wir noch im Stroma selbst freie, den weissen Blutkörperchen ähnliche Zellen.

Interessant sind noch die Veränderungen der Ciliarnerven. Bekanntlich gelingt es oft, in den Ciliarnerven ovale Kerne zu sehen, welche an zerzupften Präparaten zuweilen mit durchlöcherten Membranen in Verbindung stehen; dieselben bilden die die Nervenfasern trennende Neuroglia. Im vorliegenden Falle sind die Kerne bedeutend angeschwollen, einige von ihnen haben ihre ovale Form in die runde verändert; die Neuroglia ist stark hypertrophirt, so dass sie überall deutlich sichtbar ist. Ausserdem finden wir an vielen Stellen zwischen den Nervenfasern freie, runde Zellen. Wiederholte Beobachtung derartiger Veränderungen in den Nerven berechtigt uns einigermaassen zu der Annahme, dass zwischen ihnen und dem räthselhaften sympathischen Erkranken des andern Anges ein Zusammenhang existirt.

H. Müller und v. Gräfe haben schon früher auf die Ciliarnerven als die Leiter dieses Prozesses von dem einen in das andere Auge hingewiesen. Der von H. Müller beschriebene Fall stellt jenes letzte Stadium dieses Vorganges, das der Atrophie der Nerven dar. Ich hatte schon oft Gelegenheit Ophthalmien in Folge von in's Auge gedrungenen fremden Körpern zu untersuchen und fand fast immer in den Ciliarnerven die oben beschriebene Veränderung. Die Atrophie der Nervenfasern bildet hier den endlichen Ausgang des Prozesses, einen Ausgang, welcher von der allmäligen Wucherung und Neubildung des Bindegewebes in der Umgebung einer jeden Nervenfaser abhängt.

Die Retina ist wenig verändert; an den Stellen, an welchen das Extravasat erfolgt ist, ist sie mit Blut durchtränkt, nach dessen Entfernung mittelst des Pinsels ihre hypertrophirten, sonst aber normalen Elemente zu Tage treten. Da wo Retina und Glaskörper sich berühren, ist erstere von einer serösen Flüssigkeit infiltrirt und zeigt ein leicht hypertrophirtes Stroma. In Folge dieses letzteren Vorganges ist die Stäbchenschicht äusserst locker mit der Netzhaut verbunden und trennt sich bei der Schnittführung leicht von ihr. Der Glaskörper mit Blut durchtränkt, seine dem Blutextravasate zugekehrte Oberfläche ist etwas verdichtet, glatt und homog

V.

Ueber dieses interessante Auge besitze ich leider gar keine klinischen Details; es ist mir bloss bekannt geworden, dass es in Folge einer Verletzung durch einen Fremdkörper (welcher nicht zu finden war), starker Schmerzhaftigkeit und beginnenden sympathischen Leidens des gesunden Auges enucleirt wurde.

Die äussere Form des Auges bietet nichts Erwähnenswerthes dar; auf der Cornea von der Mitte derselben bis zum Limbus eine unregelmässig verlaufende Narbe, die vordere Kammer ist aufgehoben. Im Durchmesser von vorn nach hinten misst das Auge 24, von einer Seite zur andern 22 Mm. Es wurde in der Horizontalebene durchschnitten. Sclera und Cornea weichen von der normalen Dicke nicht ab, Chorioidea und Ciliarmuskel sind stark verdickt, (an der dicksten Stelle beträgt der Durchmesser der Chorioidea 2, nirgends weniger als 1 Mm.) infiltrirt von einer weissen, derben, compakten Masse. Die Retina ist an vielen Stellen, nach unten am Aequator und nach aussen nicht weit von der Ora serrata weit gefaltet und abgelöst. Die Dicke des sie ablösenden Exsudats beträgt an ihrer breitesten Stelle 3 Mm.

Das Corpus vitreum ist von der Netzhaut nach vorn hin verschoben, so dass das Exsudat, welches den Zwischenraum zwischen der Papille und der hinteren Fläche des Glaskörpers einnimmt, 8 Mm. dick ist, die übrige grössere Hälfte des Glaskörpers ist durch tief in denselben hineingedrängte Falten in vier Theile getheilt, drei seitliche und einen mittleren. Die tiefsten Einschnitte des Glaskörpers reichen bis zur hinteren unteren Fläche der Linse, die Linse selbst ist an der, der Cornealnarbe entsprechenden Stelle verletzt, dicht umgeben von der Iris und den Ciliarfortsätzen, mit ihnen gleichsam verwachsen. Ihre Corticalsubstanz ist erweicht, in ihr liegt nach unten und schief nach vorn der etwas gesenkte Kern, der sich lebhaft unterscheidet von der ihn umgebenden, weisslichtrüben, feinkörnigen Masse durch seine Farbe und seinen deutlich geschichteten Bau. Die die Chorioidea infiltrirende, auf dem Durchschnitt derbe Masse, zeigt sich unter dem Mikroskope

aus runden Zellen zusammengesetzt, gemischt mit stern- und spindelförmigen, welche dicht aneinander liegen; nichtsdestoweniger sieht man sowohl auf dünnen, gut ausgepinselten Schnitten, als auch auf den allerfeinsten Fetzen zerzupfter Präparate leicht, dass zwischen den Zellen bereits ein sehr feines Netz von Bindesubstanz deutlich entwickelt ist. Dieses Netz besteht zum Theil aus sehr feinen Fasern, zum Theil aus durchlöcherten Zellmembranen.

Ausser den erwähnten Zellen und dem Stroma, stösst man in der neugebildeten Masse auf eine bedeutende Anzahl sogenannter Myeloplaxen — eine grosse Menge Protoplasma von unregelmässiger und verschiedenartiger Gestalt, dicht erfüllt von runden und ovalen Kernen. In einigen der Myeloplaxen fand ich über 20 Kerne.

Bei Erwägung aller Eigenthümlichkeiten des neugebildeten Gewebes kann man kaum in ihm ein kleinzelliges Sarcom verkennen.

Das Verhältniss der Chorioidea zum Sarcom ist sogar in diesem frühen Entwickelungsstadium schwer zu ermitteln. Wir sehen nur, dass die pigmentirten sternförmigen Zellen sich bis jetzt an dem Processe nicht betheiligt haben — weder ihre Zahl, Form und Grösse, noch die ihrer Kerne und der Pigmentkörnchen haben irgend welche Veränderung erlitten; bemerkbarer schon ist dieselbe in den pigmentlosen sternförmigen Zellen. Sie sind in ihrem Umfange etwas vergrössert; für gewöhnlich flach, sind sie hier schon voll und saftig, einige von ihnen enthalten 2, andere 3 Kerne. Aber schon der Umstand, dass sie sich noch conservirt haben und dass in einigen von ihnen die obenerwähnten Veränderungen sich sogar nicht constatiren lassen, spricht einigermaassen dafür, dass in ihnen die Quelle der Neubildung nicht zu suchen ist. Die ihrer Form und Grösse nach unbeständigen, je nach Alter und Individualität an Zahl variirenden, wandernden und ihre Gestalt ändernden runden Zellen verlieren sich vollständig in der Masse der jetzt in der Chorioidea befindlichen. Ob sie sich daher an der Entwickelung der Neubildung betheiligen oder nicht, lässt sich äusserst schwer bestimmen.

In der Geschwulst befinden sich wenig Gefässe. Die Wände der Venèn sind von Zellen infiltrirt. Die Zwischenräume zwischen den Maschen der Choriocapillaris sind an den Stellen, wo diese Schicht noch erkennbar ist, mit Zellen erfüllt. Das Lumen der Gefässe ist überall voll rother Blutkörperchen. Das Pigmentepithel ist wenig verändert; es liegt an den meisten Stellen der Glashaut der Chorioidea genau an, und hat seine normale Form und Pigmentirung beibehalten. Nur in einigen wenigen seiner Zellen trifft man zwei Kerne. Von den Pigmentzellen erleiden manche noch eine interessante Veränderung d. h. das Auftreten einer durchsichtigen Blase in ihrem Innern, durch welche das Pigment und die Kerne zur Seite gedrängt werden. Derartige Zellen sieht man besonders in den der Netzhautablösung entsprechenden Stellen. — Es ist nicht schwer, hier die Entstehungsweise der Netzhautablösung zu erklären. Der Hohlraum des Auges ist in Folge der beschriebenen Verdickung der Chorioidea sehr verkleinert. Seine Oberfläche mit einer Retina von normaler Ausdehnung ohne Bildung von Falten zu bedecken, ist unmöglich. Zu der Faltenbildung der Retina trägt in diesem Falle besonders noch die Hypertrophie des Bindegewebes und die Anhäufung von neugebildeten Zellen bei, durch welche die Retina um ein Bedeutendes in ihrer Fläche vergrössert ist. In Folge dessen ist die Retina von der Chorioidea sackförmig abgehoben, die dadurch hervorgerufenen Zwischenräume sind von Exsudat erfüllt.

Ausser der genannten Hypertrophie der Radiärfasern bemerkt man in der Retina die Bildung von Höhlen, welche mit seröser Flüssigkeit angefüllt sind; dieselben sieht man besonders in der Zwischenkörnerschicht, die in Folge dieses Vorganges stark verdickt ist, auch in der innern Körnerschicht bemerkt man Stellen, an welchen die Körner auseinander gedrängt nnd die Zwischenräume mit serösem Exsudat erfüllt sind. Ausserdem bemerken wir in der Retina, wie schon erwähnt, eine bedeutende Anhäufung von Zellen. Die neugebildeten Zellen sammeln sich vorzugsweise um die Venen, folglich in der Nervenfaserschicht.

Von der Umgebung der Venen aus verbreiten sie sich nach verschiedenen Richtungen. Die Zellen in der Adventitia sind ausschliesslich rund. Je weiter von den Venen ab sie liegen, desto verschiedenartiger ist ihre Gestalt. — Schon in der Nervenfaserschicht neben der Limitans und den Ganglienzellen sieht man sie bisweilen stern- und spindelförmig, in den übrigen Schichten der Retina aber, namentlich in der Henle'schen äusseren Faserschicht, wo ihre Anhäufung besonders vorherrscht, ist ihre Form eine ausschliesslich sternförmige. Verfolgen wir diese Zellen weiter, so finden wir sie auch ausserhalb der Retina, im Exsudate, welches die Retina von der Chorioidea trennt. Dass die hierher gelangten Zellen ihren Ursprung aus der Retina genommen haben, erkennen wir daraus, dass die Epithelien der Glashaut der Chorioidea genau überall anliegen, ferner daraus, dass ihre der Chorioidea zugekehrte Fläche weniger verändert ist, als die zur Retina gewandte. Die im Exsudat befindlichen Zellen haben eine sehr verschiedene Form. Runde, stern- und spindelförmige, auch grosse Zellen mit Blasen.

Die Ganglienzellen sind stark geschwollen, in vielen von ihnen sieht man vollständig durchsichtige Blasen, durch welche das Protoplasma und die Kerne zur Seite gedrängt sind, in manchen ist das Protoplasma in eine grobkörnige trübe Masse verwandelt. Unter den Ganglienzellen trifft man viele andere Zellen von verschiedener Form und Grösse. Einige von ihnen drängen sich so dicht an die Ganglienzellen, dass sie auf den Schnitten das Ansehen eines Theils derselben haben, nur an zerzupften Präparaten erkennt man ihr eigentliches Verhältniss zu einander.

Die äusseren Körner sind ganz unverändert, die in dieser Schichte befindlichen Zellen sind offenbar eingewanderte. Nur in der innern Körnerschicht, sind die ovalen, den Radiärfasern zugehörenden Kerne stark angeschwollen, die Körner sind unverändert.

Die Mehrzahl der Zapfen ist gebläht und in stark glänzende, auf der Limitans externa sitzende Tropfen verwandelt, einige Stäbchen sind ebenfalls angeschwollen, die meisten jedoch unverändert. An der Ablösungsstelle

der Retina ist die, auf oben erwähnte Weise veränderte Schicht der Stäbchen oft vollständig von der Limitans externa abgelöst (Leber).

Wir sehen daher, dass die Veränderungen in der Retina bestehen: Erstens, aus der Anhäufung neuer Zellen in ihr, welche man in Folge ihrer erwähnten verschiedenen Form und ihrer weiteren Umwandlung kaum zu den Eiterzellen zählen kann und zweitens aus dem serösen Infiltrat der Netzhaut.

Hinsichtlich der Ablösung der Stäbchenschicht ist zu bemerken, dass sie ziemlich oft bei serösen Exsudaten der Retina vorkommt und bisweilen auch bei Netzhautabhebung. In diesem letzteren Falle hat mir die Ablösung der Stäbchenschicht als Anhaltepunkt zur Entscheidung der Frage gedient, ob die Ablösung der Netzhaut in Folge eines Exsudats aus ihren eigenen Gefässen oder aus denen der Chorioidea entstanden ist. Wir meinen, dass die Stäbchen sich nur dann ablösen, wenn die Abhebung der Netzhaut aus den Gefässen derselben hervorgeht — diese Voraussetzung wird sowohl durch den vorliegenden Fall als auch durch mehrere vorangegangene vollständig bestätigt.

Der Glaskörper zeigt eine ungewöhnliche Verdichtung seines Gewebes, eine deutlich faserige Structur und eine Anhäufung zerstreut in ihm liegender, mehrkerniger Zellen von verschiedener Form.

Das den Glaskörper abhebende Exsudat besteht aus einer klaren serösen Flüssigkeit mit einer sehr kleinen Anzahl runder Zellen.

VI.

Folgendes stark myopische Auge habe ich aus der Sammlung von Professor Becker erhalten.

Das Auge ist stark verlängert (Sagittaldurchmesser 30 Mm., Querdurchmesser 26 Mm.) und enthält an der äusseren Seite des Sehnerven eine starke Ausbuchtung, Staphyloma.

In der Horizontalebene durchschnitten, bietet das Auge folgenden Befund. Die ganze vordere Hälfte normal. Einige Aufmerksamkeit verdient hier nur der stark entwickelte Ciliarmuskel; bekanntlich beträgt im nor-

malen Zustande seine Dicke 0.6 Mm., hier (Fig. 4, m) dagegen 0.9—1.2 Mm. Diese sehr bedeutende Abweichung von der normal-individuellen Schwankung, überraschte uns um so mehr, als in Folge des Baues des Auges die Thätigkeit seines Muskelapparats etwas hätte herabgesetzt sein müssen, so dass man folglich den Muskel eher im Zustande der Atrophie als der Hypertrophie hätte antreffen sollen. Diese Erscheinung ist um so interessanter, als wir schon zweimal Gelegenheit hatten, dieselbe an anderen myopischen Augen aus der Becker'schen Sammlung zu beobachten; wenngleich in den eben erwähnten Fällen, der Ciliarmuskel nicht die Grenzen wie im vorliegenden Fall erreichte, so zeigte er dennoch das Maximum der normalen Schwankung.

In dem hinteren Theile des Auges, an der dem Staphyloma posticum entsprechenden Stelle ist die Sclera um die Hälfte ihres normalen Durchmessers verdünnt. Die ihres Pigments beraubte Chorioidea ist ganz atrophisch und mit der Sclerotica verwachsen, so dass es unmittelbar neben dem Sehnerveneintritte nach aussen von diesem unmöglich ist, die Aderhaut von der Sclera zu trennen. Die Retina liegt überall glatt auf der Chorioidea und nur an der Stelle des Staphyloms ist sie unbedeutend verdünnt. Die Limitans ist im ganzen hinteren Theil des Auges sehr schwach mit der Netzhaut verbunden, so dass sie sich vermittelst der Pincette leicht in grossen Fetzen von der Retina ablösen lässt.

Im hinteren Theile des Auges ist der Glaskörper von der Netzhaut abgelöst; diese Ablösung erstreckt sich im inneren Theile des Auges weiter zum Aequator hin, als im äusseren. An der Grenze der Abhebung ist der Glaskörper derb und an vielen Stellen so stark mit der Netzhaut verwachsen (Fig. 4, g') dass bei dem Versuche, ersteren von letzterer loszureissen, am Corpus vitreum immer die ganze Nervenfaserschicht hängen bleibt.

Bei der mikroskopischen Beschreibung will ich mich hier nicht bei den Veränderungen der Sclera und Chorioidea aufhalten, da dieselben im vorliegenden Falle keine andern, als die schon öfters beschriebenen sind. Interessant ist nur der pathologische Befund der Limitans, und das um so mehr, als diese Veränderungen

nicht zufällige und nicht ausschliesslich diesem Auge eigene sind; mehr oder weniger entwickelt haben wir sie auch in einigen andern myopischen, von uns untersuchten Augen angetroffen.

Die Limitans ist namentlich im hinteren Theile des Auges sehr verdickt, ihre innere Oberfläche ganz glatt, die äussere, der Netzhaut zugekehrte dagegen rauh. Reisst man sie von der Netzhaut ab und legt man sie so auf den Objectträger, dass ihre äussere Oberfläche gegen das Deckgläschen sieht, so lässt sich bei starker Vergrösserung leicht constatiren, dass genannte Fläche mit unregelmässigen und in ihrer Grösse und Gestalt sehr verschiedenen Figuren bedeckt ist. Es sind dies jene Figuren, welche bei der Behandlung der Limitans mit Argentum nitricum sehr deutlich hervortreten und die schon längst von Schelske beschrieben sind, ohne Zweifel Spuren der im lebenden Auge an die Limitans angewachsenen und jetzt von ihr losgerissenen Radiärfasern. Dort wo diese Spuren der Radiärfasern nicht deutlich sichtbar sind, vertreten ihre Stelle halbdurchsichtige Tropfen von bisweilen runder, in der Regel aber fünfeckiger Gestalt, welche durch ihr äusseres Aussehen sehr an Epithelialzellen erinnern, sich aber von diesen durch den beständigen Mangel eines Kernes auszeichnen. Solche Eiweisstropfen habe ich schon früher als auf der äusseren Fläche der Hyaloidea befindlich beschrieben;*) ihre Beziehung zu den Radiärfasern, aus denen sie gleich nach dem Tode austreten, habe ich schon mehrmals bei Kaninchen zu beobachten Gelegenheit gehabt. In letzter Zeit erwähnt ihrer auch Henle, welchem es gelungen ist, den eigentlichen Ort (äussere Seite der Limitans interna) zu bestimmen.

Ausserdem trifft man öfter an der äusseren Fläche der Limitans bei Myopen, bisweilen auch bei Greisen Zellen von bald runder, bald birnförmiger Gestalt, welche hin und wieder in einiger Ausdehnung diese Membran in zusammenhängender Masse bedecken; sie stellen alsdann das sehr täuschende Bild eines einschichtigen Epithels dar.

Dass dieses aber in Wirklichkeit kein Epithel ist,

*) Archiv f. Ophthl. Bd. XI. Abthl. 1. S. 163.

erhellt daraus, dass eine so zusammenhängende Zellenmasse sich nur sehr selten vorfindet; hier z. B. wie auch in der Mehrzahl der Fälle, ist die innere Fläche der Limitans statt ihrer mit einem dünnen Netze bedeckt, das aus Fasern besteht, zwischen welchen jene oben erwähnten Zellen und Kerne sich befinden.

Die äussere Schicht des Glaskörpers, welche im vorliegenden Falle bedeutend verdichtet und bisweilen sogar leicht isolirbar erscheint, zeigt sich bei der mikroskopischen Untersuchung ganz structurlos — ihre äussere sowohl als auch ihre innere Fläche sind vollkommen glatt. Unter ihr liegen im Glaskörper Zellen, von denen die Mehrzahl ganz durchsichtige runde Blasen enthält. Von den sternförmigen Zellen enthalten viele Körnchen dunkelgelben, braunen und sogar schwarzen Pigments.

VII u. VIII.

Die beiden folgenden Augen erhielt ich vor vier Jahren von dem damaligen Assistenten von Pagenstecher, Dr. Haase, mit der kurzen Bemerkung, dass in dem einen derselben kurz vor dem Tode eine frische Netzhautabhebung, in dem anderen eine sehr ausgedehnte Sclero-chorioiditis posterior diagnosticirt war. Der Kranke starb an Pneumonie.

Beide Augen stark verlängert, der sagittale Durchmesser = 29,8, der aequatoriale = 23 Mm.

In dem mit Sclero-chorioiditis behafteten Auge zeigte sich bei der Section Abhebung des Glaskörpers, welche sich auf die Umgebung der Papille begrenzte, nach innen von derselben auf 2, nach aussen auf 5 Mm.; die Höhe der Abhebung = 7 Mm. Das Exsudat enthält keine Zellen, die äussere Glaskörperschicht ist verdickt, die Zahl der Zellen im abgehobenen Theile des Glaskörpers etwas vermehrt. Die Netzhaut normal, an der äusseren Fläche der hypertrophirten Limitans Zellen und Fasern wie im vorher beschriebenen Auge; die übrigen Theile des Auges repräsentiren die gewöhnlichen Veränderungen von myopischen Augen.

In dem andern Auge ist die Netzhaut in der Umgebung der Papille abgelöst, die Ablösung erstreckt sich nach aussen und unten vom Sehnerven bis zum vorderen Theile des Aequators auf 8, nach innen und unten nur auf 5 Mm. Zwischen Retina und Glaskörper besteht ein von Exsudat erfüllter, 2 Mm. breiter Zwischenraum. In gedachtem Exsudat, sowohl zwischen Glaskörper und Retina, als auch zwischen letzterer und Chorioidea fand ich nur mit Mühe hin und wieder Zellen; durch die fortdauernde Einwirkung der Müller'schen Flüssigkeit ist dasselbe verdichtet, brüchig und erscheint unter dem Mikroskop als vollständig amorphe Masse.

IX.

Das folgende Auge erhielt ich von Dr. Mooren mit der Notiz: Iridochorioiditis in Folge von Reclination der Linse, enucleirt wegen sympathischer Affection des anderen Auges.

In Form, Grösse und Ansehen bietet das Auge keine Anomalie dar. In der Verticalebene durchschnitten zeigt es Folgendes: Die Lage der Chorioidea und Retina normal, der Glaskörper ist dergestalt nach vorn gezogen, dass er von der Regenbogenhaut gegen die Mitte des Auges hin nur 8 Mm. misst, hinter dem unteren Theile der Iris liegt etwas schief auf den Processus ciliares der Rest der ganz geschrumpften Linse. In der Umgebung der letzteren ist der Glaskörper getrübt und derb, an dieser Stelle sind auch Retina, Chorioidea und die Ciliarfortsätze sowie der Muskel verdickt.

Bei der mikroskopischen Untersuchung fand sich nichts Interessantes in der Retina und Chorioidea und in dieser Hinsicht bieten die letzteren ganz die Veränderungen des unten beschriebenen Mauthner'schen Falles (14) dar. Alles Interesse concentrirt sich hier auf den Rest der reclinirten Linse. (Fig. 5, l).

Die Linse ist resorbirt, die Kapsel geschrumpft, so dass das Ganze einen Durchmesser von 5 Mm. hat. Das

[illegible] der vorderen Kapsel ist unverändert, am Aequator [illegible] mehrkernige, den Epithelialzellen [illegible] Zellen. Der Centraltheil der Linse ist mit einer [illegible] trüben Masse erfüllt, die Kapsel [illegible].

Die Linse ist von allen Seiten von einer $^3/_4$ Mm. [illegible] Bindegewebes umgeben. Ein Theil desselben geht vom Pupillarrande der Iris aus und erstreckt sich zwischen der Kapsel und Iris bis zu den Ciliarfortsätzen; zu seiner Bildung tragen noch vielfältige Bindegewebsbündel und Gefässe aus der hinteren Fläche der Iris bei, welche in Folge dessen bei schwacher Vergrösserung, wie die Figur zeigt, (Fig. 5, g) einen gezackten Rand darbietet. Der andere Theil des Bindegewebes geht hauptsächlich von den Ciliarfortsätzen und der vorderen Hälfte der Chorioidea aus. Diese ganze, die Linse von allen Seiten umgebende Schicht besteht aus eng aneinander gefügten Fasern, einer unbedeutenden Anzahl spindelförmiger Zellen und aus einigen Gefässen; auf dem Durchschnitte ist sie derb, glänzend und sehnenartig.

Dieses, die Linse incapsulirende Bindegewebe hat, sich [illegible], seine beiden Ausgangspunkte gegen einander gezogen, so dass von der einen Seite der Pupillarrand der Regenbogenhaut (Fig. 5, pr.) zur Linse gezerrt, von der andern die Chorioidea und der hintere Theil des Ciliarmuskels (Fig. 5, c m) von der Sclera abgelöst sind. An der Stelle, wo die Chorioidea von der Sclerotica abgelöst ist, ist erstere, in Folge des Risses, oder einer anderen Veranlassung, dicht mit Eiter infiltrirt: von diesem nicht scharf umgrenzten Eiterheerde gehen die Eiterzellen zum Theil in den Ciliarmuskel, zum Theil in die nicht abgelöste Partie der Chorioidea. Das vordere Ende der Retina und ihr Ciliartheil sind hier auch mit Eiter infiltrirt, der von hier aus in die Tiefe des Glaskörpers vordringend, sich in demselben zu einer dichten Masse anhäuft (Fig. 5, ab) und hier einen scharf begrenzten runden Abscess von 5—6 Mm. Dicke bildet. Die äussere Seite desselben besteht aus dem in Bindegewebe umgewandelten und stark verdichteten Glaskörper; dieser Sack ist nur an der gegen die Retina gerichteten Seite geöffnet. Der

Centraltheil des Abscesses ist in eine feinkörnige Masse zerfallen, während der peripherische noch Eiterzellen enthält.

Der genannte Abscess im Corpus vitreum ist überaus lehrreich. Wir sehen hier deutlich, dass an seiner Bildung das Eiterexsudat aus der Chorioidea und Retina, mit welchem er bis jetzt noch in offener Verbindung steht, Theil nimmt; wir sehen ferner deutlich, dass die quantitativ etwas vermehrten, bisweilen 2—2 Kerne enthaltenden Zellen des Glaskörpers sich nicht an der Bildung des Eiters, sondern nur an der Production des ihn umgebenden Bindegewebes betheiligen. Wir ersehen dieses sowohl daraus, dass die Zellen im Verhältnisse zu ihrer Annäherung gegen den Abscess eine immer mehr und mehr spindelförmige Gestalt annehmen, als auch aus der allgemeinen concentrischen Anordnung dieser Zellen, parallel dem äusseren Umfange des Abscesses. Wir sehen ferner in diesem Abscess den Anfang des in der Umgebung der Linse bereits abgeschlossenen Processes, der uns eine äusserst befriedigende Aufklärung über den Mechanismus wenigstens einiger Glaskörperablösungen zu geben im Stande ist. Mit Beendigung der Entzündung, wird sich dann der jetzt noch nach oben offene Abscess vollständig incapsuliren. Schon jetzt ist der Centraltheil des Abscesses in eine feinkörnige Masse zerfallen, dieser Zerfall erstreckt sich vom Centrum zur Peripherie hin. Der auf diese Weise zerfallene Inhalt wird resorbirt, sein Hohlraum verkleinert sich, die Wände sinken zusammen, es beginnt eine Retraction des ihn umgebenden Bindegewebes des Glaskörpers also, welcher letztere daher, unvermeidlich entweder sich selbst ablöst, oder die Netzhaut hinter sich herziehen muss.

Das was im Abscess eben erst beginnt, ist in der Umgebung der Linse schon abgeschlossen. Der Inhalt der Linse, welche nunmehr in ihren normalen Beziehungen zu den sie ernährenden Gefässen gestört ist, zerfällt nach vielen anderen Umwandlungen endlich in eine feinkörnige Masse, deren Ueberreste wir hier noch jetzt in ihrem Centrum sehen, und wird resorbirt.

In Folge der in der Umgebung der dislocirten

Linse hervorgerufenen Reaction bilden sich
Glaskörper, aus denen sich Bindegewebe
das sich im Verhältnisse zur Resorption der
trahirt und nicht nur, wie wir dieses deutli
Zeichnung sehen, den Pupillarrand der Iris
oidea, sondern auch den Glaskörper zu s
letzterer wird dadurch von der Netzhaut ab

Eine solche Beziehung zerfallender Abscess
schrumpfenden Linse zum Glaskörper wird i
genden mir schon im Jahre 1865 von v. Gra
gebenen, in Folge einer Reclination atrophi
bestätigt.

X.

Die mir mitgetheilte Krankengeschichte
kurzem Folgendes:

Vollständiger Pupillarverschluss, mässig
ration des Irisgewebes, keine Lichtempfind
Auge war sehr schmerzhaft bei der Betastun
heftige Ciliarneurose und wurde wegen der
das zweite, dessen Cataract nachträglich ext
den sollte, entfernt. Die Reclination war vor
gemacht worden.

Bei der Section des Auges ergab sich,
Linsenreste (3 Mm. lang, $^1/_2$ breit) im Winkel
den Ciliarfortsätzen und der Iris lagen. Der
Punkte hingezogene, äusserlich höckerige G
ist ganz in Bindegewebe umgewandelt. Zwi
und der Retina befindet sich ein structurlos
dickes Exsudat. Die Retina ist abgelöst.
ihr und der Chorioidea und im vorderen T

finden. Erst nach Untersuchung des vorhergehenden Auges war ich im Stande, mir die Bedeutung der Centren dieser Contraction des Glaskörpers zu erklären — sehr wahrscheinlich waren dieses solche, nun ganz zusammengefallene Abscesschen des Glaskörpers, wie im vorigen Falle. Die die Linse unmittelbar umgebende Bindegewebsschichte erschien ganz derb und enthielt an einigen Stellen Kalkablagerungen.

In der Retina sind die Nervenelemente zerstört. Ihre Substanz besteht nur aus gewucherten und hypertrophirten Radiärfasern. An dünnen Querschnitten kann man nur hin und wieder Spuren ihrer ursprünglichen Schichten erkennen.

XI u. XII.

Folgende beiden Augen erhielt ich aus der Sammlung von Professor Becker.

Elisabeth Giesser, 56 Jahre, Kuchenbäckerin aus Krautenwalde in Oester. Schlesien. Trägt seit 12 Jahren Brillen zum Lesen. Sehstörung wurde erst im September 1867 bemerkt, als das rechte Auge erblindet war. R. A. Cataracta matura —, mässig grosser harter Kern, breite Radien in der Rinde sichtbar. Erkennt den Schein der Lampe in 30′.

L. A. Cataracta nondum penitus matura. In der Rinde zahlreiche perlmutterartig glänzende Streifen. Erkennt den Schein der Lampe in 30′.

Kammern beiderseits eng. Bau der Bulbi entschieden hypermetropisch, Pupillen erweitern sich durch Atropin nicht ad maximum.

17. März 1868. Extractio linearis modificata am R. A. von Dr. Becker. Entbindung leicht durch Schlittenmanöver. Rinde weich, Reste durch Streifen am Lide entfernt; nach aussen blieb etwas Corticalis zurück. Zählt Finger. — Heilung ohne Zwischenfälle.

14ten April. Extractio linearis modificata am L. A. von Dr. Reuss. Schnitt gross, ein wenig nach innen geneigt; grosser Conjunctivallappen, starke conjunctivale Blutung. Entbindung des Kernes langsam, Rinde sehr weich. Im äusseren Wundwinkel bleibt Iris liegen

Zählt Finger. 15. April Abends Schüttelfrost, Seitenstechen, Fieber. 17. April linksseitige Pleuritis, Wunde noch nicht geschlossen, Kammer aufgehoben, Auge blass. — 20. April, Auge frei gelassen. Wunde geheilt, in den beiden Winkeln bleibt etwas Iris eingeheilt. Pupille gross, schwarz, Auge blass. — 26. April, gestorben an Pleuropneumonie, 40 Tage nach der ersten, 12 Tage nach der zweiten Operation. Die Augen wurden 12 Stunden nach dem Tode in Müller'sche Flüssigkeit gelegt.

Beide Augen in Bezug auf Grösse und Form normal. Bei der Eröffnung derselben im verticalen Meridian fand sich in beiden Augen eine circumscripte Ablösung des Glaskörpers. Die Abhebung in dem Auge, welchem von Becker die Extraction vollführt wurde, beschränkt sich auf die Umgebung der Papille. Die Dicke des Exsudats beträgt von der Oberfläche der Retina gegen das Innere 2 Mm. In dem andern, von Dr. Reuss operirten Auge erstreckt sich die Ablösung (Fig. 6, E.) von der Papille aus auf 5—6 Mm. nach allen Seiten hin, so dass der Glaskörper auch an der, der Macula lutea entsprechenden Stelle abgelöst ist; die Höhe der Ablösung beträgt 8 Mm. Das Exsudat zerfällt bei der Berührung mit der Nadel in Stücke und unterscheidet sich dadurch vom Corpus vitreum, welches seine normale Cohaerenz und Zähigkeit beibehalten hat. Bei den allerleisesten Bewegungen der eröffneten Bulbushälfte im Wasser fällt das ganze Exsudat leicht heraus und legt die äussere Oberfläche des abgelösten Glaskörpers blos; übrigens ist auch ohne diesen Vorgang die Demarcationslinie, welche ihn vom Exsudate trennt, auf den ersten Blick bemerkbar. Die gegenseitige Lage aller übrigen Membranen des Auges ist normal. Von der ganzen Linse sind nur dort, wo die Iris nicht ausgeschnitten wurde, hinter der letzteren am Aequator Reste der Corticalis zu finden; gegenüber dem Colobom liegen beide Capseln aneinander.

Im Reuss'schen Auge ist die Regenbogenhaut mit den Resten der Linse verlöthet, ausserdem erstreckt sich in demselben die Kapsel nach vorn zum hinteren Rande der Cornealwunde, mit welcher sie verwach-

ist. Die Wundränder des Becker'schen Auges sind geschlossen, während sie in dem Reuss'schen im hinteren Theile geöffnet sind.

Bei der mikroskopischen Untersuchung ergab sich, dass die Retina nur in der Umgebung der Papille von einer serösen Flüssigkeit infiltrirt war; alle ihre Elemente sind an dieser Stelle äusserst locker mit einander verbunden, ausserdem bemerken wir hier eine leichte Hypertrophie der Bindegewebsfasern, eine Trübung des Inhalts der Ganglienzellen und endlich deutliche Varicositäten der Nervenfasern. Die Wandung der Capillaren ist getrübt und von einer feinkörnigen Masse erfüllt. In allen ihren übrigen Theilen zeigt die Retina ein normales Verhalten, ebensowenig bieten die Chorioidea und der Ciliarmuskel etwas Abnormes dar. Die Regenbogenhaut beider Augen ist infiltrirt mit neugebildeten Zellen; der Unterschied in ihrer Quantität in beiden Fällen ist unerheblich, so dass unzweifelhaft ebenso hier wie dort eine leichte Iritis vorhanden war. Die in dem Reuss'schen Fall die Iris mit der Kapsel verlöthende Masse ist ganz structurlos. Die dem Exsudate zugekehrte Oberfläche des abgelösten Theils der Glashaut ist glatt, zeigt aber keine isolirbare Membran. Unmittelbar unter ihr liegen im Glaskörper Zellen, wie wir sie auch im normalen Zustande antreffen, letztere sind theils sternförmig, theils rund mit durchsichtigen Bläschen, letztere in überwiegender Anzahl.

XIII.

Dieses Auge stammt aus der Anstalt des Herrn Hofrath Dr. Pagenstecher.

Maria Cathar. Kerberger, 46 Jahre alt, Bauersfrau aus Dernbach bei Montabaur.

Cataracta matura oculi dextri. Soll erst im Laufe dieses Winters nach starkem Blutverluste entstanden sein. Pupille reagirt prächtig. Gesichtsfeld normal. Zählt noch Finger auf 1 Fuss.

Links Presbyopie $^1/_{15}$ S = $^1/_1$.

31. Mai Extraction mit der Kapsel ohne Chloroformnarcose. Der Scleralschnitt etwa eine Linie unter-

halb des Cornealrandes. Grosse Pupille. Die Entbindung der Linse mittelst des Löffels war ohne Glaskörperverlust fast vollendet, als plötzlich die Hyaloidea platzte und eine minimale Menge Glaskörper nach Aussen trat.

1. Juni. Der Lappen liegt sehr schön an, spiegelnde Cornealfläche, Pupillargebiet mit Blut erfüllt.

2. Juni. Der grösste Theil des Blutes resorbirt, die Iris bereits in ihrer normalen Farbe und Zeichnung sichtbar.

3. Juni. Bene. Patientin klagt über starke Rückenschmerzen und Appetitlosigkeit. Zunge schwach belegt, Magen gegen Druck empfindlich, ebenso die Ileocoecal-Gegend, in welcher häufig ein knarrendes Geräusch gehört wird. Fieber vorhanden.

4. Juni. Heute Nacht 2 diarrhoische Stühle. Milz etwas vergrössert um ca. $1^1/_2$ Cm. Temp. am Abend 37,5. Puls 84. Bauch weich, empfindlich. Rückenschmerz besteht noch.

5. Juni. Abermals 2 Stühle, sehr dünn und Typhusstühlen ähnlich. Temperatur des Morgens 38,5, Puls 94, am Abend Temperatur 39, Puls 112. Grosse Aufgeregtheit der Patientin, zeitweise Delirien.

6. Juni. In der Frühe hatte Patientin einen von Convulsionen begleiteten Anfall, wobei sie sich den Verband vom Auge riss und hierdurch Blutansammlung in der vorderen Kammer und geringen Glaskörperaustritt veranlaste. Temperatur des Morgens 38, Puls 94, am Abend 38, Puls 96. Die Delirien haben den ganzen Tag mit geringen Unterbrechungen in so heftiger Weise angehalten, dass Patientin von 2 Wärtern fast beständig gehalten werden muss.

7. Juni. Sehr unruhige Nacht. Diarrhoeen haben sich eingestellt. Morgens Temperatur 38, Abends Temp. 39,2 und 114 Pulsschläge. Die im Auge ausgetretene Blutmenge resorbirt sich sehr rasch. Der Druckverband muss wegen der grossen Unruhe der Patientin weggelassen werden.

8. Juni. Wegen des beständigen Tobens, welches das ganze Haus, sowie die ganze Nachbarschaft in be-

ständiger Aufregung erhält, wird Patientin in das Bürgerhospital transferirt.

Starb im Bürgerhospital am 18. Juni. Sectionsbefund: wenig Darmgeschwüre.

Das Auge in Form und Grösse normal. Am oberen Rande des Limbus eine noch nicht geschlossene Wunde, deren Ränder etwas von einander abstehend, umgeben von einer Anschwellung. Starke Injection der ganzen Conjunctiva.

Das Auge wurde im verticalen Meridian zerschnitten, hierbei floss eine halb durchsichtige seröse Flüssigkeit aus, welche sogleich unter dem Mikroskop untersucht, einige runde Zellen, wenige rothe Blutkörperchen und Spuren von cagulirten Fibrinfasern enthielt.

Hohlraum des Auges.

Mangel der Linse und Kapsel, der Glaskörper 3—4 Mm. dick, liegt unmittelbar hinter der Regenbogenhaut, gleichzeitig ist er zur Cornealwunde hingezogen und hat eine Trichterform, so zwar, dass das spitze Ende desselben der Wunde anliegt, während sich das breitere nach hinten bis zur Ora serrata erstreckt. An der Stelle der stattgehabten Iridectomie ein breites Colobom der Iris. Die Lagenverhältnisse der Sclera, Chorioidea, des Ciliarmuskels und der Retina normal, bei der Ora serrata nur bildet die Netzhaut eine kleine Falte — sie ist hier durch den Glaskörper von der Chorioidea nach vorn gezerrt. Im hinteren Theile der Retina, unweit des Sehnerveneintritts, sieht man einige venöse Stämme ganz weiss erscheinend. Auf der inneren Fläche der Netzhaut bemerkt man hin und wieder weisse inselförmige Exsudatanhäufungen, die sich leicht mit der Pincette entfernen lassen und sich bei der mikroskopischen Untersuchung als dicke Häufchen von Eiterzellen erweisen. Die Chorioidea sieht unter dem Mikroskop gelockert und etwas verdickt aus. Alle sie bildenden Elemente sind gleichsam auseinander gedrängt durch eine sie infiltrirende Flüssigkeit. Die Gefässe, besonders die Capillaren sind erweitert, mit Blut überfüllt, viele von ihnen, namentlich die kleinen Venenstämmchen, in welche sich unter scharfen Winkeln

Capillaren ergiessen, enthalten eine so grosse Menge weisser Blutkörperchen, dass die rothen im Verhältnisse zu ihnen ganz verschwinden. Die Zahl der Zellen im Stroma ist etwas vermehrt. Sie sind angeschwollen, erscheinen viel grösser als die normalen und erfüllt mit einer grobkörnigen, stark lichtbrechenden Masse. Das Bindegewebsstroma ist hypertrophirt. Auf der Glashaut an vielen Stellen drusige Auflagerungen, das Epithel überall normal. Die Netzhaut im Zustande der eiterigen Entzündung. Der Eiter ist vorzugsweise in der Nervenfaserschicht in der Umgebung der Venenstämmchen angehäuft. Von letzteren erstreckt sich der Eiter auch auf die andern Theile der Retina, beschränkt sich aber auf die Nervenfaserschicht neben der Limitans, ohne in die äusseren Schichten der Netzhaut überzugehen; derjenige Theil des Eiters, welcher in letzterer keinen Raum findet, tritt in das Innere des Auges. Auch hier sehen wir denselben Zustand, den wir schon bei früheren Fällen beschrieben haben, d. h. die Ablösung der Limitans, nur mit dem Unterschiede, dass dort die Limitans durch eine seröse Flüssigkeit abgehoben war und dergestalt eine bedeutende Anzahl circumscripter seröser Bläschen bildete, hier aber ist sie durch den Eiter abgelöst.

Der Eiter dringt an einigen Stellen durch die Limitans selbst — ob er dieselbe hierbei zerreisst, oder sonst wie durchdringt, lässt sich schwer entscheiden — und bildet auf der inneren Fläche derselben die oben erwähnten, zerstreut umherliegenden Häufchen.

Ausser dieser eitrigen Infiltration und Abhebung der Limitans zeigt die Retina die in solchen Zuständen so häufig vorkommende Hypertrophie des Bindegewebes und eine seröse Durchtränkung. Die Ganglienzellen sind in allen ihren Dimensionen etwas vergrössert und getrübt. Die Stäbchenschicht ist an vielen Stellen durch eine seröse Flüssigkeit von der Retina abgehoben.

Die dem Exsudate zugekehrte Fläche des Glaskörpers ist mit Eiter bedeckt, wir vermissen denselben aber im Glaskörper selbst, hier liegen in Form und Grösse unveränderte, quantitativ etwas vermehrte normale Zellen. Der Eiter im Glaskörper besteht nur dort, wo letzterer

in der Hornhautwunde eingeklemmt ist, ausserdem trifft man noch eine kleine Quantität in der Gegend der Ciliarfortsätze an, aber sowohl dort als auch hier ist der Eiter augenscheinlich nicht an Ort und Stelle gebildet, sondern von ausserhalb eingedrungen. Diese Infiltration ist namentlich in der Wunde bemerkbar. Der ganze Limbus der Hornhaut ist dicht mit Eiter infiltrirt, der sich von hier aus in dünnen Zügen in den Glaskörper erstreckt. In diesen ragen an der Einklemmungsstelle ausserdem noch neugebildete Gefässe hinein, welche mit den Gefässen der Conjunctiva anastomosiren.

XIV.

Nachstehend beschriebenes Auge verdanke ich Dr. Mauthner, mit folgender Notiz über den Krankheitsverlauf.

Martin Reitbrecht, 52 Jahre alt, verheirathet, Maurer aus Ebenau in Niederösterreich, wurde im Jahre 1865 am linken Auge mit glänzendem Erfolge am grauen Staar operirt. Im Juni 1866 ward die Operation des grauen Staares auch am rechten Auge (mittelst Lanzenextraction, Jäger's Hohllanze) von Professor Jäger vorgenommen. Die Operation verlief regelrecht. Glaskörpervorfall erfolgte nicht. Dennoch trat sehr heftige Reaction auf. Nach Ablauf der Entzündungserscheinungen zeigte sich die Cornea im unteren Abschnitte erhalten, durchsichtig, in der oberen Hälfte getrübt; die Iris verfärbt, Pupille geschlossen, der Bulbus weicher; quantitative Lichtempfindung vorhanden. In diesem Zustande ward der Patient 22 Tage nach der Operation aus dem Spitale entlassen, um am 2. August 1867 mit folgenden Beschwerden daselbst wieder seine Aufnahme zu finden. Der nunmehr phthisische Bulbus war nicht zur Ruhe gekommen, beständig wurde der Patient von Schmerzen in demselben, sowie von Photopsien gequält; 6 Wochen vor der Aufnahme traten nun auch im linken Auge Schmerzen auf, die die Schläfe, später die ganze Kopfhälfte ergriffen, bald exacerbirten, bald remittirten, niemals aber vollständig aussetzten. Gleichzeitig sank das bis dahin gute Sehvermögen in wahrhaft erschreckender Weise und ohne Einhalt. Patient, der

nach der Extraction gerühmt, dass er mit dem corrigirenden Glase besser sehe als er jemals gesehen, erkennt jetzt nur die Zeichen No. 70 Snellen und zwar blos auf 5′ Abstand, während ein dichter Nebel das ganze Gesichtsfeld bedeckt, dabei ist die Spannung des Bulbus normal, Cornea und Iris unverändert. Die Untersuchung mit dem Spiegel zeigt jedoch allseitige Glaskörpertrübungen, die den Fundus oculi decken. Unter solchen Verhältnissen musste es am gerathensten erscheinen, den rechten Bulbus zu enucleiren. Die Operation wurde von Dr. Mauthner ausgeführt; der Heilungsprocess ging normal vor sich.

Als Patient am 7. Oktober 1867 entlassen wurde, hatten sich die Glaskörpertrübungen linkerseits etwas gelichtet. Der Kranke giebt an, nun heller, durch einen minder dichten Nebel zu sehen. Mehr aber, als No. 70 Snellen erkennt er dennoch nicht.

Das Auge ist atrophisch. Es misst von vorn nach hinten 22, von einer Seite zur andern 24¹/₄ Mm. Atrophisch ist besonders der vordere Theil des Auges, daher die Verkürzung des erstgenannten Durchmessers. Auf der Hornhaut eine verheilte Narbe. Nach der Eröffnung in der Horizontalebene sehen wir am Auge folgendes: Die Cornea ist verdickt, keine vordere Kammer vorhanden, die Iris und Kapselreste sind nach vorn gedrängt und liegen an der hinteren Fläche der Hornhaut. Der vordere Theil der Chorioidea mit dem angrenzenden Theile des Ciliarmuskels leicht von der Sclera abgelöst (auf 1—2 Mm.), in ihren übrigen Theilen ist die Lage der Chorioidea normal, ebenso die der Retina. Der Glaskörper ist abgelöst, an der inneren Seite beginnt die Ablösung nicht weit von der Ora serrata, an der äusseren Seite in der Gegend des Aequators, nimmt dann ihre Richtung nach hinten bis zum Sehnerveneintritt, wo er wieder mit der Netzhaut verwachsen ist und bildet mithin einen Trichter, dessen obere schmale Oeffnung an der Papille liegt, die breite dagegen nach vorn sieht.

Schon beim makroskopischen Anblicke unterscheidet sich der Glaskörper leicht von dem ihn ablösenden Exsudate. Ersterer bedeutend derber als im normalen

Zustande, erscheint gleichsam faserig, zähe, reisst beim Ergreifen mit der Pincette in dünne, seiner äusseren Oberfläche parallele Lamellen; das Exsudat hingegen bildet eine vollständig structurlose homogene Masse, bricht bei Berührung mit der Pincette in unregelmässige Stücke und lässt sich desshalb ohne alle Mühe, sowohl vom Glaskörper als von der Netzhaut trennen.

Mikroskopische Untersuchung.

Das vordere Epithel der Cornea ist unverändert, nur am Limbus ist es von der Bowman'schen Membran abgehoben und der Zwischenraum von aus der Conjunctiva herausgetretenen Gefässen erfüllt, welche letztere von dichten Massen von Bildungszellen umgeben sind.

Das Gewebe der Hornhaut ist auch an vielen Stellen von dichten Zellenhaufen durchdrungen, welche sich zwischen den Lamellen befinden. In einigen solchen Haufen sind viele von den Zellen in eine feinkörnige Masse zerfallen, an anderen Stellen stellt der ganze Haufen nur eine amorphe Masse dar; näher zur äusseren Oberfläche endlich sind viele Lamellen durch glänzende, stark lichtbrechende, schwach gelb gefärbte Tropfen auseinander gedrängt — letztere findet man allerdings nur isolirt zwischen den Häufchen der amorphen Masse vor. Aller Wahrscheinlichkeit nach sind diese Ablagerungen in der Hornhaut Producte einer regressiven Metamorphose von Zellen, welche im Entzündungsstadium die Hornhaut infiltrirten.

Die Bowman'sche Schicht hat an vielen Stellen, besonders in der Mitte der Hornhaut ihr homogenes Aussehen verloren und erscheint, wie auch die ganze Cornea, faserig.

Die vordere Hälfte des Auges ist, wie schon erwähnt, atrophirt. Gelitten hat durch diesen Prozess namentlich die Cornea, deren Ausdehnung fast auf die Hälfte reducirt ist, während ihre Dicke sich wenig verändert hat. In Folge dessen hat sich die in ihrem Bau und sonstigen Verhältnissen durchaus nicht veränderte Descemet'sche Haut in Falten gelegt und theilweise von der Hornhaut abgelöst, ihr Epithel aber im normalen Zustande erhalten.

Die Hornhautwunde ist durch vollständig entwickeltes, an vielen Stellen von Kalkablagerungen durchsetztes Narbengewebe geschlossen. Letzteres unterscheidet sich in seinem Verhalten von dem übrigen Hornhautgewebe; es ist dunkler, lässt sich leichter durch Carmin färben und erscheint an Querschnitten in Form eines, mit der Spitze nach hinten in die Cornea eingetriebenen Keils; von ihm gehen in die Cornea Ausläufer, welche sich bei Imbibition mit Carmin bedeutend intensiver färben als die Hornhautsubstanz selbst.

Die Zahl der Zellen im Stroma der Chorioidea ist etwas vermehrt, namentlich in ihrem vorderen Theile; dieselben sind vorherrschend von runder Form und verschiedener Grösse, die grösseren von ihnen gefüllt mit Fettkörnchen. Die pigmentirten sternförmigen Zellen unverändert; die pigmentlosen, sternförmigen und flachen runden, in der sogenannten Lamina fusca befindlichen, sind vergrössert, ihr Inhalt getrübt, ihre Kerne haben eine ausgeprägte Hufeisenform, einige von ihnen enthalten auch 2—3 Kerne.

Die Bindegewebsfasern sind hypertrophirt und in ihrer Anzahl vermehrt. Das Pigmentepithel hängt so fest mit der Glashaut zusammen, dass es unmöglich ist, dasselbe mit dem Pinsel zu entfernen.

Wenn man es mit dem Scalpell abschabt, erscheint es unter dem Mikroskope unregelmässig rund, die Pigmentkörnchen häufen sich an irgend einer Stelle der Zellenwandung oder sogar ausserhalb derselben an, während der übrige Theil pigmentlos bleibt. Die Kerne, von unregelmässig runder Form, sind verkleinert, die ganze Zelle in allen ihren Dimensionen atrophirt.

Der Ciliarmuskel ist im Querdurchschnitt verdickt. Die Muskelbündel sind zum Theil durch ein structurloses Exsudat, zum Theil durch runde einkörnige Zellen auseinandergedrängt.

Die Iris ist von einer dichten Masse ebensolcher Zellen infiltrirt.

In der geschrumpften Kapsel liegen theils unveränderte Epithelialzellen, theils, besonders in der Gegend des Aequators stark geblähte Blasen von bald kolbenförmiger bald runder Gestalt in deren Mitte oder am

Rande bisweilen Kerne sich befinden. Dieses sind aller Wahrscheinlichkeit nach Ueberreste veränderter Linsenfasern und Epithelzellen. Ausserdem sind in der Linse viele runde mehrkernige Zellen angehäuft, welche aller Wahrscheinlichkeit nach von aussen eingewandert sind. Aus dem Pupillarrande der Iris treten einige neugebildete Gefässe, von denen einige von der Regenbogenhaut zur descemetischen gehen, andre dagegen zur Innenfläche der Kapsel, an welcher sie sich weiter verbreiten. Die Gefässe liegen hier auf einer aus mannigfach verwebten Fasern bestehenden Membran, in der sich ausserdem in bedeutender Anzahl stern- und spindelförmige Zellen vorfinden.

In der Retina sehen wir eine starke Anhäufung von serösem Exsudat und neugebildeten Zellen; ersteres befindet sich in verschiedenartig gestalteten kleinen Hohlräumen, welche eine allseitige Auflockerung der Retina hervorgebracht haben. Die Mehrzahl dieser Hohlräume befindet sich an der Stelle der geschwundenen Ganglienzellen, alsdann in der Zwischenkörnerschicht und endlich am innern Ende der hypertrophirten Radiärfasern. Alle diese Hohlräume erscheinen an Querschnitten der erhärteten Retina als leere Zwischenräume; nur in einigen derselben werden Haufen von runden Zellen angetroffen. Ausserdem sehen wir diese Zellen auch in den andern Schichten der Retina, insbesondere aber in den Schichten der Nervenfasern und der Ganglienzellen. Trifft man sie weiter in den äusseren Schichten an, so sieht man sie dort in der Henle'schen äusseren Faserschicht liegen. Uebrigens ist die Zahl der Zellen überall sehr gering, so dass ausser den Ganglienzellen alle übrigen Schichten sehr gut erhalten sind.

Eine interessante Veränderung haben in diesem Falle die Gefässe erlitten. Aus macerirten und dann ausgepinselten Stücken der Retina erhält man ein Gefässnetz. Bei der mikroskopischen Untersuchung findet man die Arterien wenig verändert. Ihre Wände sind etwas verdickt, ihre Zellen quantitativ nicht sonderlich vermehrt, eine stärkere Veränderung haben die Venen erfahren, bei einigen von ihnen

sind die Fasern der Adventitia vollständig geschwunden, bedeckt von einer Masse innig angehäufter, runder oder spindelförmiger, meist einkerniger Zellen. Von den Wänden einiger Capillaren gehen lange, bisweilen Kerne enthaltende Ausläufer aus; andere Ausläufer entspringen gleichsam von den, der Capillarwand aufsitzenden Kernen. Einige enden gewöhnlich frei (was vielleicht davon abhängt, dass sie beim Auspinseln gewaltsam zerrissen sind), andere gehen in ein anderes Gefäss über; einige von den Ausläufern erscheinen als solide Fäden, andere, dickere hingegen besitzen ein mit den Capillaren in Verbindung stehendes Lumen — alle sind sie höchst wahrscheinlich neu gebildete Gefässe. Manche von ihnen bieten das Eigenthümliche dar, dass mitten an einem soliden, zwei Capillaren verbindenden Ausläufer, sich eine körnige Verdickung befindet, welche zuweilen 2–3 rothe Blutkörperchen enthält.

An dem durch die Netzhaut und den Glaskörper zugleich geführten Querschnitte sehen wir dort, wo der Glaskörper noch nicht abgelöst ist, zwischen ihm und der Retina, sogar bei allerstärkster Vergrösserung nur eine Membran, die Henle'sche Limitans hyaloidea; dort aber, wo die Ablösung erst beginnt, sehen wir, dass auf der Netzhaut die ziemlich dicke Limitans zurückbleibt, während auf der äusseren Oberfläche des corpus vitreum sich ebenfalls ein sehr dünner, structurloser, doppelt contourirter Saum zeigt. Bei künstlicher Trennung des corpus vitreum von der Netzhaut zeigt sich an Querschnitten dieser beiden Gewebe, dass auch hier die äussere Oberfläche des ersteren von einer sehr dünnen, doppelt contourirten Linie begrenzt ist. Im vorliegenden Falle gelang es uns aber beim besten Willen nicht, diese die Hyaloidea vortäuschende Schicht vom Glaskörper zu trennen — sie steht hier in ebenso naher Verbindung mit seinem Gewebe, stellt ein von ihm ebenso untrennbares Ganze dar, wie die Bowman'sche Haut in Bezug auf die Cornea.

Da wo der Glaskörper der Retina anliegt, enthält sein peripherischer Theil eben solche Zellen, ihre Zahl ist etwas vermehrt, dazwischen beobachten wir viele

stern- und spindelförmige. Der Glaskörper zeigt einen faserigen Bau, in der Peripherie erscheinen diese Fasern als geschlängelte Linien, welche seiner Oberfläche parallel verlaufen. Der Glaskörper unterscheidet sich an seiner Ablösungsstelle im Querschnitte deutlich durch die eben beschriebenen Eigenschaften von dem structurlosen Exsudate, welches ihn von der Netzhaut trennt.

Im Exsudate selbst bemerken wir nur eine unbedeutende Menge von Zellen, einerseits neben der Limitans, andererseits an der Oberfläche des Corpus vitreum.

Die wichtige Feststellung, dass eine Hyaloidea als selbstständige Membran nicht existirt, verdanken wir Henle. Ungeachtet dessen, dass die Existenz zweier Membranen, der Limitans und der Hyaloidea von den Anatomen allgemein angenommen und beschrieben wurde, drückte Henle schon in seiner allgemeinen Anatomie seine Zweifel in Bezug auf die Richtigkeit dieser Ansicht aus; in seinem Handbuche der systematischen Anatomie läugnet er definitiv die Hyaloidea als besondere selbstständige, den Glaskörper umhüllende Membran, für ihn existirt nur eine Limitans der Retina, welche vermöge ihrer Lage auch den Glaskörper umgiebt; aus diesem Grunde nennt er sie auch Limitans-Hyaloïdea.

Bis dahin beschrieben die Anatomen die Hyaloïdea, nicht nur geleitet durch eine blosse Voraussetzung über ihr Bestehen, wie Henle annimmt, sondern vielmehr desshalb, weil die Limitans sich in der Mehrzahl der Fälle beim Lospräpariren des Glaskörpers von der Retina leicht löste und mit ersterem zugleich sich abtrennte. Man erhielt so den von einer Membran umgebenen Glaskörper. Diese Ablösung der Limitans von der Netzhaut bei Isolirung des Corpus vitreum von den übrigen Membranen

des Auges bildet die allergewöhnlichste Erscheinung in jener grossen Mehrzahl von Fällen, in welchen die Augen nach 12, 25 etc. Stunden aus der Leiche genommen werden. Sogar schon nach 6 Stunden ist die Verbindung der Retina mit der Limitans lockerer als die der letztern mit dem Glaskörper. Die Ablösung der Limitans ereignet sich fast immer auch an frischen Augen, wenn das Corpus vitreum zugleich mit der Linse entfernt wird, als Folge des innigen Zusammenhanges der Zonula Zinnii mit der Limitans.

Bei der Untersuchung der Netzhaut bedient man sich einer andern Manipulation. Man nimmt erstens ein möglichst frisches Auge; ferner schneidet man auf Kosten der übrigen Membranen aus demselben, nachdem man es quer oder der Länge nach getheilt hat, ein Stück Netzhaut und Glaskörper zusammen aus, welcher letztere dann von dem erhaltenen Stücke vorsichtig mit der Pincette gelöst wird — man erhält so an einem Querschnitte die Retina im Zusammenhange mit der Limitans.

Untersuchen wir also den Glaskörper, so finden wir ihn in der Regel umgeben von der Glashaut, beschäftigt man sich speciell mit der Retina, so erhalten wir auf ihr die Limitans. — So geschah es, dass Niemand auf den Gedanken kam, dass dieses ein und dieselbe Membran sei. Ist man einmal klar geworden über diese Quelle des Irrthums, so ist es sehr leicht, den richtigen Sachverhalt zu eruiren — einige glückliche Schnitte des Glaskörpers im Zusammenhange mit der Retina entscheiden die Frage.

Die nach dem Corpus vitreum gekehrte Oberfläche der Limitans ist vollkommen glatt; im Gegentheile bietet die zur Retina gewendete Seite bei Ablösungen derselben Unebenheiten dar, welche durch Abreissen der mit ihr verwachsenen Radiärfasern bedingt sind. Die von Henle auf der äusseren Fläche beobachteten Schüppchen hatte

schon Brücke als Spuren von Epithel und ich als Tröpfchen beschrieben — man sieht sie sehr häufig, vorzugsweise an nicht frischen Augen und sie sind aller Wahrscheinlichkeit nach nichts anderes, als theils Spuren von abgerissenen Enden der Radiärfasern, theils bei der Zersetzung der letztern aus denselben tretende Tröpfchen. Sie kommen an ganz frischen, in Müller'scher Flüssigkeit erhärteten Augen nicht vor — in solchem Falle erscheint die mit den unveränderten Radiärfasern fest verwachsene Limitans gleichsam als Product ihrer Verlöthung.

Die zur Limitans gekehrte Fläche des Glaskörpers ist vollständig glatt; in Fällen von Ablösungen des Corpus vitreum verdickt sich seine äussere Fläche beträchtlich und erscheint als structurlose homogene Schicht; an einem Querschnitte des so veränderten Glaskörpers stellt sich sein äusserer Rand deutlich doppelt contourirt dar.

Die Verbindung der Limitans mit dem Glaskörper ist in frischen Augen ziemlich fest, so dass sich dünne Querschnitte der Netzhaut mit einer geringen Schicht des Glaskörpers leicht herstellen lassen, nichtsdestoweniger haftet in solchen Augen die Limitans fester an der Retina als am Corpus vitreum — durch Klopfen mit einer Nadel auf das Deckgläschen gelingt es bei Weitem leichter den Glaskörper von der Limitans zu trennen, als diese letztere von der Retina.

An dünnen Querschnitten des Glaskörpers in Verbindung mit der Retina zerfällt ersterer, wenn das Auge vorher in Müller'scher Flüssigkeit gehörig erhärtet war, in Schichten, die der Limitans parallel verlaufen. Ihre Mächtigkeit hängt immer vom Zufall ab, nie finden wir auch nur Spuren von Membranen zwischen denselben. Die Richtung der Schichten hängt vom Verlaufe der Fasern ab, letztere sind im vordern Theile des Glaskörpers ziemlich deutlich; weniger scharf, aber immerhin

noch bemerkbar, in den übrigen Theilen desselben; ihre Hauptrichtung verläuft parallel zur Oberfläche.

Haben wir uns nun darüber geeinigt, dass es keine Hyaloïdea giebt, so haben wir nur noch zu bemerken, dass sie in Bezug auf den uns hier beschäftigenden Process kein nothwendiges Requisit bildet. So lange wir ihre Existenz annahmen, nannten wir den Vorgang Ablösung der Hyaloidea (H. Müller — Ablösung der Glashaut); läugnen wir dieselbe — so nennen wir ihn Ablösung oder Schrumpfung des Glaskörpers; diese Frage ist folglich für uns nur hinsichtlich der Benennung wichtig; die Thatsache hingegen, dass eine Abhebung des Glaskörpers von der Retina durch Exsudat vorkommt, wird dadurch nicht im Mindesten erschüttert.

Nehmen wir z. B. das Reuss'sche Auge. Dass in ihm der Glaskörper (Fig. 6, g) von der Retina (n) durch ein Exsudat (e) 8 Mm. weit abgelöst ist, erweisst sich nicht so sehr durch die Gegenwart der Hyaloidea auf seiner Oberfläche, als dadurch, dass an dem peripherischen Theile des abgelösten Glaskörpers derselbe sein Aussehen, seine Zellen und sonstigen normalen Eigenschaften conservirt hat. Wäre das Exsudat nicht als solches aufzufassen, sondern z. B. als veränderter Glaskörper, so lägen die Zellen nur in dem vom Exsudate erfüllten Raume (e). An der Stelle B würden wir, da auf 8 Mm. Tiefe im Glaskörper keine Zellen mehr vorkommen, auch keine solche finden. Hier aber stossen wir auf ein ganz entgegengesetztes Verhältniss. Im Exsudate finden wir keine Zellen; die Zellen fangen erst an der Linie B an aufzutreten und sind in Bezug auf ihre Form, Grösse, Zahl, Lage und Anordnung ganz dieselben, wie wir sie nur in der peripherischen, an die Retina grenzenden Schicht des Corpus vitreum antreffen. Ausser-

dem nimmt der Glaskörper erst bei der Linie B seine übrigen normalen Eigenschaften an — die ihm eigenthümliche Zähigkeit, einen leichten Grad von Faserung u. s. w., während das Exsudat an der ganzen mit e bezeichneten Stelle eine amorphe, brüchige Masse darstellt. Ob hier nun eine Hyaloidea existirt oder nicht, ist für uns ganz gleichgültig; jedenfalls müssen wir auch, abgesehen von ihr, aus der Beschaffenheit des Glaskörpers an seiner mit B bezeichneten Stelle schliessen, dass derselbe hier um die ganze Dicke des Exsudates von der Retina abgelöst ist.

An unverletzten Augen hatte ich bis jetzt nur zweimal Gelegenheit, eine Ablösung des Glaskörpers zu beobachten, und zwar an myopischen. Um hier die Entstehungsweise der Glaskörperablösung zu erklären, halte ich es für gerathen, eine ganze Seite aus Arlt's Lehrbuch „Die Krankheiten des Auges" (III. Bd. pag. 17), in welcher er über Synchysis corporis vitrei in Folge von Staphyloma corneae und Staphyloma posticum Scarpae spricht, zu citiren. Indem wir das Wort Verflüssigung mit der Bezeichnung Ablösung vertauschen, gelangen wir am leichtesten zu einer richtigen Auffassung über den Mechanismus dieses Processes. Arlt sagt: „In anderen Fällen scheint die Veränderung des auf den Gefässen im Innern des Auges lastenden Druckes den ersten Anstoss zur Ausscheidung von Serum und zur Verflüssigung des Glaskörpers zu geben. Es ist eine Art Hydrops ex vacuo, analog der Ansammlung von Serum in der Schädelhöhle, wenn dieselbe durch Verdünnung der Knochen geräumiger geworden ist. Die Gefässe des Auges stehen unter einem permanenten Drucke, adäquat der Spannung des Bulbus. Ein wesentliches Moment zur Erhaltung dieses letzteren bilden die Wandungen, welche bis zu einem gewissen Grade resistent und elastisch

sind. Durch die Scheidewand, welche der Krystallkörper mit dem freien Theile der Zonula Zinnii, den Ciliarfortsätzen zwischen Humor aqueus und Corpus vitreum bildet und welche durch den Ciliarmuskel an die Bulbuswand befestigt und gespannt erhalten wird, zerfällt der Bulbus in zwei isolirte Räume, von denen ein jeder bis zu einem gewissen Grade unabhängig von dem andern aus der eben erwähnten Ursache ausgedehnt werden kann. Geht die Resistenz und Elasticitat der Cornea aus was immer für einem Grunde verloren, so erfolgt vermehrte Ausscheidung von Serum, und zwar zunächst nur vor der genannten Scheidewand, so lange diese selbst noch hinreicht, im Vereine mit den Augenmuskeln den hinter ihr gelegenen Theil des Bulbus in gehöriger Spannung zu erhalten. So erfolgt die Ausdehnung der Cornea in Folge von Pannus und Keratitis, beim Keratoconus und bei manchen Fällen von Hornhautstaphylom. Analog verhält sich's mit der Ausdehnung der Sclera, sobald diese ihre Resistenz und Elasticität stellenweise oder durchaus eingebüsst hat. Dies geschieht häufig partiell in Folge umschriebener Entzündung und Verwachsung der Chorioidea und Sclera, aber auch ohne Entzündung, und zwar in Folge anhaltenden Druckes auf die hintere Wandung des Auges rings um den hintern Pol. Demgemäss finden wir constant Verflüssigung mit vermehrter Ausscheidung bei Ectasien der Sclera im Bereiche des Ciliarkörpers, und auf diese Weise dürfte das Vorkommen rein wässriger Flüssigkeit zu erklären sein, welche man in Augen mit Staphyloma zwischen der Netzhaut und dem Glaskörper findet, genauer bezeichnet: in welchen der Glaskörper sich nach hinten allmälig auflöst."

Abstrahiren wir nur von dem letzten Satze („in welchen der Glaskörper sich nach hinten allmälig auflöst") in der Arlt'schen Beschreibung dieses Hydrops ex vacuo bei Myopen, so erhalten wir eine vollständig klare und

genaue Vorstellung darüber, auf welche Weise bei ihnen die Glaskörperablösung vor sich geht.

Der Glaskörper wächst nicht proportional dem sich in seinem Umfange allmälig vergrössernden Auge, das seröse Exsudat wandelt sich dabei weder in Glaskörpergewebe um, noch löst es dasselbe auf, beide verhalten sich zu einander indifferent; nur nach Maassgabe der Ausschwitzung wird die Verbindung zwischen Glaskörper und Netzhaut gelockert. In dem auf diese Weise sich entwickelnden Zwischenraume zwischen Glaskörper und Retina sammelt sich im Verhältnisse zum Wachsthume des Staphyloms immer mehr und mehr seröses Exsudat und hebt den Glaskörper immer weiter und weiter von der Netzhaut ab.

Zum besseren Verständnisse dieses Verhältnisses zwischen serösem Exsudat und Glaskörper verweisen wir auf Fig. 7. Dieses Auge ist 12 Jahre nach der Entstehung des Cornealstaphyloma enucleirt; der Glaskörper (g) befand sich wenigstens 10 Jahre im Zustande der Ablösung. Derselbe ist zu einem trichterförmigen, im vorderen Drittheile des Auges gelegenen Gebilde reducirt, und mit seinem vordern spitzen (g') Ende mit der Perforationsstelle der Cornea verwachsen, während die übrigen zwei Drittheile von serösem Exsudat erfüllt sind. Zehn Jahre lang hat sich der Glaskörper in dem serösen Exsudat befunden und sich nicht nur nicht in demselben aufgelöst, sondern ist dabei vollständig geschrumpft und verdichtet. — Eine solche Schrumpfung und Verdichtung, nicht aber eine Auflösung des Glaskörpers ist nun der gewöhnliche Ausgang in denjenigen Fällen, in welchen das in das Innere des Auges ausschwitzende Serum auf den Glaskörper drückt. Es wäre höchst interessant, daraufhin glaukomatöse Augen zu untersuchen — für die Wahrscheinlichkeit, diesen Befund auch bei ihnen anzutreffen, spricht wenigstens sehr der Umstand, dass

H. Müller seinen ersten Fall von Glaskörperablösung an einem glaukomatösen Auge beobachtet hat.

Ich glaube nicht, dass der Unterschied zwischen Abhebung und Verflüssigung des Glaskörpers sich nur auf die Benennung dieser Zustände beschränkt. Haben wir uns erst eine richtige Vorstellung über das pathologisch-anatomische Wesen des Processes gebildet, so wird es uns vielleicht leichter fallen, uns ihre Folgen zu erklären. Der angeführte Fall zum Beispiel von Ablösung des Glaskörpers bei Myopen giebt uns Winke, aus denen wir uns einigermaassen einen Begriff über die Entstehung der Netzhautablösung bei denselben machen können. Wir haben gesehen, dass an der Grenze des abgelösten Glaskörpers dieser so dicht mit der Retina verwachsen ist, dass es leichter fällt, diese letztere von der mit ihr verwachsenen Chorioidea abzureissen, als den Glaskörper von der Limitans zu trennen. Durch diese Verwachsung ist gleichsam das Gebiet der Ablösung des Glaskörpers gegeben. Das sich hier anhäufende Exsudat findet keinen Platz mehr zwischen Glaskörper und Netzhaut; ihm bleibt nichts übrig, als entweder ersteren zu zerreissen, und hinein zu dringen, oder durch sein beständiges Drängen die Retina von der Chorioidea abzuheben; das Auftreten einer Netzhautfalte ist hier Ausdruck einer nachfolgenden Ablösung.

Den Mechanismus der Glaskörperablösung in den zwei Fällen von Extraction, welche ohne Verlust von Corpus vitreum verlaufen waren, kann man sich auf folgende Weise erklären. Bei der Extraction des Staars wird die vordere Kammer geöffnet, der Humor aqueus fliesst ab, die Linse wird entfernt, der Inhalt des Auges wird um die Grösse der vorderen Kammer und der extrahirten Linsenstücke verkleinert. In Folge dessen muss auch der gegenseitige Zusammenhang aller Mem-

branen des Auges entsprechend geschwächt werden. So sind durch diese Momente die Bedingungen für eine Ablösung jeder beliebigen Membran des inneren Auges gegeben. Wenn wir uns nun noch vorstellen, dass in Folge der gegebenen Herabsetzung des intraoculären Druckes, auch dem Seitendrucke des Blutes auf die Wände der Gefässe von dem Gewebe, in welchem diese Gefässe verlaufen, nicht mehr der normale Widerstand geleistet wird, so haben wir auf diese Weise eine ganze Reihe von Bedingungen für eine seröse Transsudation im Auge gewonnen. In normal verlaufenden Fällen benutzt diese Gelegenheit zu allererst die Iris, und das ihr entfliessende Transsudat füllt in der Regel sehr rasch die vordere Augenkammer wieder aus. In den von uns beschriebenen Fällen von Cataract-Extraction ohne Verlust des Glaskörpers, sehen wir eine Ablösung desselben, jedoch in beiden Fällen bloss in der Umgegend der Papille entstanden. Folglich sind hier jene Bedingungen, die unter normalen Verhältnissen den Irisgefässen zu Gute kommen, auf die der Papille übertragen.

Wir wissen, wie oft die Hirngefässe im Greisenalter Sitz einer atheromatösen Entartung sind. Aus den Untersuchungen Wedl's ist es uns aber bekannt, dass einer gleichen Degeneration auch die Retinalgefässe bisweilen unterworfen sind. Auf dem letzten ophthalmologischen Congresse in Heidelberg hatten wir die Mittheilung gemacht, dass es uns ebenfalls mehrere Male gelungen sei, zu beobachten, dass die Wandungen der retinalen Capillaren bei Greisen vorzüglich an der Peripherie und alsdann in der Umgebung der Papille oft getrübt und feingekörnt erscheinen, — unter dem Mikroskope erweist sich ein Theil dieser Körnchen als Fettröpfchen, ein anderer stellt Kalkablagerungen dar; damals schon hatten auch wir die Vermuthung aufgestellt, es hänge höchstwahrscheinlich hiervon ab, dass gerade an diesem Orte

so oft ein Oedem der Retina beobachtet wird. Bei der mikroskopischen Beschreibung der uns hier beschäftigenden Fälle, hatten wir schon die Gelegenheit mitzutheilen, dass die Retina bloss in der Umgegend der Papille einige Veränderungen aufzuweisen hat: ihr Gewebe ist hier gelockert, die radiären Fasern erscheinen hypertrophisch, die Wandungen der Capillargefässe getrübt u. s. w.

Diese pathologischen Veränderungen der Netzhaut, in der Umgebung der Sehnervenscheibe erklären uns, weshalb die durch die Extraction einer Cataracta zum Zustandekommen eines serösen Transsudates gesetzten Bedingungen im vorliegenden Falle zu allererst gerade sich an den Papillargefässen erfüllen, weshalb also hier die Ablösung des Glaskörpers entstanden ist. Am rechten Auge, an welchem die Entbindung der Linse leicht von Statten ging, ist die Glaskörperablösung in ganz geringen Grenzen geblieben, (ihre Höhe ist hier = 2 Mm.) während sie im zweiten Auge, wo die Linse nur schwer zu entfernen war, bei übrigens wahrscheinlich ganz gleichen Verhältnissen im Auge eine Höhe von 8 Mm. erreicht hat.

Die Abhebung des Glaskörpers kommt bei Staarextractionen mit bedeutendem Glaskörperverluste, wie an den von uns untersuchten Augen und an einer ganzen Reihe von Experimenten, welche auf meinen Vorschlag Dr. Gouvêa angestellt hat, sehr häufig vor.

Die Glaskörperabhebung zeigt in diesen Fällen gewöhnlich die Form eines Trichters, dessen spitzes Ende in der Hornhaut liegt und dessen breite, stark concave Oeffnung nach hinten sieht. Durch eine solche Form des geschrumpften Glaskörpers erklärt sich einigermaassen der Mechanismuss der Entstehung der Abhebung.

Bei der Eröffnung des Auges wird in diesen Fällen der Glaskörper in Folge des intraoculären Druckes, so wie durch die Wirkung der geraden Augenmuskeln in

die Wunde gedrängt; ein Theil desselben fliesst ab und der auf diese Weise zwischen ihm und der Retina gebildete Raum füllt sich mit serösem Exsudat; durch dieses wird das Corpus vitreum nach vorne gedrängt, und einerseits die Einklemmung desselben in der Wunde unterstützt, andererseits aber die Vertiefung am hinteren Theile hervorgebracht.

Eine ebensolche Form nimmt der abgehobene Glaskörper auch bei Staphylomen der Cornea an (Fig. 7) wenn dieselben eine Folge von breiten perforirenden Geschwüren sind; selbstverständlich ist auch hier der Mechanismus der Ablösung derselbe.

Auf eine andere Weise entstehen Glaskörperabhebungen bei Verletzungen des Auges durch fremde Körper. In solchen Fällen nimmt der Glaskörper in der Regel die Trichterform an, jedoch so, dass das spitze Ende gegen den Sehnerven (einmal ein wenig nach aussen von demselben, gegen den fremden Körper hin) gekehrt ist, die breite Basis aber nach vorn. Schon durch diese Form offenbaren sich zwei wichtige Momente dieser Art von Ablösung des Glaskörpers. Damit der Glaskörper mit der Papille in Verbindung bleibe, ist es erforderlich, dass sich der Process der Ablösung sehr allmälig entwickelt und dass sich ferner die Bedingungen zu einer Entstehung im Glaskörper selbst finden. Bei den von Verletzungen des Auges abhängigen Ablösungen des Glaskörpers bemerkt man in der That in dem Gewebe desselben immer bedeutende Veränderungen, als da sind Umwandlung in faseriges Gewebe und Schrumpfung.

Einem Jeden, der sich mit der pathologischen Anatomie des Auges beschäftigt, ist die Umwandlung des Glaskörpers in Fasergewebe sehr wohl bekannt; dieselbe ist schon von H. Müller, Schweigger, Schiess-Gemuseus beschrieben worden; auch ich habe öfter Gelegenheit gehabt, diesen Vorgang zu beobachten.

Eine solche Veränderung des Glaskörpers entsteht am häufigsten in Folge von in das Auge gedrungenen Fremdkörpern. Nachdem sich ein solcher irgendwo, am häufigsten an der Grenze des Glaskörpers und der Netzhaut festgesetzt hat, ruft er in seiner Umgebung eine bedeutende Zellenanhäufung hervor, von denen die meisten anfangs eine vorherrschend runde Form zeigen; später werden diese durch andere, spindel, sternförmige u. s. w. ersetzt. In dem Stadium der genannten Umwandlung der Zellen, erscheinen zwischen ihnen gewöhnlich zahlreiche Fasern. Die Zellen verbreiten sich von dem Orte der Verletzung aus durch den ganzen Glaskörper und unterliegen überall ein und derselben Umwandlung d. h. verschiedenartigen Veränderungen in ihrer Form und der Entwickelung von Bindegewebe in ihrer Umgebung. Zugleich verringert sich die Masse der flüssigen Bestandtheile in dem Corpus vitreum. Sein Volumen wird kleiner, er wird dichter und deutlich faserig. Ein so geschrumpfter Glaskörper kann natürlich nicht den ganzen Hohlraum des Auges ausfüllen, und indem er sich retrahirt, zieht er entweder auch die Retina nach sich (H. Müller), oder er wird nur selbst abgelöst. Als sehr passendes Beispiel einer solchen Ablösung kann der zweite Fall dienen, in welchem das Corpus vitreum nach dem etwas nach aussen von der Papille liegenden fremden Körper hingezogen ist. Solche Fälle an verletzten Augen, nur mit dem Unterschiede, dass das spitze Ende des Trichters mit dem Sehnerveneintritte verwachsen war, beobachteten wir ausserdem dreimal.

Zu derselben Kategorie zählen wir auch den Mauthner'schen Fall (14). Selbstverständlich ist ja nicht der fremde Körper an sich die Ursache, sondern der ganze Complex der von demselben hervorgerufenen pathologischen Processe, die chronische Irido-Chorioiditis, die Retinitis und die ganze Reihe von derartigen Verän-

derungen im Glaskörper, welche uns zur Annahme einer chronischen Entzündung in dem letzteren berechtigen. Ob diese Processe durch den fremden Körper, oder durch eine andere Veranlassung hervorgerufen sind, gilt für uns gleich; die in Folge derselben entstandene Ablösung des Glaskörpers müssen wir jedenfalls in dieselbe Kategorie bringen.

Hierher gehören zum Theil auch die Fälle von Reclination der Linse. Dass in solchen Fällen die Linse als fremder Körper wirken und chronische Entzündungen der Chorioidea, der Retina und des Glaskörpers hervorbringen kann, ist schon lange bekannt. In unserem Falle kommt dazu noch die Bildung von Abscessen im Glaskörper. Das Auftreten von Abscessen in Augen mit reclinirten Linsen ist aller Wahrscheinlichkeit nach eine zufällige Erscheinung, nichtsdestoweniger ist die Art und Weise ihres Einflusses auf die Ablösung des Glaskörpers unverkennbar; eine solche Betheiligung der Abscesse lässt sich auch in dem Mooren'schen Falle nicht verkennen. Der im Glaskörper gebildete Abscess incapsulirt sich allmälig; dabei bildet sich Bindegewebe, nicht nur in unmittelbarer Nähe desselben, sondern auch in seiner weitern Umgebung; der Glaskörper schrumpft unvermeidlich und giebt schon dadurch den ersten Anstoss zu einer Ablösung. In dem incapsulirten Abscess zerfällt der Eiter in eine feinkörige Masse, wird resorbirt, der von demselben umschlossene Hohlraum wird kleiner, die Wände sinken zusammen und der ganze Glaskörper zieht sich zu dieser Stelle hin.

Das Mooren'sche Auge ist ausserdem auch in der Beziehung von hohem Interesse, dass man in ihm deutlich sieht, wie der schrumpfende Glaskörper auch die Netzhaut nach sich zieht. — Der Mechanismus einer derartigen Abhebung der letzteren wird hier ad oculos demonstrirt.

Recapituliren wir nun alle Fälle von Abhebung der Hyaloidea bei Verletzung des Auges jeder Art — mögen sie nun absichtliche oder unabsichtliche sein, so können wir sie in zwei Kategorien bringen: In der einen Reihe von Fällen entstehen sie unmittelbar nach der Verletzung in Folge der Verminderung des Contentum des Auges und des dadurch hervorgebrachten Hohlraums, der sich sogleich mit seröser Flüssigkeit füllt; in anderen Fällen bilden sich die Abhebungen allmälig und hängen von den sich langsam heranbildenden Veränderungen im Glaskörper ab, welche vermuthlich durch eine Reihe pathologischer Processe in den übrigen Membranen des Auges hervorgerufen werden.

Die Ablösung des Glaskörpers, welche wir bisweilen nach Staarextractionen entstehen sehen, kann zu beiden Kategorien gehören.

Da die Processe, welche die zweite Kategorie der Glaskörperabhebung hervorrufen, in sich die Bedingungen der vollständigen Zerstörung und Atrophie des Auges enthalten, so können wir sie hier übergehen.

Unvergleichlich mehr Interesse erregen in practischer Beziehung die Ablösungen der Hyaloidea der ersten Kategorie d. h. diejenigen, welche die unmittelbare Folge von Staaroperationen sind. Auf Grund der angeführten Fälle, in welchen nach der Extraction kein Glaskörperverlust stattfand und in denen nichtsdestoweniger Abhebung des Glaskörpers sich zeigte, könnte man möglicherweise auf die Vermuthung kommen, dass jede Extraction diese Ablösung zur Folge hat, was jedoch nicht der Fall ist. Wir hatten Gelegenheit, Augen zu untersuchen, an denen von Arlt die Extraction nach der Beer'schen Methode ohne jeglichen Glaskörperverlust ausgeführt und an denen nicht die leiseste Spur von Abhebung zu sehen war. Wir glauben daher, dass nach lege artis vollzogenen Extractionen ohne Glaskörperverlust und ohne

irgend welche andere übele Zufälle die Ablösung eine Ausnahme bildet und dass sie im Gegentheil die Regel ist in allen den Fällen, in welchen die Operation von starken Glaskörperverlusten begleitet war.

Dieser Schluss, zu welchem uns alle unsere Untersuchungen und die ganze Reihe von Experimenten von Dr. Gouvêa führen, ist unserer Meinung nach nicht ohne practische Wichtigkeit.

Früher fürchtete man den Glaskörpervorfall bei der Staarextraction nur auf Grund der ihm unmittelbar nachfolgenden Complicationen — man fürchtete die Einklemmung des Glaskörpers in die Wunde, wodurch, wie man glaubte, die Wundheilung verzögert oder verhindert würde, man besorgte die Vereiterung des Glaskörpers in Folge der auf ihn einwirkenden Insulte, und der darnach folgenden Vereiterung der übrigen Theile des Auges; man fürchtete endlich die durch den Glaskörperverlust möglicher Weise hervorzurufende Abhebung der Netzhaut, welche das Sehen unmöglich macht. In denjenigen Fällen aber, in welchen der Glaskörperverlust keine von diesen unmittelbaren, unangenehmen Folgen verursachte, in welchen auch die Wundheilung ungestört zu Stande kam und das Auge keine Reizzustände darbot, in denen sich keine Netzhautabhebung vorfand und sich nach der Extraction eine mehr oder weniger gute Sehschärfe constatiren liess — verliess Patient die Anstalt zufriedengestellt und der Arzt registrirte den Fall unter die von Erfolg gekrönten. Derartige Fälle wiederholen sich sehr oft und bestärkten den Arzt in der Meinung, dass Glaskörperverlust nicht besonders gefährlich sei, da er nur sehr selten die unangenehmen, oben erwähnten Folgen hat. Verhält es sich aber wirklich so?

Wir schreiben es unter keiner Bedingung einem Spiele des Zufalls zu, dass die Glaskörperabhebungen erst in letzterer Zeit in der Ophthalmologie bemerkt

worden sind, dass sie mir selbst jetzt viel öfter begegnen, während früher die Netzhautablösung die gewöhnliche Veränderung in verletzten Augen darstellte. Nachdem die Ueberzeugung Wurzel gefasst hat, dass ein in dem Auge befindlicher fremder Körper in allen Fällen das andere mit einer sympathischen Miterkrankung bedroht, enucleiren gegenwärtig die Ophthalmologen ohne die vollständige Entwicklung des letzteren Processes abzuwarten — ihnen genügen jetzt oft nur einige wenige der anfänglichen Symptome, um mit ruhigem Gewissen sogleich an die Operation zu gehen. Desshalb haben wir jetzt öfter Gelegenheit der Ablösung des Glaskörpers zu begegnen, d. h. also dem Anfangsstadium desjenigen Processes, mit dessen endlichem Ausgange, nämlich der Netzhautabhebung, der Atrophie des Auges u. s. w. der pathologische Anatom es früher gewöhnlich zu thun hatte.

Dass das von uns hier Angeführte nicht nur auf einer Voraussetzung beruht, resultirt in gewissem Grade aus den von uns beschriebenen Fällen. Wir sehen die durch eine Abhebung des Glaskörpers bedingte, beginnende Netzhautablösung in dem Falle von Pagenstecher: in dem Mooren'schen Auge (3) lässt sich dieser Process stufenweise verfolgen; die Fälle von Dr. Gouvêa repräsentiren uns alle Stadien der Entwickelung von Netzhautablösung, bedingt durch Glaskörperverlust während der Operation und der darauf folgenden Abhebung des Glaskörpers.

Doch nicht genug dessen — für unsere Ansicht sprechen auch myopische Augen, von denen den Ophthalmologen schon lange bekannt ist, wie oft sie mit Netzhautablösung behaftet sind. Aus den von uns beschriebenen zwei Fällen geht hervor, dass in ihnen auch Abhebung des Glaskörpers vorkommt. Der erste von ihnen giebt uns sogar einige Winke über den Mechanismus der Entstehung der Netzhautablösung in demselben; der

zweite Fall zeigt uns in dem einen Auge eine Ablösung des Glaskörpers, in dem andern eine solche der Netzhaut. Wir glauben keine gar zu gewagte Behauptung aufzustellen, wenn wir als sehr wahrscheinlich voraussetzen, dass in dem mit Netzhautabhebung behafteten Auge bis zu der Entwickelung desselben eine ebensolche Abhebung des Glaskörpers bestand, wie wir sie am andern Auge desselben Individuums beobachteten.

Aus allem dem Gesagten geht deutlich hervor, dass man die Abhebung des Glaskörpers nicht als einen, für die Wohlfahrt des Auges ganz indifferenten Process betrachten kann; sie ist in der Mehrzahl der Fälle wahrscheinlich nur ein Prodrom der Netzhautablösung. Da sie aber sehr häufig auf Glaskörperverlust folgt, so erlangt letzterer bei Staarextractionen auf diese Weise eine ganz neue wichtige Bedeutung. Der glückliche Erfolg der Operation, die normale Wundheilung, sogar eine vollkommen befriedigende Sehschärfe in der ersten Zeit — bieten bei Glaskörperverlust keine Garantie für die Zukunft. Die hier vielleicht stattgehabte Abhebung des Glaskörpers macht die Prognose immer sehr zweifelhaft.

Zwei von den angeführten Fällen gehören nicht unter die Categorie der von uns hier besprochenen; der eine ist der v. Graefe'sche Fall (1), der andere der mit Sarkom (5).

In dem von v. Graefe enucleirten Auge ist der Glaskörper durch ein seröses Exsudat abgehoben, in dessen parietalen Theilen eine unbedeutende Menge Eiter schwimmt. Dass während einer eiterigen Entzündung der Augenmembranen, der Netzhaut, der Chorioidea u. s. w., sich der Glaskörper abheben kann, ist schon längst bekannt; schon 1863 hat darüber Schiess-Gemuseus in seiner Arbeit über Panophthalmitis geschrieben. Der von uns hier beschriebene Fall bestätigt die Beobachtung

von Schiess-Gemuseus; er unterscheidet sich aber von dem des letzteren dadurch, dass in unserem nicht Eiter den Glaskörper abhebt, sondern ein seröses Exsudat, welches, wie schon erwähnt, nur eine unbedeutende Menge Eiter enthält. In Augen, welche durch Eindringen eines fremden Körpers verletzt worden sind, entwickelt sich selten eine Panophthalmitis. Die acuten Anfälle hören mehr oder weniger bald anf, und es bleibt eine chronische Entzündung der Membranen, die nur von Zeit zu Zeit Exacerbationen setzt. Eine charakteristische Eigenthümlichkeit dieser Entzündung besteht in anatomisch-pathologischer Hinsicht namentlich darin, dass sogar in der Periode der acuten Zufälle eine übermässige Eiterbildung in den Membranen des Auges fast nie vorkommt — hinsichtlich der Menge spielt hier der Eiter eine untergeordnete Rolle. Das Hauptproduct der Entzündung ist in solchen Fällen ein seröses, an eiweisshaltigen Substanzen reiches Exsudat. Desshalb beobachten wir bei Verletzungen des Auges durch fremde Körper öfters Ablösungen des Glaskörpers, der Netzhaut, Schrumpfung der verschiedenartigen Gewebe, Schmerzen im Bereiche des Ciliarmuskels, Atrophie des Auges u. s. w., als Zerstörung desselben auf dem Wege der acuten Vereiterung. Das untersuchte Auge befand sich gerade in einer solchen Periode der Exacerbation unter bedeutender, die Abhebung des Glaskörpers vermittelnder Exsudatansammlung.

Es ist bekannt, dass bei Geschwülsten in der Chorioidea Netzhautablösung sehr häufig zur Beobachtung kommt. Unser Fall mit Sarkom der Aderhaut (5) zeigt daher in dieser Beziehung nichts Auffallendes, er ist nichtsdestoweniger dadurch beachtenswerth, dass wir in ihm, vor der eben erst beginnenden Netzhautabhebung, schon eine stark entwickelte Abhebung des Glaskörpers bemerken.

Wir sehen daher, dass nicht nur bei Myopen, bei Verletzungen der Augen u. s. w., sondern dass auch in Augen mit Geschwülsten der Aderhaut die Abhebung des Glaskörpers derjenigen der Netzhaut vorangeht. — Die gegenseitigen Beziehungen zwischen diesen beiden Prozessen unterliegen auf Grund dieser Thatsachen also keinem Zweifel.

II.

Bemerkungen zur pathologischen Anatomie des Glioma retinae.

Im Bd. XIV. Abtheilg. II. des von Graefe'schen Archives hat Hirschberg einige Fälle von Gliom des Auges beschrieben, von welchen besonders der erste interessant ist, da er bis dahin in der Literatur der einzige Fall einer solchen Geschwulst war, welche in diesem frühen Stadium zur Untersuchung kam. Hirschberg hat diesen Fall in der That sehr glücklich benützt. Die geläuterte Ansicht, die er hinsichtlich der Ursprungsstelle dieser Geschwulst aussprach, ist von grosser Wichtigkeit. Bis jetzt hat man sich in Folge der Aehnlichkeit zwischen den Elementen des Glioms mit den Körnern der Retina, gewöhnlich sehr unbestimmt ausgesprochen über die Schichte der Netzhaut, aus welcher diese Geschwulst hervorgeht. Hirschberg hat zuerst unzweifelhaft bewiesen, dass in seinem Falle die ersten Gliomkörnchen ihren Ursprung aus der innern Körnerschicht nahmen. Es unterliegt keinem Zweifel, dass in dieser Schicht Bindegewebselemente sich befinden, da alle Kerne der Radiärfasern ihre Lage in derselben haben. Ein zweites Factum, welches Hirschberg in allen von ihm untersuchten Fällen bemerkt hat, ist, obgleich schon längst bekannt, seines beständigen Vorkommens wegen

äusserst interessant: Dass nämlich die Geschwulst immer in der Richtung nach aussen wächst, d. h. also zur Chorioidea hin; die innern Schichten der Netzhaut verhalten sich hierbei ziemlich indifferent.

Ich will nicht in Abrede stellen, dass dieses Verhalten in seinen Fällen richtig ist, seine Beobachtung kann auch für viele andere Fälle zutreffen; nichtsdestoweniger halte ich es für gewagt, hieraus den Schluss zu ziehen, dass die Gliome nur in der von ihm angegebenen Richtung wachsen können.

In meiner Arbeit (zur pathologischen Anatomie der Retina. Archiv für Ophth. Bd. XI. Abth. 1. pag. 136,) über Retinitis interstitialis habe ich zwei Formen derselben streng von einander geschieden; die eine, in welcher alle entzündlichen Producte sich vorzugsweise in der äusseren Schicht der Netzhaut anhäufen, wobei sie bisweilen die Grenze der Limitans externa überschreiten und eine zweite, in welcher die Producte, ohne die äussern Netzhautschichten zu berühren, sich ausschliesslich in den innern Schichten befinden und auch hier bisweilen über die Grenze der Limitans interna hinausreichen. Die erste Form der chronischen Entzündung der Retina war schon lange bekannt und schon früher von Saemisch, Schweigger, Schiess-Gemuseus und andern beschrieben; der zweiten Form hatte bis zu meinen Untersuchungen Niemand Erwähnung gethan; desshalb beschrieb ich sie ausführlicher. In den 63 von mir damals untersuchten Augen stiess ich öfter auf die erste als auf die zweite Form.

Indem ich damals nach dem Ursprunge der entzündlichen Neubildungen forschte, machte ich bekannt, dass es mir kein einziges Mal gelungen war, eine Proliferation der äussern Körnerschicht sowie der Ganglienzellen zu beobachten, und dass alle bei der chronischen Entzündung der Retina neugebildeten Zellen aus einer Pro-

liferation entweder der Kerne der Radiärfasern (folglich eines Theiles der inneren Körnerschicht) oder von Zellen, welche immer in der normalen Retina, in der Nervenfaserschicht liegen, (eine Hauptquelle für diese Form der Retinitides) oder endlich aus einer Wucherung der Zellen in der Adventitia der Gefässe hervorgehen.

Da mir nun das Vorkommen dieser beiden Formen von Retinitis interstitialis, deren Wesen in der Wucherung der Neuroglia der Netzhaut besteht, bekannt war, und indem ich es durch Virchow für vollständig erwiesen hielt, dass das Gliom der Retina ebenfalls durch eine Proliferation der Neuroglia dieser Membran entsteht, so erschien es mir, der ich das Vorkommen von Gliomen, welche aus den äusseren Netzhautschichten wachsen, nicht abstreite, als logische Nothwendigkeit, auch eine zweite Form derselben vorauszusetzen, d. h. das Vorkommen von Gliomen anzunehmen, welche aus den inneren Netzhautschichten wachsen und nach dem Glaskörper hin sich verbreiten.

Es lag mir damals ebenso fern als jetzt, die von mir beschriebenen entzündlichen Neubildungen selbst als Gliome bezeichnen zu wollen, wie Hirschberg in seiner Arbeit annimmt. Da derselbe aber die Möglichkeit bestreitet, dass sich Gliome aus den inneren Netzhautschichten entwickeln können, so will ich selbstverständlich nicht aus polemischen Absichten gegen Hirschberg, sondern nur des Interesses wegen, welches der Fall an und für sich bietet, hier einen solchen beschreiben. Darum, dass ich ihn in einem früheren Stadium zur Untersuchung erhielt, erleichtert er mir die Rechtfertigung meiner Voraussetzung und die Beweisführung für die zweite Form von Gliomen, für diejenigen nämlich, welche in den inneren Netzhautschichten entstehen und nach dem Glaskörper hin wachsen, und bot mir die Möglichkeit dar, die an der

Bildung der Gliome sich betheiligenden Elemente der Netzhaut genauer zu untersuchen.

Der Fall kam in der Klinik von Prof. Becker in Heidelberg zur Beobachtung, welchem ich für die Ueberlassung des Auges und der darauf bezüglichen Notizen zu grossem Danke verpflichtet bin.

Von dem Assistenten der Klinik, Herrn Dr. Bergmann erhielt ich folgende Krankengeschichte:

Am 12. November 1868 kam Peter Gerrmann in die Klinik, um das rechte Auge seines zweijährigen Söhnchens untersuchen zu lassen, mit dem Bemerken, dass es ihm scheine, als sei dasselbe in der letzten Zeit grösser geworden als das linke. Den Zeitpunkt, wo er zuerst eine Veränderung an dem Auge seines Kindes bemerkt habe, ist er nicht im Stande genau anzugeben.

Bei der Betrachtung des Auges fällt sogleich auf, dass die Pupille fast ad maximum erweitert ist und bei bestimmten Augenstellungen, besonders bei der Drehung nach innen, einen mehr oder minder intensiven, gelbweissen Glanz zeigt. Dabei ist dieselbe vollständig unbeweglich.

Um die Hornhaut besteht eine mässige Injection der episcleralen und conjunctivalen Gefässe, die grösseren Venen der Conjunctiva bulbi sind stärker gefüllt und geschlängelt, die Spannung des Bulbus nur unbedeutend vermehrt und seine Beweglichkeit und Lage in der Orbita normal.

Bei seitlicher Beleuchtung erscheinen Hornhaut und Linse vollkommen klar, die Iris in dem Zustande mässiger Hyperaemie.

Die ophthalmoskopische Untersuchung ergiebt ziemlich zahlreiche, geformte und diffuse Glaskörpertrübungen, welche das Bild der Papille und des übrigen Augenhintergrundes nur verschleiert erscheinen lassen. Netzhautablösung lässt sich nicht constatiren. Bei

Untersuchung der peripheren Netzhautpartieen der inneren Bulbushälfte entdeckt man eine intensiv glänzende, gelb-weisse Partie, die stark in den Glaskörper prominirt, im Ganzen eine runde Form hat und durch ziemlich scharfe und regelmässige Linien gegen das umgebende Gewebe abgegrenzt zu sein scheint. Die Grösse der prominenten Stelle muss der Flächenausdehnung nach etwa auf die Grösse einer kleinen Haselnuss geschätzt werden. Besonders stark prominirend sind die vordersten Theile der Geschwulst, die eine Untersuchung im aufrechten Bilde mit sehr starken Convexgläsern gestatten.

Subjective Beschwerden, Schmerzen und Lichtscheu scheint das Kind nicht zu haben.

Die Diagnose wurde auf eine Neubildung, höchst wahrscheinlich Gliom, ausgehend von dem am meisten peripherisch gelegenen Theile der inneren Netzhauthälfte des Bulbus, gestellt und demgemäss die Enucleatio bulbi am 13. Nov. 1868 vorgenommen.

Die Heilung verlief ohne Störung, so dass das Kind am 24. Nov. aus der Anstalt entlassen wurde.

Die klinische Diagnose bestätigte sich bei der Section des Auges vollkommen. Die Geschwuslt, von der Grösse einer kleinen Haselnuss befand sich in der Netzhaut, gleich hinter der Linse, an der Nasenseite. Die Lage sämmtlicher Membranen war normal, nur war der Glaskörper im hintern Theile des Auges ungefähr auf $^1/_3$ seiner Grösse durch ein seröses Exsudat abgehoben. Das Auge wurde in seiner horizontalen Ebene in 2 Hälften getheilt, so dass auch die Geschwulst in einen obern und einen untern Theil zerfiel. Schon bei Loupenvergrösserung war es sichtbar, dass die Geschwulst auf der inneren Oberfläche der Netzhaut lag (Fig 8), dass sie ferner in der Richtung zum Glaskörper gewachsen war, so dass die äusseren Netzhautschichten durch dieselbe nur fest an die Chorioidea gedrückt wurden. Dieses Verhältniss

trat besonders deutlich an dem hintern peripherischen Theile der Geschwulst hervor, wo letztere an einzelnen Stellen ganz auf der Innenfläche der Netzhaut lag, mit dieser nur durch einige brückenartige Verbindungen in Zusammenhang. Noch deutlicher sah man diese Beziehung zwischen Geschwulst und Netzhaut an einer grossen Zahl kleiner Knötchen, mit welchen die ganze Innenfläche dieser Membran besäet war (Fig. 8, g l.). Beim Abheben dieser Knötchen vermittelst der Nadel bemerkte man gleich, dass ihr peripherischer Theil der Limitans nur leicht anlag und dass sie hin und wieder in der Mitte vermittelst eines dünnen Stieles mit der Retina verwachsen waren. An den diesen Knötchen entsprechenden Stellen war öfters auch die Retina selbst mit einer Masse infiltrirt; in Folge dessen erschien sie 2—3 Mal dicker als im normalen Zustande.

Das eigentliche Verhältniss der Geschwulst zur Netzhaut liess sich jedoch nur mikroskopisch bestimmen.

Wir wollen mit denjenigen Stellen beginnen, an welchen die Retina bei der mikroskopischen Untersuchung normal erschien. Auf Querschnitten erscheint die Netzhaut in der That in ihrer Dicke durchaus unverändert. Bei der Untersuchung ihrer Schichten, bei der allerstärksten Vergrösserung, ergiebt sich, dass die Stäbchen-, äussere Körner-, Zwischenkörner-, innere Körner- und endlich Molecular- und Ganglienschicht vollständig normal sind und nur die Nervenfaserschicht mit runden, grosse Kerne enthaltenden Zellen überfüllt ist; die Dicke dieser letzteren Schicht ist jedoch durch diese Zelleninfiltration nicht bedeutend vergrössert. Die hier befindlichen Zellen nehmen die Stelle der geschwundenen Nervenfasern ein. Die innern Enden der Radiärfasern sind deutlich sichtbar und bedeutend verdickt.

Aber auch hier schon erscheint an der Innenfläche der Limitans eine neue Schicht, deren Dicke von 0,08 bis

zu 0,2 Mm. variirt. Diese neugebildete Schicht besteht aus verschiedenartig verflochtenen Fasern; in dieselbe treten an vielen Stellen Ausläufer von Radiärfasern; zwischen ihr und der Retina liegt die Limitans, welche nur locker an letztere geheftet ist. Dort wo die Ausläufer der Radiärfasern in diese neue Schicht treten, gehen sie durch die Limitans. Ihrer Lage, ihrem Baue, ihrem Verhältnisse zu den Radiärfasern nach, erinnert sie an jene diffusen Wucherungen auf der Innenfläche der Netzhaut, (Fig. 9 y) welche ich schon bei der Retinitis interstitialis beschrieben habe. Sie unterscheidet sich von derselben nur dadurch, dass wir dort in diesen Schlingen keine Zellen sahen, während wir hier in den Verbindungsstellen der Fasern sternförmige, zwischen den Faserbündeln aber spindelförmige Zellen und endlich stellenweise zerstreut liegende runde Zellen finden.

Derartige Veränderungen bietet die Retina überall da, wo sie bei der makroskopischen Untersuchung normal erschien.

Bei der mikroskopischen Untersuchung der auf der Retina befindlichen Knötchen ergab es sich, dass dieselben einen doppelten Ursprung haben:

1) Die eine Art von Knötchen (Fig. 9) entsteht auf die Weise, dass das oben erwähnte Netz, welches auf der Innenfläche der Retina liegt, dicht mit Zellen infiltrirt wird (Fig. 9 z). Ihre Masse ist hier so bedeutend, dass das Stroma durch sie fast verschwindet. Diese Zellen scheinen aus der Netzhaut hierher zu gelangen, wenigstens gelingt es fast immer, an Querschnitten ein solches ausserhalb der Retina gelegenes Knötchen zugleich mit der die Verbindung zwischen ihm und der Netzhaut vermittelnden Brücke zu erhalten. Diese Brücke ist eine dichte Masse von Zellen, welche in der Mehrzahl der Fälle mit neugebildeten Gefässen in das Knötchen eingeht. Die Nervenfaserschicht ist an der dem Knötchen

entsprechenden Stelle immer am stärksten mit Zellen infiltrirt; dennoch ist auch hier die Retina, so lange die Knötchen noch klein sind, im Vergleiche zu der Norm wenig verdickt. Von den andern Schichten derselben sind in der Nähe der allerkleinsten Knötchen nur die zu den Radiärfasern gehörigen und in der innern Körnerschicht liegenden Zellen verändert. Diese Veränderungen sind am Besten zu sehen an dünnen Querschnitten mit sehr starker Vergrösserung und an mit Carmin gut gefärbten Präparaten*). Sie bestehen darin, dass um den Kern herum auf den Radiärfasern sich eine beträchtliche Menge von Protoplasma anhäuft; sie schwellen stark an, viele von ihnen erscheinen eingeschnürt, andere ganz getheilt.

Die genannten Veränderungen treten mit besonderer Deutlichkeit an Präparaten, welche auf die angegebene Weise behandelt sind, hervor; von der ganzen innern Körnerschicht, welche rosa erscheint, sind nur die verdickten Stellen der Radiärfasern dunkelroth gefärbt; ebenso gefärbt sind die Zellen der Nervenfaserschicht, sowie auch die Zellen in den nächst ausserhalb gelegenen Knötchen.

Wir haben hier von Knötchen mit einer Höhe von 0,5 und einem Querdurchmesser von 2 bis 3 Mm. gesprochen.

In den grösseren Knötchen dieser Art ändert sich das Bild in der Regel bedeutend dadurch, dass aus der Retina in sie die Gefässe hineinwachsen. Derartige Geschwülste, erfüllt mit Gefässen, an der innern Fläche der Netzhaut gelegen, bestehend aus runden kleinen Zellen,

*) Zu diesem Behufe bringt man dünne Querschnitte auf eine halbe Minute in eine intensive und vollkommen neutrale Lösung von carminsaurem Ammoniak, dann legt man sie, nachdem dieselben in destillirtem Wasser abgespült sind, ein paar Minuten in leicht angesäuertes Wasser, (3 Tropfen Essigsäure auf 1 Unze.

zwischen welchen das Stroma gar nicht sichtbar wird, mit der Netzhaut nur durch eine schmale Brücke verbunden, zeigen ein ganz eigenthümliches Bild, welches sehr an den ophthalmoskopischen Befund erinnert, welchen von Graefe beschrieben hat*). An denjenigen Querschnitten, an welchen, wie es bisweilen vorkommt, die genannten Verbindungen zwischen Geschwulst und Retina fehlen, scheint die Geschwulst mit letzterer in gar keiner Beziehung zu stehen und da in diesem Falle die Nervenfaserschicht allein von Zellen infiltrirt ist, während die übrigen Schichten vollkommen normal erscheinen, so drängt sich der täuschende Eindruck der vollständigen Unabhängigkeit der Geschwulst von der Netzhaut umsomehr auf; — es fällt schwer, sich eine Vorstellung davon zu machen, dass ein so grosser Auswuchs sich aus einer verhältnissmässig so wenig veränderten Membran entwickeln kann.

2. Eine zweite Form von Knötchen bildet sich auf Kosten des Netzhautgewebes selbst und überschreitet, wenigstens für eine gewisse Zeit, nicht die Grenzen der Retina; sie erscheinen bei Loupenvergrösserung als einfache Verdickung dieser Membran. Bei der mikroskopischen Untersuchung der allerkleinsten von diesen Knötchen ergiebt sich, dass die ganze Verdickung der Netzhaut aus einer Infiltration der Nervenfasern durch eine grosse Menge dicht an einander liegender runder Zellen hervorgegangen ist. Die übrigen Schichten sind normal, besonders deutlich ist die Molecularschicht, welche die innere Körnerschicht von der Geschwulst trennt. An einigen 100 Querschnitten dieser eben erst beginnenden

*) Arch. für Ophthalm. Bd. 7, Abth. II. pag. 48: „die Geschwulstmasse ragte in den Glaskörper hinein, zeigte eine völlig unregelmässig fetzige Oberfläche; die Netzhaut war hier entweder durch die Geschwulstmasse überwuchert, oder völlig destruirt. Gefässe wurden in dieser Gegend gänzlich vermisst".

Gliome hatte ich beständig Gelegenheit ein und dasselbe Bild zu beobachten; nämlich die obenerwähnten Verhältnisse der Geschwulst zu den äusseren Schichten und das Vorkommen eines oder zweier Gefässe mitten in einem solchen neugebildeten Neste, umgeben von einer dichten Schicht von Zellen.

Wir verweisen hier nochmals darauf, dass auch an der Bildung dieser innerhalb der Netzhaut liegenden Knötchen, so lange die Dicke derselben noch unbedeutend ist, die innere Körnerschicht keinen Antheil nimmt. In den weiter entwickelten Knötchen wuchern nach vorangegangener Proliferation der Zellen in der Nervenfaserschicht auch die Bindegewebszellen der innern Körnerschicht. Die Proliferationsproducte dieser beiden Schichten fliessen zusammen — es bildet sich ein grösserer Knoten welcher alle innern Schichten der Netzhaut bis zu Zwischenkörnerschicht umfasst. Im vorliegenden Falle hat kein einziger Gliomknoten diese Grenze überschritten — in der ganzen Netzhaut ist die Schicht der Stäbchen der äusseren Körner und die Zwischenkörnerschicht vollkommen erhalten.

Solche grosse Knoten sind immer sehr gefässreich die Zellen sind in ihnen höchst charakteristisch angeordnet: sie umgeben nämlich die Gefässe concentrisch und an dünnen Querschnitten erscheint der ganze Knoten aus dichten Zellenringen bestehend, deren Oeffnung dicht mit rothen Blutkörperchen erfüllt ist. Selbstverständlich können auch diese Knoten innerhalb der Netzhaut nur bis zu einem gewissen Maximum verbleiben — die allergrössten, welche mir zur Ansicht gelangt waren, hatten zusammen mit den äusseren Schichten der Netzhaut 1,5 Mm. Grösse. Später zerreisst diese Geschwulst in der Regel an einer beliebigen Stelle der Limitans und wuchert mit einer Menge von neugebildeten Gefässen (Fig. 4 v.) an der Innenfläche der Netzhaut weiter;

es ist bemerkenswerth, dass auch hier dieser Auswuchs sich immer scharf von dem Knoten, aus welchem er entstammte, abgrenzt (Fig. 10 A.).

Dieses bezieht sich auf die kleinen Knoten, welche auf der ganzen Innenfläche der Netzhaut zerstreut liegen. Was nun den Hauptknoten betrifft, welcher wie wir gesehen haben an der innern Seite des Auges liegt, so haben wir über ihn, nach alledem, was wir über die kleinen Knoten gesagt haben, wenig mehr zu erwähnen. Derselbe beginnt bei der ora serrata und erstreckt sich zum Aequator hin; seine Länge beträgt in dieser Richtung 8 Mm.; die Dicke der Geschwulst von der Chorioidea bis zu ihrer dem Glaskörper zugekehrten Oberfläche misst 5 Mm.; ihre Verbreitung der ora serrata entlang 5 Mm.

Die Geschwulst bildet ein Aggregat einer ganzen Menge der obenerwähnten Knötchen. Ihrer Structur nach unterscheidet sie sich durch Nichts von den von Robin, Schweigger, Rindfleisch, Virchow, Knapp und Hirschberg beschriebenen Gliomen; eine dichte Masse kleiner runder Zellen, Spuren von Zwischensubstanz nnd grosser Gefässreichthum. Eigenthümlich ist dagegen die Geschwulst darin, dass sie aus der Retina in der Richtung zum Glaskörper wächst, wobei die äusseren Netzhautschichten sogar an den Stellen, an welchen die Geschwulst schon stärker entwickelt ist, sehr wenig verändert sind, und zwar nur durch den mechanischen Druck; 3—4 Mm. von der ora serrata sind sowohl die äussere Körnerschicht als auch sogar die Stäbchenschicht vollkommen erhalten. Alle bisher beschriebenen Gliome der Netzhaut wuchsen bekanntlich aus den äusseren Schichten derselben in der Richtung zur Chorioidea und hatten deshalb immer Netzhautablösung zur Folge.

Der vorliegende Fall bestätigt vollkommen meine

im Jahre 1865 ausgesprochene Voraussetzung,*) dass das Gliom sich auch aus den innern Netzhautschichten entwickeln könne. Die Geschwulst entwickelt sich ursprünglich aus den Bindegewebszellen, welche in der Nervenfaserschicht liegen und aus den Zellen der Gefässadventitia; erst später nehmen die Zellen der innern Körnerschicht Antheil an dem Wachsthum — von allen Zellen dieser Schicht betheiligen sich unbestreitbar die den Radiärfasern angehörigen Kerne. Was nun aber die Betheiligung der übrigen Zellen dieser Schicht betrifft, so ist dieselbe wenigstens anfänglich nicht bemerkbar; was ihr späteres Schiksal ist, lässt sich schwer sagen, da sie alsdann in der Masse von neugebildeten Zellen, welche diese ganze Schicht infiltriren, verschwinden.

Die Geschwulst wächst den bisherigen Beobachtungen zufolge nicht in der Richtung nach aussen, sondern nach innen und wuchert, indem sie zu einer bestimmten Zeit die Limitans durchbricht, weiter in den Zwischenraum zwischen dem abgehobenen Glaskörper und der Netzhaut, der Innenfläche der letztern entlang.

Bei den nach der Chorioidea hin wachsenden Geschwülsten beobachtete man immer eine Netzhautablösung; in unserem Falle liegt die Retina glatt an der Chorioidea, nur der Glaskörper ist abgelöst, was natürlich nur eine Folge des Wachsthums der Geschwulst ist. Aus meiner früheren Arbeit geht hervor, dass eine solche Glaskörperablösung in ihren späteren Stadien auch eine Netzhautabhebung zur Folge haben kann.

Ich bin nicht abgeneigt anzunehmen, dass die von mir beschriebene Form von Gliomen viel seltener als die schon oft beschriebene, anzutreffen ist; nichtsdestoweniger

*) „Die von mir beschriebenen Störungen der Retina zeigen aber dass die Geschwülste ebensowohl auch an ihrer anderen, dem Glaskörper zugekehrten Oberfläche vorkommmen können.“ Arch. für Opht. XI. Bd. I. Abth. pag. 154.

glaube ich hervorheben zu müssen, dass uns zur Entscheidung dieser Frage bisher noch gar zu wenig genau angestellte Untersuchungen zu Gebote stehen. Streng genommen, befindet sich in der Literatur der Gliome nur der erste Fall von Hirschberg in dem Stadium, in welchem die Frage über die ursprüngliche Entwicklungsstelle des Glioms und seines spätern Wachsthums leicht entscheidbar war. Alle übrigen Fälle waren für diesen Zweck schon zu alt. Ich mache sogar mit dem Falle von Knapp keine Ausnahme aus dieser Kategorie. Sein Fall spricht unbestreitbar für das Wachsen nach der Chorioidea hin, hier scheint mir jedoch der Process gar zu sehr vorgeschritten, um mit der nöthigen Genauigkeit die andere Frage zu entscheiden, nämlich, aus welchen Schichten der Netzhaut sich das Gliom entwickelt hatte. Deshalb kam auch Knapp zu dem unwahrscheinlichen Schluss, dass das Gliom in seinem Falle aus der äussern Körnerschicht entstanden sei. Knapp sagt in Kapitel II. des zweiten Abschnittes seines Werkes (Seite 59), wo er über die Entstehungsweise des Glioms spricht, dass bis auf ihn diese Geschwulstform von Langenbeck, Robin, Schweigger, Rindfleisch und Virchow untersucht worden sei: „Die Gleichheit der Geschwulstelemente mit den Retinalkörnern brachte jene Forscher zu dem Schluss, dass hier eine Hypergenese von Retinalkörnern die Geschwulst erzeugt habe." Indessen konnte keiner von ihnen die stufenweise Hyperplasie der Körner so verfolgen, wie dieses Knapp in seinem ersten Falle gelang. Die ausführliche Untersuchung dieses Falles gewährte ihm seiner Ansicht nach die Möglichkeit der Schlussfolgerung, dass „die Hyperplasie der Körnerschichten sowohl diffus auftrete, indem dieselbe sich allmälig verdicken, als auch partiell, geschwulstbildend, indem aus der äusseren Körnerschicht durch einfache Vervielfältigung ihrer Elemente ein Knoten hervorwächst."

Vor Knapp hat man sich, indem man die Zellen der Gliome mit den Körnern der Retina im Allgemeinen verglich, in der That sehr ungenauer Ausdrücke bedient und zwar desshalb, weil nicht nur die Körner beider Schichten keine besondere Aehnlichkeit unter einander haben, sondern auch die Körner ein und derselben Schicht sich ihrer Natur und Form nach schon wesentlich von einander unterscheiden. Knapp drückt sich bestimmter aus — seiner Ansicht zufolge sind die Gliomzellen nichts anders als eine Vervielfältigung der Elemente der äusseren Körnerschicht.

Es fragt sich nun, welche Körner dieser Schichte es sind? dass es nicht die Zapfenkörner sind, ist selbstverständlich; sie haben gewöhnlich ihren Sitz in der innern Verdickung des Zapfens selbst, von ihnen geht immer ein langer, dicker Fortsatz aus, die sogen. Zapfenfaser. Von alle dem sehen wir nichts in den Gliomzellen. Nach der Ansicht von Knapp und allen früheren Beobachtern müssen folglich die Gliomzellen den Stäbchenkörnern ähnlich sein, welche letztere die Hauptmasse der äussern Körnerschicht ausmachen.

M. Schultze*) sagt in seiner Arbeit „Zur Anatomie und Physiologie der Retina" welche hauptsächlich über die Stäbchen- und äussere Körnerschicht handelt (pag. 178): „Es sei nicht daran zu rütteln, dass in der Stäbchen- und Zapfenschicht die percipirenden Nervenenden liegen, da hier ausser den Stäbchen und Zapfen keine sichtbaren Elemente vorkommen, müssen diese selbst, entweder nur die eine Art derselben oder beide, die Nervenenden sein." Im Verlaufe der nächsten Seiten weist der Verfasser nach, dass sowohl Stäbchen als auch Zapfen als die einzigen percipirenden Nervenenden aufzufassen sind. In dem er später über die äussere Kör-

*) Archiv für Microscop. Anatomie II. Bd. II. u. III. Hft.

nerschicht handelt, sagt er: „Er habe ausser den Stäbchen und Zapfenkörnern an der menschlichen Netzhaut keine Zellen oder Körner in der äusseren Körnerschicht wahrgenommen." Diese seine Anschauung bestätigte sich in der Folge durch alle von ihm an Thieren angestellten Untersuchungen. Er sagt ferner: „Die Zellenkörper bestehen aus einem kugligen homogenen Kern mit kleinen glänzenden Kernkörperchen und einer ausserordentlich dünnen Rinde einer kaum körnigen, staubartig trüben Zellsubstanz, welche mit voller Deutlichkeit, aber nur am oberen und unteren Ende des Kernes, wo sich der zarte Faden auszieht, sichtbar ist."

Henle*) sagt in seinem Handbuch, dass jedes Stäbchenkorn mit 2—3 hellen Querstreifen versehen ist, was später noch von Ritter, Schultze u. a. bestätigt wurde.

Jetzt fragt es sich also, was solche Körner der äussern Netzhautschicht Gemeinsames mit Gliomzellen haben? Wo finden wir in den letzteren diese varicösen Ausläufer, wo diese Homogeneität, oder aber wo diese Henle'schen Querstreifen, wo endlich alle diese characteristischen Eigenthümlichkeiten der Stäbchenkörner?

Natürlich vermissen wir dieses Alles in den Gliomzellen. Der Kern der Sache liegt aber darin: die Körner der äussern Körnerschicht büssen ihre normale Beschaffenheit ein, zuweilen in Folge von Leichenveränderungen, unter dem Einfluss der starken Müller'schen Flüssigkeit, theils endlich in pathologischen Fällen; ihr Inhalt gerinnt, es treten in ihnen Körnchen auf, diese ordnen sich unregelmässig an; die die Körner mit den Stäbchen verbindende Faser reisst und das so veränderte Korn erhält einige Aehnlichkeit mit dem gewöhnlichen Kern der Zelle. Einem solchen Korn kann wohl der Kern einer Gliomzelle gleichen, aber nie die Zelle selbst.

*) Handbuch der Eingeweidelehre des Menschen von Henle. S. 647.

Auf dieser entfernten Aehnlichkeit der Gliomzelle mit den Körnern der äussern Körnerschicht, mit den Körnern, welche in Folge von chemischen, pathologischen und Leichenerscheinungen, jede Aehnlichkeit mit sich eingebüsst haben, basirt sich nun die ganze Theorie über die Entstehungsweise des Glioms aus der äusseren Körnerschicht.

Knapp's Zeichnung*) erklären wir uns auf die Weise, dass die Geschwulst nach ihrem Austritt aus der Netzhaut sich längs der Limitans externa erstreckt, ebenso wie sie in unserem Falle sich an der Limitans interna ausbreitet und dass sie durch ihren Druck die Stäbchen vernichtend, in enge Berührung mit der äussern Körnerschicht gekommen ist.

Wenigstens ist dieses nach unserer Meinung die einzige Möglichkeit, uns die Ansichten und Zeichnungen von Knapp zu erklären, bevor die Anschauung von Max Schultze über die äussere Körnerschicht nicht verworfen ist.

Das Gliom hat Virchow Gliom genannt, weil es seiner Ansicht nach aus einer Wucherung der Netzhautneuroglia hervorgeht. Die äussere Körnerschieht, wie auch die mit ihr stehenden Stäbchen und Zapfen, betrachtet Max Schultze wie aus dem angeführten Citate hervorgeht, als Nervenelemente.

Behaupten wir, dass das Gliom aus einer Vervielfältigung der äusseren Körnerschicht entsteht und gestehen wir gleichzeitig den Untersuchungen von M. Schultze ihre Gültigkeit zu, so stossen wir den ursprünglichen Begriff des Glioms um. Das Gliom hört auf Gliom zu sein, sobald wir es als ein Proliferationsproduct der Nervenelemente auffassen.

Stellen wir uns auf den Standpunkt von Virchow, nehmen wir also an, dass das Gliom Gliom ist und geben

*) Die intraocularen Geschwülste von Dr. Knapp Taf. II. Fig. III.

wir zu, dass dasselbe gleichzeitig sich aus der Körnerschicht entwickeln kann, so verwerfen wir damit das ganze Resultat der M. Schultze'schen Untersuchung.

Wir müssen voraussetzen, dass Knapp, indem er seine Geschwulst Gliom nennt, der letztern Ansicht ist, obgleich er sich hierüber leider nicht genau ausspricht.

Schweigger spricht sich in dieser Hinsicht viel klarer aus; seine Arbeit allerdings datirt schon vom Jahre 1860, als man eben erst anfing, sich mit dieser Frage zu beschäftigen. Er sagt bei Gelegenheit des von ihm beschriebenen Falles: „Da die nervösen Retinalelemente spurlos verschwunden waren, so werden wir wohl sämmtliche in der Geschwulst vorgefundenen Elemente dem Bindegewebe zurechnen dürfen. Es ergiebt sich hieraus, dass der grösste Theil, wenn nicht die ganze Körnerschicht bindegewebiger Natur ist."

Schweigger drückt sich in Bezug auf die Körnerschicht unbestimmt aus: wie aus der Beschreibung und Abbildung erhellt, so war es Schweigger in dem von ihm angeführten Falle unmöglich, die äussere von der innern Körnerschicht genau zu unterscheiden. Nichtsdestoweniger führt er an einer Stelle*) an, dass der Process wahrscheinlich von der innern Körnerschicht ausgegangen ist. Hirschberg**) drückt sich bestimmter aus, indem er sagt: „Die kleinsten — offenbar jüngsten — Heerde stellen sich bei der mikroskopischen Untersuchung als circumscripte Anhäufungen von Rundzellen in der innern Körnerschichte dar." Sein letzter Zusatz: jedoch mit einiger Betheiligung der äusseren, scheint auch für Hirschberg selbst keine grosse Bedeutung zu haben, was wohl daraus hervorgeht, dass er diese Stelle im Gegensatz zum Vorher-

*) Arch. für Ophthalm. Bd. VI. Abthl. II. S. 226.

**) Arch. f. Ophth., Bd. XIV. Abtheil. II. S. 40.

gehenden mit kleinerer Schrift hat drucken lassen. Ein solcher Fehler kann sich insofern leicht einschleichen, da die zur innern Körnerschicht gehörigen Zellen leicht aus derselben in die Schichte der äusseren Körner hinüberwandern können.

Nach abgegebener Erklärung über meine Auffassungsweise der aus Hirschberg citirten Stelle und in Berücksichtigung des von mir beschriebenen Falles sehen wir, dass sich an der Bildung des Glioms nicht betheiligen die äussere Körnerschicht (was in meinem Falle unzweifelhaft, in dem von Hirschberg wahrscheinlich ist) und die Ganglienzellen; es nehmen dagegen Antheil die in der Nervenfaserschicht befindlichen Zellen und ein Theil derselben aus der innern Körnerschicht, ferner die zur Gefässadventitia gehörigen Zellen; was ebenso mit Virchow's Ansicht über das Gliom wie mit der von M. Schultze über den Bau der Retina übereinstimmt.

Bezüglich der Anschauungen von Knapp, dass nämlich die Geschwulst sich aus der äussern Körnerschicht entwickelt, halte ich dieselbe für bis jetzt noch unerwiesen.

Wir wollen damit selbstverständlich nicht über die Unrichtigkeit oder Unmöglichkeit seiner Resultate entscheiden — das letzte Wort in der Histologie der Retina ist ja noch nicht gesprochen — nur haben dieselben bis jetzt wenig Wahrscheinlichkeit für sich, und wäre bei der grossen Wichtigkeit, welche sie für Lösung der Frage über die Natur der äussern Körnerschicht haben, genaue Controle derselben in einem Falle jüngern Datums sehr erwünscht.

Wir können nicht umhin hierbei nochmals auf die schon früher angeführte Arbeit von v. Graefe zu verweisen. Es erscheint uns höchst wahrscheinlich, dass v. Graefe in seinem Falle dieselbe Form von Gliom beobachtet hat wie wir, — solches geht klar genug aus seinen oben

citirten Worten hervor; nur war hier der Process älter als in unserem Falle, weshalb möglicherweise beide Formen gleichzeitig zur Beobachtung gekommen sind. Ich zweifle jedenfalls nicht daran, dass, bei genauen Untersuchungen während der Anfangsstadien dieser Geschwulst ein aus den inneren Netzhautschichten sich entwickelndes und gegen den Glaskörper hin wachsendes Gliom bei weitem nicht so selten angetroffen und sich ein ein ebenso vollkommenes Bürgerrecht in der Ophthalmologie erwerben wird, wie die andere früher schon von Schweigger, Virchow, Hirschberg und anderen beschriebene Form.

Die vorliegende Arbeit war eben beendet, als ich von Dr. Manfredi (Rivista clin. VII. 6. Giugno 1868.) seinen Aufsatz über das Gliom der Retina erhielt.

Seiner Ansicht nach entsteht das Gliom aus der allerinnersten Netzhautschicht und zwar aus denjenigen Zellen, welche sich nach Kölliker auf der Limitans interna an den Enden der Radiärfasern befinden. Die beiden Körnerschichten verloren an den Knötchen ihre eigenthümliche Beschaffenheit, indem sie von einem neugebildeten Körnerstratum emporgehoben wurden, das sich aus der grauen Schicht der Opticusfasern entwickelt hatte. In dem Maasse, als die neue Körnerschicht sich auf der M. limitans interna emporhob, verdünnte sich die Nervenfaserschicht. Auch die grössern Knoten liessen deutlich ihren Ursprung aus einer neugebildeten Körnerschicht, zwischen welcher sich zahlreiche Gefässe ausbreiteten, nachweisen.

Wir sehen daher, dass die ursprüngliche Ausgangsstelle des Glioms allmälig weiter und weiter von der äussern Körnerschicht zurückgeführt wird — Hirschberg verlegte sie in die innere Körnerschicht, Manfredi in eine neue nach innen von den Nervenfasern gelegene. Ohne die Richtigkeit der Beobachtungen sowohl des einen als auch des andern Autors zu bezweifeln, erlaube ich

mir nochmals zu wiederholen, dass es selbstverständlich in der Retina keine für das Gliom besonders präformirte Zellen giebt, noch geben kann. —Zur Entwicklung der fraglichen Geschwulst können alle Zellen der Netzhautneuroglia das Material liefern. Die Gliombildung nur auf die eine oder die andere Schicht beschränken zu wollen, hat somit keinen Sinn. Für die Frage über die ursprüngliche Entwicklung des Glioms hat es aber ein besonderes Interesse, dass sich, wie schon früher beobachtet, der Anfang des Processes bald in der einen, bald in der andern Schicht localisiren kann, dass sich folglich diese Geschwulst ganz nach dem Typus der Retinitis interstitialis entwickelt, bei welcher eine derartige Localisation des Processes eine sehr auffällige charakteristische Eigenthümlichkeit bildet.

III.

Das Oedem der Netzhaut.

Das Oedem der Netzhaut bildet einen der häufigsten pathologischen Processe dieser Membran. Wie oft es in dem peripherischen Theile der Netzhaut vorkommt, geht schon daraus hervor, dass Henle dasselbe unter die normalen Eigenschaften der Retina in der Gegend der Ora serrata rubricirte. Diese Veränderung der Netzhaut (das Auftreten von Hohlräumen in derselben), sagt er: „ist nicht constant, findet sich aber doch zu häufig und zu regelmässig, um sie für krankhaft zu erklären."*)

Was die Häufigkeit des Vorkommens dieses Processes im vorderen Rande der Netzhaut anlangt, erlaube ich mir Folgendes zu bemerken:

*) Handbuch der systematischen Anatomie der Menschen. Henle 1866. Zweiter Band. Eingeweidelehre, 669.

Unter 22 von mir in dieser Hinsicht untersuchten gesunden Kinderaugen (bis zum Alter von 8 Jahren), gelang es mir auch nicht ein einziges Mal diesen Process anzutreffen.

Von 50 Augen von Erwachsenen (von 20—40 Jahren) beobachtete ich ihn nur in 6 Fällen; unter diesen 6 befanden sich 4 Augen von stark hypermetropischem Baue. In keinem einzigen von mir untersuchten myopischen Auge traf ich die Bildung von Hohlräumen in der Gegend der Ora serrata der Netzhaut an.

Greise von 50—80 Jahren untersuchte ich in 48 Fällen; von diesen waren 26 mit dem genannten Processe behaftet. Von diesen 48 litten 16 an genuiner, seniler Kataract, und von diesen letzteren war das Oedem der Retina bei 14 überaus stark entwickelt, und erstreckte sich den ganzen vorderen Rand entlang in einer Breite von 4—8 Mm. Dieser letztere Umstand verdient besondere Aufmerksamkeit. Ungeachtet dessen, dass jeder Augenarzt viel mit senilen Kataracten zu thun hat, wissen wir bis jetzt leider noch sehr wenig über die Natur dieses Processes, über die Ursache der Entwickelung des Staares, und über den Mechanismus seiner Entstehung. Dr. Mooren*), welchem in dieser Beziehung mit das grösste Material in Deutschland zu Gebote steht, hat schon lange seine Aufmerksamkeit auf die Genese des Staares gerichtet. Seinen zahlreichen klinischen Beobachtungen zu Folge, gelangte er zu der Ueberzeugung, dass die Cataractbildung immer ein secundärer Process ist, welcher von den Leiden anderer Theile des Auges abhängt, und dass ferner vorzugsweise die Krankheiten der Aderhaut eine Hauptursache zur Enstehung der Linsentrübungen abgeben. — Wenn meine oben erwähnten

*) Ophthalmiatrische Beobachtungen von Dr. Mooren, 1867. pag. 206.

Beobachtungen durch zukünftige Untersuchungen bestätigt werden, wenn sich die Zahl der Fälle von gleichzeitigem Vorkommen des Oedems und des Staares derartig vergrössern wird, dass wir ein Recht haben, dieses Zusammentreffen nicht mehr für eine Zufälligkeit zu halten, und diesen beiden Processen einen causalen Zusammenhang zu geben, so werden wir in der Retina einen neuen Factor für die Staarbildung erhalten. Selbstverständlich rufen ebenso wie in den Fällen von Mooren die Krankheiten der Chorioidea, so auch hier die der Netzhaut Linsentrübungen hervor, nicht durch directe Einwirkung auf die Linse, sondern nur mit Hülfe der durch sie erzeugten Veränderungen im Glaskörper.

Aus dem bezüglich der Häufigkeit der Bildung der Hohlräume im vorderen Theile der Netzhaut Gesagten geht deutlich hervor, dass das Alter auf ihre Entstehung einen unverkennbaren Einfluss übt; ein zweites, wofür ebenfalls unsere Beobachtungen einigermaassen sprechen, ist eine gewisse Abhängigkeit derselben von Refractionsanomalien (Hypermetropie). Nichtsdestoweniger ist die Zal meiner Beobachtungen in dieser Beziehung gar zu gering, um darauf fussend eine Theorie über die Entwickelung dieses Processes aufzustellen.

Alles was ich über die Häufigkeit dieses Vorganges auf Grund der von mir in Bezug auf das Alter untersuchten Augen sagen kann, beschränkt sich nur darauf, dass dieser Process unläugbar ein erworbener ist und folglich keine normale, angeborene Eigenthümlichkeit dieser Netzhautregion bildet.

Ebenso schwer fällt es, damit übereinzustimmen, dass dieser Process äusserst regelmässig auftritt, d. h. wenn man darunter verstehen will, dass er seinen anatomischen Eigenthümlichkeiten nach constant ist: ich hatte sogar Gelegenheit in der Peripherie des Auges sehr bedeutende Variationen desselben anzutreffen — die Hohl-

räume befanden sich entweder nur in der innerer Körnerschicht, oder in derselben und gleichzeitig auch in der Henle'schen äusseren Faserschicht, bald existirte zwischen ihnen eine Scheidewand aus Resten der Zwischenkörnerschicht, bald auch nicht, bald waren die Hohlräume im Vergleiche zu den sie trennenden Säulen kaum bemerkbar, bald waren im Gegentheil die Säulen in dünne Bündel verwandelt, und die ganze Netzhaut schien an dieser Stelle fast nur aus Hohlräumen zu bestehen, u. s. w. Ausserdem ist hier auch die Verbreitung des Processes sehr verschiedenartig: bald erstreckt er sich vom Rande der Ora serrata einmal 2—3 Mm., dann wieder 7—8 Mm. in der Richtung zum Aequator hin, bald tritt er inselförmig auf, bald umgiebt er gürtelförmig den ganzen vorderen Netzhautrand. Er beschränkt sich endlich nicht allein auf die Ora serrata, sondern kommt auch isolirt in allen übrigen Theilen dieser Membran vor.

Diese Unbeständigkeit seines Auftretens, die Verschiedenartigkeit seiner Form und endlich die Ungleichmässigkeit seiner Verbreitung scheinen mir diesen Process als einen pathologischen Zustand der Netzhaut zu kennzeichnen. Da seine Entwickelung nicht von entzündlichen Erscheinungen begleitet ist und aus der Anhäufung einer serösen Flüssigkeit im Netzhautgewebe selbst besteht, so halte ich es für am passendsten, ihn Oedema retinae zu nennen.

Ich werde mit der Beschreibung jener gemischten Form von Oedem beginnen, welche ziemlich häufig auftritt, besonders am Aequator des Auges, und um die Papille herum. In dem hier zu beschreibenden und durch eine Abbildung (Fig. 11.) erläuterten Falle erreichte die Dicke der geschwellten Netzhaut nur einen Millimeter (normale Dicke an dieser Stelle = 0,4 Mm.).

Der Process beginnt in der Regel mit dem Auftreten von kleinen Hohlräumen in der äusseren Körnerschicht,

oder richtiger in der äusseren Faserschicht. Die perpendiculär gerichteten Fasern dieser Schicht werden dabei auseinander gedrängt und hypertrophiren. Die Bildung der Hohlräume ist ohne Zweifel durch Ansammlung einer aller Wahrscheinlichkeit nach aus Serum bestehender Flüssigkeit bedingt. Ist die von Hohlräumen durchsetzte Strecke gross, und sind dieselben stärker entwickelt, so gelingt es bisweilen vermittelst einer Anel'schen Spritze aus ihnen einige Tröpfchen der genannten Flüssigkeit zu erhalten. Beim Erhitzen gerinnt sie leicht und zeigt die Eigenschaften eines sehr eiweissreichen Serum. An in Müller'schen Flüssigkeit erhärteten Augen erscheinen die Hohlräume bisweilen leer, weil die Flüssigkeit beim Durchschneiden ausfliesst; bisweilen aber sind sie von einer gelatinösen Masse erfüllt, die derjenigen gleicht, welche wir in erhärteten Augen zwischen Chorioidea und Netzhaut in Fällen von Ablatio Retinae antreffen. Es ist das geronnenes und erhärtetes stark fibrinhaltiges Exsudat.

Wenn das Oedem im äquatorialen Theile der Netzhaut seinen Sitz hat, so bilden sich in der Mehrzahl der Fälle gleichzeitig, oder etwas später, mit der Entwickelung der Hohlräume in der äusseren Faserschicht auch welche in der inneren Körnerschicht. Anfangs existirt zwischen den Hohlräumen dieser Schichten eine Scheidewand, welche aus der Zwischenkörnerschicht und den Resten der inneren Körnerschicht besteht; aber nach Maassgabe des Wachsthums der Hohlräume wird dieselbe immer dünner und dünner, so dass in einer bestimmten Periode ihrer Entwickelung die Hohlräume (Fig. 11, zw.) an dem Querschnitt einer solchen Retina nur durch dünne Faserbündeln — Ueberbleibsel der Zwischenkörnerschicht — von einander getrennt werden. Endlich schwindet auch diese Wand. Der gemeinschaftliche Hohlraum von ovaler Form wird nach aussen von den Resten (Fig. 11 a') der äusseren Körnerschicht, nach innen von der hypertrophirten Moleculärschicht begrenzt.

Anfangs, so lange die Hohlräume noch in zwei Reihen bestehen, stützen sich die dieselben von einander trennenden Bündel der Radiärfasern in beiden Reihen mit ihrer breiten Basis auf die Zwischenkörnerschicht. Zu dieser Zeit sind die Bündel der äusseren Körnerschicht nichts anderes, als verlängerte Fasern der äusseren Faserschicht. Die Körnerschicht ist bis dahin noch vollkommen unverändert, so dass schon zu dieser Zeit die Faserbündel eigentliche Fasern ohne Zellen sind. Während dieser ganzen Zeit besteht der Mechanismus der Bildung der Hohlräume hauptsächlich aus einer unverhältnissmässigen Verlängerung der äusseren Faserschicht. Die unteren Hohlräume sind in der Regel bedeutend kleiner, aber auch sie entwickeln sich auf Kosten einer Verlängerung der ihnen entsprechenden Stelle der Radiärfasern. Mit der Vernichtung der Scheidewand, welche die beiden Reihen der Hohlräume trennt, vereinigen sich die durch die Zwischenkörnerschicht getrennten Bündel in zusammenhängende Bündel, (Fig. 11 S') welche sich ununterbrochen von der Molecularschicht zur Limitans externa fortsetzt. An der Stelle der früheren Scheidewand bleibt für einige Zeit noch eine Spur der Zwischenkörnerschicht (Fig. 11 zw') — das Bündel erscheint an dieser Stelle etwas verdickt, bis zuletzt allmälig auch diese letzte Spur verschwindet (Fig. 11 S'). Von diesem Zeitpuncte beginnt zugleich die Atrophie der Körner in beiden Schichten. Die Kerne der Radiärfasern werden länger, spindelförmig. Und in dieser Gestalt kann man sie immer, sogar in einem ganz späten Stadium des Oedems atrophirt in den die Hohlräume von einander trennenden Bündeln finden. Die Nervenelemente dieser Schichten werden, indem sie atrophiren, ebenfalls zerstört; übrigens bleiben einige derselben noch lange theils an der Limitans externa, theils an der Molecularschicht stehen. Die übrigen Schichten conserviren sich, wie wir aus der Zeichnung

sehen, sogar bei bedeutender Entwickelung des Processes, vortrefflich.

Eine solche regelmässige Entwickelung der Hohlräume in beiden Netzhautschichten kommt übrigens nicht immer vor. Ich hatte Gelegenheit, schon viele Augen zu untersuchen, in denen die Hohlräume sich entweder nur in der äusseren Faser- oder ausschliesslich in der inneren Körnerschicht befandeu.

Die in der äusseren Körnerschicht befindlichen Hohlräume erreichen bisweilen colossale Dimensionen und erscheinen, da sie eine begrenzte Stelle der Netzhaut einnehmen, oft in Gestalt wirklicher Blasen. Diese Blasen habe ich schon vor 5 Jahren unter dem Namen Colloidcysten beschrieben. Nach dieser Zeit hatte ich Gelegenheit noch 7 solche Augen zu untersuchen und alle Uebergangsphasen von einfachem Oedem bis zu einer Blase, welche bisweilen fatt das ganze Innere des Auges erfüllt, zu verfolgen.

Die Bildung solcher grossen Hohlräume bei dieser Form von Netzhautoedem, ist wahrscheinlich durch die Erhaltung der inneren Blutgefässe führenden Retinalschichten bedingt. Da hier die Blutcirculation für lange, wenigstens ziemlich unverändert bleibt, so ist die Möglichkeit der Entstehung eines anhaltenden und in grosser Menge sich ausscheidenden serösen Exsudates gegeben.

Die Uebergangsformen von Oedem zur Blasenbildung habe ich zwei Mal beobachtet:

Beide Augen eines 6jährigen Kindes waren zufällig aus der Leiche enucleirt. Das rechte normal; an dem linken vollständige Netzhautablösung. Diese war insofern interessant, dass sie sich sogar auf den Ciliartheil der Retina erstreckte, welcher ebenfalls von den Ciliarfortsätzen abgehoben war. Die Linse getrübt; vom Rande der Iris gehen zu derselben Gefässe, welche sich

sogar bis zur tellerförmigen Grube erstrecken. Die Netzhaut ist von der Ora serrata aus auf 4 Mm. Entfernung hin verdickt. Auf ihrer äusseren Fläche erblickt man an mehreren Stellen erbsengrosse Erhabenheiten. An Querschnitten ergab sich, dass diese Netzhautverdickung durch Hohlräume in der äusseren Körnerschicht hervorgerufen war. Bündel von stark hypertrophirten Radiärfasern durchsetzten dieselben. An den, den oben erwähnten Erhabenheiten entsprechenden Stellen erreichen die Hohlräume eine Höhe von $1^1/_2$–2 Mm.; durch sie gehen auch hier noch hin und wieder Bündel von Radiärfasern, welche übrigens an einigen Stellen schon bedeutend atrophirt sind. Die äussere Körnerschicht ist vollkommen zerstört. Die inneren Schichten sind so weit erhalten, dass man sie als Schichten noch erkennen kann, aber ihre Elemente haben schon bedeutend gelitten; besonders sind die Ganglienzellen in homogene glänzende Klümpchen verwandelt.

Das zweite Auge, in welchem sich das Oedem auf die äussere Faserschicht begrenzte und das seröse Exsudat sich ebenfalls zu grossen Blasen, an wenigen Stellen bis zu 3 Mm. hoch angesammelt hatte, gehörte einem Erwachsenen. Dieses Auge war in Folge einer Verletzung enucleirt. Alle übrigen Veränderungen unterschieden sich von denen in der Regel bei Verletzungen beobachteten durch nichts Besonderes. Das Oedem befand sich von der Papille nach aussen und unten in einer Entfernung von 2 Mm. und erstreckte sich 6 Mm. weit zum Aequator hin. Die Netzhaut war in diesem Auge noch nicht abgelöst. Durch die Blasen gingen hier, wie im vorigen Falle, Bündel stark verlängerter Radiärfasern.

Ganz entwickelte Blasen habe ich seit meiner oben erwähnten Arbeit im Ganzen nur 5 Mal zu untersuchen Gelegenheit gehabt und zwar immer an Augen mit Netzhautablösung.

Eines von ihnen war nicht enucleirt und gehörte einem Greise, welcher schon lange vor seinem Tode an Cataracta erblindet war. Ich erhielt dasselbe von Dr. Gradinigo (aus Venedig). In der Netzhaut befanden sich zwei Blasen, die eine von der Grösse einer Erbse, die andere von der einer halben Haselnuss — sie lagen im Aequatorialtheile der Retina in der äusseren und oberen Hälfte.

Alle übrigen waren in Folge einer Verletzung mit nachfolgender sympathischer Erkrankung des anderen Auges enucleirt. Dass hier die Verletzung nicht als Ursache zur Bildung der Blasen betrachtet werden kann, ist sehr wahrscheinlich. Ich habe bisher im ganzen über 800 enucleirte Augen theils aus meiner, theils aus fremden Sammlungen untersucht und durchgesehen, dabei traf ich nur 5 Mal Netzhautcysten, während ich sie an einer weit geringeren Zahl von mir untersuchter, pathologischer, nicht enucleirter Augen schon 2 Mal gesehen habe. Dass ein fremder, in ein mit Oedem der Retina behaftetes Auge gelangter Körper zur weiteren Entwickelung desselben und folglich zur Bildung von Blasen beitragen kann, unterliegt keinem Zweifel; in der Verletzung jedoch eine Ursache zur Entstehung des Oedems und der Blasen zu sehen, scheint mir bis jetzt durch Nichts gerechtfertigt. Da mir also der Zustand der Augen vor der Verletzung nicht bekannt war und indem ich der Verletzung selbst kein grosses Gewicht beilege, so will ich nicht jeden Fall besonders beschreiben, sondern nur der Blasen selbst mit einigen Worten erwähnen.

In allen von mir untersuchten Fällen befanden sich die Blasen auf der äusseren Fläche der Retina. Bei Querschnitten einer so veränderten Netzhaut sah man, dass die Blasen in der Henle'schen äusseren Faserschicht localisirt waren. Diese auseinander gedrängten

und stark verlängerten Fasern bildeten die äussere Wand der Blasen, während sich an der Bildung der inneren alle übrigen Schichten der Retina von der Zwischenkörnerschicht an betheiligten. Die äussere, aus sich durchflechtenden Radiärfasern bestehende Wand war überaus dünn; nur hin und wieder sah man in ihr Reste der äusseren Körnerschicht; die Stäbchenschicht mangelte gänzlich. Die innere, aus den übrigen Netzhautschichten gebildete Wand war der gewöhnlichen Stärke derselben gleich; aber bisweilen, in Fällen von Hypertrophie des Bindegewebes dieser Schichten, übertraf ihre Dicke bedeutend die der ganzen Retina. In der Mehrzahl der Fälle übrigens erkannte man die Schichten der Netzhaut in der innern Wand der Blasen leicht, und ihre einzelnen Elemente hatten sich, mit Ausnahme der Ganglienzellen, welche in der Regel sclerosirt waren, ziemlich gut conservirt. Die innere Fläche der grösseren Blasen war gewöhnlich mit einer sehr dünnen Membran angekleidet, welche aus verwachsenen, flachen Bindegewebszellen bestand. Sie waren von unregelmässiger Gestalt, mit gezackten Conturen und ovalem Kern, welcher bei seitlicher Betrachtung der Zellen zu beiden Seiten deutlich hervortrat. Diese Zellenschicht gleicht wenigstens ihrem Aussehen nach sehr dem Endothel der serösen Häute.

Den Inhalt der Blasen bildete eine gelatinöse Masse. Da ich auf diese Blasen grösstentheils an in Müller'scher Flüssigkeit erhärteten Augen stiess, so gelang es mir nicht, die chemischen Eigenschaften ihres Inhaltes kennen zu lernen; ihre physikalischen Eigenschaften erinnern sehr an diejenige Masse, welche die Netzhaut abhebt. Die in derselben enthaltenen, weniger runden Zellen kommen nur in der Peripherie der Blasen vor und zwar vorzugsweise an der innern Wand im Bereiche der Zwischenkörnerschicht.

Die Höhe der Blasen betrug in der Regel 2—6, ihr

Durchmesser 4—8 Mm. Nur einmal sah ich eine Blase, welche mehr als die Hälfte der Netzhaut einnahm und $^2/_3$ des Auges füllte.

Das sich vorzugsweise in der innern Körnerschicht localisirende Oedem findet man am häufigsten in der Peripherie des Auges, in der Gegend der Ora serrata, während die oben beschriebene Form viel öfter in dem äquatorialen Theile und um die Papille herum angetroffen wird. Ich habe schon davon gesprochen, dass ich bei Cataracten wiederholt Oedem der Retina beobachtet habe, welches sich gürtelförmig 5—7 Mm. breit, längs der Ora serrata erstreckt. Die Retina war hier bisweilen 0,8 Mm. dick. Diese Verdickung hängt von den Hohlräumen ab, welche entweder hauptsächlich oder ausschliesslich die innere Körnerschicht einnehmen. Die Zwischenkörnerschicht bildete die äussere, die Molecularschicht die innere Grenze der Hohlräume; durch sie hindurch zogen überall dünne Radiärfaserbündel. Die äussere Körnerschicht und die Stäbchen waren unverändert, die inneren Schichten ein wenig atrophirt.

Welche Dimensionen diese Form des Oedems erreichen kann, beweist am besten nachstehender Fall, welcher für mich bis jetzt ein Unicum bleibt.

Das Auge war von Pagenstecher in Folge einer Verletzung enucleirt. Dasselbe wurde, in Müller'scher Flüssigkeit erhärtet, horizontal durchschnitten, zufällig etwas schräg, so dass zu der oberen Hälfte ein beträchtlicher Theil der inneren kam. In diesem oberen und inneren Theile war die Netzhaut von der Chorioidea 4 Mm. hoch abgehoben. Bei der Untersuchung des die Netzhaut abhebenden Exsudates sah man eine ganze Menge Fäden durch dasselbe von der Retina zur Aderhaut verlaufen. Dieser Umstand veranlasste mich, einige Schnitte durch die Retina, das Exsudat und die Chorioidea zugleich zu machen. Hierbei erklärte es sich sofort,

dass hier keine Ablösung der Netzhaut, sondern ein Oedem derselben (Fig. 12) in kolossalstem Maassstabe existirte: dieses localisirte sich ausschliesslich in der inneren Körnerschicht. An der Stelle des Oedems war die Stäbchenschicht gänzlich geschwunden, die äussere Körnerschicht mit der Chorioidea verwachsen. Von der Zwischenkörnerschicht gingen dicke Radiärfaserbündel zur Moleculärschicht (Fig. 12, s). Die Länge dieser Bündel betrug an den Stellen, wo das Oedem sein Maximum erreichte, 4 Mm. Die inneren Schichten der Netzhaut waren atrophisch, (Fig. 12, ing.) so dass man nur an der Grenze des Oedems noch erkennen konnte, dass die innere Fläche des Sackes von der Moleculärschicht gebildet wurde; an den übrigen Stellen bildet eine dichte Bindegewebsschicht die innere Wand, durch welche nur hin und wieder Gefässe dringen.

Wir sehen, dass der Typus des Oedems hier derselbe ist, wie bei Cataracten, nur in grösserem Maassstabe, und dass nur in Folge seiner stärkeren Entwickelung der Einfluss des Sackes auf die anliegenden Theile der Retina ein etwas anderer ist.

Die beiden beschriebenen Formen von Oedem sind im wesentlichen ein und derselbe Process und nur durch ihre Localisation verschieden. Dass dieses sich wirklich so verhält, wird am besten durch die Mischform bewiesen, welche oft auftritt und schon im Anfange dieser Arbeit beschrieben wurde. Der Ort der Localisation des Processes weist schon auf die Abhängigkeit desselben von der capillären Circulation des Blutes hin: in dem äusseren Theile der inneren Körnerschicht enden bekanntlich die Capillaren der Retina.

Indem ich zur Aufklärung des Processes in den pathologischen Veränderungen der Capillaren irgend etwas zu finden hoffte, verwandte ich auf den Zustand ihrer Wände die grösste Aufmerksamkeit und fand in

der That nur mit wenigen Ausnahmen in ihnen entweder eine Fettdegeneration, oder auch Ablagerungen von Kalkkörnchen. Ungeachtet dessen, dass solche Veränderungen in ihnen einigermaassen zur Aufklärung des Processes beitragen könnten, da solche Wände, nachdem sie ihre physiologischen Eigenschaften eingebüsst, sich gleichsam in ein einfaches Filtrum verwandeln, durch welches ein ununterbrochenes Durchsickern einer serösen Flüssigkeit in das umgebende Gewebe nichts unwahrscheinliches hat, kann ich nicht umhin zu bemerken, dass ich mich bisher noch nicht ganz davon überzeugen konnte, dass diese fettige und atheromatöse Degeneration der Wände immer das primäre war, und nicht, wenigstens bisweilen, durch das Oedem der Retina hervorgerufen sei — dass eine, sowie das andere halte ich für zulässig. Für das Primäre des Processes spricht übrigens das häufige Vorkommen des Oedems bei Greisen, bei denen ja ohnehin nicht selten ein atheromatöser Process der Netzhautgefässe beobachtet worden ist.

Wie dem aber auch sei, welche Rolle auch die hier beschriebenen Veränderungen in den Netzhautgefässen spielen, immerhin spricht die Stelle des Auftretens dieses Processes sehr für die Abhängigkeit des Oedems von der capillären Circulation — dasselbe beginnt nämlich immer an denjenigen Stellen der Netzhaut, in welchen die Capillaren schlingenförmig enden: zu beiden Seiten der Zwischenkörnerschicht, an der Ora serrata, in der Umgebung der Papille, in der Macula lutea um die Fovea centralis herum.

Dafür spricht endlich noch der Umstand, dass das von der veränderten Blutcirculation in den grösseren Gefässen abhängige Oedem sich gewöhnlich in der Nervenfaserschicht localisirt.

Ich habe schon 3 Mal Gelegenheit gehabt, das Oedem in der Umgebung von Venenstämmchen zu beobachten.

Da die dickeren und mittleren Venen der Retina in der Nervenfaserschicht liegen, so erblickt man bei der Eröffnung des Auges die oedematöse Anschwellung sofort: die Vene selbst liegt in einer kleinen, rinnenförmigen Vertiefung, zu deren beiden Seiten das geschwollene Netzhautgewebe sich in Form zweier steiler Wände erhebt. Bei mikroskopischen Untersuchungen von Querschnitten solcher Stellen sieht man, dass zu beiden Seiten der Vene eine Reihe von Hohlräumen liegt, welche ihren Sitz in der Nervenfaserschicht haben. Diese werden von stark verlängerten und hypertrophirten Radiärfasern durchsetzt. Die Nervenfasern sind theils zerstört, theils zur Seite gedrängt; die Ganglienzellen sind an der Stelle, welche den Hohlräumen entspricht, ebenfalls zerstört, so dass die Zwischenkörnerschicht die äussere, die Limitans interna die innere Grenze der Hohlräume bilden. Alle übrigen Schichten der Retina sind vollkommen normal. Der Glaskörper ist dort, wo er mit dem Oedem in Berührung kommt, leicht getrübt; die Zahl der Zellen in ihm vermehrt. Auch in den Hohlräumen der Retina befinden sich Zellen.

In den von mir beobachteten Fällen umgab dieses venöse Oedem einen Venenzweig, pflanzte sich übrigens bisweilen auch auf seine kleineren Verzweigungen fort. In zwei Fällen war das Oedem wahrscheinlich durch erschwerte Blutcirculation in Folge einer Anschwellung der Papille (neuritis intraocularis) entstanden; in dem dritten Falle bot die Papille keine Veränderungen dar, so dass es mir nicht gelang, die Entstehungsursache zu eruiren. Alle 3 Augen waren in Folge von Verletzungen enucleirt.

Es wird natürlich Vielen auffallen, dass ein Process, der, wie erwähnt, sehr häufig vorkommt, bis jetzt noch

so selten durch das Ophthalmoscop nachgewiesen wurde, solches ist in der That befremdlich. Uebrigens darf man nicht vergessen, dass der Process häufig nur in der Peripherie der Netzhaut auftritt und zwar im vorderen Abschnitte derselben, welcher sich beim Sehact sehr wenig betheiligt. Da dessen Entwicklung von keinerlei Schmerzen begleitet ist, und dieselbe nur eine unbedeutende Beschränkung des Gesichtsfeldes hervorruft, so entgeht er sehr leicht der Aufmerksamkeit des Kranken. Auch ist es zweifelhaft, ob es dem untersuchenden Arzte oft gelingt, jene entfernte peripherische Netzhautpartie zu Gesicht zu bekommen. Der Process, welcher sich 5, 8—10 Mm. weit von der Ora serrata nach hinten erstreckt, könnte leicht mit dem Ophthalmoscop entdeckt werden, indessen ist es sehr wahrscheinlich, dass ein so hoher Grad seiner Verbreitung gewöhnlich schon Linsen-Trübungen zur Folge hat.

Weit seltener kommt das Oedem in den hinteren Theilen des Auges vor, dafür ist es hier aber der ophthalmoscopischen Untersuchung viel zugänglicher, wesshalb es allerdings befremdet, dass es auch an dieser Stelle der Netzhaut bis jetzt noch so selten klinisch beobachtet wurde. Uebrigens bietet das Oedem der Retina bei mässigem Grade seiner Entwickelung und in Anbetracht der vollkommenen Durchsichtigkeit des serösen Exsudates, bei seiner Localisation in den hinteren Schichten dieser Membran, keinerlei hervorragende, auffällige ophthalmoscopischen Erscheinungen dar. In den höchsten Graden seiner Entwicklung kann dieser Process sehr leicht eine Netzhautablösung simuliren. Wie soll man, ohne dass man die Existenz des Oedems voraussetzt, ophthalmoscopisch bestimmen, ob die ganze Netzhaut von der Chorioidea abgehoben ist, oder nur die inneren, Gefässe führenden Schichten derselben? Es ist möglich, dass jene von v. Graefe schon lange beschriebenen, in

Folge eines ganz durchsichtigen serösen Exsudates entstandenen Fälle von Netzhautablösung, welche sich Anfangs an irgend einer begrenzten Stelle der Retina, bisweilen sogar in ihrer oberen Hälfte localisiren, dann einige Zeit daselbst stationär bleiben, und in welchen das Serum sich erst allmälig senkt, im Beginne nichts anderes sind, als ein stark entwickeltes Oedem dieser Membran. Nur Mauthner*) giebt die ophthalmoscopische Beschreibung des Netzhautoedems und führt auch einen interessanten Fall auf, in welchem die Abnahme und das beinahe vollständige Schwinden des Oedems constatirt werden konnte.

Selbstverständlich kann das Oedem der Netzhaut leicht eine Ablösung der letztern von der Chorioidea hervorrufen. Ich habe öfter gesehen, dass die abgelöste Netzhaut aus zwei Lamellen bestand, was als deutlicher Beweis dafür diente, dass hier das Exsudat sich ursprünglich in ihr selbst angehäuft, dieselbe in zwei Schichten getrennt und dann erst, nach ihrem Austritte aus der Retina, diese Membran ganz von der Chorioidea abgehoben hatte. Die Ablösung der Stäbchenschicht, auf welche Leber schon im vorigen Jahre auf dem Heidelberger Congresse hinwies, und welche auch ich schon oft gesehen habe, bestätigt ihrerseits die Möglichkeit einer Ablösung der Netzhaut durch ein aus den Gefässen derselben geliefertes Exsudat. Möglich, dass das Oedem im aequatorialen Theile der Netzhaut selten lange als solches besteht, dass es nur selten bedeutendere Dimensionen erreicht und in einem bestimmten Grade seiner Entwickelung eine Ablösung der Retina erzeugt. Der angeführte Fall (Fig. 12.), in welchem das Oedem so stark entwickelt ist, widerspricht dieser Annahme durchaus nicht — eine

*) Ophthalmoscopie, pag. 373, 374, 382.

solche Entwicklung desselben bedingte hier unzweifelhaft die vorausgegangene Verwachsung der Retina mit der Chorioidea. Diesen Fall namentlich von Oedem der Retina verwechselte ich bei der Section mit einer Ablösung derselben, auch glaube ich kaum, dass derselbe während des Lebens vermittelst des Ophthalmoscopes anders hätte gedeutet werden können. Jetzt erst, bei unserer Kenntniss über die Existenz und die möglichen Grade der Entwicklung des Oedems, können vielleicht irgend welche ophthalmoscopische Anhaltspuncte zur Differentialdiagnose dieser beiden Zustände gefunden werden.

Mauthner*) hielt es, als ich ihm meine Präparate zeigte, schon für möglich und auch für nöthig, das Oedem der Papille von der entzündlichen Anschwellung derselben zu unterscheiden. Später beschrieb auch Leber**) einen Fall von Oedem der Papilla nervi optici. Ich halte übrigens die Bezeichnung „Oedema papillae" für nicht gerechtfertigt. Der Process concentrirt sich nämlich nicht in der Papille selbst, sondern in den dieselbe unmittelbar umgebenden Theilen der Netzhaut und localisirt sich in denselben ausschliesslich in der äusseren und inneren Körnerschicht, daher halte ich den Namen Oedema circa papillam für einen, die anatomischen Verhältnisse des Processes genauer bezeichnenden.

Die hier eben citirten Namen repräsentiren so viel ich weiss, die ganze Literatur dieser Frage. Blessig und Henle haben niedrige Grade der Entwicklung dieses Processes in der Peripherie der Netzhaut als eine normale Eigenschaft derselben an dieser Stelle beschrieben; H. Müller spricht vorübergehend über Hohlräume in der Gegend der Ora serrata der Netzhaut.

---

*) Lehrbuch der Ophthalmoscopie 1868. pag. 286 und 382.

**) Archiv f. Ophthl. XIV. Bd. II. Abthl.

Ich halte mich für verpflichtet hier zu erwähnen, dass ich vortreffliche Präparate und Zeichnungen über das Oedem der Netzhaut, dessen Existenz mir schon seit mehr als fünf Jahren bekannt ist, vor drei Jahren bei M. Schultze gesehen habe, welcher diesen Process auch für pathologisch hält und ihn ebenfalls Oedem nennt.

Erklärung der Abbildungen.

Die Buchstaben haben überall folgende Bedeutung:

n. Netzhaut
c. Chorioidea.
l. Linse.
m. Ciliarmuskel.
g. Glaskörper.
g'. Verwachsungsstelle des Glaskörpers mit der Retina.
o. Papilla nervi optici.
e. Exsudat.
ab. Abscess.

Fig. 1. v. Graefe's Fall, Glaskörperablösung.

Fig. 2. Querschnitt der Netzhaut (Retinitis suppurativa). Vergr. Syst. 8 von Hartnack mit dem Ocul. III.

ez. Eiterzellen.
ik. Kerne der Radiärfasern.
nf. Nervenfaserschicht.
li. Limitans interna.
gz. Ganglienzellen.

Fig. 3. Ablösung der Retina, des Glaskörpers und des Ciliarmuskels und Abscess im Glaskörper.

Fig. 4. Myopisches Auge.

Fig. 5. Reclinirte Linse, Abscess im Glaskörper und Ablösung des letzteren.

q. Gezackter Rand der Iris.
n. Netzhaut.
g. Glaskörper u. s. w.

Fig. 6. Querschnitt eines von Dr. Reuss am Staar (Extraction) operirten Auges.

Fig. 7. Staphyloma Corneae, Ablösung des Glaskörpers. Zwei Hälften ein und desselben Auges.

Fig. 8. Längsschnitt eines Auges mit Glioma Retinae.

Gl. Hauptknoten des Glioms.
gl. Disseminirte Gliomknötchen.
n. (Netzhaut) g. (Glaskörper) u. s. w.

Fig. 9. Anfangsstadium des Glioma. Gliomknötchen der I. Art. (Vergr. Syst. 5, Ocul. I).

nf. Nervenfaserschicht, infiltrirt von gliomatösen Zellen.

v. Ein Retinagefäss in seinem perivasculären Raum

y. Ein auf der inneren Fläche der Retina gelegene neugebildete Faserschicht.

z. Gliomknötchen.

Fig. 10. Gliomknötchen (kn) der II Art. Die dunklen Stellen (t) bezeichnen intensiv mit Carmin inbibirte Zellen.

v. Verbindungsbrücke zwischen Geschwulst (A) und Netzhaut. Vergröss. Syst. 7, Ocul. I. (Hartnack).

Fig. 11. Oedem der Netzhaut im hinteren Theile des Auges.

a. Hohlräume in der äusseren Körnerschicht (äussere Faserschicht).

b. Hohlräume in der innern Körnerschicht.

a'. Gemeinschaftlicher Hohlraum nach geschehenem Durchbruche der trennenden Scheidewand.

zw. Zwischenkörnerschicht (die Hohlräume von einander trennende Scheidewand).

s s'. Verlängerte Radiärfaserbündel (Vergrössung 7 Syst. 3 Ocul.)

Fig. 12. Stark entwickeltes Oedem der Netzhaut aus der vorderen Hälfte des Auges, deren Hohlräume in der innern Körnerschicht liegen.

p.p. Verwachsungsstellen der äusseren Körnerschicht mit der Chorioidea. Pigmentreste.

az. Aeussere Körnerschicht und Zwischenkörnerschicht.

ing. Alle innern Netzhautschichten von der Zwischenkörnerschicht an.

b. Hohlräume in der innern Körnerschicht.

s. Stark hypertrophirte Radiärfaserbündel (Vergrösserung 4 Syst. u. 3 Ocul.)

Ueber Chorioiditis nach febris typhosa recurrens.

Von

Dr. J. A. Estlander,

ord. Professor der Chirurgie und Director der chirurgischen und augenärztlichen Klinik an der Universität zu Helsingfors.

Seit Anfang des jetzigen Jahrzehends hat Finnland fortwährend unter dem Einflusse veränderter klimatologischer Verhältnisse gestanden, in Folge dessen ein grösserer oder kleinerer Theil des Landes beinahe jährlich an Misswachs, Getreide- und Kartoffelkrankheit, u. dgl. zu leiden hatte. Die hierdurch allmälig hervorgerufenen abnormen Lebensverhältnisse der Bewohner haben natürlicherweise auch in gewissem Grade verändernd auf die Krankheiten eingewirkt. Krankheiten, welche früher beinahe endemisch waren, wie das sogenannte August- und kalte Fieber sind nach und nach verschwunden. Das letztere, das besonders an der Südküste des Landes allgemein verbreitet war, hörte mit dem Jahre 1862 plötzlich so total auf, dass seitdem nur äusserst wenig Fälle vorgekommen sind, in welchen Malariafieber mit Sicherheit erkannt werden konnte; wogegen andere Krankheiten, wie exanthematischer und Abdominaltyphus, besonders ersterer, in bisher unerhörter Intensität und Ausdehnung auftraten. Ja, bisher im Lande durchaus unbekannte Krankheiten, wie Ergotismus und recurrirendes Typhoidfieber haben sich gezeigt.

Die eigenthümliche Augenkrankheit, welche der Gegenstand des vorliegenden Aufsatzes ist, steht mit der

letztgenannten Typhusform im engsten Zusammenhange; ehe ich daher zur Schilderung derselben und der Art und Weise, in welcher sie seit dem vergangenen Herbste nach längerem Verschwinden aus Europa wieder auftrat, übergehe, will ich einige Data über das Auftreten des febris recurrens bei uns anführen.

Anfangs October 1865 trat der erste in Finnland bekannte Fall von febris recurrens auf, und zwar bei einem in Tavastehuse stationirten Kosakenkommando, das daselbst nach anstrengendem Marsche von St. Petersburg in feuchten und ungesunden Wohnungen einquartirt war. Als die Anzahl der Fieberanfälle mehr und mehr zunahm, wurden die Kranken nach dem russichen Militairhospital in Helsingfors transportirt, und von hier aus verbreitete sich das Fieber zu Anfang des vorigen Jahres allmälig über die niederen Klassen der Bevölkerung der Stadt. Am 29. März kam der erste Fall von febris recurrens in der medicinischen Abtheilung des hiesigen allgemeinen Krankenhauses zur Behandlung. Während des Sommers und Herbstes griff die Krankheit mehr und mehr um sich, bis sie gegen den Winter wieder abzunehmen anfing. Am 1. März 1867 kam der letzte derartige Fall vor.

Während des nächsten halben Jahres war die Krankheit verschwunden; allein im Sommer 1867 wurden die nördlichen Theile des Landes von so totalem Misswachs getroffen, dass die Bevölkerung massenweise von hier in die südlicheren, weniger heimgesuchten Gegenden wanderte; der in Folge des Misswachses hervorgerufene Hungertyphus erhöhte die Mortalität in einzelnen Gemeinden bis auf 17 und 18 %. Gleichzeitig mit diesem exanthematischen Typhus zeigte sich wiederum die recurrirende Form, und am 30. August wurde in der obengenannten Abtheilung des Klinikums der erste Fall dieser zweiten, sich immer mehr ausbreitenden Epidemie angemeldet. Zu Anfang war das Auftreten der Krankheit ziemlich ge-

linde, aber während der ersten Hälfte des Jahres 1868 nahm ihre Heftigkeit und Ausbreitung in unerhörtem Grade zu. Während der letzten Hälfte des Jahres liess sie wiederum nach, und ist für den Augenblick (April 1869) wenn auch nicht verschwunden, doch in sichtlichem Abnehmen.

Demnach ist febris recurrens in 2 verschiedenen Epidemien aufgetreten, einmal vor, und einmal nach dem unglücklichen Sommer 1867. Die Hungersnoth, welche der Misswachs dieses Jahres hervorrief, erreichte in der ersten Hälfte des folgenden Jahres (1868) ihren Höhepunkt, und obgleich die gute Ernte dieses Jahres den Zustand der Bevölkerung bedeutend verbesserte, sind die Folgen bis auf den heutigen Tag noch keineswegs verwischt. Diese, von Alters her allgemein bekannte Hauptursache der febris recurrens hat der zweiten Epidemie einen bösartigen Character gegeben, der sie von der ersten wesentlich unterscheidet. Die Anfälle waren zahlreicher, die Symptome intensiver, die Convalescens langsamer, und die Mortalität um das Mehrfache erhöht. Von den 221 Kranken, welche während der 11 Monate, wo die erste Epidemie herrschte, in der midicinischen Abtheilung aufgenommen wurden, starben nur 3, also 1,36 pCt.; dagegen starben von den 242 Patienten, welche während der zweiten Epidemie vom 30. August bis Ende des Jahres (1868) in derselben Anstalt aufgenommen wurden 18, also 8,44 pCt. Dasselbe dürfte sich auch in Bezug auf die Ausdehnung der zweiten Epidemie herausstellen, wenn man bedenkt, dass während des letzten Jahres in der Stadt drei provisionelle Krankenhäuser für Typhusfieber mit einer zusmmengenommen dreimal grösseren Bettenzahl, als die die medicinischen Abtheilung, welche während der ersten Epidemie die Patienten beinahe allein placiren konnte, aufzuweisen hat.

Während der ersten Epidemie muss die Augenkrank-

heit, welche gegenwärtiger Aufsatz behandelt, gar nicht oder doch nur äusserst selten vorgekommen sein, denn beim Durchgehen des Journals der chirurgischen Klinik finden sich aus dieser Zeit nur zwei Fälle, welche möglichenfalls zu dieser Kategorie gehören. Da ich damals auf den Zusammenhang zwischen Chorioiditis und febris recurrens noch nicht so aufmerksam geworden war, als später, wo die Fälle von Chorioiditis sich in kurzer Zeit auffallend mehrten, schien mir die Aufzeichnung der Anamnese von weniger Gewicht; ich kann daher nicht angeben, ob in den beiden genannten Fällen den Augenkrankheiten Fieber vorausgegangen waren, oder nicht. In jedem Falle war diese Folgekrankheit damals äusserst selten, und die Ursache hierfür muss in der geringen Intensität und Ausdehnung der genannten Epidemie gesucht werden. Die Fälle, auf welche sich nachfolgende Darstellung gründet, gehören sämmtlich der späteren Epidemie an. Der erste trat 3 Monate nach dem Ausbruch derselben auf; das so zu sagen epidemische Auftreten der Chorioiditen aber datirt sich eigentlich 10 Monate später, d. h. seit Anfang des vergangenen Sommers. Am zahlreichsten zeigten sie sich während des verflossenen Herbstes und Winters, und noch jetzt, im Frühling, treten sie sporadisch auf.

Von den 28 Krankheitsgeschichten dieser Augenpatienten, welche ich gesammelt habe, will ich, da zur Schilderung des einfachen und regelmässigen Inflammationsprocesses nicht alle nöthig sind, nur einige ihrem ganzen Verlaufe nach anführen, und mich in Bezug auf die übrigen, welche nur statistischen Werth haben, auf einen summarischen Bericht beschränken.

Fall 1. O. Törnroos, Arbeiter auf dem Lande, 15 Jahr alt, findet sich am 1. October in der Polyklinik ein. In den letzten Tagen des August hatte

der Angabe des Kranken nach bei Bewegu
noch immer schwarze Körper im Sehfelde
flogen. Die Untersuchung ergab dunkl
Körper im corp. vitr., im Uebrigen aber
normal. Zwei Tage vor Anmeldung des Fa
rechte Auge plötzlich angefangen sich z
schmerzen und roth zu werden. Bei der
waren hintere Synechien nicht vorhanden, ab
grund des Auges deckte eine gleichmässi
lung des Glaskörpers, welche die Gefässe u
ein dichter Nebel verbarg. In beide Auge
pin geträufelt, und der Kranke versprach,
Tage wiederzukommen, um im Klinikum z

Am 3. wurde der Patient im Kranke
nommen und an beiden Schläfen mit Bluteg
Vom nächsten Tage an zweimal Einträufel
pin. Als der Kranke am 17. October ent
waren noch Spuren von kleinen Körpern
sichtbar, aber er las mit dem linken Auge
Im rechten Auge hatte der Schmerz nach
gehört und die Röthe war verschwunden,
gleichmässige Verdunkelung sich in imme
wegliche Körper zertheilt hatte, die bei d

entlassen. In der Mitte des Januar erkrankte Patient an febris recurrens; als er am 15. Februar wegen Mangel an Raum das Fieberlazareth, wo er behandelt wurde, zu verlassen gezwungen war, machte er am Abend zu Hause den Versuch zu lesen. Er fand hierbei, dass er nur mit Mühe die grössten Buchstaben lesen konnte und glaubte der Fehler läge an seiner Brille. Tags darauf wiederholte er denselben Versuch, sah aber noch weniger, denn das Sehfeld des linken Auges war gleichsam wie mit einem dichten Nebel bedeckt; er musste daher den Versuch zu lesen aufgeben. Aber der Nebel verschwand nicht, sondern veränderte sich nur in soweit, als er in kleinere Theile gleichsam zerriss, weswegen Patient sich im Krankenhause einfand. Bei der Untersuchung fanden sich keine Symptome von Iritis und der Augapfel hatte seine normale Tension, aber eine gleichmässige Verdunkelung im Glaskörper deckte die Bilder im Hintergrunde des Auges, jedoch so, dass die Papille noch undeutlich durchschimmerte, am stärksten war die Verdunkelung in der Aequatorialgegend nach oben und unten. Der Kranke konnte die Finger rechnen, aber nicht einmal Jäger Nr. 20 lesen. Ordination: schwefelsaures Chinin und Eisen, dann und wann Einträufelung von Atropinauflösung, womit während des Aufenthaltes des Kranken im Klinikum fortgefahren wurde. Bei der Untersuchung am 3. März hatte sich die gleichmässige Verdunkelung im Glaskörper in feine Flocken zertheilt, welche wie Schleim in Wasser aussahen; die Papille erschien deutlicher, und der Kranke gab an, dass der Nebel sich zertheilt habe, und er klarer sähe; Jäger Nr. 20 las er ziemlich gut. Bei der Entlassung, 2 Wochen später, las er mit einem convexen Glase Nr. 16 Jäger Nr. 7, seiner Angabe nach ein ebenso feiner Druck, als er vor seiner Augenkrankheit lesen konnte. Im Glaskörper und im Hintergrunde des Auges liess sich nichts Abnormes entdecken.

Fall 3. K. Bäckström, Dienstmädchen, 18 Jahr alt, am 2. September aufgenommen, am 15. October entlassen. Vom 21. April bis zum 11. Juni war die Kranke in einem provisionellen Fieberlazareth an febris recurrens behandelt worden. Nachdem sie mehrere Tage lang auf dem Felde Getreide geschnitten, entwickelte sich Mitte August ein Fleck, der das Sehfeld zu trüben anfing, und sich anfänglich ohne Schmerzen und merkliche Röthe, mehr und mehr vergrösserte. Bei der Aufnahme wenig Schmerzen, Pericornealinjection, wenig Hypopyum, zusammengezogene und unbewegliche Pupille, die sich jedoch nach Einträufelung von Atropin so erweiterte, dass am nächsten Tage auf der Linsenkapsel kleine Pigmentflecke sichtbar waren; im corp. vitr. bewegliche Körper in grosser Anzahl, Konturen der Papille nicht erkennbar. Nach Aussage der Kranken war das ganze Sehfeld mit schwarzen Flecken bedeckt. Ungeachtet während der Behandlung, in einem dunkelen Zimmer, mit Atropin, localen Blutentziehungen, Laxirmitteln und Calomel innerlich das Hypopyum verschwand, und die Röthe nicht zunahm, vermehrte sich der Schmerz, und das Sehvermögen nahm dergestalt ab, dass der Kranken am 15. September das Fenster nur als eine lichte Stelle auf dunkelem Hintergrunde erschien. Einige Tage vorher hatte sich Kopfschmerz, allgemeines Unbehagen und schwaches Fieber eingestellt. Am genannten Tage zeigte sich am ganzen Körper starker Röthelausschlag, der am 20. wieder verschwunden war. Seitdem hörte der Schmerz auf, die Röthe nahm ab und das Auge, das jetzt ausschliesslich mit Atropin behandelt wurde, besserte sich so, dass sich bei der Entlassung nur wenige kleine schwarze Körper im corp. vitr. zeigten, und die Kranke ziemlich gut sah, obwohl sie angab, dass die Mitte des Sehfeldes noch von einem leichten Nebel bedeckt wäre.

Fall 4. V. Josefsson, 14 Jahre alt, vom Lande,

am 12. November aufgenommen, am 4. December entlassen. Ungefähr Ende Juni vom Typhusfieber genesen. Eine Woche vor der Aufnahme hatte das linke Auge angefangen sich zu trüben, wobei sich Schmerz und später Röthe einstellten. Bei der Aufnahme Schmerzen, starke pericorneale Injection, Hypopyum und bewegliche Körper im corp. vitr. Nur mit Atropin behandelt. Am 14. chemosis, die nach Fortsetzung der Behandlung am 22. verschwunden war. Darnach Besserung des Auges, so dass bei Entlassung des Kranken nur einige feine Opacitäten im Glaskörper bemerkt wurden, und die Papille vollkommen sichtbar war.

Fall 5. C. Lindström, Bedienter, 22 Jahr alt, am 13. October aufgenommen, am 23. entlassen. Zwei Wochen vor der Aufnahme vom zweiten Anfall von febris recurrens genesen. Am 10. hatte das Auge, das etwas lichtscheu war, wenn der Kranke in das Licht sah, angefangen, sich gleichsam wie mit einem Nebel zu trüben; am letzten Tage vor der Aufnahme war das Auge geröthet, doch ohne dass der Kranke Schmerzen empfunden hätte. Bei der Aufnahme pericorneale Injection, dreiviertel des Kammerwassers trübe, von dem übrigen klaren Theile durch eine scharfe, schräg von oben und innen nach unten und aussen gehende Grenze geschieden, im Boden der vorderen Kammer wenig Hypopyum, in der Pupille eine geléeartige Masse von eignem scharfem Glanze. Der Kranke sieht nicht die Hand vor den Augen. Bei der Untersuchung Einträufelung von Atropin, später aber durchaus keine Behandlung, denn schon am folgenden Tage hatte sich die Röthe vermindert, die Synechien waren zerrissen, und das Kammerwasser beinahe klar; die Besserung schritt ohne Behandlung mit derselben Schnelligkeit vorwärts, so dass der Kranke bei der Entlassung die Finger ganz gut sehen konnte, wenngleich

men, am 27. Februar 1869 entlassen.
wöchentlicher febris recurrens Anfangs Augı
Nicht ganz zwei Wochen vor der Aufnahme
Auge angefangen, sich zu trüben, und 3 Tage v
sich Schmerzen und Röthe eingefunden. Bei de
Schmerz, pericorneale Injection; die Pupille i
Tags vorher eingeträufelten Atropins unvol
weitert, zeigt deutliche hintere Synechien.
Exsudat auf der vorderen Kapsel verhindert
suchung des Glaskörpers. Der Kranken er
Fenster als eine lichte Stelle; einzelne, sell
Gegenstände kann sie nicht unterscheiden.
nuar war das Gesichtsvermögen bedeutend ge
Exsudat auf der Linselkapsel verschwunden
körper voller Opacitäten. Die Kranke war wi
Aufenthaltes im Klinikum nur mit Atropii
worden, das etwa einmal wöchentlich ins A
felt wurde. Bei der Entlassung las sie J
die Synechien und das Exsudat auf der Ka
spurlos verschwunden, aber bei Bewegung
stiegen vom Grunde desselben einige äuss
bewegliche Opacitäten auf.

Fall 7. A. Toissavoinen, 60 Jahr
Lande, am 28. December 1868 aufg

Auges wieder her, allein das rechte war wie von einem Nebel bedeckt, durch den grössere Gegenstände, selbst Buchstaben, wenn sie sehr gross waren, nur sichtbar wurden, wenn man sie nahe vor das Auge brachte. Seit zwei Wochen hatten sich im rechten Auge Schmerzen eingestellt und das Sehvermögen war vollkommen verschwunden. Bei der Aufnahme starke pericorneale Injection, Schmerz in den Schläfen, Uebelkeit, Lichtscheu, Iris ringförmig an die Kapsel gelöthet, die kleine Pupille von Exsudat bedeckt und nur quantitative Lichtperception; das Auge fühlt sich weicher an, als normal. Ordination: Blutegel an den Schläfen und Einträufelung von Atropin. Am 30. Schmerz und Röthe verschwunden, die Pupille etwas erweitert, aber ein Theil der Synechien ist zurückgeblieben. Das Fensterkreuz konnte die Kranke erkennen, aber nicht die Finger zählen. Ich beschloss, die Kranke bei ausschliesslicher Behandlung mit Atropin bis zur vollständigen Wiederherstellung des Sehvermögens im Krankenhause zurückzubehalten; aber nach einem vierwöchentlichen Aufenthalt wünschte sie entlassen zu werden, weil sie das Auge als vollständig geheilt ansieht. Bei der Untersuchung waren die Synechien noch an zwei Stellen vorhanden, die Pupille erschien ziemlich gross, und das Exsudat an der Kapsel war verschwunden; die Konturen der Papille waren deutlich, und in der Chorioidea und Retina fand sich nichts Abnormes; aber nach längerer heftiger Bewegung des Auges stieg im Glaskörper eine schwarze Opacität auf. Die Kranke las mit dem convexen Glase Nr. 16 Jäger Nr. 6.

Fall 8. E. Stigell, Dienstmädchen, 35 Jahr alt, am 26. Februar 1869 aufgenommen, am 24. März entlassen. Erkrankte Mitte Juni an febris recurrens und war Mitte September genesen. Ende desselben Monats stellte sich heftiger Kopfschmerz ein, und

kurz darnach fing das linke Auge an, sich zu trüben; bald darauf trat Röthe hinzu, und das Auge erkrankte so bedeutend, dass es nicht geöffnet werden konnte. Kurz vor Weihnachten hatte die Kranke bemerkt, dass das obere Augenlid anfing einzusinken, und dass das Auge weicher und kleiner wurde, als das andere. Bei der Untersuchung erschien es phthisisch und zeigte die horizontale Narbe eines Bruches der Cornea. Die conjunctiva bulbi war stark injicirt und der Augapfel schmerzte bei der Berührung. Die Kranke klagte über heftigen Schmerz in und um denselben. Das rechte Auge wa so lichtscheu, dass sich nur mit Mühe constatiren liess, dass im Glaskörper keine Opacitäten vorhanden waren, auch über einen zeitweise sehr heftigen Schmerz in diesem Auge klagte die Kranke. Da im rechten Auge keine Glaskörper-Opacitäten vorhanden waren, liess sich annehmen, dass die Lichtscheu und der Schmerz auf sympathischem Reiz, der vom anderen Auge ausging, beruhte, daher wurde am 4. März auf dem phthisischen Auge enucleatio bulbi nach Bonnet's Methode gemacht und die Kranke ohne weitere Behandlung in ein dunkeles Zimmer gebracht. Schon am folgenden Tage erklärte sie, dass der Schmerz sich bedeutend vermindert hätte, und wenige Tage später war auch die Lichtscheu so weit verschwunden, dass sie das Tageslicht in einem Zimmer von gewöhnlicher Helle ohne Beschwerde ertragen konnte. Das Auge besserte sich ohne weite Behandlung so, dass die Kranke als vollständig geheilt entlassen wurde. Das exstirpirte Auge wurde mit einem Schnitte mitten durch die Cornea in der Nähe der Pupille, unmittelbar nach der Operation durchschnitten. Die eine Hälfte wurde in eine Auflösung von chromsaurem Kali gelegt, die andere Hälfte wurde sogleich untersucht. Hierbei fanden sich die hinteren Theile des Auges, mit Ausnahme des Glaskörpers, vollkommen gesund; die krankhaften Ver-

änderungen concentrirten sich um die vorderen Partieen, die hintere Kapsel, das corpus ciliare, die Iris und die Cornea. Die Linse fehlte; die vordere Kammer war obliterirt und die Iris in ein dickes schwieliges Gewebe verwandelt, das die Linsenkapsel mit der Cornea zusammengelöthet hatte. Die nähere Untersuchung der einzelnen Theile gab folgende bemerkenswerthe Erscheinungen an die Hand.

Corpus vitreum. Bei der Durchschneidung des Auges war ein Theil desselben, der von blasser rothgelber Farbe, und dünn wie Wasser war, ausgeflossen. Der zurückgebliebene Theil zeigte, als er mit der Pincette herausgehoben war, und am Tageslichte untersucht wurde, Opacitäten, welche denen bei ophthalmoskopischen Untersuchungen vollkommen gleich waren. Unter dem Mikroskop erwiess es sich, dass diese Stellen Zusammensetzungen waren von den gewöhnlichen Zellen im Glaskörper mit ihren scharfen Ausläufern, einer Menge von Eitercorpuskeln, feiner Fäden von verschiedener Form und einer feinkörnigen homogenen Masse. Ausserdem zeigten sich hier und da platte Epithelzellen mit grossen Kernen. Die angeführten Veränderungen kamen am ausgebildetsten in der Gegend der hinteren Linsenkapsel vor, wo die membrana hyaloidea von einer dicken grauweissen Exsudatmasse bedeckt war.

Retina. Die Membran lag überall an der Chorioidea fest. Die Blutgefässe liessen sich mit blossem Auge bis gegen die ora serrata verfolgen. In dem hinteren Theile derselben liess sich bei der mikroskopischen Untersuchung nichts Abnormes auffinden. Im vorderen Theile dagegen, welcher mit dem corpus ciliare und der Zonula Zinnii zu einer Masse zusammengeschmolzen war, wurden runde, fein granulirte Zellen bemerkt, welche Eitercorpuskeln glichen.



Zellen derselben krankhafte Veränderunge
Corpus ciliare dagegen war in ein sehwi
verwandelt, das hauptsächlich aus Bindege
grossen Menge fein granulirter Zellen be
Eitercorpuskeln glichen; weiter inwendig
des Auges zu fanden sich auch Pigmentz
mentkörnchen.

Iris und Cornea. Von der Linse
Spur mehr, sondern die zu einer schwieli
ärderte Iris füllte den Raum zwischen de
und der Cornea; diese hing an der Hinte
letztgenannten Membran zusammen, konn
hier leicht losgelöst werden, mit Ausnahm
sie an der Narbe der Cornea festgewachsen
schwieligen Masse fanden sich nur geringe Ue
normalen Textur der Iris, doch mit Ausnahn
tes, das im hinteren an der Linsenkapsel li
bedeutend vermehrt war. Im vorderen T
kein Pigment vorfand, zeigte sich an ein
der Anfang einer Fettmetamorphose. Im
stand die schwielige Masse aus demselben
die Reste des Corpus ciliare. Die ganz
von zahlreichen, von der Peripherie nach

fälle derselben Krankheit, so dass er den ganzen Sommer über bis zur Erntezeit krank war, wo er zu genesen anfing. Zu gleicher Zeit rötheten sich beide Augen und fingen an zu jucken und zu eitern. Nach zwei Wochen besserte sich der Zustand, aber er bemerkte, dass sein Sehvermögen auf beiden Augen abnahm, so dass er wie durch einen Nebel sah, und zwar auf dem linken schlechter als auf dem rechten. In der letzten Zeit hatte sich das Sehvermögen beider Augen, welche während der ganzen Zeit weder schmerzten, noch besonders geröthet waren, sehr gebessert. Mit dem rechten Auge sah der Kranke wie vorher, wurde aber von beweglichen Flecken im Sehfelde belästigt. Bei der Untersuchung findet sich in diesem Auge nichts Abnormes, weder im Glaskörper noch im Hintergrunde. Mit dem linken Auge liest er Jäger Nr. 18 und bei der Untersuchung desselben finden sich, nachdem die Pupille mit Atropin erweitert ist, Pigmentflecke auf der Kapsel und mehrere Opacitäten im Glaskörper. Beide Augen hatten normale Tension. Obgleich der Kranke seiner Angabe nach hauptsächlich von schlechtem Brod, gesalzenem Fisch und Kartoffeln gelebt und nur äusserst selten Milch and Fleisch genossen hatte, war er trotz seiner Bleichheit und Magerkeit doch von besserem Aussehen, als die meisten dieser Augenpatienten. Ordination: Atropinauflösung, eimal ins Auge zu träufeln und so gesunde und stärkende Diät als möglich.

Das Bild, welches sich aus den von mir beobachteten Fällen, unter denen die ausgeführten Krankheitsgeschichten die wesentlichsten sind, ergiebt, ist ebenso einfach als regelmässig. Der Kranke findet bisweilen, unmittelbar nach dem Erwachen zum Bewusstsein, oder nach überstandener Krise, gewöhnlich des dritten Aufalles, bisweilen kürzere oder längere Zeit darnach während der Genesung, dass sein Sehvermögen abnimmt; am häufigsten

so, dass sich im Sehfelde ein dunkler Fleck zeigt, der sich schnell ausdehnt und alle Gegenstände gleichsam in einen Nebel hüllt. Dieser Nebel nimmt an Undurchsichtkeit so zu, dass der Kranke, der zuerst mit Mühe seine Finger sah, zuletzt kaum das Fenster als einen lichteren Punkt zu unterscheiden vermag. Andere Kranke geben an, dass ihr Sehvermögen mit solcher Schnelligkeit abnahm, dass sie dergleichen Veränderungen nicht einmal bemerkt hatten; bei vielen mag dies wirklich der Fall gewesen sein, allein es ist eine bekannte Thatsache, dass bei Personen der arbeitenden Klasse das Sehvermögen auf dem einen Auge erst ganz bedeutend geschwächt sein kann, ehe es bemerkt wird. Bei der Untersuchung in dieser ersten Periode der Krankheit finden sich in den inneren Theilen keine von den gewöhnlichen Zeichen einer Inflammation; mann erkennt nur eine gleichmässige Verdunkelung des Glaskörpers, welche die Papille und Gefässe im Hintergrunde des Auges wie mit einem Schleier verdeckt. Ist der Kranke noch im Stande die Finger zu rechnen, so sieht man gewöhnlich die Krankheit der papilla nervi optici durchschimmern; kann er nicht einmal mehr die grössten Gegenstände unterscheiden, so ist von der Papille gewöhnlich gar nichts mehr zu erkennen.

Auf dieser Höhe von Intensität kann sich die Inflammation die ganze Zeit über halten, ohne sich auf die Iris zu ertreken, wie Fall 2 ausweist. Die krankhaften Veränderungen, welche im Auge vor sich gehen, werden in diesem Falle nur im Glaskörper wahrgenommen und bestehen darin, dass die gleichmässige Verdunkelung in immer mehr bewegliche Opacitäten zerfällt, deren hellere oder dunklere Färbung von dem geringeren oder höheren Grade der Undurchsichtigkeit dieser ursprünglichen Verdunkelung abhängt. Sie variiren von kleinen, feinen, graulichen Flocken, die wie Schleim in klarem Wasser erscheinen, bis zu vollkommen schwarzen irregulären

Körpern. Diese Opacitäten zerfallen immer mehr und mehr, und werden resorbirt, während die Zwischensubstanz allmälig klarer wird; anfangs halten sie sich schwebend im Glaskörper, im Verlaufe des Resorptionsprocesses aber sinken sie auf den Boden des Auges, und erscheinen jetzt nur als ein Bodensatz, der bei der Bewegung des Auges aufgerührt wird, bis sie zuletzt gänzlich verschwinden. Wenn während dieses Stadiums Behandlung hinzutritt, wird die Krankheit in angegebener Weise stets unmittelbar gehoben, und Nr. 9 zeigt, dass diess sogar spontan geschehen kann. Wenn schon ich nur bei diesem einen Falle Gelegenheit hatte, eine spontane Heilung zu constatiren, lässt sich doch annehmen, dass dergleichen Fälle gleichfalls öfters vorkommen; ja, dieser Ausgang kann möglichenfalls der gewöhnliche sein, obgleich dergleichen Fälle bei der arbeitenden Klasse, welche dieser Krankheit beinahe ausschliesslich ausgesetzt zu sein scheint, und erst nach Erkrankung beider Augen ärztliche Hülfe sucht, natürlicherweise nur selten zur Beobachtung kommen.

Nach dem aber, was ich beobachtet habe, entwickelt sich die Krankheit häufig weiter, und sobald diese Veränderungen im Glaskörper kürzere oder längere Zeit, gewöhnlich einige Tage, bisweilen sogar länger als einen Monat gedauert haben, treten Symptome von Iritis auf: in den meisten Fällen zuerst Schmerzen um das Auge, dann pericorneale Injection, darnach hintere Synechien, Exsudat in der Pupille und zuletzt Hypopyum und Chemosis. Mitunter treten diese Symptome schnell nach einander, oder beinahe gleichzeitig auf, und das Exsudat in der vorderen Kammer ist dann (wie in Nr. 5) bisweilen geléeartig. Nur höchst selten habe ich eine unbedeutende Lichtscheu gefunden, und in den Fällen, in denen ich die Spannung des Auges untersucht habe, war es, wenn nicht immer,

die Entwickelung der Krankheit in diesen
hier aus kann sie, wie bei Nr. 1, gehobe
die geringste Spur zu hinterlassen; wenn
popyum und Chemosis finden, dürfte der
process, obgleich er auch jetzt noch spontar
doch ohne Behandlung jederzeit schwere
im Auge zurücklassen, wie hintere Synecl
pupillae, die allmälig zur gänzlichen Zert
gans führen können. Bildet sich dageger
noch weiter aus, so wird wahrscheinlich
angegriffen, obgleich ich keine Gelegen
dieser Membran einen Suppurationsproc
men; tritt dieser Fall ein, so kann der A
Nr. 8, sogar zur Ruptur des Auges und
führen.

Die Krankheit zeigt sich also haupt
verschiedenen Theilen des Auges, im Gla
der Iris. Die ersten Veränderungen im
gen den Anfang, und die letzten den Sc
an. Sie sind das Constante der Krankh
die Entzündung der Iris variirt, bald h
wegbleibt, ohne dass die Natur der Kra
verändert wird. Ist Iritis einmal versch

Spuren im Auge zurückzulassen, so ist kein Recidiv zu befüchten, denn die Krankheit scheint einen bestimmten Verlauf zu haben, während dessen sie an Heftigkeit zunehmen oder eine Zeit lang stillstehen, aber, wenn sie sich einmal gebessert hat, sich nicht wieder verschlimmern kann.

Die regelmässige Uebereinstimmung der Symptome deutet trotz der verschiedenen Grade der Entwickelung an, dass für alle derselbe Process zum Grunde liegt, und die pathologisch anatomischen Veränderungen bei Nr. 8 erweisen, dass dieser Process in einer Entzünduug des corpus ciliare besteht. Von diesem, ihrem ursprünglichen Sitze schickt die Entzündung ihre Eiterzellen in die umliegenden Partien. Am schnellsten wandern dieselben in den Glaskörper, wo die Veränderungen am leichtesten und frühesten erkannt werden. Bei den Experimenten, welche Pflix im vergangenen Jahre im pathologischen Institut zu Berlin anstellte, hat er durch Einführung k einer Stücke von Kautschukfäden oder Einspritzung von Lapisauflösungen in das corpus vitreum bei Kaninchen Veränderungen hervorgebracht, welche den obengenannten, von mir beobachteten vollkommen ähnlich sind. Aus seinen Untersuchungen geht hervor, dass die Eiterzellen im Glaskörper aus eingewanderten weissen Blutzellen bestehen, welche von den Gefässen der Chorioidea und Retina herstammen. Die pathologisch ana-

blicklich in der chirurgischen Abtheilung Aufnahme findet. Bei der Aufnahme schwache Symptome von Iritis, hintere Synechien, welche bei der Einträufelung von Atropin sogleich zerrissen, Glaskörper klar, und das Sehvermögen ziemlich ungeschwächt, da die Kranke, trotz einer nicht unbedeutenden Lichtscheu, im Stande war, die grossen Buchstaben in Jäger Nr. 19 zu lesen. Binnen 14 Tagen war mit Ausnahme einiger kleinen Pigmentflecke auf der vorderen Kapsel jede Spur von Iritis verschwunden, und das Sehvermögen normal. Ich habe diesen Fall nicht mit den übrigen zusammengestellt, weil ich die Ursache der Iritis nicht im Typhus suche, sondern in den Antecedenzien der Kranken, welche von denen der übrigen Patienten durchaus verschieden sind.

tomischen Veränderungen in dem oben angeführten Falle sind so augenscheinlich um das corpus ciliare gruppirt, dass man dies Organ nothwendig als den Ausgangspunkt der Krankheit ansehen muss. Aus Nr. 2 ging überdies deutlich heror, das die gleichmässige Verdunkelung im Glaskörper von der Gegend des corpus ciliare ausging, denn mit Hülfe des Augenspiegels zeigte sich diese hier am dunkelsten, und die Symptome der Krankheit sprechen ausserdem gegen jeden, wenigstens bedeutenderen Grad von Retinitis. Die Abnahme des Sehvermögens schien mir mit der Dichtheit der Verdunkelung im Glaskörper stets im Verhältniss zu stehen; sobald der Glaskörper wieder klar wurde, war auch das Sehvermögen normal; bei der genauesten Untersuchung der Retina konnte ich dann keine Spur einer überstandenen Entzündung entdecken. Dagegen liesse sich eine schwächere, mehr sympathische Affection dieser Membran sehr wohl annehmen, und die centralen dunkelen Flecken im Sehfelde, welche einige Patienten bemerkt haben, dürften somit ihre Erklärung finden. Vom corpus ciliare verbreitet sich die Entzündung später auf die Iris und kann schliesslich in einzelnen Fällen sogar auf die Cornea übergehen.

Aber in welchem Zusammenhange steht diese Chorioiditis mit febris typhosa recurrens? Zur Beantwortung dieser Frage muss zunächst festgestellt werden, in wie weit die beiden anderen Typhusformen diese Augenkrankheit verursachen können. Während der Recurrens-Epidemie in St. Petersburg 1864—65 wurde diese Folgekrankheit gar nicht beobachtet,*) ebensowenig während der ersten Epidemie in Finnland. Sie zeigte sich erst, als die Intensität dieser Typhusform durch die Hungersnoth gesteigert wurde, und es dürfte nicht unmöglich

*) Murchison. Die typhoiden Krankheiten. Deutsch herausgegeben von Zuelzer. Braunschweig 1867, p. 686.

sein, dass die anderen Typhusformen unter ähnlichen Verhältnissen dieselbe Folgekrankheit mit sich führen.

Obgleich ich diesem Umstande meine besondere Aufmerksamkeit zugewendet habe, habe ich doch zu keinem bestimmten Resultate hierüber kommen können. Dass sich die Fieberfälle wiederholen, scheint allerdings ein sicheres Erkennungszeichen für recurrens, aber allemal scheint dies nicht der Fall. Besonders trat dies Fieber wahren des vergangenen Frühlings oft mit ausgebildeten Petechien auf, und kurze Zeit zwischen den einzelnen Anfällen und während der Intermission mit so grosser prostratio virium, dass die Krankheit vom Patienten und seiner medicinisch nicht gebildeten Umgebung als continuirliches Fieber angesehen wurde. War der Kranke vom Lande, und weder in einem Krankenhause noch vom Arzte behandelt worden, und seine eigene Aussage somit der einzige Halt, so war es oft unmöglich, über diesen Punkt in der Anamnese mit Sicherheit in's Klare zu kommen; leider war dies mit dem grössten Theile der beobachteten Patienten der Fall: Daher ist die Form des vorhergegangenen Fiebers in 12 Fällen unentschieden geblieben, in den anderen 16 aber hat sich recurrens mit vollkommenster Sicherheit nachweisen lassen. Die letzteren Fälle sind diejenigen, in welchen die Aussage der Kranken keinem Zweifel unterworfen war, oder speciell, wo das Krankenjournal oder Aerzte den gewünschten Aufschluss geben konnten. Da in den letzteren Fällen das vorhergegangene Fieber sich ohne Ausnahme als recurrens herausgestellt hat, so habe ich diese Chorioiditen auch nur im Zusammenhange mit dieser Typhusform beschrieben.

Die unentschiedenen Fälle datiren hauptsächlich vom Frühling 1868, wo neben recurrens ausschliesslich exanthematisches Fieber vorkam. Beide Krankheiten sind mit einander auf das nächste verwandt, und Folgen von

Hungersnoth, — ein aetiologisches Moment, das auch in Bezug auf die Entstehung der fraglichen Augenkrankheit von grösster Bedeutung sein dürfte. Es scheint mir daher nicht ganz unmöglich, dass sich unter den angeführten auch Fälle von exanthematischem Typhus finden, muss es aber unentschieden lassen, weil ich keinen solchen habe constatiren können. In Bezug auf Typhus abdominalis sehe ich die Frage dagegen als entschieden an. Ausgangs Juli 1868 hörte nämlich der exanthematische Typhus mit einem Male total auf, und Anfangs September zeigte sich wiederum der gewöhnliche abdominelle; kurz darauf trat auch die Augenkrankheit mit grösserer Deutlichkeit als eine Folge der febris recurrens auf. Wenn diese Deutlichkeit auch hauptsächlich in Folge der grösseren Leichtigkeit hervortrat, mit welcher sich diese beiden Typhusformen unterscheiden lassen, so geht doch unter allen Umständen daraus hervor, dass das abdominale Typhoidfieber, das seinem Wesen nach kein Hungertyphus ist und eine schnellere Convalescenz hat, die in Rede stehende Augenkrankheit nicht veranlassen kann.

Während dieser schweren Typhusepidemie habe ich in der chirugischen Klinik eine Menge verschiedener Folgekrankheiten derselben behandelt, Parotiten, Nephriten, Cystiten, Orchiten, Synoviten, Perichondriten und Periostiten und bei der Section der nach diesem Fieber an Gangrän Verstorbenen ausser lobären und lobulären Pneumonien, in den meisten inneren Organen, wie Leber, Milz, Niere und Gehirn Abscesse gefunden. Wenn nun der typhöse Krankheitsprocess schon in diesen Körpertheilen, von denen die meisten von verhältssnissmässig grober Organisation sind, krankhafte Veränderungen hervorrufen kann, so müsste dies in dem unendlich feiner organisirten Auge viel leichter der Fall sein können. Trotzdem aber war die seit lange unter dem Namen metastatische chorioiditis bekannte Folgekrankheit nach

dem, oder richtiger während des Typhus äusserst selten; während der ganzen Epidemie habe ich nur ein einziges Mal Gelegenheit gehabt einen Fall zu beobachten, der während des Verlaufes eines abdominalen Typhus auftrat.

Denkt man sich den oben geschilderten Inflammationsprocess in seiner höchsten Intensität, so hat man allerdings dasselbe Bild, wie von dieser suppurativen Chorioiditis; nichtsdestoweniger aber scheinen mir beide Krankheiten wegen ihrer verschiedenen Entstehungsart deutlich voneinander getrennt. Die eine tritt während der gewöhnlichen Typhusfieber auf und beruht wahrscheinlich, wie der Name „metastatisch" anzeigt, auf Embolie; die andere dagegen ist aller Wahrscheinlichkeit nach eine Folge der febris recurrens und kann bei der Langsamkeit ihres Entstehens und Verlaufes, und ihrem gutartigen Charakter nicht wohl als auf Embolie beruhend gedacht werden.

Für die meisten der oben angeführten Folgeentzündungen dürfte man nothgedrungen dieselbe Ursache annehmen müssen, wie bei Entzündungen der serösen und synovialen Membranen in der analogen Septikämie, nämlich eine gewisse Veränderung des Blutes. Ganz ebenso denke ich mir die Entstehung der in Rede stehenden Chorioiditen, und zwar um so mehr, als gerade die Beschaffenheit des Blutes eine der charakteristischsten Veränderungen bei febris recurrens ist. Während der Recurrens-Epidemie in St. Petersburg wurde die Beobachtung gemacht, dass das Blut dieser Fieberpatienten während der Intermission schwer gerinnbar, während des Fieberanfalls dunkel und theerartig war, und eine abnorm grosse Menge weisser Blutkörperchen enthielt. Dass dies auch für das arterielle Blut seine Gültigkeit hat, habe ich bei einer der 23 Amputationen gesehen, welche ich seit Anfang des letzten Jahres wegen Brand an den

unteren Extremitäten ausführte. Zufällig*) trat die Operation ganz zu Anfang eines Anfalles von recurrens ein; beim Einschnitt zeigten sich die Muskeln sehr dunkel, und das arterielle Blut dem venösen in der Farbe so vollkommen gleich, und ohne jede Neigung zu gerinnen, wie in den schwersten Fällen von Septikämie. Bei einer solchen Beschaffenheit des Blutes scheint es natürlich, dass die Augenentzündung ihren Ausgangspunkt in der Gefässmembran dieses Organs hat, nämlich in der Chorioidea und speciell in demjenigen Theile derselben, wo die Blutgefässe am dichtesten zusammengedrängt sind, im corpus ciliare. Ich betrachte daher diesen Process wie eine bis zur Entzündung gesteigerte Nutritionsstörung im Auge, welche durch die Veränderung des Blutes bei der genannten Fieberkrankheit hervorgerufen wird.

Indessen stösst diese Auffassung der in Rede stehenden Chorioiditen insofern auf gewisse Schwierigkeiten, als die Folgekrankheit oft so lange Zeit nach dem Fieber auftritt, dass das Blut längst seine normale Beschaffen-

*) Der Kranke, ein 19 Jahre alter Gärtnerbursche, wurde im Februar d. J. wegen Brand in den Zehen des rechten Fusses und im ganzen linken Fusse im Klinikum aufgenommen. Die Kräfte waren geschwächt, Temperatur 38°C., der Puls über 100 Schläge in der Minute; über seine vorausgegangene Geschichte konnte er nur unvollkommen Auskunft geben. Der Brand zeigte eine ziemlich bestimmte Grenze, die Pulsation in der Hauptarterie war fühlbar. Seit Anfang des Jahres 1868 hatte ich 27 Patienten an Brand in den unteren Extremitäten nach Typhus behandelt, und dabei gefunden, dass, wenn die Demarcationslinie nur einigermassen deutlich, und keine Verstopfung der Hauptarterie vorhanden war, die Kräfte des Patienten aber abnahmen, die operative Behandlung grössere Aussicht auf Erfolg hatte, als die expectative. Die Operationslinie wurde deswegen an der rechten Extremität in der Demarcationslinie, und an der linken am oberen Drittheil des Unterschenkels vorgenommen, und bald zeigte sich deutlich, dass diese zu Anfang eines Anfalles von recurrens eingetroffen war; womit auch die Phaenomene der 10 Tage später vorgenommenen Section übereinstimmten.

heit hätte wiedergewinnen müssen. In den von mir beobachteten Fällen traten sie folgendermassen ein:

Während des Fiebers oder eine Woche nach dem Ende desselben 6 Mal
während der 2ten bis 4ten Woche desselben . . 11 „
„ des 2ten Monats „ . . 5 „
„ „ 3ten bis 5ten Monats „ . . 6 „.

Zunächst muss jedoch bemerkt werden, dass das Aufhören der febris recurrens sich keineswegs in allen Fällen genau bestimmen lässt, dies Fieber wenn auch nur sehr schwach, oft noch mehrere Wochen lang nach dem letzten eigentlichen Anfalle fortdauert. In der angeführten Statistik ist das Ende der Krankheit nach den Aussagen der Kranken selbst fixirt, allein da viele von ihnen schon lange vor Ende des Fiebers durch die Nothwendigkeit zu arbeiten oder wegen Mangels an Raum gezwungen waren das Krankenhaus zu verlassen, so ist dieser Zeitpunkt oft zu früh angegeben, während aus den oben angeführten Gründen in Bezug auf den Anfang der Augenkrankheit ebenso oft das entgegengesetzte Verhältniss stattgefunden haben kann; man darf daher nicht anstehen, sämmtliche während der ersten zwei Monate nach dem Fieber eingetretene Chorioiditen als eine directe Folge desselben anzusehen. In Bezug auf die übrigen aber dürfte es fraglich sein, ob man nicht Gefahr läuft, post hoc als propter hoc zu deuten. Allerdings lässt sich hiergegen anführen, dass — die Convalescens nach recurrens ungewöhnlich lange dauert, und dass sie durch die Hungersnoth und den Mangel an tauglichen Nahrungsmitteln noch mehr verlängert wurde, — ein Umstand, der für die Entstehung der Chorioiditen unerlässlich zu sein scheint, — aber dennoch will ich zugeben, dass der Zusammenhang zwischen dem Fieber und den Folgen desselben in diesen letzteren Fällen nicht ganz deutlich ist. Da indessen bei diesem einfachen

und leicht diagnosticirbaren Process eine Verwechselung nicht möglich ist, so müssen auch diese Fälle nothwendig hierher gehören.

Das klinische Bild, das ich oben zu geben versucht habe, hat die meiste Aehnlichkeit mit den sympathischen Irischorioiditen, welche ich mehrere Male zu beobachten Gelegenheit hatte. Beide haben gewöhnlich denselben subacuten Verlauf, und den Glaskörper zum Ausgangspunkt; gelinde iritis mit Synechien, welche sich noch oft nach mehrereren Wochen durch Atropin leicht zerreissen lassen, tritt hinzu, und chemosis, welche mehr auf eine Veränderung in den inneren Theilen des Auges deutet. Auch die pathologisch-anatomischen Veränderungen scheinen übereinzustimmen, indem sie hauptsächlich das corpus ciliare und die Iris*) angehen. Sieht man von der characteristischen destructiven Tendenz der sympathischen Entzündung ab, welche augenscheinlich auf der permanenten Reizung vom anderen Auge beruht, so reducirt sich der Unterschied hauptsächlich auf die Lichtscheu und den intraoculären Druck. In Folge der Müller'schen Untersuchungen über den Zustand der Ciliarnerven im phthisischen Auge sieht man die sympathische Inflammation des anderen Auges allgemein als auf Nerveneinfluss beruhend an. Da ich dagegen oben versucht habe, die Wahrscheinlichkeit nachzuweisen, dass Chorioiditen nach recurrens in Folge der veränderten Blutbeschaffenheit bei diesem Fieber entstehen, so ist die Verschiedenheit der Entstehungsursache dieser beiden sonst so ähnlichen Krankheiten nicht grösser, als die Verschiedenheit der Theorien, welche für die Entstehung von Entzündungen im Allgemeinen aufgestellt worden sind.

Ungefähr 25 Jahre sind vergangen, seitdem sich diese Augenkrankheit zum letzten Male zeigte. Sie ist

*) Vergl. Wecker, Maladie des yeux. Paris 1867. tom. I. p. 414.

eine eigenthümliche Erscheinung, durch eigenthümliche Verhältnisse hervorgerufen, und hat deshelb noch keinen bestimmten Platz in der Ophthalmologie erhalten. Gleichwohl ist sie alt, sicherlich so alt, wie Hungersnoth und Elend. Thucydides erzählt in seiner Geschichte des peloponesischen Krieges (lib. II. Cap. 49), dass während der Pest in Athen, die wahrscheinlich ein Hungertyphus war, viele durch Brand ihre Füsse verloren, manche auch die Augen einbüssten.

Die eingehenderen Beschreibungen aber datiren aus einer viel späteren Zeit. Hewson erwähnt sie 1814, und in einer Beschreibung, welche Wallace von einer Augenkrankheit giebt, die im Jahre 1826 während einer Recurrensepidemie in Irland auftrat, erkennt man die Grundzüge des oben gegebenen Bildes mit ziemlicher Leichtigkeit wieder. Die ausführlichste Abhandlung hat jedoch Mackenzie, der die Krankheit im Jahre 1843 während einer Recurrenzepidemie in Schottland beobachtete, in seiner Ophthalmologie unter dem Titel „ophthalmitis postfebrile*)" gegeben. Es würde zu weit führen, in einen vollständigen Vergleich zwischen meiner und seiner Auffassung der Krankheit eingehen, da aber der Unterschied der Beobachtungen sowohl in Bezug auf Zeit, als Ort so bedeutend ist, dürfte es nicht ohne Interesse sein, einige der wesentlichsten Punkte zu berühren.

Mackenzie sagt von dieser Augenkrankheit: sie hat: au début une congestion, suivie de l'inflammation des parties internes de l'oeil, et surtout de la rétine, ce qui détermine un trouble considérable de la vision. A ces symptômes succède bientôt une inflammation évidente de l'iris et de la sclérotique; la maladie s'étend à la capsule du cristallin et quelquefois à la membrane qui ta-

*) Mackenzie, Traité des maladies de l'oeil, traduite par Warlomont et Testelin. Paris 1857. tom. II. p. 102.

pisse en arrière la cornée. On ne saurait guère douter que la chorioide ne soit prise aussi, quoique à un degré peu marqué, tandis que la conjonctive n'est en general que légèrement affectée." Wie er weiterhin hinzufügt, sah er nur im ersten Stadium, oder wie er es nennt „in der amaurotischen Periode" nur in einigen Fällen „une épanchement lactescente, qui parait siéger à la surface de la rétine;" bisweilen aber bemerkt er „des flocons blanchâtres et rougeâtres flottant dans l'humeur vitrée" und da die Abnahme des Sehvermögens grösser ist, als dass sie hierauf oder auf dünnem Exsudate beruhen könnte, das er bisweilen die dünnen Wände der vordern Kammer bedecken sah, so schliesst er auf eine Affection der retina. Diese Auffassung der Krankheit als Entzündung der Retina, an welcher die Chorioidea erst später und in unbedeutendem Grade theilnimmt, unterscheidet sich wesentlich von der oben von mir angeführten. Da die Veränderungen im Glaskörper in allen Fällen constant vorkamen, während iritis oft nicht vorhanden war, muss dies als characteristisches Merkmal der Krankheit angesehen werden; und obgleich man sich die Entzündung als von der Retina ausgegangen denken kann, so dürften die p. B. angeführten Gründe doch hinreichend beweisen, dass sie von der chorioidea herstammen. Also liegt der eigentliche Ausgangspunkt des in Rede stehenden Krankheitsprocesses in einer Inflammation dieser Membran; ist diese aber von einer gewissen Intensität, so liesse sich das, was Mackenzie von der Chorioidea sagt wohl auf die Retina anwenden, nämlich: es lässt sich kaum bezweifeln, dass diese Membran wenn auch in geringem Grade angegriffen ist.

Auch in Bezug auf einige weniger wesentliche Punkte unterscheidet sich meine Erfahrung von der Mackenzie's. Sowohl den starken Thränenfluss als die heftigen Schmerzen, welche er bemerkt hat, habe ich nur äusserst selten

beobachtet. Ueber die letzteren haben allerdings einige Kranke geklagt, aber nur wenige haben Gewicht darauf gelegt, oder angegeben, dass ihr Schlaf dadurch gestört worden sei. Kein einziger von meinen Patienten hat in Folge der Augenkrankheit über Frostanfälle oder Fieber geklagt. Nur in einem Falle zeigte sich ein gelindes und anhaltendes Fieber, aber dies stand augenscheinlich in keinem Zusammenhange mit den vom Auge ausgehenden Symptomen, sondern war nur eine Fortsetzung der febris recurrens. Auf das interessante Symptom, welches Mackenzie anführt, nämlich, dass die Spannung des Augapfels, welche auf dem intraocularem Druck beruht, sich oft vermindert, bin ich leider zu spät aufmerksam geworden, ich kann daher über diesen Punkt keine weitere Aufklärung geben, als dass sie nicht constant in allen Fällen vorkommt.

Ein anderer wesentlicher Unterschied liegt in der Tendenz zur Zerstörung des Organs, welche Mackenzie bei der Krankheit gefunden hat, und in seiner Behandlungsmethode ausspricht; während er die Krankheit als gefährlicher ansieht, und sich zu einer energischen Behandlung gezwungen fühlt, habe ich gesehen, dass die Krankheit fast in allen Stadien der Entwickelung von selbst weicht, und ohne schädliche Folgen geheilt wird, ebenso habe ich gefunden, dass sie sich bei der einfachsten Behandlung willig heben lässt.

In Folge dieser Verschiedenheiten könnte für einen Augenblick möglichenfalls der Gedanken entstehen, dass hier von zwei verschiedenen Krankheiten die Rede ist. Zieht man aber in Betracht, dass die Ophthalmologie während der letzten 25 Jahre ausserordentliche Fortschritte gemacht hat, und zwar besonders im Untersuchen, und in der hierauf beruhenden Kenntniss des Inflammaprocesses im Inneren des Auges, so fällt alles Wesentliche der Verschiedenheit fort, und nur die Zufälligkeiten

bleiben. Die Identität der genannten beiden Folgekrankheiten kann eben so wenig in Zweifel gezogen werden, als die Identität zwischen febris recurrens und „relapsing fever."

Während der Recurrensepidemie in Irland und Schottland suchte man in der Kälte die hauptsächlichste der occasionellen Ursachen. In unserem rauhen Klima, wo Erkältung das Steckenpferd ist, auf welchem das Publikum am liebsten reitet, hat doch Niemand diese als Ursache seiner Krankheit angegeben. Die Mehrzahl der zu Anfang des Herbstes Erkrankten, hatte zu der Zeit, wo ihre Augen angegriffen wurden, auf dem Felde oder im Garten gearbeitet; man könnte daher annehmen, dass der erste Impuls zur Inflammation von starkem Sonnenlichte ausgehen kann. Für die später im Herbste eingetretenen Fälle kann diese Ursache aber keine Geltung haben. Die Patienten selber wussten keine anzugeben, nur ein einziger schrieb seine Krankheit angestrengter Beschäftigung mit feiner Malerei zu. Die occasionalen Ursachen bleiben also, wie gewöhnlich, im Dunkeln, trotz dem man a priori gerade das Gegentheil erwarten durfte. Denn, da diese Krankheit in vielen Fällen erst lange Zeit nach dem Fieber auftritt, scheint es, als wenn die Ursache derselben eine bedeutende Rolle spielen und leicht aufzufinden sein müsste.

Wenn man aus einer so geringen Anzahl von Fällen, nämlich 28, auf den Unterschied der Prädisposition beider Geschlechter einen Schluss ziehen darf, so wäre diese bei den Männern überwiegend, denn 17 Kranken gehörten dem männlichen, und nur 11 dem weiblichen Geschlechte an. Diese Verschiedenheit beruht nur zum Theil auf das häufigere Vorkommen der recurrens bei Männern, denn in dieser Beziehung ist der Unterschied bei weitem geringer. Von den 242 Kranken, welche

während der letzten Epidemie in der medicinischen Abtheilung behandelt wurden, waren 131 männlichen, und 111 weiblichen Geschlechts.

Die englischen Verfasser haben jedoch das entgegengesetzte Verhältniss gefunden. Mackenzie z. B. hatte unter 36 Fällen nur den vierten Theil männliche Patienten. Es wäre allerdings nicht unmöglich, dass der Unterschied der Kulturverhältnisse in England und Finnland diese Verschiedenheit bedingt, aber natürlicher scheint die Annahme, dass in dieser Beziehung kein Unterschied zwischen beiden Geschlechtern stattfindet, oder wenigstens, dass die hier gegebenen Zahlen zu niedrig sind, um auch nur mit einiger Sicherheit diesen Unterschied nachweisen zu können.

Ebenso verhält es sich mit dem öfteren Vorkommen der Krankheit im rechten oder linken Auge, oder in dem gleichzeitigen oder successiven Auftreten in beiden. Unter den von mir beobachteten 28 Fällen kam die Entzündung 8 Mal im rechten Auge vor, 14 Mal im linken, und 6 Mal in beiden Augen zugleich, während bei Mackenzie das entgegengesetzte Verhältniss vorlag; unter 36 Fällen and er das rechte Auge 18 Mal, das linke 10 Mal, und beide Augen zugleich 8 Mal angegriffen.

Dagegen stimmen die Beobachtungen in Bezug auf die Proportion, in welcher die verschiedenen Altersstufen dieser Krankheit ausgesetzt sind, auf eine merkwürdige Weise überein. In Veranschaulichung dieses interessanten Verhältnisses folgt hier eine Zusammenstellung der Fälle Mackenzie's und der meinigen, ferner der Recurrensfieber, welche während der letzten Epidemie in der medicinischen Abtheilung zur Behandlung kamen, und der Volksmenge nach der letzten Zählung vom 31. December 1865.

	Unter 10 Jahr		Von 10—20 Jahr.		Von 20—30 Jahr.		Ueber 30 Jahr		Summa
	Anzahl	Procent	Anzahl	Procent	Anzahl	Procent	Anzahl	Procent	
Mackenzie's Fälle	2	5,56	17	47,22	9	25,00	8	22,22	36
Meine Fälle	1	3,57	13	46,43	8	28,57	6	21,43	28
Febris recurrens während der letzten Epidemie . .	13	5,37	48	19,83	85	35,12	96	39,66	242
Volksmenge Finnland's vom 31. December 1865 . . .		25,44		19,23		15,81		39,52	

Anmerkung: Unter den von mir beobachteten Augenkranken war der jüngste 6, und der älteste 60 Jahre alt. Von Recurrenspatienten war der jüngste 8, und der älteste 76 Jahre alt. Kinder unter 3 Jahren machen 9,49 Procent der Volksmenge aus.

Die Uebereinstimmung zwischen Mackenzie's und meinen Beobachtungen ist in der That auffallend, und giebt vorstehenden Zahlen einen Werth, auf welchen sie sonst keinen Anspruch machen dürften. Sie weisen nach, dass beinahe die halbe Anzahl der Augenpatienten zwischen 10 und 20 Jahren alt war, ungeachtet nur der 5. Theil der gesammten Volksmenge in diesem Alter steht. Dass dieser Umstand nicht auf febris recurrens beruht, ergiebt sich aus der obenstehenden Statistik, in welcher das Fieber in diesem Alter mit dem Procent der Volksmenge genau übereinstimmt. In dem Alter von 20—30 Jahren ist die Disposition für das Fieber am grössten, aber diejenigen, welche das Fieber überstanden, haben bei weitem weniger Disposition für die Augenkrankheit, als die vorige Altersstufe. In dem Alter von über 30 Jahren richtet sich das Fieber wieder nach der Volksmenge, doch ist die Neigung zu Augenkrankheiten hier die geringste. Bei Patienten unter 10 Jahren scheinen beide Krankheiten ungefähr in gleichem Verhältnisse zur Volksmenge zu stehen. Somit haben die Individuen zwischen 10 und 20 Jahren, und die aber 30 Jahre dieselben Chancen für febris recurrens, aber nach überstandenem Fieber ist die Gefahr der Augenkrankheit für die ersten 4 Mal grösser, als für die letzteren.

Die Zeit, welcher die Krankheit bedarf, um ihre verschiedenen Stadien zu durchlaufen und aufzuhören, ist ja nach dem Alter und den Lebensverhältnissen des Kranken selbst verschieden. Im Allgemeinen scheint sie sowohl ohne ärztliche Hülfe als besonders bei hinzutretender Behandlung, bei Kindern schwächer aufzutreten und schneller vorüberzugehen. Bei dem jüngsten Patienten, einem 6 Jahre alten Knaben, waren die Symptome von Iritis vollständig vorhanden und ziemlich heftig, und dennoch war die Krankheit nach 19 Tagen soweit gewichen, wie in anderen Fällen gewöhnlich erst nach 4—5 Wochen. Lebt der Patient unter schlechten Verhältnissen, so kann sogar ein halbes Jahr vergehen, ehe er sich als genesen ansehen darf. So hatte der Kranke No. 9, bei welchem sich nach einem halben Jahre noch Veränderungen im Glaskörper zeigten, seiner eigenen Angabe nach keine andere Nahrung als schlechtes Brod, gesalzene Fische und Kartoffeln, dann und wann in der Woche etwas Milch. In den gewöhnlichen Fällen scheint jedoch die Duration des Krankheitsprocesses auf 2 bis 3 Monate angesetzt werden zu können. Ist die Intensität von vorn herein nicht besonders heftig und tritt nicht Iritis hinzu, so verläuft sie auch in kürzerer Zeit. So konnte Fall 2 ohne andere Behandlung als mit Atropin, nach 6 Wochen wieder ebenso feinen Druck lesen, als vor seiner Erkrankung.

Unter den von mir beobachteten Fällen war der Ausgang der Krankheit nur ein zwiefacher; nämlich hintere Synechien, welche sich nicht mehr durch Atropin zerreissen liessen und Ulceration der Cornea, mit Ruptur des Auges und Verlust der Linse. In beiden Fällen war keine Behandlung hinzugetreten. Die totale Atresie der Pupille und die amaurotische Veränderung der Retina, welcher Mackenzie erwähnt, hatte ich nicht Gelegenheit zu beobachten. Die Prognose ist also, wenn die Krankheit

zur Behandlung kommt, absolut gut, und selbst die meisten Fälle ohne Behandlung dürften einen günstigen Ausgang nehmen, aber sie werden mehr Zeit erfordern, und der Patient wird während dessen natürlicherweise Gefahr laufen, das Auge mehr oder weniger ganz zerstört zu sehen.

Die eigenthümlichen Verhältnisse, unter welchen diese Chorioiditen auftreten, machen das Erkennen derselben sehr leicht. So lange nicht nachgewiesen ist, dass auch andere Formen von Chorioiditis als Folgekrankheiten nach febis recurrens entstehen, gehören die fraglichen Augenentzündungen, welche sich nach diesem Fieber einstellen, sämmtlich hierher. Diese Anamnese unterscheidet sie von den sympathischen Chorioiditen, welche ihre Anamnese beständig neben sich haben. Ausserdem wird die Diagnose noch dadurch erleichtert, dass, während bei den sympathischen Chorioiditen Lichtscheu und ein gesteigerter intraoculärer Druck vorhanden sind, bei Chorioiditis nach recurrens Lichtscheu nur selten und intraocularer Druck niemals vorkommt. Durch das letztgenannte Symptom unterscheiden sie sich zugleich von der gewöhnlichen Chorioiditis serosa, hauptsächlich aber durch die Opacitäten im Glaskörper; diese kommen in Chorioiditis serosa gewöhnlich nicht vor, sind aber für die Chorioiditis nach recurrens das eigentliche characteristische Kennzeichen.

Schliesslich sind noch einige Worte über die Behandlung hinzuzufügen. Anfangs, ehe die zahlreicheren Fälle mir Gelegenheit gaben, die Natur der Krankheit zu studiren, behandelte ich dieselben mit dem vollen antiphlogistischen Apparat, — dunkelem Zimmer, Blutentziehungen, täglich mehrmaliger Einträufelung von schwefelsaurem Atropin und innerlich zuerst einem Laxirmittel, später Calomel. Bald jedoch fand ich, dass diese Mühe

unnöthig war. Denn es zeigte sich, dass diese Kranken das Tageslicht sehr wohl ertragen können; mehrere angehende Mediciner hatten sogar mit dem Ophthalmoskop die kranken Augen unausgesetzt untersuchen können, ohne dass sie dadurch genirt oder gereizt worden wären. Das dunkele Zimmer sowohl, wie das Laxativ und Calomel wurden daher nicht mehr angewandt. Ich konnte mich nämlich nicht entschliessen, die ausgemergelten Kranken, von welchen einige kurze Zeit vorher sowohl Typhus exanthematicus, als recurrens überstanden hatten, ohne die dringendste Nothwendigkeit einer Behandlung zu unterwerfen, welche ihre schwachen Kräfte nur noch mehr aufreiben musste. Die localen Blutentziehungen wurden daher auf die schwereren Fälle, wo Schmerzen, Hypopyum und Chemosis vorhanden waren, beschränkt, und die Behandlung auf diese Weise nur auf Einträufelung von Atropinauflösung reducirt.

Wenn irgend ein Heilmittel von augenscheinlicher und schlagender Wirkung ist, so ist es das schwefelsaure Atropin bei dieser Krankheit. Ich bin mehrere Male Zeuge gewesen, dass nach einer einzigen Einträufelung Symptome von Iritis, wie durch einen Zauberschlag, verschwanden, und die Krankheit einen hinreichenden und nachhaltigen Impuls zum Zurückgehen empfing. Die hinteren Synechien zerrissen augenblicklich, das Kammerwasser wurde klar, das Exsudat in der Pupille und das Hypopyum wurden resorbirt, und in der kurzen Zeit von ungefähr einer Woche war mit der Röthe auch das letzte Symptom von Iritis verschwunden. Nur in schwereren Fällen, wo die Entzündung anhaltender oder heftiger war, als gewöhnlich, musste die Einträufelung sogar mehrere Male des Tages wiederholt werden, um die festeren Synechien zu zerreissen, und die Heftigkeit der Inflammation zu heben, wobei in solchen Fällen auch locale Blutentziehungen nothwendig werden konnten.

Sobald die Symptome von Iritis verschwunden sind, und der Glaskörper nur noch seine gegebenen Veränderungen durchzumachen braucht, ist keine weitere Behandlung nöthig, als dann und wann in der Woche Atropin einzuträufeln, um den Patienten, wenn es für nöthig befunden wird, vor einem Recidiv zu bewahren. Ich habe Jodkalium, innerlich und als Salbe um das Auge, angewandt, aber nicht bemerken können, dass der Glaskörper deswegen schneller klarer geworden sei. In einem Falle habe ich mit dem deutlichsten Erfolge Calomel innerlich angewandt, aber da ich aus den oben angeführten Gründen bei diesen Kranken nicht Quecksilberpräparate anwenden wollte, habe ich die Krankheit während dieser Periode durchaus expectativ behandelt. Ruhe für das kranke Organ, und stärkende Diät für den ermatteten Körper, auch dann und wann, wenn die Anämie nach dem Fieber gross war, Eisen und Chinin innerlich, waren die einzigen Mittel, welche angewandt wurden. Gewöhnlich verging während dieser Behandlung eine Woche, ehe Iritis gehoben war, und ausserdem 6 Wochen, ehe der Glaskörper vollkommen klar wurde.

Der Unterschied zwischen Mackenzie's Behandlung unn der eben angeführten ist ein wesentlicher. Er insistirt vor Allem auf Aderlass, der nicht versäumt werden darf, weil die Genesung sonst langsamer fortschreitet und unsicher sei; in einigen Fällen, besonders bei Kindern liesse er sich jedoch durch Blutegel ersetzen. Ferner ist er überzeugt, dass Calomel eins der besten Mittel ist, und dass die Anwendung desselben fortgesetzt werden muss, bis der Mund angegriffen wird. Den zweiten Platz giebt er Laxirmitteln, die während der Behandlung mehrere Male wiederholt werden, Belladonna, um die Pupille zu erweitern, und Revulsorien an den Schläfen und hinter dem Ohre, die ihm nach dem Aderlasse grosse Dienste leisteten. Vom Chinin, das Wallace rühmt, hat

er indessen keine Wirkung gesehen. Da Mackenzie anführt, dass er diese energische Behandlung bei der Mehrzahl der Fälle unausgesetzt 2 Monate lang anwenden musste, um die Krankheit zu heilen, ich dagegen mit dem oben angeführten einfachen Mittel in derselben, oft noch kürzeren Zeit zu demselben Resultat gekommen bin, muss ich die expectative Behandlungsweise schon deswegen als die richtigere ansehen, als es sich hier um Reconvalescenten nach einer schweren Krankheit handelt, deren geschwächte Kräfte man verpflichtet ist, so viel als möglich zu schonen.

Zur Bestimmung der Sehschärfe bei Ametropie.

Von

M. Woinow

aus Moskau.

Die Sehschärfe (S.) der Ametropen wird unter Mithülfe der Snellen'schen Tafeln bekanntlich auf die Weise bestimmt, dass zuerst ihre Ametropie durch die entsprechenden Gläser neutralisirt, und dann die Nummer bestimmt wird, welche die Patienten auf eine gegebene Entfernung von der Tafel erkennen. Die Sehschärfe stellt sich gleich 1, oder gleich tg. s″, wenn No. 20 auf No. 20′, No. 40 auf 40′ vom Auge gelesen wird, u. s. w. Bei einer derartigen Bestimmungsweise der Sehschärfe wird der Einfluss des Glases auf den Sehwinkel vernachlässigt.

Es ist bekannt, dass Convex-Gläser die Tangente des Sehwinkels vergrössern, während Concav-Gläser dieselbe verkleinern; diese Veränderung des Sehwinkels hängt nicht allein von der Stärke des Glases, von seiner Brennweite, sodern auch von der Entfernung des Glases vom ersten Knotenpunkte des Auges ab. Versetzen wir nun einen Ametropen unter die Bedingungen eines Emmetropen, so maskiren die Gläser einigermaassen die Sehschärfe des Patienten (sie verringeren dieselbe durch Verkleinerung, und erhöhen dieselbe durch Vergrösserung der Tangente des Sehwinkels), und deshalb kann man die Sehschärfe eines Emmetropen von Natur nicht

unmittelbar vergleichen mit der Sehschärfe eines Emmetropen, der zu einem solchen erst durch die künstliche Neutralisation seiner Ametropie gemacht worden ist.

Um endgültige Schlussfolgerungen über die Sehschärfe eines künstlichen Emmetropen anstellen zu können, ist es unumgänglich nöthig, den Unterschied zwischen der Tangente seines Sehwinkels, und der des natürlichen Emmetropen zu kennen; dieser Unterschied muss berechnet und dann der Ausdruck für die mit Hülfe der Snellen'schen Tafeln gefundenen Sehschärfe, entsprechend der erhaltenen Grösse, bei Vergrösserung des Sehwinkels verkleinert und bei Verkleinerung des Sehwinkels vergrössert werden.

Gewiss ist diese Frage, sowie die Nothwendigkeit der genannten Berechnungen schon so Manchem in den Sinn gekommen und es hätte dieselbe schon lange gelöst werden sollen, selbst auf die Gefahr hin, als Resultat nur kleine Differenzen zu erhalten.

Professor O. Becker machte mir den Vorschlag, mich mit dieser Frage zu beschäftigen, welche ich zu Ende geführt habe und mir in Folgendem mitzutheilen erlaube:

Zu diesen Berechnungen ist erforderlich, erstens die dioptrischen Constanten eines beliebigen ametropischen Auges zu kennen und zweitens ein entsprechendes Glas zu wählen, welches den Refractionszustand des gegebenen Auges unter die Bedingungen eines emmetropischen Auges versetzt, und dann bei gleicher bekannter Grösse der Objectproben und bei bekannter Entfernung derselben vom Auge, die Differenz der Tangenten der Sehwinkel bei natürlichen und bei künstlich hervorgebrachten emmetropischen Augen zu berechnen, vorausgesetzt, dass sie beide das gegebene Object deutlich sehen. Bei den mannigfaltigen Schwankungen der natürlichen Emmetropie (in theoretischer Hinsicht), schien es mir am zweckmässigsten, für die Berechnungen das schematische em-

metropische Auge zu wählen und mich dabei an die von Helmholtz gegebenen Zahlen zu halten. Mit diesen verglich ich ein ametropisches durch Gläser neutralisirtes Auge (künstliche Emmetropie). Da aber die Ametropie durch verschiedene Theile des Auges bedingt sein kann, so folgte ich der Bequemlichkeit im Berechnen und der Häufigkeit der vorkommenden Fälle wegen, in welchen die Ametropie von der veränderten Länge der Augenachse abhängt, dem Beispiele von Donders, d. h. ich sah als ametropisch solche Augen an, in welchen der dioptrische Apparat dem schematischen Auge glich und die Ametropie nur durch den Bau des hinteren Theiles des Auges bedingt war, wobei die Lage der Netzhaut vor dem zweiten Brennpunkte vor H und hinter demselben bei M angenommen wurde. Von dem ersten Knotenpunkte dieser beiden Augen: des schematischen emmetropischen und des schematischen ametropischen wurde der Gegenstand (B = No. 20 Snellen) in derselben Entfernung (20′ = P) angenommen. Dann wurde dem zweiten Auge das neutralisirende Glas vorgesetzt; dadurch wurde es emmetropisch und jetzt unter der Vorausetzung, dass das Auge nicht verrückt wurde, die Tangente seines Sehwinkels mit der des schematischen emmetropischen Auges (= tg s″) verglichen.

Auf diese Weise musste ich die dioptrischen Constanten des neutralisirten Auges (System C) aus zwei Grössen bestimmen, erstens aus den Daten des ametropischen Auges (System A — Helmholtz's Zahlengrössen), und zweitens aus der zur Neutralisation erforderlichen Linse (System B), bei einer Entfernung des Knotenpunktes des Glases vom ersten Knotenpunkte des Auges gleich g.

Die Bestimmung der Grössen für das System C geschah nach folgenden Formeln*):

*) H. Helmholtz. Physiol. Optik. 1867. S. 56.

setzen wir,

φ' = der vorderen Brennweite des schematischen Auges,

φ'' = „ hinteren „ „ „ „

d = Entfernung der zweiten Hauptebene des Glases von der ersten Hauptebene des Auges,

f = der Brennweite des Glases (wir sprechen jetzt von Convex-Gläsern),

so ist die vordere Hauptebene des Systems C (= H_1 angenommen)

$$H_1 = \frac{df}{d - \varphi' - f}$$

Wenn wir diese Grösse und die Entfernung der Hauptebenen des Systems B [nach der Formel *) $H = \frac{[n_2 - n_1][d + r_2 - r_1]}{n_2(r_2 - r_1) + (n_2 - n_1)d}$] von einander kennen, so lässt sich die Lage von H_1 im System C leicht bestimmen; jetzt wird nach der Formel:

$$H_2 = \frac{d\varphi''}{d - \varphi' - f},$$

H_2 [die zweite Hauptebene des Sytems C] bestimmt, und ebenso wird ihre Lage nach Subtraction der Grösse H_2 von der zweiten Hauptebene des Systems A gefunden.

Kennen wir nun: 1) die Entfernung der zweiten Hauptebene des Glases von der ersten Hauptebene des Auges [= d], 2) die Entfernung der Hauptebenen des schematischen Auges von einander [nach Helmholtz = 0,416] und endlich 3) die Entfernung der Hauptebenen des Glases von einander (siehe oben), so wird die Entfernung der Hauptebenen $H_1 H_2$ des Systems C von einander und folglich $K_1 K_2$ (die Entfernung der Knotenpunkte des Systems C von einander) gefunden.

Jetzt bestimmt man nach der Formel:

$$F^2 = \frac{\varphi'' f}{\varphi' + f - d},$$

*) H. Helmholtz. Physiol. Optik. 1867. S. 60.

F^2 (die zweite Hauptbrennweite des Systems C); durch Subtraction dieser Grösse von H_2 erhalten wir die Lage von F^2; subtrahiren wir ferner hiervon die Grösse F^1 (die erste Hauptbrennweite des Sytems C), welche nach der Formel:

$$F^1 = \frac{\varphi' f}{\varphi' + f - d}$$

berechnet wird, so finden wir die Lage von K_2, und folglich auch von K_1, da die Entfernung $K_1 K_2 = H_1 H_2$, uns schon bekannt ist. Auf diese Weise haben wir alle dioptrischen Grössen des Systems C gefunden.

Kennen wir nun die Grösse des Objects (die Höhe der Buchstaben von No. 20 Snellen) = B, und die Entfernung desselben vom vorderen Knotenpunkte des schematischen Auges = P (20′), und setzen wir die Grösse des Netzhautbildes des schematischen emmetropischen Auges = β, so haben wir die Tangente des Sehwinkels in diesem Auge =

$$\frac{B}{P} = \text{tg a [s''], oder} = \frac{\beta}{\varphi'} = \text{tg a, weil}$$

$$\frac{B}{P} = \frac{\beta}{\varphi'}.$$

Die Tangente des Sehwinkels im neutralisirten Auge wird anders sein, und zwar in unserem Falle grösser, denn P ist kleiner geworden und B unverändert geblieben, da K_1 etwas (um die Grösse y) gegen B gerückt ist, und deshalb ist die Tangente des Sehwinkels dieses Auges (in Bezug auf das gewählte Object) gleich $\text{tg a}' = \frac{B}{P-y}$, oder die Grösse des Netzhautbildes gleich β' gesetzt, $\text{tg a}' = \frac{\beta'}{F'}$, da $\frac{B}{P-y} = \frac{\beta'}{F'}$.

Vergleichen wir nun die Grössen von tg a und tg a′ mit einander, so finden wir:

$$\frac{\text{tg a}'}{\text{tg a}} = \frac{\beta' \varphi'}{\beta F'} = \frac{P}{P-y}.$$

Diese Formel nun dient zur Berechnung der Vergrösserung des Sehwinkels bei Neutralisation der Hauptbrennweite durch Convex-Gläser. Ich will dieses jetzt durch ein Beispiel erläutern.

Angenommen wir hätten ein hypermetropisches Auge, dessen H einzig dadurch bedingt ist, dass die Netzhaut vor dem zweiten Brennpunkte liegt, während die dioptrischen Verhältnisse denen des schematischen Auges gleichen. Angenommen ferner, dass zur Neutralisation dieses Auges bei vollkommener Acommodationsruhe ein Convex-Glas von $^1/_{10}$ (Centimeter) bei einem Abstande vom ersten Knotenpunkte des Auges von 15 Mm. erforderlich ist, so wird das Auge, nachdem es emmetropisch geworden ist, in seinen dioptrischen Grössen verändert werden, und zwar werden wir, wenn

$\varphi' = 14{,}858$ Mm.
$\varphi'' = 19{,}875$ Mm.
$h_1 h_2 = k_1 k_2 = 0{,}416$ Mm. ist, erhalten d = 9,983mm., hieraus
$H_1 = -9{,}750$
$H_2 = -0{,}979$
$F^1 = 14{,}511$
$F^2 = 19{,}411$
$H_1 H_2 = K_1 K_2 = 0{,}368$mm.

Wenn dieses Auge nun No. 20 Sn. sieht, so ist seine Sehschärfe nicht $= 1 = \frac{20}{20} = \text{tg } s''$, weil sein Knotenpunkt sich vom Objecte B in einer Entfernung $P-y$ und nicht von P befindet, so beträgt die Tangente des Sehwinkels dieses Auges mehr als s'', und desshalb ist seine Sehschärfe dem entsprechend geringer. Aus der Formel:

$$\frac{\text{tg } a'}{\text{tg } a} = \frac{\beta' \varphi'}{\beta F'} = \frac{P}{P-y}$$

erhalten wir in diesem Falle eine Vergrösserung = 1,000134,

folglich ist die Sehschärfe dieses Auges, die Sehschärfe des schematischen emmetropischen Auges $= 1 \left(\frac{20}{20}\right)$ angenommen, $= \frac{1}{1{,}000134}$, oder $\frac{20}{20{,}00268}$.*)

Das Beispiel, welches ich hier angeführt habe, wurde aus der ganzen Reihe der von mir berechneten Combination deshalb gewählt, weil hier die H ziemlich hochgradig ist, und wir sehen dennoch, dass sogar bei diesem Grade die Differenz zwischen tg a und tg a' so unbedeutend ist, dass man bei dem Gebrauche der Snellen'schen Tafeln, die Sehschärfe des neutralisirten Auges ohne erheblichen Fehler der eines natürlichen Emmetropen, der dieselben Objecte erkennt, gleichsetzen kann.

Bei der M (obgleich Concav-Gläser) erhalten wir eine Verkleinerung der Tangente des Sehwinkels, und deshalb müssten wir die erhaltene Grösse der Sehschärfe um dieselbe, etwa um einige zehntausend Theile, vergrössern.

Folglich kann man bei der Bestimmung der Sehschärfe eines neutralisirten Auges dreist ohne einen Fehler zu begehen, die Snellen'schen Tafeln wie bisher verwenden, weil der Unterschied zwischen den entsprechenden Tangenten der Sehwinkel in den allerhöchsten Graden von M und H, welche in der Praxis überhaupt vorkommen können, nicht grösser ist als 1,0004.

Eine andere Sache ist es, wenn es sich darum handelt, die Sehschärfe eines Ametropen in dem Grade zu bestimmen, welcher seiner Ametropie ohne Correction entspricht, folglich den Einfluss des Glases auf den Sehwinkel vollkommen auszuschliessen. In letzterem Falle ist es leicht, die Grösse der Sehschärfe zu erhalten; indem wir die Sehschärfe des Ametropen mit den neutralisirenden Gläsern (unter Mithülfe der Snellen'schen Tafeln)

*) Dieselben Resultate erhielt ich auch, wenn ich annahm, dass die Ametropie von dem dioptrischen Apparate abhänge.

kennen, berechnen wir den Einfluss des gegebenen Glases auf den Sehwinkel überhaupt, und entsprechend der erhaltenen Grösse verkleinern oder vergrössern wir die früher gegebene Sehschärfe.

Diese Frage zum Gegenstande meiner Berechnungen zu wählen, wurde ich von Herrn Professor Helmholtz veranlasst, welchem ich hiermit für seine bereitwillige und freundliche Unterstützung in dieser Arbeit, sowie bei meinen Beschäftigungen in seinem Laboratorium meinen besten Dank ausspreche.

Bekanntlich vergrössern Convex- und verkleinern Concav-Gläser den Sehwinkel. Bezeichnet f die Brennweite eines gegebenen Glases und x die Entfernung des Knotenpunktes des Glases vom Knotenpunkte des Auges, so verhält sich die Tangente des Sehwinkels des Auges (beim Sehen in unendlich) mit dem Glase zur Tangente des Sehwinkels des Auges ohne Glas, bei Concav-Gläsern wie: $\frac{f}{f+x}$, bei Convex-Gläsern dagegen wie $\frac{f}{f-x}$.

Ich füge hierzu Tafeln (I. für + und II. für — Gläser) für die Vergrösserung und Verkleinerung der Tangente des Sehwinkels bei. In der Colonne Nro. befinden sich die Nummern der Gläser der Reihe nach geordnet und die Brennweite derselben ist ausgedrückt in Zollen; unter ab sind die Entfernungen der Knotenpunkte des Auges und Glases auch in Zollen ausgedrückt. Unter Vg. und Vk. die Vergrösserung und Verkleinerug der Tangenten der Sehwinkel; unter $\frac{20}{20}$ sind die entsprechenden Grössen der Sehschärfe für diejenigen Fälle berechnet, in welchen der neutralisirte Ametrop $S = 1 = \frac{20}{20}$ erreicht; unter W befinden sich die Grössen, durch deren Multiplication mit der gefundenen Sehschärfe eines neutralisirten Ametropen wir die Grössen finden,

welche seiner Sehschärfe im ametropischen Zustande ohne Neutralisation entsprechen.

Zum Beispiel: 1) Ist der Patient H und wird derselbe durch + 7 neutralisirt, bei einer Entfernung des Glases vom Auge auf $^1/_2$", und sieht er hierbei nur Sn No. 50 auf 20′, so wird seine Sehschärfe mit dem Glase $= \frac{20}{50}$ betragen, ohne Glas aber $\left[\frac{20}{50} \cdot \frac{1}{1{,}077}\right] = \frac{20}{53{,}85}$.

2) Wenn ein M mit $-\frac{1}{10}$ bei einer Entfernung des Glases vom Knotenpunkte des Auges von $^1/_2$", Snellen No. 40 auf 20′ liest, so ist seine Sehsch. $= \left[\frac{20}{40} \cdot 1{,}052\right] = \frac{21{,}04}{40}$.

3) Liest ein mit Aphakie behaftetes Auge mit $+\frac{1}{4}$ bei einer Entfernung des Glases vom Knotenpunkte des Auges von 1", Snellen No. 50 auf 20′, so ist seine Sehschärfe $= \left[\frac{20}{50} \cdot \frac{1}{1{,}333}\right] = \frac{20}{66{,}65}$ u. s. w.

Heidelberg, den 11. Februar 1869.

Tafel I.

Vg.	20/20	W.	ab.	Vg.	20/20	W.	ab.	Vg.
1,0052	20 : 20,1	1 : 1,0052	%	1,0078	20 : 20,16	1 : 1,0078	1	1,0105
1,0063	: 20,13	: 1,0063	„	1,0094	: 20,19	: 1,0094	„	1,0126
1,0084	: 20,17	: 1,0084	„	1,0124	: 20,25	: 1,0124	„	1,0169
1,0105	: 20,21	: 1,0105	„	1,0158	: 20,32	: 1,0158	„	1,0212
1,012	: 20,24	: 1,012	„	1,018	: 20,36	: 1,018	„	1,0244
1,014	: 20,3	: 1,014	„	1,0212	: 20,43	: 1,0212	„	1,0285
1,0169	: 20,34	: 1,0169	„	1,025	: 20,5	: 1,025	„	1,0344
1,018	: 20,36	: 1,018	„	1,0275	: 20,55	: 1,0275	„	1,037
1,0196	: 20,39	: 1,0196	„	1,029	: 20,58	: 1,029	„	1,04
1,0212	: 20,43	: 1,0212	„	1,032	: 20,64	: 1,032	„	1,0434
1,0232	: 20,46	: 1,0232	„	1,0353	: 20,71	: 1,0353	„	1,0476
1,0256	: 20,51	: 1,0256	„	1,0389	: 20,78	: 1,0389	„	1,052
1,0285	: 20,57	: 1,0285	„	1,0434	: 20,87	: 1,0434	„	1,0588
1,032	: 20,64	: 1,032	„	1,049	: 20,98	: 1,049	„	1,066
1,0344	: 20,69	: 1,0344	„	1,052	: 21,04	: 1,052	„	1,071
1,037	: 20,74	: 1,037	„	1,056	: 21,13	: 1,056	„	1,077
1,04	: 20,8	: 1,04	„	1,061	: 21,22	: 1,061	„	1,083
1,0434	: 20,87	: 1,0434	„	1,066	: 21,3	: 1,066	„	1,09
1,0476	: 20,95	: 1,0476	„	1,073	: 21,46	: 1,073	„	1,1
1,052	: 21,04	: 1,052	„	1,081	: 21,62	: 1,081	„	1,11
1,0588	: 21,18	: 1,0588	„	1,092	: 21,84	: 1,092	„	1,125
1,066	: 21,3	: 1,066	„	1,103	: 22,06	: 1,103	„	1,142
1,071	: 21,42	: 1,071	„	1,11	: 22,2	: 1,11	„	1,154
1,077	: 21,54	: 1,077	„	1,12	: 22,4	: 1,12	„	1,166
1,083	: 21,66	: 1,083	„	1,13	: 22,6	: 1,13	„	1,181
1,09	: 21,8	: 1,09	„	1,142	: 22,85	: 1,142	„	1,2
1,1	: 22	: 1,1	„	1,158	: 23,2	: 1,158	„	1,22
1,11	: 22,2	: 1,11	„	1,176	: 23,5	: 1,176	„	1,25
1,117	: 22,3	: 1,117	„	1,187	: 23,7	: 1,187	„	1,266
1,125	: 22,5	: 1,125	„	1,2	: 24	: 1,2	„	1,285
1,133	: 22,66	: 1,133	„	1,214	: 24,3	: 1,214	„	1,3
1,142	: 22,85	: 1,142	„	1,23	: 24,6	: 1,23	„	1,333
1,153	: 23,06	: 1,153	„	1,25	: 25	: 1,25	„	1,363
1,166	: 23,32	: 1,166	„	1,2727	: 25,45	: 1,2727	„	1,4
1,181	: 23,64	: 1,181	„	1,3	: 26	: 1,3	„	1,44
1,2	: 24	: 1,2	„	1,33	: 26,6	: 1,33	„	1,5
1,22	: 24,4	: 1,22	„	1,375	: 27,5	: 1,375	„	1,57
1,25	: 25	: 1,25	„	1,428	: 28,56	: 1,428	„	1,66
1,28	: 25,6	: 1,28	„	1,5	: 30	: 1,5	„	1,8
1,33	: 26,6	: 1,33	„	1,6	: 32	: 1,6	„	2

Tafel II.

No.	ab.	Vk.	20/20	W.	ab.	Vk.	20/20	W.	ab.	Vk.	20/20
1/35	1/2	0,9948	20,10 : 20	1,005	3/4	0,992	20,16 : 20	1.008	1	0,989	20,22 : 20
1/30	„	0,9937	20.12 :	1.006	„	0.99	20.2 :	1,01	„	0,987	20,26 :
1/29	„	0,991	20,18 :	1,009	„	0,987	20,26 :	1,013	„	0,983	20,34 :
1/28	„	0,989	20,22 :	1,011	„	0,984	20,32 :	1,016	„	0,979	20.42 :
1/27	„	0,988	20.24 :	1,012	„	0,982	20,36 :	1,018	„	0,976	20,48 :
1/26	„	0,986	20,28 :	1,014	„	0.979	20,42 :	1,021	„	0,973	20,54 :
1/25	„	0,983	20,34 :	1.017	„	0,975	20,5 :	1,025	„	0,967	20,66 :
1/24	„	0,982	20,36 :	1,018	„	0,973	20,54 :	1,027	„	0,965	20,72 :
1/23	„	0,981	20,38 :	1,019	„	0,971	20,58 :	1,029	„	0,963	20,76 :
1/22	„	0,979	20,42 :	1,021	„	0,969	20,62 :	1,031	„	0,96	20,82 :
1/21	„	0,977	20,46 :	1,023	„	0,967	20,66 :	1,033	„	0.956	20,92 :
1/20	„	0,975	20,50 :	1,025	„	0,963	20,76 :	1,038	„	0,952	21 :
1/19	„	0,973	20,54 :	1,027	„	0,96	20,82 :	1,041	„	0.947	21,1 :
1/18	„	0,969	20,62 :	1,031	„	0,955	20,94 :	1,047	„	0,941	21,22 :
1/17	„	0,967	20,66 :	1,033	„	0,952	21 :	1,05	„	0,937	21,34 :
1/16	„	0,965	20,72 :	1,036	„	0,949	21,06 :	1,053	„	0,933	21,42 :
1/15	„	0,963	20.76 :	1,038	„	0,945	21,16 :	1,058	„	0,928	21.54 :
1/14	„	0,96	20,82 :	1,041	„	0,941	21,22 :	1,061	„	0,923	21,66 :
1/13	„	0,957	20,88 :	1,044	„	0 936	21.36 :	1,068	„	0,916	21,82 :
1/12	„	0,95	21,04 :	1,052	„	0,93	21,5 :	1,075	„	0,909	22 :
1/11	„	0,947	21,1 :	1,055	„	0,923	21,66 :	1,083	„	0,9	22,2 :
1/10	„	0,941	21,22 :	1,061	„	0,914	21,88 :	1,094	„	0,888	22,52 :
1/9	„	0,937	21,34 :	1,067	„	0,909	22 :	1,1	„	0,882	22,66 :
1/8	„	0,933	21,42 :	1,071	„	0,9	22,2 :	1,11	„	0,875	22,84 :
1/7	„	0,928	21,54 :	1,077	„	0,896	22,32 :	1,116	„	0,866	23,08 :
1/6	„	0,923	21,66 :	1,083	„	0,888	22,52 :	1,126	„	0,857	23,32 :
1/5	„	0,916	21,82 :	1,091	„	0.88	22,72 :	1,136	„	0,846	23,64 :
1/4	„	0,909	22 :	1,1	„	0,869	23 :	1,15	„	0,833	24 :
1/3	„	0,904	22,12 :	1,106	„	0,863	23,16 :	1,158	„	0,826	24,2 :
1/2	„	0,9	22,2 :	1.11	„	0,857	23,32 :	1,166	„	0,818	24,44 :
1/1	„	0,894	22,36 :	1.118	„	0,85	23,52 :	1,176	„	0,809	24,72 :
1/2	„	0,888	22,52 :	1,126	„	0,842	23,76 :	1,188	„	0,8	25 :
1/3	„	0,882	22,66 :	1,133	„	0,833	24 :	1,2	„	0,789	25,34 :
1/4	„	0,875	22,84 :	1,142	„	0,821	24,36 :	1,218	„	0,777	25,74 :
1/5	„	0,866	23,08 :	1,154	„	0,812	24,62 :	1,231	„	0,764	26,16 :
1/6	„	0,857	23,32 :	1,166	„	0,8	25 :	1,25	„	0,75	26,66 :
1/7	„	0,846	23,64 :	1,182	„	0,785	25.46 :	1,273	„	0,733	27,28 :
1/8	„	0,833	24 :	1,2	„	0,769	26 :	1,3	„	0,714	28 :
1/9	„	0,818	24,44 :	1,222	„	0,75	26,66 :	1,333	„	0,692	28,9 :
1/2	„	0,8	25 :	1,25	„	0,727	27,5 :	1,375	„	0,666	30 :

Ueber das Sehen mit dem blinden Fleck und seiner Umgebung.

Von

M. Woinow

aus Moskau.

Auf die Aufforderung des Herrn Professor Helmholtz habe ich mich mit der Frage von den Beziehungen der Eintrittsstelle des Sehnerven (des blinden Fleckes) und seiner Umgebung zum Sehact beschäftigt und erlaube mir in Folgendem die darüber gewonnenen Resultate mitzutheilen.

Fast alle Versuche, wenigstens der grösste Theil derselben, beziehen sich auf die Untersuchungen über den blinden Fleck meines rechten Auges; ich will nur hinzufügen, dass die für mein linkes Auge gewonnenen Resultate vollkommen mit den ersteren übereinstimmen.

Zuerst bestimmte ich den Raum im Gesichtsfelde, welcher meinem blinden Flecke entspricht, auf die Weise, dass ich bei einer Entfernung von 25 Cent. von einer Ebene, auf welcher ich einen bestimmten Punkt fixirte, bei Verschluss meines linken Auges mit Hülfe einer Nadel ein spitzzugeschnittenes Stückchen schwarzen Papiers hin- und herführte, bis ich ganz genaue Contouren meines blindes Fleckes erhielt. Solcher Bestimmungen machte ich 5 wiederholt und erhielt dabei immer ein und dieselbe Form des Defectes im Gesichtsfelde, entsprechend

meinem blinden Flecke. Dieselbe war unregelmässig, nach oben und unten bestanden Ausläufer, ähnlich dem Austritte der Gefässe; an den Seiten bemerkte man winklige Unebenheiten, und zwar erschien die äussere Seite in Form eines Winkels, mit der Spitze nach aussen und etwas nach unten. Diese Erscheinungen waren es namentlich, die mich bestimmten, die Versuche öfters zu wiederholen, immer aber erhielt ich dieselben Resultate. Mein Auge wurde dann ophthalmoskopirt, und ich erfuhr nun, dass die Figur, welche ich für meinen blinden Fleck erhalten hatte, genau meinem Sehnerveneintritt und dessen Umgebung entsprach. Meine Papille hat, nach der Mittheilung derjenigen, die mich untersuchten, eine etwas ovale Form mit der längeren Achse in vertikaler Richtung. Die Gefässe und namentlich die Venen entsprechen vollkommen den genannten Ausläufern des Defectes[1]); ausserdem ist die Papille von einem weissen, unregelmässigen, schmalen und gegen die Peripherie hin winkeligen Ringe umgeben — wiederum ganz analog der Figur, die ich vorher für die Umgebung des blinden Fleckes gefunden hatte. Hieraus lässt sich folgern, dass sich bei mir an der Bildung des blindes Fleckes nicht nur der Eintritt des Sehnerven betheiligt, sondern auch der beschriebene atrophische Ring und zum Theil wenigstens auch die venösen Gefässstämme.

Die in letzteren Theilen erhaltenen Gesichtseindrücke sind ganz dieselben, wie man sie in der Papille selbst empfängt. Aus den Mittheilungen von Dr. Marsikani[2]) geht hervor, dass er ebenfalls unregelmässige Figuren erhielt bei Bestimmung des blinden Fleckes von Personen, welche mit Staphyloma posticum behaftet waren. Aller

[1]) Merkwürdiger Weise hält E. H. Weber es für unmöglich, im Defecte die den Gefässen entsprechenden Ausläufer nachzuweisen (Berichte d. Math. phys. Class. 1852, pag. 152).

[2]) Seine Arbeit ist 1867 in russischer Sprache publicirt.

Wahrscheinlichkeit nach fehlen solchen Netzhautstellen die Elemente, welche die Perception vermitteln, oder dieselben existiren, jedoch in einem pathologisch derart veränderten Zustande, dass sie jegliche Empfindung für das Licht eingebüsst haben. Bezüglich der Dimensionen und der Lage meines blinden Fleckes[1]), kann ich nachstehende Zahlengrössen[2]) anführen: die scheinbare Entfernung vom Fixirpunkte bis zum nächsten Theile der Grenze des blinden Fleckes beträgt 12° 24′ 26″, die scheinbare Entfernung des entferntesten Theiles von demselben Punkte 18° 40′ 16″; der eigentliche, grösste Horizontaldurchmesser des blinden Fleckes mit Zugrundelegung der von Helmholtz angegebenen Zahlen für das schematische Auge 1,74 Mm.

In letzterer Zeit haben sich schon Viele mit Untersuchungen über den blinden Fleck beschäftigt; es wurden möglichst genaue Bestimmungen seiner Grösse, Lage etc. vorgenommen. Ausserdem wurde unumstösslich festgestellt, dass derselbe entsprechend den Sehnervenfasern nicht gegen das Licht reagirt, oder besser gesagt, den empfangenen Eindruck nicht fortleitet. Es ist daher selbstverständlich, dass die Frage aufgeworfen wurde, in welcher Weise das Auge die Anwesenheit eines solchen Fleckes wahrnimmt, wie derselbe sich zum Sehacte überhaupt verhält? Bekanntlich entspricht jeder Netzhautstelle, bei einer gegebenen Lage des Auges, eine bestimmte Stelle im Gesichtsfelde; eine solche muss auch dem blinden Flecke, einer Stelle, die jedes Eindruckes ermangelt, entsprechen. Andererseits aber beweist schon die Frage selbst, dass wir den Defect im Gesichtsfelde schwer wahrnehmen, sonst würden wir uns leicht Rechen-

---

[1]) Ich habe in diesem Auge eine M = $\frac{1}{25}$ S. = $\frac{20}{20}$.

[2]) Die Berechnungen sind nach der von Helmholtz angegebenen Methode ausgeführt. (Physiol. Optik. 1867 pag. 212.)

schaft geben über den Unterschied zwischen den Eindrücken hier und in den übrigen Theilen des Auges, welche gegen das Licht reagiren. Diese Frage hat zu vielen, höchst interessanten Forschungen Veranlassung gegeben. Weber[1]), Volkmann[2]), Wittich[3]), Funke[4]) u. A. haben eine Reihe von Versuchen angestellt nnd unabhängig von einander ihre Schlussfolgerungen gezogen. Ihre gemeinschaftliche Ansicht geht dahin, dass sie Alle als Grund für die Nichtwahrnehmung des Defectes beim binocularen Sehact den Umstand annehmen, dass bei demselben diejenige Stelle, welche dem blinden Flecke des einen Auges entspricht, durch eine empfindende Partie der Netzhaut des anderen ausgefüllt wird. Beim monocularen Sehen wird der Eindruck des blinden Fleckes durch die Augenbewegungen verwischt, wobei gewisse Theile des Objectes abwechselnd verschiedene Stellen der Retina treffen. Bei Elimination dieses Factors in dem Falle, dass wir unbeweglich einen bestimmten Punkt oder einen Gegenstand fixiren, treten andere Erscheinungen hervor, und zwar nach der Ansicht der oben genannten Autoren verschiedene. Alle vier nehmen an, dass es sogar unter dieser Bedingung keinen Defect im Sehfelde giebt, dass er durch die Umgebung gedeckt wird. Namentlich betrachten Weber, Wittich und Funke die ganze Ausdehnung des blinden Fleckes als ein erregungsfähiges Element, was auch als Ursache der Untheilbarkeit der Einheit des Eindruckes dient, hervorgerufen durch Erregung der Umgebung des blinden Fleckes. Wittich hält ausserdem an dem Gedanken fest, dass uns die Gegenstände in der Umgebung des blinden Fleckes ver-

[1]) l. c.

[2]) Bericht der königl. Sächs. Gesellschaft der Wissenschaft. in Leipzig. Math. phys. Cl. 53. pag. 27.

[3]) Archiv f. Ophthalm. v. Gräfe Bd. IX. Ab. 3.

[4]) Bericht d. natur. Gesellschaft zu Freiburg Bd. III. H. 2.

kleinert, in ihren Dimensionen verkürzt erscheinen, als wenn sie gegen den blinden Fleck hin verschmelzen würden. Funke ist dieser Ansicht nicht abgeneigt und führt als Resultat seiner Beobachtungen an, dass er auch eine ähnliche Verkleinerung der Dimensionen, oder das sogenannte Verschmelzen gegen den blinden Fleck hin beobachtet hat; bisweilen indessen vermisste er bei einiger Modification seiner Experimente diese Erscheinung. Volkmann glaubt, dass der Defect im Gesichtsfelde sich deshalb nicht bemerkbar macht, weil er immer und gleichsam unwillkürlich durch die Vorstellung je nach dem Charakter der Farbe, der Form und der Beleuchtung der umliegenden Gegenstände ausgefüllt wird.

Das sind in Kürze die von den genannten Autoren aufgestellten Theorien als Ergebnisse ihrer Untersuchungen. Helmholtz[1]) und Aubert[2]) läugnen nicht die Existenz des Defectes und geben die Möglichkeit zu, dass derselbe für eine Zeit lang durch die Einbildung ausgefüllt werden kann, und zwar dann, wenn unsere Aufmerksamkeit nicht auf den Punkt concentrirt ist, wo sich der Defect befinden muss. Ich habe alle Versuche der genannten Gelehrten wiederholt und will, ohne mich auf Einzelnheiten über jeden derselben einzulassen, mir nur einige Schlüsse erlauben.

Das bei weitem reichhaltigste Material zur Nachahmung bietet die Arbeit von Volkmann dar. Anfangs war ich mit seinen Schlussfolgerungen durchaus einverstanden; giebt man sich nur die Mühe seine Experimente zu wiederholen, so gelingen dieselben vortrefflich. Betrachte ich einen Kreis, von dessen Peripherie ein Theil auf den blinden Fleck fällt, so scheint es mir, als sehe ich den ganzen Kreis; ein Stück bedruckten Papieres erscheint mir ununterbrochen bedruckt, dabei sind die Zeilen ge-

[1]) Physiol. Optik. p. 574.

[2]) Physiol. d. Netzhaut. Breslau 1865. pag. 257.

rade, nirgend gekrümmt oder gebogen. Aber man muss nur aufmerksam sein, sich bestreben, sich über das Geschehene Rechenschaft zu geben und man wird sich überzeugen, dass man an der dem blinden Flecke entsprechenden Stelle absolut nichts sieht, — weder die Farbe, noch die Gestalt, noch ist man sich dessen bewusst, ob die betreffende Stelle überhaupt beleuchtet ist oder nicht Ich sehe nichts von alle dem, wodurch sich dem Auge die Gegenwart oder der Mangel an Licht kund thut: mit einem Worte, diese Stelle liegt gleichsam nicht im Bereiche des Auges, objectives Sehen findet hier nicht statt. Subjectiv empfinde ich dabei, dass mir im Momente des Blickes die Stelle des Defectes schattirt erscheint, ich nehme hier ein überaus schwaches Phosphen wahr, welches jedoch augenblichlich verschwindet; nach der Stelle einer solchen Schattirung kann ich die Lage des Defectes nicht nur an einer nahe gelegenen Fläche, — an einem Blatte Papier, einem Tische u. dergl., sondern auch an einer entfernten Wand etc. erkennen. Allein schon der Schluss, dass ich an der Stelle des Defectes nicht objectiv sehe, widerspricht an und für sich jener Ansicht, welche eine Ausfüllung derselben annimmt. Bei eilfertig angestellten Experimenten erscheinen mir die Figuren vollständig, der Kreis erscheint mir, trotzdem dass ein Theil desselben in die Stelle des Defectes fällt, als Kreis; in diesem Momente spielt die Einbildungskraft eine Hauptrolle, oder besser gesagt, der Mangel an Aufmerksamkeit, an Kritik. Mir ist die Gestalt des Kreises bekannt, indem ich meine Aufmerksamkeit nicht auf alle Theile seiner Peripherie richte, bemerke ich, während der Kreis eine Ergänzung des Bildes bildet, nicht die fehlenden Theile, und halte die Figur für vollständig, sehe, beachte nicht die Unterbrechung, den Ausfall in der Peripherie. Aber ich brauche mich nur an den wirklichen Sachverhalt zu halten, mir Rechenschaft über das

Geschehene zu geben und nicht nur über das Scheinbare, so überzeuge ich mich leicht von der Unvollkommenheit der Peripherie, ich sehe dann nicht mehr denjenigen Theil derselben, welcher in den Bereich des Defectes fällt. Ich wähle dieses Beispiel deshalb, weil es deutlich gegen die Weber'sche Theorie spricht; seiner Ansicht zufolge hätte ich nicht die Peripherie (bei oberflächlichem Anblick), sondern eher einen scharf begrenzten Abschnitt des Kreises sehen sollen, was mir indessen nie gelungen ist; immer glaubte ich den ganzen Kreis zu sehen, sah jedoch nur denjenigen Theil der Kreislinie, welcher ausserhalb des Defectes lag. Die Einbildung der Phantasie spielt hier dieselbe Rolle wie bei den anderen Sinnesorganen und Körpertheilen; in Bezug auf die wirkliche Empfindung — das Gefühl, bin ich überzeugt, dass wenigstens was mich betrifft, mein Defect durch Nichts ausgefüllt wird. Das, was factisch an der Stelle des Defectes gesehen wird, bezeichnet der Professor Helmholtz mit dem Worte „nichts"; einen besseren, bezeichnenderen Ausdruck, um meine Empfindung für diese Stelle zu characterisiren, könnte ich nicht finden; den Grund dazu werde ich weiter unten mittheilen. — Ein Theil meiner Untersuchungen war der Frage über die Dimensionen in der Umgebung des blinden Fleckes geweiht. Behufs genauerer, eingehenderer Untersuchung in diesem Sinne verfuhr ich folgendermaassen: 1) Nachdem ich meinen blinden Fleck gezeichnet hatte, legte ich bei Fixation eines bestimmten Punktes neben den Defect ein Stückchen Papier mit zwei Punkten (deren Entfernung 8—40 Mm. betrug) so hin, dass eine in Gedanken durch dieselbe gezogene, gerade Linie mit der zu untersuchenden Richtung zusammenfiel; dann brachte ich beim Fixationsobjecte einen unbeweglichen Punkt an und näherte demselben einen anderen (auf dem Papiere beweglichen) so lange, bis die Entfernung zwischen diesen Punkten mir derjenigen gleich

erschien, welche zwischen den Punkten in der Umgebung des Defectes bestanden hatte. Dann wurden beide Abstände gemessen; aus einer grossen Anzahl von Messungen, welche in verschiedenen Richtungen und in verschiedener Entfernung von der Peripherie des Defectes angestellt wurden, erhielt ich für alle Richtungen dieselben Werthe, sowohl für die scheinbare, als auch für wirkliche Entfernung; nur für die verticale Richtung ergab sich unter den ersten 10 Beobachtungen, dass die scheinbare Entfernung sich zur wirklichen, wie 9,5 : 11 verhielt, unter den anderen 10, wie 35 : 37.

Anfangs konnte ich mir dieses Resultat nicht erklären, und vermuthete, dass der Grund dazu ausschliesslich in einer individuellen Beschaffenheit meiner Augen zu suchen sei. Da ich aber bemerkte, dass bei dieser ganzen Reihe von Beobachtungen mein blinder Fleck nicht vollständig abgebildet war, so wiederholte ich diese Experimente, nachdem ich die Zeichnung durch Angabe der Gefässausläufer vervollkommnet hatte; jetzt schwand die Differenz und namentlich dann, wenn die Punkte so gelagert waren, dass sie sich in dem Raume zwischen den Gefässen befanden; jetzt erhielt ich für alle Richtungen dieselben Grössen, sowohl für die scheinbaren, als auch für die wirklichen Dimensionen. Ich kann hier nicht umhin zu bemerken, dass diese Beobachtungen ziemlich schwierig sind und viel Uebung erfordern; ausserdem müssen sie in Pausen angestellt werden, um die Netzhaut nicht zu ermüden. Um die Objecte (Punkte) in der Nähe des blinden Fleckes besser zu sehen, kann man sie ein wenig hin und her bewegen. Das Resultat sah ich erst dann als gelungen an, wann ich bei der Untersuchung nicht einen einzigen Punkt von dem Flecke sah, welcher meinen Defect ausfüllte. Gestützt auf diese Beobachtungen ziehe ich den Schluss, dass mir die Dimensionen in der Umgebung des blindes Fleckes nicht ver-

kleinert erscheinen, wenigstens nicht bei der Individualität meiner Augen, und dass ich als Grund einer solchen Verkleinerung bei meinen früheren Beobachtungen für den vertikalen Meridian den Umstand betrachte, dass die betreffenden Stellen zum Theil mit jenen Partien zusammenfielen, welche der Lage der Gefässe entsprechen; und da dieselben in den früheren Zeichnungen fehlten, so vermochte ich auch nicht die Genauigkeit der Beobachtungen zu controliren. Daher wiederhole ich, auf genannte Beobachtungen gestützt, dass es mir nicht gelungen ist, jene scheinbare Verkleinerung der Objecte und Abstände zu constatiren, welche folgerechter Weise hätte auftreten müssen, wenn die Annahme Wittich's für meine Augen Giltigkeit gehabt hätte.

2) Wittich und Funke wählten zu ihren Experimenten 9 Buchstaben und ordneten dieselben in 3 Reihen, welche eine solche Lage über einander hatten, dass der mittlere Buchstabe der zweiten Reihe in den Defect fiel; dabei erschienen die Uebrigen Volkmann so, als wenn sie ein Quadrat umschrieben, Wittich dagegen nicht in geraden, sondern in krummen Linien angeordnet, mit der Convexität zum Defect. Einen ebensolchen Eindruck erhält auch Funke, nur erscheinen ihm, wenn er im Gerichtsfelde eine wirkliche gerade Linie hat, oder wenn er die letzte äussere Reihe der Buchstaben verdeckt, die übrigen in geraden Linien angeordnet. Professor Helmholtz gelangte bei der Wiederholung dieser Versuche zu denselben Resultaten wie Volkmann. Letzteres ist auch mit mir der Fall; niemals erschien mir die Richtung der Buchstaben krumm, sondern immer gerade. Ich stellte mir hierbei die Aufgabe in folgender Art: es ist bekannt, dass Funke, einem sehr erfahrenen Beobachter, das Bild in zweierlei Weise erschien, einmal in gekrümmter und dann wieder in gerader Richtung; entspricht nun nicht vielleicht die erstere der

Wirklichkeit, und ist die zweite einigermaassen durch die Vorstellung befangen, da wir schon im Voraus wissen, dass die Buchstaben gerade angeordnert sind. Zur Entscheidung dieser Frage verfuhr ich nun, wie folgt: ich zeichnete meinen Fleck genau und vollständig hin und ordnete nun die Buchstaben ganz so an, wie die genannten Beobachter, liess aber in jeder Reihe für die mittleren einen Raum frei; hierher setzte ich dann, während ich einen bestimmten Punkt fixirte, die beweglichen Buchstaben und zwar so, dass sie mir mit den andern in der gegebenen Reihe in einer geraden Linie erschienen. Bei allen diesen Versuchen, sowohl in verticaler, als auch in horizontaler Richtung nach oben und nach unten sowie seitwärts vom blinden Flecke erhielt ich denselben Effect, und zwar sah ich, dass mir, nachdem ich die Buchstaben festgestellt und ihre Richtung controlirt hatte, die geraden Linien und Richtungen auch wirklich gerade und nicht gekrümmt erschienen. In derselben Absicht stellte ich Beobachtungen mit Punkten statt mit Buchstaben an; ich brachte an der einen Seite des blinden Fleckes zwei Punkte in einem gegenseitigen Abstande von 11 bis 45 Mm. an, dann stellte ich mitten zwischen dieselben einen dritten Punkt so, dass er mir in einer geraden Linie mit den beiden ersten gelegen erschien; nachfolgende Controllvorsuche ergaben nun, dass die drei Punkte sich in der That in einer geraden Linie befanden, denn, wurde eine solche zwischen den beiden Endpunkten gezogen, so ging sie auch durch den mittleren. In den Fällen, in welchen die Punkte in der Peripherie des Gesichtsfeldes gelegen waren, erhielt ich falsche Schlüsse über die gerade Linie, nämlich bisweilen wirklich gerade, bisweilen krumme Richtungen, wobei bald die Concavität, bald die Convexität derselben zum blinden Flecke sah. Das erklärte sich leicht aus der Eigenthümlichkeit des peripherischen Sehens. Die Schlussfolgerung, zu welcher

ich gleich kommen werde, ist das Ergebniss nicht einer einzigen, sondern vieler, im Minimum von zehn in jeder Richtung mit aller erforderlichen Vorsicht angestellten Versuche. Ich konnte mich trotzdem nie davon überzeugen, dass die Dimensionen in der Umgebung des blinden Fleckes kleiner erscheinen, als sie es de facto sind; immer erhielt ich gleiche Werthe sowohl für die scheinbaren, als auch für die wirklichen Dimensionen, so dass die Ansichten von Wittich und Furke für meine Augen keine Anwendung finden. Es ist daher aus der kurzen Uebersicht der von mir bei der Untersuchung meines Gesichtsfelddefectes und dessen Umgebung erzielten Resultate ersichtlich, dass keine einzige von den aufgestellten Theorien über die Ausfüllung des Defectes für meine Augen passt. Ich sagte, indem ich mich der Worte des Professors Helmholtz bediente, dass ich an der Stelle des Defectes nichts sehe, ich sehe folglich auch das nicht, was denselben auf die eine oder die andere Weise ausfüllt. Das Wort „nichts" bedeutet eben alles das, was ausserhalb des Bereiches unserer Empfindung liegt, das, worüber wir keine bestimmte Vorstellung haben, denn wir fühlen es nicht. In der uns hier beschäftigenden Frage können eben nur zwei Dinge vorkommen, entweder Licht mit seinen Farbenerscheinungen und dem Hervortreten seiner Objecte, oder der Mangel allen Lichtes -- das Dunkel. Weder das eine oder das andere findet im Defecte statt, es ist hier ein Mangel jeder objectiven Wahrnehmung im Sehen, hier sieht man eben nichts. Da aber dieses „Nichts" für uns etwas Unverständliches, mit keinem Eindrucke Vergleichbares, nicht Wahrnehmbares ist, so glaube ich, kann es auch durch keine Wahrnehmung ersetzt werden; weil es uns auf keine Weise seine Anwesenheit verräth, sind wir nicht im Stande seine Eigenschaften zu characterisiren, wir besitzen dafür keinen besondern Sinn. Auf diese Weise

lässt sich der unserem blinden Flecke entsprechende Defect im Gesichtsfelde durch nichts ersetzen, er bleibt ein Defect unserer objectiven Wahrnehmung im vollsten Sinne des Wortes, wir beachten ihn aber nicht, weil erstens diese Stelle eine untergeordnete Rolle im Sehacte spielt, (sie fällt gewöhnlich auf Theile des betrachteten Bildes, welches wir durch unsere Vorstellung ergänzen) und zweitens, weil wir nicht befähigt sind, den Defect wahrzunehmen, wir wissen nur, dass uns alles vorher Gesehene unsichtbar wird, sobald es nun auf die Stelle des Defectes fällt; so sehen wir de facto nichts an dieser Stelle, sondern stellen uns unbewusst den Hintergrund und die Gegenstände vor, welche die Umgebung des Defectes in der That enthält, wir bilden uns ein, sie zu sehen, ohne sie wirklich wahrzunehmen. —

Schliesslich kann ich nicht umhin, dem hochverehrten Herrn Professor H. Helmholtz für seine liebenswürdige Bereitwilligkeit und unermüdliche Ausdauer, mit welcher er mich während meiner Arbeiten in seinem Laboratorium stets unterstützte, hiermit öffentlich meinen wärmsten Dank auszusprechen. —

Heidelberg, den 10. März 1869.

Zur Frage über die Accommodation.

Von

M. Woinow

aus Moskau.

In seiner Arbeit „Ueber verschiedene Veränderungen des Astigmatismus unter dem Einflusse der Accommodation*)" theilt Dr. Dobrowolsky aus Pertersburg höchst wichtige und interessante Resultate mit, welche er aus der Untersuchung seiner eigenen und den Augen anderer Personen gewonnen hat; er ist in Folge derselben zu der Ueberzeugung gelangt, dass der Astigmatismus durch unregelmässige Contractionen des Ciliarmuskels ausgeglichen werden kann, wodurch wiederum unregelmässige Krümmungsverhältnisse der Linse entstehen. Diese im höchsten Grade interessante Thatsache erfordert noch sehr genaue, rein physiologische Untersuchungen zu ihrer Bestätigung, indessen deuten nichtsdestoweniger die Beobachtungen und Resultate von Dr. Dobrowolsky an und für sich auf die Zulässigkeit seiner Voraussetzung hin. Ich habe nun meinerseits aus Interesse an der Frage die genannte Reihe von Experimenten an meinen eigenen Augen zu demselben Zwecke wiederholt. Ich kann jedoch aus den auf diesem Wege von mir gewonnenen Resultaten kein endgültiges Urtheil fällen und besonders nicht eine Erklärung abgeben, ob-

*) Archiv für Ophthalmologie Bd. XIV., Ab. III., S. 51 — 105.

gleich meine Resultate vollkommen mit denen von Dr. Dobrowolsky übereinstimmen; schon die gewählte Art der Untersuchung kann Nebenerscheinungen hervorrufen, welche im Stande sind, die Reinheit und Selbsständigkeit der Resultate zu stören.

Ohne in Einzelnheiten über den Ort des Vorkommens und die Ursache des Astigmatismus einzugehen, welche ja als allgemein bekannt vorauszusetzen sind, will ich nur daran erinnern, dass der Astigmatismus von Th. Joung, wie aus seinen Mittheilungen hervorgeht, einzig durch die abnorme Lage seiner Linse bedingt ist. Allerdings kann diese Thatsache an und für sich nicht in Anschlag gebracht werden, da dem genannten Gelehrten noch nicht die ophthalmometrischen Messungen zur Bestimmung der dioptrischen Constanten des Auges bekannt waren, aber gestützt auf die Beobachtungen von Professor Helmholtz und Knapp lässt sich schon annehmen, dass die Linse mit den übrigen Theilen des dioptrischen Systemes des Auges nicht centrirt sei. In diesem Falle muss sich sogar bei gleichmässiger Contraction des Ciliarmuskels, ein ungleichmässiger Einfluss des Crystallkörpers auf die Constanten des ganzen dioptrischen Apparates des Auges einstellen, da die Beziehungen zwischen den Hauptebenen verschieden sind. Es ist daher selbstverständlich, dass schiefe Stellung jedes dioptrischen Systems Einfluss haben muss auf die Resultate; hierher gehört nicht nur schiefe Stellung des Glases, sondern auch einigermaassen des Kopfes des zu Untersuchenden und sogar der Schriftproben. Da mich aber nicht die Frage über Astigmatismus, sondern die Möglichkeit einer ungleichmässigen Contraction des Ciliarmuskels interessirte, so will ich mich nicht weiter auslassen über die genannten Punkte, sowie auch nicht darüber, dass es nach meiner Ansicht zur Bestimmung des Astigmatismus vortheilhafter ist, Linien zu verwenden, als

Buchstaben, selbst wenn diese mit der stenopaischen Spalte betrachtet werden. Eine ungleichmässige Verengerung und Dilatation der Pupille war schon lange beobachtet und die Möglichkeit einer ungleichmässigen Contraction des Spincter iridis schon von mehreren Seiten ausgesprochen worden, wirkliche Thatsachen hatte man bisher jedoch nicht.

Die Untersuchungen des Ciliarmuskels in diesem Sinne und namentlich an sich selbst, sind ziemlich schwierig und erfordern ganz besondere Methoden.

Um zu möglichst genauen Resultaten in dieser Frage zu gelangen, verfuhr ich auf folgende Weise: Ich schloss mit Hilfe eines Orthoskopes die Wirkung der Cornea vollkommen aus dem dioptrischen Apparate des Auges aus und hatte es folglich nur noch mit der Linse zu thun. Das Instrument selbst, nach dem Principe von Czermak gebaut, hatte ich etwas verändert, indem ich ihm die Form eines Kästchens gab; die Seitenwände desselben und der Boden bestanden aus Guttapercha, die vordere Wand bildete eine klare planparallele Glasplatte, während die hintere und obere ganz fehlten. Vor Beginn des Experiments erweichte ich den hintern Rand in heissem Wasser und brachte ihn dann an die Umgebung des Auges, woselbst er in Folge der Klebrigkeit des Materials auch leicht haftete. Sobald das Instrument befestigt war, wozu es nicht mehr als eines Zeitraumes von 3—4 Minuten bedurfte, setzte ich mich an einen am Ende des Zimmers befindlichen Tisch, auf welchem sich zwei stark gebaute Stative befanden. An dem einen war ein hölzernes Brettchen angebracht, dessen zu mir gekehrter Rand eine Lage Siegellack mit den Abdrücken meiner Zähne enthielt, woran ich dasselbe bei dem Experimente zwischen letzteren fixirte; dadurch waren Bewegungen des Kopfes ausgeschlossen. An demselben Stativ war gerade vor meinem Auge eine kleine, messingene, schmale Röhre

befestigt, welche gleichsam die Richtung des Sehens angab und die grössere Unbeweglichkeit des Auges sicherte. An dem andern Stativ befand sich in geeigneter Entfernung eine biconvexe Linse von $2^1/_4$ — $3^3/_4$ Zoll Brennweite, so dass das ganze System — Auge, Orthoskop, Röhre und Linse in einer geraden Linie und gleichmässig auf einer Achse lagen. Am anderen Ende des Zimmers, 15 Fuss entfernt, hing die Becker'sche Tafel zur Bestimmung des Astigmatismus. Jetzt wurde in das Instrument, als dessen hintere Wand das Auge diente, Wasser gegossen. Ich muss hier bemerken, dass gewöhnliches und sogar destillirtes Wasser vom Auge schlecht ertragen wurden, sehr gut dagegen bis zu $^3/_4$ Stunden und mehr eine halbprocentige Kochsalzlösung*). Darnach erscheinen in der Regel alle Gegenstände wie in Rauch gehüllt, aber nur vorübergehend, vielleicht in Folge der Imbibition des Hornhautepithels; nach 10—15 Minuten schwindet diese Erscheinung wieder. Als Resultat dieser Beobachtungen nun kann ich behaupten, dass meine Linse einen regelmässigen Astigmatismus besitzt. Denn bei vollkommener Accommodationsruhe sah ich nur die horizontalen Striche scharf und schwarz, alle übrigen dagegen verwischt, undeutlich und von regenbogenfarbigen Ringen umgeben, bei stärkster Accommodation (für diese Entfernung) traten die verticalen Striche deutlich hervor, während alle übrigen undeutlich wurden. Derselbe Resultat erhielt ich auch, wenn die Accommodation durch Atropin gelähmt und durch Verrückung einer vor dem Auge befindlichen Glaslinse ersetzt wurde. Ausserdem sah ich auch in andern, in schiefen Richtungen die Striche nach Belieben scharf, wobei natürlich ein verschiedener Grad von Accommodation erforderlich war; hierbei waren aber für den gegebenen Fall immer nur die Striche in

*) Das Wasser muss lauwarm sein.

einer Richtung deutlich. Diese Thatsachen sprechen offenbar dafür, dass bei verschiedenen Graden von Contractionen des Accommodationsmuskels, ihrem Grad nach verschiedene, je nach den Meridianen aber gleichmässige Veränderungen in der Krümmung der Linsenoberfläche auftreten und zwar müssen sich, wie die gewöhnlichen Eigenschaften des dioptrischen Systems des ganzen Auges oder in unserem Falle des etwas veränderten Systems zeigen, die Verhältnisse der Lage der Meridiane der stärksten und schwächsten Krümmung zur Netzhaut etwas verändern. Die Erscheinung erkläre ich mir als Producte ihrem Grade nach verschiedener aber gleichmässiger Contractionen des Ciliarmuskels. Uebrigens traten auch Augenblicke ein, in denen alle Striche undeutlich waren, was ich dem Umstande zuschreibe, dass in den Tafeln Mängel existiren, in dem allmäligen Uebergange der Striche aus einer Richtung in die andere, und zwar fand diese Erscheinung nach Beseitigung des Hindernisses, z. B. in der Tafel von Becker mit concentrischen Kreisen nicht statt; hier erschien immer und bei jedem Grade der Accommodation ein Sector klar und deutlich, der ganze übrige Theil der Figur aber undeutlich und verwischt. Andererseits gab es Augenblicke, aber nie im Anfange des Experimentes, wo alle Striche der Tafel, alle Kreise an der gesammten Peripherie klar und deutlich erschienen. Zum Auftreten dieser Erscheinung ist es unumgänglich nöthig, dass in dem gegebenen Momente die Linse in der Krümmung ihrer Oberfläche ungleichmässig verändert sei, dass folglich eine ungleichmässige Contraction des Ciliarmuskels existire*). Hieraus erlaube ich mir zu schliessen, dass eine ungleichmässige Contraction des Ciliarmuskels möglich ist, und

*) Alle dioptrischen Theile meines Auges, welche der Ophthalmometrie überhaupt zugänglich sind, waren genau gemessen und der Astigmatismus meiner Linse beinahe auf $^1/_{60}$ berechnet worden.

dass der Effect derselben, eine ungleichmässige Krümmung der Linsenoberfläche in verschiedenen Meridianen wirklich statt findet; dass diese Erscheinung, wie mich meine Beobachtungen gelehrt haben, selbstständig unabhängig von unserem Willen auftritt, und zwar gegen die Mitte und das Ende der Experimente, wenn das Auge schon einigermaassen ermüdet ist; die Erscheinung währte bei mir 1 — 4 Secunden, was beweisend ist für den kurzen, spastischen Charakter der Contraction.

Natürlich sind zur Entscheidung dieser Frage vielseitigere und zahlreiche Versuche erforderlich *) und deshalb ersuche ich die Herren Collegen vorliegende Ansicht als eine rein individuelle zu betrachten, der ich den Character einer abgeschlossenen, für jede Individualität geeigneten Thatsache weder beimessen kann noch will.

*) Aus den Untersuchungen von Hensen und Völlkers kann man auf die Möglichkeit einer ähnlichen Erscheinung nur im entgegengesetzten Sinne schliessen. Dort ist nämlich von partieller Paralyse des Accommodationsmuskels die Rede.

Ein Fall von Netzhautgliom mit zahlreichen Metastasen.

Von

Dr. Heymann und Dr. Fiedler

in Dresden.

Seitdem durch die ersten Untersuchungen von B. v. Langenbeck*), Robin**) und Schweigger***), denen später die von Rindfleisch[1]) im Hoener'schen Falle sich zugesellten, die Aufmerksamkeit der Kliniker sowohl, wie der pathologisch-anatomischen Forscher auf eine scheinbar neue Form von Netzhautgeschwülsten, denen Virchow[2]) den Namen Gliom beilegte, gerichtet worden waren, haben sich Beobachtungen dieser interessanten Form, insbesondere durch Hirschberg[3]), Knapp[4]) und Schiess-Gemuseus[5]) bereits öfters wiederholt und alle Fälle zeigen das Uebereinstimmende, dass die Geschwulstmasse wesentlich durch ein sehr gleichförmiges Aggregat von Zellen oder Kernen gebildet wird, die ihrer Grösse und übrigen Beschaffenheit zu Folge die grösste Aehnlichkeit mit den Zellen der

*) De retina observationes anatomico-pathologicae. Göttingen 1836.

**) Artikel „Myélocyte" im Dictionnaire de médicine von Nysten 1855.

***) Arch. f. Ophth. VI. 2. 1860.

[1]) Zehender klin. Monatsbl. 1863.

[2]) Krankhafte Geschwülste II. 1864.

[3]) Dieses Archiv XIV. 2. 1868.

[4]) Die intraoculären Geschwülste 1868.

[5]) Virchow's Archiv XLVI. 3.

Zwischenkörnerschicht der Netzhaut haben, wesshalb denn auch die Geschwulst mit Recht zunächst als eine Hyperplasie dieser Schicht (Schweigger) bezeichnet worden ist. Bei den frühesten Fällen dieser Art glaubte man eine von dem Markschwamm der Netzhaut verschiedene Geschwulstform vor sich zu haben, und das klinische Bild gewisser Netzhautgeschwülste unterstützte nicht wenig diese Annahme, da z. B. Sichel[1]) das Encephaloid der Netzhaut in Atrophie übergehen gesehen zu haben behauptet. Es lag nach Auffindung der scheinbar neuen Geschwulstform nahe, solche, jeder anderen Erfahrung über krebsartige Geschwülste widersprechende Thatsachen, auf eine wahrscheinliche Verkennung des Wesens der Krankheit zurückzuführen und anzunehmen, dass es sich in diesen Fällen vielleicht eben um Gliom gehandelt habe.

Allein es blieb zunächst dem Scharfsinne von Gräfe's nicht verborgen, dass auch das Gliom keineswegs eine benignere Geschwulstform sei, sondern dass es durchaus „nichts anderes repäsentire, als was früher als Encephaloid der Netzhaut oder Markschwamm der Netzhaut von den Ophthalmologen beschrieben wurde."[2])

Zu dieser Anschauung gelangte von Gräfe zunächst nur durch den Nachweis einzelner heteroplastischer Heerde in der Aderhaut und im Sehnervenstamm, wie ihn Rindfleisch gegeben hatte, sowie durch die von Virchow statuirte Combination des gliomatösen und des sarkomatösen Baues; und er deutete ausdrücklich darauf hin, dass eine solche Ansicht, wenn auch weniger fest begründet, schon von Maunoir[3]) und zwar gegen Scarpa und Panizza verfochten worden sei, wobei sich Maunoir insbesondere auf chemische Proben der Identität dieser Augengeschwülste mit der Nervensubsanz stützt.

[1]) Iconographie ophthal. 1852 — 1859 pag. 573.
[2]) Dieses Archiv XIV. 2. pag. 105.
[3]) Mémoire sur le fongus médullaire et hématode. Paris 1820.

Eine viel weiter gehende Bestätigung der Ansicht v. Gräfe's war es, dass bald auch Fälle von Netzhautgliom mit gleichzeitigen Metastasen bekannt wurden. Die ersten derselben (in welchen die Identität der Geschwulstmasse in allen afficirten Theilen mikroskopisch nachgewiesen wurden) theilte Knapp mit, welcher überdies Gliom und Markschwamm der Netzhaut von Haus aus als identisch ansieht. Er sah in seinem 7. Falle eine metastatische Parotisanschwellung, in seinem ersten Falle aber metastatische Heerde in der Diploe des Schädeldaches und in der Leber. Nach ihm theilte Schiess-Gemuseus (a. a. O.) seinen Fall von grösster Aehnlichkeit mit dem letzt genannten von Knapp mit, und wenn nicht die Fälle von einfach directer Fortflanzung der Gliomwucherung längs des Sehnerven bis Gehirn- und Rückenmark hierher gerechnet werden sollen, so stellt der von mir beobachte folgende Fall erst den 4. sicher nachgewiesenen Fall von Gliom der Netzhaut mit multiplen Metastasen in verschiedenen Organen dar.

Ich schicke der weiteren Besprechung des interessanten Befundes zuerst die Krankengeschichte voraus.

Johanna Schlegel, 3 Jahre alt, wurde am 22. März 1869 vorgestellt. Das Kind war von frischem Aussehen und heiter. Dasselbe bot an dem rechten Auge nichts Abnormes, an dem linken aber eine, durch eine fremdartige Geschwulst bedingte, etwa hühnerei grosse Vergrösserung dar. Die Lider des linken Auges waren weit nach vorn getrieben, aber blass. Der Augapfel selbst ragte zwischen den nicht mehr zu schliessenden Lidern hervor, und war auf der Oberfläche von dunkelbraunen Krusten bedeckt, in deren Mitte etwa die vertrocknete Hornhaut zu sehen war. Es konnten noch leichte seitliche Bewegungen wahrgenommen werden. Angeblich hatte die Geschwulst vor 4 Monaten begonnen und der Beschreibung nach damals das Bild des amaurotischen Katzenauges

dargeboten. Auf Grund dieser Angaben wurde Gliom angenommen und die Exstirpation vorgeschlagen.

Exstirpation des linken bulbus. Am 23. März wurde nach leicht erfolgter Chloroformnarkose zunächst die weit vorgetriebene äussere Lidcommissur bis zum Knochenrande gespalten. Darauf wurde mit der Scheere die Bindehaut in der Uebergangsfalte ringsum durchschnitten, wonach die Scheere ohne Gewalt zwischen Orbitalwand und Geschwulst ringsum bis nach hinten geführt werden konnte. Nach Durchschneidung des n. opticus wurde die Geschwulst coupirt und in toto herauspräparirt. Die Augenhöhle bot nach Entfernung der Geschwulst ein glattwandiges Aussehen dar. Das retrobulbäre Fettgewebe war sehr geschrumpft und hing nur in Läppchen um den Opticus, dessen Durchschnittsfläche etwa das Dreifache des normalen betrug. Alles Fett wurde sorgfältig herauspräparirt und der Opticus durch Hervorziehen mit der Scheere noch um etwa 1 Cm. verkürzt. Auch die neue Schnittfläche bot noch kein geringeres Volumen dar. Es wurde deshalb von Haus aus die Prognose letal gestellt und der Fortschritt der Geschwulst bis zum Gehirn als wahrscheinlich angenommen.

Die entfernte Geschwulst war eiförmig, von der Grösse eines Hühnereies, die Spitze nach hinten, die abgerundete Fläche nach vorn gerichtet. Von da an, wo die Geschwulst in der orbita selbst gelegen hatte, war sie von einer zarten Bindegewebsmembran gleichmässig überzogen und bot eine ungleich hügelige Oberfläche dar. Die durchschimmernde Farbe war blasfleischroth. Die Geschwulst enthielt dem Gange der Operation zufolge ausser dem bulbus selbst noch die Tenon'sche Kapsel und alle Muskeln. Eine isolirte Darstellung dieser Elemente war nicht möglich. Auf einem sagittalen Durchschnitt erschien vielmehr gar keine Grenze zwischen der theil-

weise offenbar extrabulbären Geschwulst und dem Augapfel. Man konnte nur unterscheiden zwischen einem hintern, graurothen, weichen Theile, der nach vorn zu becherförmig ausgehöhlt war, und zwischen einem grössern Theile, der im Grunde jenes Bechers eine graurothe verflüssigte Masse (zerfallener Augeninhalt) und weiter nach vorn jene zu Tage gelegene Geschwulst darstellte. Der breiige Zerfall, welcher an der Stelle des ursprünglichen bulbus vorhanden war, war jedoch an keiner Stelle bis zur Oberfläche gelangt, sondern ringsum von einer noch starren, halbweichen, graurothen Geschwulstmasse umgeben, auf deren nach vorn gerichtetem Theile, die vertrocknete Hornhaut sass. — Die mikroskopische Untersuchung dieser Geschwulst wurde leider durch Nebenumstände unmöglich.

Weiterer Verlauf. Einige Tage nach der Operation zeigte sich die Augenhöhle rein, im Grunde ohne irgend eine sichtbare Wucherung. Am 4. Tage trat eine jauchige Beschaffenheit im Grunde der Augenhöhle ein, gegen welche Einspritzungen von verdünntem liquor ferri sesquichlorati gemacht wurden. Am 7. Tage war die Augenhöhle beim Oeffnen nur von einer hellgelben Flüssigkeit (zumeist Thränen) ausgefüllt. Die Augenhöhle wurde von jetzt an mit Charpie ausgefüllt und nach etwa 11 Wochen, da keinerlei Absonderung mehr bestand, sich selbst überlassen.

Das Befinden des Kindes war bis zu dieser Zeit ein ausserordentlich gutes. Das Kind sass auf, spielte und schlief und aass gut, hatte geregelte Verdauung und gab keinerlei Zeichen von Schmerz an. Am 14. April begann aber Patient zu brechen und am 16. April gesellten sich dazu Krämpfe, wobei Arm und Beine gleichzeitg angezogen wurden. Diese Krämpfe wiederholten sich Tags und Nachts immer mehrmals und dauerten im Ganzen an bis zum 29. April. An diesem Tage wurde das Kind

sichtlich viel matter, lag im Bette und griff sehr häufig nach dem Kopfe.

Um diese Zeit wurde bemerkt, dass das Kind beim Essen mit der Hand sehr suchende Bewegungen machte. Die Untersuchung des rechten Auges ergab, dass von der Innenseite der Netzhaut aus eine etwa 1 Cm. im Umfang messende, noch sehr flache gelbliche Geschwulst, über welche ein Netzhautgefäss glatt verlief, hervorragt. Von aussen gesehen, bot die Geschwulst das Bild des amaurotischen Katzenauges dar. Ein Zusammenhang der Geschwulst mit dem Sehnerv war nicht vorhanden. Die dadurch bedingte seitliche Gesichtsfeldbeschränkung gab sich immer mehr durch die suchenden Handbewegungen des Kindes zu erkennen, und gleichzeitig liess sich die innere Ausbreitung der Geschwulst über die ganze hintere Fläche der Netzhaut mit sehr ungleicher Erhebung der Geschwulstmasse beobachten. Der Schlaf war dabei gut; Essen wurde immer begehrt; Bewusstlosigkeit war nie vorhanden. Oft schrie das Kind plötzlich auf oder verfiel in ein stilles jammerndes Weinen.

Bereis seit dem 6. April war die linke Augenhöhle allmälig wieder von einer Geschwulst ausgefüllt worden, welche mit einer tellerförmigen gelben Wucherung im Grunde der Augenhöhle begonnen hatte und beim allmäligen Wachsthum die Lider wieder stark vorgewölbt hatte, so dass Ende Mai die Lider wieder eine hühnerei grosse Geschwulst von gleichem Aussehen, wie die exstirpirten, überspannten.

Schon Mitte Mai wurde beim Baden des Kindes an der linken Seite des Kreuzbeins auf dem Rücken eine sanfte Hervorwölbung bemerkt, die von normaler Haut bedeckt war und sich weich anfühlte, ohne beweglich zu sein. Nach mehreren Tagen zeigte sich die Geschwulst in steter Zunahme, die Haut darüber blauroth. Obgleich der Sitz der Geschwulst scharf im Winkel war, den die

Lendenwirbel mit dem obern Rande des Beckenknochens bilden, war doch keinerlei äussere Erscheinung vorhanden, als ob sich die Geschwulst nach der Bauchseite zu fortsetzte. Unterleib und seine Funktionen waren ungestört.

Am 20. Mai 1869 schien das Kind bei der Morgenvisite in Agonie zu liegen. Das rechte Auge war halb offen, die zwischen den Lidern bloss liegende Stelle des bulbus trocken, mit Staub bedeckt; die Berührung derselben wurde empfunden, aber durch Kopfbewegung, nicht durch Lidschluss beantwortet. Der Grund des Auges wie vor Kurzem. Dabei trockne Lippen, welke Haut, erhöhte Temperatur, stertoröses Athmen.

Am 21. Mai war das Kind wieder viel munterer. Es äusserte Heisshunger und stets Verlangen nach Trinken oder Essen. Dabei war die Verdauung regelmässig hart, kein Brechen, keine Krämpfe. Beim Athmen nur noch geringes Rasseln zu hören. Die Oberfläche des Körpers nicht verändert.

In diesem Zustande blieb das Kind bis zum 30. Mai, wo es Abends ganz sanft unter den Erscheinungen der Erschöpfung verschied.

Obduction den 1. Juni 1869.

Körper normal gebaut, mässig abgemagert, Haut schlaff angeheftet. Auf der Vorderfläche des Körpers erschien nur die Geschwulst aus der linken Augenhöhle, auf der hintern die Geschwulst neben dem Kreuzbein auffallig.

Schädelhöhle. Bei Eröffnung der Schädelhöhle zeigte sich das Schädeldach an mehreren Stellen mit der dura verwachsen und zugleich an der Hirnoberfläche festgehalten, besonders über der vordern Spitze des rechten

vordern Hirnlappens. Nach Loslösung des Schädeldaches sammt dura mater erscheint die Gehirnoberfläche mehrfach eingedrückt. Zunächst bietet die vordere Spitze des vordern rechten Lappens im Umfange etwa eines Handtellers eine sattelförmige Vertiefung dar, auf welcher eine blutrothe schwammige Masse aufgelagert war, von der sich die dura mater zottig lostrennen liess. Aehnlich kleine und runde Eindrücke, aber ohne Auflagerung fremder Massen zeigten sich noch an mehreren Stellen, besonders in der hintern Hälfte der Hirnoberfläche. Diesen Eindrücken entsprachen gleich grosse Erhabenheiten in der dura mater, welche noch dem Schädeldache anhing. Ausser an jener vordern Stelle, wo die dura mater eine zottige Oberfläche darbot, war sie überall glatt, aber mehrfach von flachen, tiefrothen, sanft ansteigenden, scharf umrandeten Geschwülsten vorgewölbt. Beim Abziehen der dura mater vom Schädeldache zeigte sich an diesen Geschwulststellen zwischen dura mater und Knochenwand eine dunkelrothe, weiche Masse fest eingekeilt. An diesen Stellen war die Schädeldecke in ähnlicher Weise zerstört, wie man dies bei Carcinoma des cranium etr. findet; schob man die Geschwulstmasse ab, so erschien eine zackig umrandete usurirte Vertiefung von feinzackiger Oberfläche, besetzt mit zahlreichen feinen Knochenspitzen. Solche Stellen von der Grösse etwa eines Guldenstückes befanden sich ziemlich in gleicher Höhe dicht vor dem tentorium cerebelli. Eine vierte befand sich in der rechten Scheitelbeingegend, und beim Abziehen der dura mater von der Schädelbasis fand sich gleich unter der letztern Geschwulst dicht hinter dem os petrosum noch eine etwa groschengrosse auf der Schädelbasis.

Beim Herausnehmen des Gehirns fiel zunächst die Spitze des vordern rechten Hirnlappens durch Oeffnung eines etwa taubengrossen Abscesses zusammen. Der In-

halt der Höhle war jauchig, die Wand derselben eine weichschmierige Masse, welche mit der dort auflagernden rothen Schwammmasse im Zusammenhange stand. Das übrige Gehirn zeigte keine weitere Veränderungen.

An der Schädelbasis erhob sich, wie ein Pilz, über die Sella turcica eine gleiche rothe schwammige Masse vom Umfange eines Zweithalerstückes und einer Höhe von stellenweise 1 Cm.; sonst überall flacher. Diese Masse war so breiig weich, dass ihre Entfernung in toto nicht gelang. Durch sorgfältiges Präpariren liess sich indess nachweisen, dass die Masse direct aus der dura mater der Schädelbasis hervorgegangen war und ihr überall dicht anhing. Der rechte Sehnerv ging anscheinend unverändert unter derselben zum rechten foramen opticum. Der linke Sehnerv aber, der um das Dreifache verdickt, aus dem foramen dieser Seite hervortrat, zeigte sich mehrfach eingeschnürt und verlief direct in die Geschwulstmasse. Das Chiasma war wegen allgemeiner Weichheit der Theile nicht zu finden.

Es wurde nun zunächst die linke Augenhöhle, vom Schädel aus, durch Abhebung des Orbitaldaches blossgelegt. Hier zeigte sich, dass jene Geschwulst, welche aus der linken Augenhöhle nach vorn vorragte, ebenso nach hinten dicht bis zur fissura orb. sup. reichte und aus derselben, so dicht als es nur die Oeffnung der fissura erlaubte, bis in die Schädelhöhle vordrang, wo sie mit einem zitzenförmigen platten Ende dicht neben der Sella turcica endete. Die gesammte Geschwulst zeigte sich beim Herausnehmen wiederum von einer feinen Bindegewebshaut überzogen und stellte daher eine Balggeschwulst dar. Ihr äusseres Ansehen war tief blauroth, auf dem Durchschnitte hell fleischroth von markartiger Consistenz.

Das rechte Auge wurde enucleirt und bot äusserlich keinerlei Veränderung dar, insbesondere hatte die

Schnittfläche des Sehnerven ganz normales Ansehen und Umfang. Nach der Eröffnung, die 2 Mm. vor dem aequator circulaer gemacht wurde, zeigt sich dicht an der Schnittfläche beginnend, der ganze hintere Abschnitt des bulbus von einer weissgelben, glatten, hügeligen Masse von ungleicher Höhe ausgefüllt. über welcher die Netzhautgefässe in schönster Ausbreitung lagen. Die Papille war von innen her von der Geschwulst mit sanft abgerundetem Walle überragt. Die peripheren Grenzen der Geschwulst stiegen überall ganz allmälig an. Die grösste Höhe der Geschwulst, gerade der macula lutea entsprechend, betrug 1 Cm. — Glaskörper, obgleich sehr geschwunden, Linse und der ganze vordere Augenabschnitt, sowie die gesammte Sclera waren unverändert.

Die Sektion des übrigen Körpers ergab Herz, Lunge, Leber und Nieren normal. Dagegen war das linke ovarium zu einer taubeneigrossen Geschwulst von gelbrothem Ansehen und weicher markähnlicher Consistenz verwandelt. Aus der linken Lendengegend aber stieg eine retroperitonäale Geschwulst von Faustgrösse empor, die die Nieren nach oben gedrängt hatte und mit breiter Basis völlig unbeweglich festsass. Beim Einschneiden des peritonäum zeigte sich dasselbe dicht mit der markschwammigen Geschwulst verwachsen. Ein Versuch dieselbe von der Basis her mit dem Messer abzulösen, ergab, dass sie völlig fest der hinteren Bauchhöhlenwand aufsass und über den obern hintern Rand der crista ossis ilei dicht neben der Wirbelsäule nach hinten sich ausgebuchtet hatte und hier als jene äusserlich wahrgenommene eigrosse Geschwulst neben dem Kreuzbein erschien. Als Ursprungsstellen dieser Geschwulst mussten mit grösster Wahrscheinlichkeit die retroperitonäalen Drüsen betrachtet werden. Der Ausgang von Nerven resp. Rückenmark ist freilich auch nicht unmöglich.

Feinere Untersuchung der Geschwülste.

Vor Allem wurde die Geschwulst im rechten Auge in Gemeinschaft mit Dr. Fiedler einer genauen Untersuchung unterworfen. Es zeigten sich folgende Grenzen der Geschwulst. Dem Glaskörper lag überall eine glatte, glänzende Oberfläche an, welche in verschiedenen Wellenzügen allmällig in der Gegend des äquator bulbi in eine leichtgetrübte, punktförmige, verdickte, der Chorioidea anliegende Netzhaut überging. Nur an einer Stelle hing die verdichtete Netzhaut mit einem Faden an der hinteren Linsenkapsel fest. Die mikroskopische Untersuchung ergab, dass dieser Faden eine rein gliomatöse Wucherung war. Das Gefässsystem der retina schien durchaus unverändert. Die Höhe der Geschwulst, welche, frisch gemessen, die obigen Werthe hatte, zeigte sich am folgenden Tage, nachdem das Präparat in Spiritus gelegen, merklich kleiner. Nirgends war ein freier Raum zwischen retina und chorioidea zu finden. Auf der senkrechten Durchschnittsfläche, welche an mehreren Stellen gemacht wurde, bestand die Geschwulst aus einer glatten, oberflächlichen Schicht von 0,5 Mm. Dicke und darunter einer käsebreiartigen lockeren Masse von abwechselnd 1,0 Mm. bis 10,0 Mm. Durchmesser. Chorioidea und Sclera waren überall dicht aneinander gelagert und weder makroskopisch noch mikroskopisch verändert.

Mikroskopishe Untersuchung.

Bei der mikroskopishen Untersuchung wurde vorzüglich getrachtet, auf Durchschnitten noch einige Retinaelemente zur Anschauung zu bringen. Es war dies jedoch nur an einzelnen Stellen möglich, und zwar sowohl an den Grenzen in der Nähe der ora serrata, als ganz dicht an der Papille. An ersterer Stelle zeigten feine Schnitte die gewöhnlichen Netzhautelemente (mit Aus-

nahme der Stäbchenschicht, die nirgends gefunden wurde, aber ein bedeutendes Vorwalten der Körnerschicht, welche stellenweise die sämmtlichen übrigen Schichten zu ersetzen schien. Eine so genaue Sonderung der gliomatösen Heerde von den normalen Schichten wie sie z. B. Knapp in seinen Abbildungen giebt, war, vielleicht wegen der noch zu geringen Härte der Präparate nicht zu finden, indess sind die gefundenen Heerde ohne Zwang als die Urache jener punktförmigen Trübung der retina an diesen Stellen anzusehen. In der Nähe der Papille zeigten sich die normalen und pathologischen Stellen deutlicher abgegrenzt. Es wurden auf dem seiner Länge nach durchschnittenen Opticuseintritt, mit der Scheere sehr zarte Flächenschnitte bis ein Stück in die Retinaausbreitung hinein gemacht. An diesen Präparaten erkannte man bei 600facher Vergrösserung deutlich die leicht geschwungene Faserschicht und zwischen die Fasern eingestreut und nestweise zahllose Gliomzellen. Auch hier war der Beginn der retina durch Stäbchenschicht nicht nachzuweisen.

Die glomatösen Stellen selbst bestanden fast durchweg aus dichtgedrängten sehr scharf contourirten rundlichen und ovalen 0,006—0,009 Mm. grossen, granulirten Kernen in denen man mit Bestimmtheit 1 bis 2 Kernkörperchen nachweisen konnte. Einige Kerne waren bisquitförmig eingeschnürt und offenbar in der Theilung begriffen. Bei leichtem Druck auf das Deckgläschen veränderten dieselbe ausserordentlich leicht ihre gegenseitige Lage, so dass, wie sich auch an den Rändern der Schnitte erkennen liess, die allerdings sehr sparsam vorhandene Intercellularsubstanz eine gallertartige oder schleimige Beschaffenheit besitzen musste. (Myxogliom). Irgendeine Structur, eine fibrilläre Streifung etc. konnte an diesen bei frischen Präparaten durchaus nicht nachgewiesen werden, wohl aber gelang dies dann, wenn man die Schnitte mehrere Tage lang in starkem Alkohol erhärtet hatte.

Es trat dann eine Art Gerinnung der Intercellularsubstanz ein und man konnte mit Bestimmtheit ein feinstes Fibrillennetz, ähnlich einem Fibrinnetz, unterscheiden. Die Fibrillen selbst leisteten ebenso, wie die überhaupt ziemlich resistenten Kerne der Einwirkung der Essigsäure und andern Reagentien grossen Widerstand. An einzelnen Schnitten gelang es, rundliche Lücken in der Zwischensubstanz zur Anschauung zu bringen, die genau die Grösse der Kerne hatten und ohne Zweifel durch Ausfallen dieser letzteren entsstanden waren (ganz wie Knapp Fig. 17 abbildet). Ausläufer konnten an den Zellen nicht wahrgenommen werden, an isolirten Zellen konnte man aber bei starker Vergrösserung mit Deutlichkeit einen dünnen Protoplasmahof um den Kern wahrnehmen. Hie und da fanden sich in den Gliomzellen einzelne Körnchenzellen. Die Neubildung war übrigens überall dicht mit Gefässen durchzogen und es liess sich ohne grosse Schwierigkeit nachweisen, dass gerade um die Capillaren herum die Kerne am dichtesten zusammengedrängt waren. Hie und da fanden sich die feinsten Gefässe ampullenförmig erweitert; auch liessen sich stellenweise kleine Blutextravasate zwischen den Häuten nachweisen, ähnlich wie man dies in den kleinsten Hirnarterien zuweilen findet.

Die Geschwülste der Schädelhöhle.

Unter den Geschwülsten der Schädelhöhle waren die bemerkenswerthesten jene zwischen dura mater und Knochenwand gelegenen. Nachdem die Geschwulstmasse vom Knochen sorgfältig entfernt war, zeigten sich alle Stellen des Schädeldaches an den betreffenden Stellen der lamina vitrea verlustig. Es bestand überall eine Lücke mit offenstehender diploë. Die diploë selbst erschien als Ursprungsstelle der Wucherung, denn in ihren feinen Zacken hing die Masse am festesten an. Die Ränder dieser scheinbaren Knochengeschwüre waren an mehreren Stellen

steil und über das gewöhnliche Niveau nach innen vorragend, wobei gerade die erhabensten Stellen sich am deutlichsten aus feinen dicht gestellten Knochennadeln zusammengesetzt zeigten. Nirgends fand sich ein allmäliges Verlaufen der Grenzen in die normale Knochensubstanz, sondern überall war die Grenze wie mit dem Meissel ausgeschlagen.

Die Geschwulstmasse selbst enthielt hier sehr viel Blut und es mischten sich bei der mikroskopischen Untersuchung unter die vorwaltenden Gliomzellen zahlreiche Blutkörperchen (teleangectatisches Gliom). Die Gliomzellen besassen sowohl in Bezug auf Grösse und Anordnung vollkommen dieselben Eigenschaften, wie jene der retina, so dass über die Gleichartigkeit der Geschwulstmassen kein Zweifel sein konnte. Ganz dasselbe Resultat ergab die Untersuchung der die sella turcica bedeckenden Masse. Hier war nur an den breiig zerflossenen Stellen überall die fettige Metamorphose und Rückbildung deutlich ausgesprochen. Körnchenzellen in grosser Anzahl bedeckten einen Theil des Präparates.

Die Sehnerven ergaben rechterseits keine pathologische Veränderung (wie schon oben bemerkt), dagegen war die Masse des linken Sehnerven fast vollkommen ersetzt durch gliomatöse Massen, welche in verschiedener Mächtigkeit angehäuft, das buckelige Ansehen des Sehnerven veranlassten.

Geschwulst im Unterleibe.

Ausser den bisher beschriebenen Geschwülsten war die bemerkenswertheste von Allen ohne Zweifel die Neubildung im Unterleibe. Es zeigten sich daselbst 2 Heerde, von denen der eine das völlig isolirte erkrankte ovarium einnahm, der andere aber die Retroperitonäalgeschwulst darstellte. Das Ovarium zeigte sich auf der querdurchgeführten Schnittfläche als eine taubeneigrosse Geschwulst,

welche mit einem gleichmässig dicken (2 Mm.) rothen Rande eine milchweisse encephaloide Masse umschloss. Präparate aus dieser Geschwulst unter das Mikroskop gebracht, ergaben ganz dasselbe Bild, das wir beim Retinalgliom beschrieben haben. Es zeigten sich im ganzen Sehfelde nur dicht aneinander gelagerte, scharfcontourirte Kerne von 0,006 — 0.009 Mm. Grösse, die unter starker Vergrösserung einen deutlichen Protoplasmaring und eine mehrfache Kerntheilung wahrnehmen liessen. Zwischensubstanz war auch hier nur als gallertige schleimige Masse (in frischen Präparaten) vorhanden. Nach 4 Tagen, während welcher die Präparate in Chromsäure gelegen hatten, war das fibröse Stroma in gleicher Weise wie bei den Retinapräparaten deutlich zu erkennen; kurz, es konnte auch bei der sorgfältigsten Untersuchung, abgesehen von dem verschiedenen Blutgehalt, auch nicht der mindeste Unterschied zwischen den einzelnen Neoplasmen mit Hülfe des Mikroskops nachgewiesen werden.

Die grosse Retroperitonäalgeschwulst, deren Ausdehnung wir schon oben beschrieben haben, war von einer sehr verschiedenartigen Consistenz. An der gesammten Peripherie, speciell auch an dem nach dem Rücken hervorgetretenen Fortsatz derselben, zeigte sich auf dem Durchschnitte eine rein weisse, homogene, encephaloide Masse. Die Dicke dieser zwar weichen, aber noch resistenten Schicht betrug an den meisten Stellen nicht über 1 Cm. Der ganze übrige Inhalt der faustgrossen Geschwulst war von fettig entarteter, breiig zerfallener Gliommasse erfüllt. Auch hier bot sich unter dem Mikroskop vollkommen dasselbe Bild der Zellenanhäufung mit zahlreichen Kernkörperchen dar, wie sie oben bei den Schädeltumoren beschrieben wurden. Es liess sich keine Verschiedenheit in der Grösse der Zellen gegenüber den retinalen nachweisen. Spindelzellen, nach denen eifrig gesucht wurde, waren nirgends vorhanden.

Die Gleichmässigkeit in der dichtgelagerten Zellenmasse liess es durchaus nicht entscheiden, ob das vorliegende Präparat der Netzhaut, oder einem anderen Geschwulsttheile aus dem übrigen Körper entnommen war. Der Versuch durch fortschreitende Veränderung der morphologischen Elemente den ursprünglichen Quell der Wucherung zu entdecken, misslang vollkommen, da an keiner Stelle eine andere Metamorphose als jene oben beschriebene vorhanden war, dass nämlich von der Peripherie aus nach innen die Geschwulstmasse immer zerfliessender wurde.

— — —

Bei der gründlichen Erörterung der Gliomfrage in neuester Zeit, wie wir sie hauptsächlich Hirschberg und Knapp verdanken, dürfte dieser nun hinzugekommene und durch seine Ausbreitung in der That noch unübertroffene Fall wohl geeignet sein, als Prüfstein für die einzelnen ausgesprochenen Ansichten zu dienen.

In dieser Beziehung interessirt hauptsächlich der Entwickelungsgang der Krankheit und die Art und Weise der fortschreitenden Infection.

Unter den auch mikroskopisch genau beschriebenen Fällen von Netzhautgliom ist der obige der 19.; unter den Fällen doppelseitiger Affection ist er der 6.; unter den Fällen mit nachgewiesenen Metastasen überhaupt ist er der 4.; unter den Fällen mit Metastasen an entfernten Stellen (Unterleib) ist er erst der dritte. Und zwar betraf in den ersten bekannten Fällen dieser Art die Metastase die Leber (Knapp und Schiess-Gemuseus); im unserigen waren aber das ovarium und die retroperitonäalen Drüsen der vermuthliche Heerd der Metastasen.

Anmerkung. Die Präparate befinden sich in der pathol. anatom. Sammlung des Krankenhauses zu Dresden.

Was nun den Entwickelungsgang anlangt, so liegt wohl kein Zweifel vor, dass die erste Ursprungsstelle das linke Auge war. Obgleich wegen zu hochgradiger Veränderung schon bei der Aufnahme, hier die Frage nicht entschieden werden kann, ob die Netzhaut selbst oder der mitergriffene Sehnerv den ersten Keim empfing, liegt es doch nahe das Erstere anzunehmen, da die übrigen Erfahrungen ein solches Verhalten am wahrscheinlichsten machen. — Es ist ferner mit grösster Wahrscheinlichkeit anzunehmen, dass zur Zeit, als das linke Auge exstirpirt wurde, eine grössere Veränderung in der Schädelhöhle noch nicht vorhanden war. Das Kind, welches sich vor der Operation gut genährt und frisch im Aussehen erwies, besass diese Eigenschaften kurz nach der Operation noch im erhöhten Maasse, als ob es von einer Last befreit worden sei. Allerdings war schon zu dieser Zeit der Sehnerv merklich verdickt, aber dass auch schon eine erhebliche Ablagerung an der sella turcica stattgefunden habe, ist bei der Abwesenheit aller Depressions- oder Reizerscheinungen kaum glaublich.

Am wahrscheinlichsten ist, dass die Metastasen in der Schädelhöhle erst zu der Zeit auftraten, oder wenigsten merklich entwickelt waren, als das Kind jene Krampfanfälle, Hinfälligkeit und Erbrechen bekam; — und das geschah erst einige Wochen nach der Operation.

Mit Bestimmtheit kann ein Uebergang des Gliom vom linken Auge zum rechten auf dem Wege des Chiasma ausgeschlossen werden; denn abgesehen von dem klinisch beobachteten ersten Auftreten des Gliom im rechten Auge, zeigte sich dasselbe dort nicht im Zusammenhang mit dem opticus. Ebenso erwies auch die mikroskopische Untersuchung post mortem trotz eines weit verbreiteten diffusen Netzhautglioms, die geringsten Veränderungen in der Nähe der Papille und der Sehnervenstrang, so entfernt vom Auge, bot um so mehr normales Ansehen dar.

Es kann daher hier auf eine mechanische Weise durch Inficirung der Nachbartheile die Fortpflanzung nicht erklärt werden und um so weniger, als auch die übrigen Metastasen einer solchen Theorie nach ganz unerklärlich wären.

Zu welcher Zeit sich die Gliome der Bauchhöhle entwickelt haben, ist aus dem klinischen Verlaufe nicht zu ersehen. Es fehlten alle Erscheinungen einer Störung seitens der Unterleibsorgane, und der am Rücken auftretende Knoten war so wenig mit etwaigen Unterleibsbeschwerden verbunden, dass wir an ein örtliches Auftreten einer äusseren Geschwulst glauben mussten. Dagegen ist die Grösse der Geschwulst im Unterleibe (in der regio sacrolumbaris) und hauptsächlich die Erweichung des grössten Theiles ihres Inhalts ein Fingerzeig, dass diese Geschwulst wohl mit am frühesten unter den Metastasen entstanden sein mag. Wir fanden die Erweichung im linken Auge, in dem tumor der sella turcica, im vordern rechten Hirnlappen und in der Retroperitonäalgeschwulst. Dem Grade nach war der Zerfall am stärksten im linken Auge, sodann im rechten Hirnlappen, dann in der retroperitonäalen Geschwulst, am geringsten in der Basalgeschwulst der sella turcica. Frei von Erweichung zeigte sich die Geschwulst der diploë, das Gliom des rechten Auges und das Ovarialgliom. Die beiden letzten zeigten ein so frisches Ansehen, wie ausser ihnen nur noch der kurz vor dem Tode auf dem Rücken hervorgetretene Auswuchs des retroperitonäalen Glioms darbot. Da wir nun das rechtsseitige Netzhautgliom seinem Beginne nach genau bestimmen konnten, so ist es wahrscheinlich, dass zu ähnlicher Zeit erst jene Diploëmetastase und die Ovarialgeschwulst entstanden, sowie auch zur selben Zeit nach klinischer Beobachtung der Knoten am Kreuzbein erst hervortrat.

Wenn sonach dem Character der Geschwülste nach

sich ein sehr gemischtes Auftreten von neuen Heerden, bald hier bald dort annehmen lässt, nöthigt nicht allein dieser Umstand, sondern überhaupt der ganze Verlauf, von einer directen weitern Fortpflanzung des Glioms auf mechanische Weise ganz abzusehen.

Die Art und Weise der fortschreitenden Infection hat insbesondere Knapp viel beschäftigt und er hat mit vorzüglichster Genauigkeit an den Heerden der Chorioidea nachgewiesen, dass dieselben durch Anstoss des Netzhautglioms an die Chorioidea verursacht worden sein. Nach seiner Ansicht genügt es, dass eine Gliomzelle sich im Aderhautepithel einbettet, um durch Weitersprossung allmälig in das ganze Gewebe der Aderhaut sich hinein zu verzweigen. Ohne Zweifel ist diese höchst anschauliche und rationelle Verbreitungsweise für den Augapfel und seinen Inhalt von grösster Richtigkeit; aber für alle ferner gelegene Metastasen scheint dies auf keinen Fall der Hergang zu sein. Wenn auch in unserem Fall an die Entartung des linken Sehnerven sich unmittelbar jene Geschwulst der sella turcica anschloss, so war doch mit Bestimmtheit der weitere Fortschritt der Wucherung in der Bahn des Chiasma zum andern Auge klinisch und anatomisch ausgeschlossen. Es kann daher der Weg mechanischer Fortpflanzung kaum für die nächsten Umgebungen des ursprünglichen Netzhautglioms volle Gültigkeit haben, so oft er auch der thatsächliche sein möge und in Knapp's Fällen entschiedner Maassen war.

Dagegen ist das Auftreten ganz entfernt gelegener und noch dazu vielfach verstreuter Metastasen einzig und allein erklärlich durch Fortschwemmung ähnlicher Gliomzellen im Säftestrom. Und zwar ist es am wahrscheinlichsten der Zeitpunkt der Erweichung, in welchem eine solche Fortschwemmung stattfindet. Zu dieser Anschauung stimmen unsere Metastasen vollkommen. Wenn

peritonäalen Drüsen Metastasen entwickeln, d
lauf schon weit durchgemacht haben, wenn
anderen Strome wieder neue Keime im Ova
der Diploë ihren Sitz nehmen, u. s. w.

Immerhin bleibt aber auch auf diese We
stehung des rechtsseitigen Netzhautglioms
In dieser Netzhaut, wie überhaupt bei jede
gliom, liegt der erste Heerd der Entwickel
der Nähe oder directen Berührung mit d
Es ist aber die Körnerschicht, die zu wucl
und diese ist völlig gefässlos. Für die En
Glioms scheinen stets jene noch völlig unbeka
keime, welche überhaupt zur Entstehung des G
menschlichen Organismus führen, angenom
zu müssen. Es ist bei dem zwar viel späteren
aus nicht zusammenhängenden Auftreten des r
Gliom nichts wahrscheinlicher, als dass eben
schicht beider Netzhäute jene unbekannte Disp
wohnte, welche den ersten Ausbruch der Kr
anlasste. Während alle extraoculären Me
Folgen fortgerissener Gliomkeime betrach
können, muss für das Netzhautgliom eine
ständige Entstehungsweise aufrecht erhalten

Zur Entstehung der Stauungspapille (Neuritis optica intraocularis) bei Hirnleiden.

Von

Dr. Herm. Schmidt,
Stabsarzt in Berlin.

Hierzu Tafel VI.

Die Stauungspapille, wie sie bei intracraniellen Processen zur Beobachtung kommt, wurde bis jetzt als Folge einer Störung des venösen Blutabflusses aufgefasst. Der stets nachweisbare vermehrte intracranielle Druck erzeugt im Sinus cavernosus eine Stauung, die nach der bisherigen Auffassung auf die Vena centralis retinae zurück wirkte, und zur deutlichsten Anschauung kam an „einer peripherisch sichtbaren Stelle, welche durch anatomische Neben-Umstände (Beengung der venösen Circulation im Scleralring) gewissermaassen die Rolle eines Multiplicator übernimmt"*).

Diese Auffassung ist aber nach Sesemann's**) Untersuchungen über die Orbitalvenen und ihren Zusammenhang mit den oberflächlichen Venen des Kopfes nicht mehr haltbar. Es hat sich hierbei herausgestellt, dass die Vena ophthalmica superior sowohl als die Vena oph-

*) A. v. Graefe, über Neuroretinitis etc. D. Archiv XII. Bd. 2. Heft.

**) Archiv für Anatomie, Physiologie etc. Jahrgang 1869, 2. Heft. S. 154 pp.

thalmica inferior in ausgedehntester Weise theils untereinander, theils mit der Vena facialis anastomosiren. Wenn nun auch die Vena centralis retinae sich meist direct in den Sinus cavernosus entleert, so giebt sie doch vorher starke Anastomosen an die Vena ophthalmica superior ab. Aber auch „ganz abgesehen von diesen Anastomosen", schreibt Sesemann, „ist es total gleichgültig, wie wir schon früher bemerkt haben, ob die Einmündung in die Vena ophthalmica oder in den Sinus stattfindet, indem die Vena ophthalmica und der Sinus cavernosus ein Continuum miteinander bilden, und der Abfluss des Blutes, so lange der Weg durch die Vena facialis frei ist, keine Behinderung erleidet".

„Wie wir uns die Stauung (scil. in der Papilla) bei den Tumoren erklären sollen, wissen wir gegenwärtig nicht, doch scheint uns die frühere Erklärung aus besagten Gründen durchaus nicht plausibel, abgesehen davon, dass die Compression des Sinus cavernosus gar nicht so leicht zu bewerkstelligen ist, als man vielleicht glauben würde".

Es ist daher wohl gerechtfertigt, sich nach einer anderen Deutung des Phänomens umzusehen, und ich glaube eine zutreffende in Nachstehendem geben zu können.

Durch die Untersuchungen von G. Schwalbe*) angeregt, habe ich in Gemeinschaft mit Dr. Fr. Eugen Weber, der an einer anderen Stelle seine das Gehörorgan betreffenden Resultate mittheilen wird, dieselben einer Wiederholung unterzogen. Der experimentelle Versuch besteht darin, dass man bei einem durch Verbluten getödteten Thiere vorsichtig ein kleines Stück der dura mater cerebri bloslegt und dann durch Einstich unter dieselbe eine Lösung von Berliner Blau bei constantem

*) Der Arachnoidealraum ein Lymphraum und sein Zusammenhang mit dem Perichorioidealraum. Centrablatt für die medic. Wissenschaften 1869. No. 30.

Druck, in den Arachnoidealraum einspritzt. Schwalbe fand nun, dass „die Injectionsflüssigkeit vom Arachnoidealraum aus durch den Canalis opticus in die Orbita gelangt. Sie füllt zunächst den Raum zwischen innerer und äusserer Scheide, der sich somit als Fortsetzung des Arachnoidealraumes herausstellt; gleichzeitig dringt die Masse in einen Raum, der sich zwischen Retractor bulbi und dem Sehnerven befindet, von wo sie dann direct in die Tenon'sche Kapsel übergeht, um von da durch die früher von uns beschriebenen Communicationsöffnungen in den Perichorioidealraum zu gelangen". Aus unseren Versuchen, die am Kaninchen, Hunde und Kalbe zahlreich angestellt sind, kann ich diese Beobachtungen nur zum Theil bestätigen. Ich sah ebenfalls in ausserordentlich deutlicher Weise das Eindringen der Injectionsflüssigkeit vom foramen opticum aus in die Sehnervenscheide. Die äussere Scheide blieb, wie sich schon vom blossen Auge aus ergab und wie es demnach mikroskopisch erhärtet wurde, vollständig frei von der blauen Färbung, dagegen bläute sich ganz intensiv das lockere Binde — und Balkengewebe zwischen ihr und der inneren Scheide. Nie drang jedoch die Flüssigkeit in die Bindegewebszüge des Sehnerven selbst ein. An der Uebergangsstelle des Nerven in den Bulbus bemerkt man eine Stauung der Injectionsflüssigkeit, so dass selbst in Fällen von geringerer Färbung der mehr central gelegenen Partien des Sehnerven hier, dicht am Bulbus, eine intensive dunkelblaue Tinction hervortritt. Ein Weiterweichen der Färbung in die Sclera war nicht zu constatiren, ebenso habe ich nur ein Mal (beim Kalbe) das Uebertreten in das dicht angrenzende, der Bulbuskapsel aufliegende Bindegewebe bemerkt: nie aber eine ausgedehntere Füllung der Tenon'schen Kapsel oder gar Füllung des von Schwalbe angegebenen Perichorioidealraumes. In wie weit hier ein grösserer Injectionsdruck

von Wirkung gewesen, bleibe dahingestellt. Dagegen kann ich eine neue und für die uns beschäftigende Frage, wie mir scheint äusserst wichtige Beobachtung hinzufügen: Die vollständige Füllung der lamina cribrosa mit Injectionsflüssigkeit. Es erstreckt sich hier die blaue Färbung quer durch den Sehnerven, die einzelnen Lagen der lamina cribosa füllend und äusserst zierliche, communicirende Netzwerke bildend. In die papilla optica hinein reicht die Färbung nicht, hingegen konnte man sie zuweilen noch centripetal kleinere Strecken entlang, zwischen den einzelnen Nervenbündeln verfolgen. — Es ist hierdurch erwiesen, dass die lamina cribrosa ein Kanalsystem enthält, welches mit dem Arachnoidealraum in directer Verbindung steht. Die hieraus entspringenden Folgerungen sind nahe liegend. Gesteigerter intracranieller Druck wird Flüssigkeiten aus dem Arachnoidealraum in dieses Kanalsystem pressen. Denken wir daran, dass selbiges stets mit Flüssigkeit gefüllt ist, so muss schon ein minimaler Zuwachs derselben aus dem Arachnoidealraum eine erhebliche Ausdehnung und Schwellung des dichten Netzwerkes in der lamina cribrosa hervorbringen. Die natürlichen Folgen dieses Oedems sind Incarceration des intraoculären Sehnervenendes und die davon abhängigen Entzündungserscheinungen (Stauungspapille).

Wir haben nach dieser unserer Anschauungsweise über die Enstehung der Neuritis intraocularis zugleich eine genügende Erklärung für anatomische Befunde am Sehnerven, wie sie Leber*) z. B. bei exquisiter Stauungspapille gehabt, ohne sofort unsere Zuflucht zur Annahme einer kaum motivirbaren Neuritis descendens nehmen zu müssen. Dieser Forscher fand in dem angezogenen Falle

*) Beiträge zur Kenntniss der Neuritis des Sehnerven. Dieses Archiv XIV. Bd. Abth. 2. S. 371.

auf dem Sehnervendurchschnitt eine erhebliche Verdickung und einen oedematösen Zustand der inneren Scheide und des lockeren Balkengewebes zwischen äusserer und innerer Scheide: „namentlich ist letzteres bedeutend hyperplasirt und an den meisten Stellen gleichsam zu einer intermediären Schicht entwickelt".

Die Frage, warum bei vermehrtem intercraniellem Druck nicht stets Stauungspapille, sondern zuweilen auch einfache weisse Atrophie beobachtet wird? hat schon vielfachen Erörterungen unterlegen. Nach Obigem glaube ich für gewisse Fälle dahin eine Erklärug geben zu können, dass durch Compression, sei es direct von einem Tumor oder auf andere Weise, am foramen opticum die Communication zwischen Arachnoidealraum und Sehnervenscheide unterbrochen wird. Hierdurch ist der Uebertritt neuer Flüssigkeitsmengen in letztere abgeschnitten, und so das ursächliche Moment für Entstehung der Stauungspapille genommen.

Erklärung der Abbildungen.

Figur 1. Vom Arachnoidealraum mit Berliner Blau
auge. Läng-Durchschnitt durch lamina c
Theil des Nerven.

a. Papille.
b. Blau injicirtes Netzwerk der lamina
c. Sehnervenscheide, nur eine kleine St
d. Sehnerv. $^1/_{30}$.

Figur 2. Querschnitt durch den Sehnerv eines wi
Hundeauges.

a. Sehnerv.
b. Innere Scheide.
c. Aeussere Scheide.
d. Zwischengewebe blau gefärbt; hie
gespalten. $^1/_{200}$.

Die Richtung der Hauptmeridiane des astigmatischen Auges.

Von

Dr. Snellen.

Die Hauptschwierigkeiten bei der Bestimmung des Astigmatismus liegt wohl darin, das gleichzeitig zwei Fragen zu beantworten sind. Man hat erstens zu bestimmen, welche Richtung die Axe des Cylinderglases haben soll und zweitens, von welcher Stärke das Glas selbst sein soll. Für die Praxis verdient sicherlich jene Methode der Untersuchung den Vorzug, wobei diese zwei Fragen gesondert beantwortet werden.

Hierbei liegt es auf der Hand, dass man zuerst bestimme, welche Richtung die Axe des Cylinderglases haben soll, womit man den Astigmatismus corrigiren will, das heisst mit anderen Worten, welches die Richtung entweder des stärkst- oder schwächst-gekrümmten Meridianes ist, welche bei regelmässigem Astigmatismus senkrecht aufeinander gefunden werden.

Am Besten findet man die Richtung dieser Hauptmeridiane, indem man untersucht, bei welcher Neigung gerade Linien am schärfsten gesehen werden, da diese Neigung mit einem der Hauptmeridiane des Auges zusammenfällt.

Zu diesem Zwecke hatten wir der ersten Ausgabe unserer Probebuchstaben*) ein System von parallelen Linien beigefügt, welche man beim Untersuchen in verschiedene Lagen bringen konnte. Gleichwohl ist es gewiss vorzuziehen, dem astigmatischen Auge ein System von Linien verschiedener Richtung zu zeigen, die dann mehr oder minder deutlich in den verschiedenen Richtungen gesehen werden können.

Zu demselben Zwecke hat Green**) parallele Linien in einem Sterne zusammengestellt. Um die Linien besser benennen zu können, hat er Ziffern von I. bis XII. entsprechend dem Zifferblatte einer Uhr, dazugesetzt. Diese Art der Bezeichnung entnahm er Javal***), der in seinem Optometer zur Bestimmung des Astigmatismus ein ähnliches System dünner, einen Stern vorstellender Linien anbrachte.

In derselben Absicht entwarf Becker†) unlängst 4 Tafeln, auf welchen Linien in verschiedener Richtung gezeichnet sind, deren Neigungswinkel zur Horizontalen und zur Vertikalen immer angegeben sind. Sowohl in der täglichen Praxis, als besonders, wenn man eine grössere Zahl von Beobachtungen vergleichen will, ist es sehr wünschenswerth, sowohl in Bestimmen als Benennung so einfach als möglich zu verfahren. Dies war der Grund weshalb wir in der besten Ausgabe unserer Leseproben††)

---

*) Probebuchstaben, zur Bestimmung der Sehschärfe. Utrecht 1863.

**) American Journal of the Medical Sciences for January 1867. On the detection and measurement of astigmatism by John Green.

***) Javal, Astigmatisme. Chapitre VIII du Traité pratique des maladies des yeux, par L. Wecker. Paris 1867.

†) Becker. Vier Tafeln zur Bestimmung des Astigmatismus. Wien 1868.

††) Testtypes, for the determination of the acuteness of vision. Utrecht 1868.

eine von den Früheren einigermaassen abweichende Figur brachten.

Statt eines ganzen Sternes nahmen wir nur einen halben, denn darin sind auch schon alle denkbaren Richtungen enthalten.

Die Senkrechte nahmen wir als Norm an, und bezeichnen alle von ihr Abweichenden mit 0° bis 90°, die nach Rechts vom Beobachter mit dem Zeichen „+", die nach Links mit „—".

Beim Registriren unserer Beobachtungen machten wir es uns zur Regel, den Meridian der stärksten Brechung zu notiren. Mit deren Richtung fällt die Axe des zu verabreichenden Cylinderglases zusammen, falls dies positiv ist, während negative Gläser senkrecht darauf gestellt werden müssen. Die Dicke der Linien ist so berechnet, dass deren peripherisches Ende bei 20′ Abstand unter einem Winkel von 1 Minute gesehen werden. So kann ein normales Auge sie bei 20′ Abstand gut unterscheiden.

Die Bestimmung der Hauptmeridiane des astigmatischen Auges geschieht am Besten auf folgende Weise:

Bei verdecktem zweiten Auge lässt man nach der entfernten Figur sehen, und so weit nähertreten, dass mindestens eine der Linien scharf gesehen werden kann. Hierbei hat man natürlich darauf zu achten, dass der Kopf gerade gehalten werde. Wir bemerken hierbei, dass die meisten Personen die Neigung haben, den Kopf nach der Seite des mit der Hand verdeckten Auges zu senken. In der Regel richtet der Patient nicht nur die Hand nach dem Kopf, sondern auch den Kopf nach der Hand.

Ferner ist es nöthig, dass das Auge gut geöffnet werde, damit nicht die Lidplatte einer stenopaeischen Spalte gleich wirke.

Es bedarf wohl nicht der Erwähnung, dass, wenn der Astigmatismus mit Refractionsanomalien (M. oder H.) höheren Grades gepaart ist, es nothwendig wird, diese durch sphärische Gläser zu corrigiren.

Wie liegt nun bei regelmässigem Astigmatismus in der Regel der Meridian der stärksten Krümmung?

Ueber diese Frage hat bis jetzt die Statistik noch keinen sichern Aufschluss gegeben. Was wir hierüber wissen, entlehnen wir Donders*): „Im Allgemeinen „lehren die gewonnenen Resultate, dass das Krümmungs-„maximum viel seltener im horizontalen, als im verti-„kalen Meridian gefunden werde".

Urtheile, die sich nicht auf gründliche Untersuchungen stützen, werden durch die Ergebnisse einer forgesetzten Nachforschung selten widerlegt; aber so lange solche Ausprüche nicht genügend begründet und die statistischen Ziffern noch nicht unumstösslich festgestellt sind — sind sie Angriffen preisgegeben. Man muss sich wundern, auf was für schwache Gründe hin entgegengesetzte Behauptungen gewagt werden:

Dr. A. Nagel in Tübingen schreibt**): „Dies widerstreitet der übrigens auch sonst bestrittenen Angabe von Donders, der am stärksten gekrümmte Meridian der Cornea habe gewöhnlich eine von der verticalen nur wenig abweichende Richtung. Vielleicht hatte V. meist kurzsichtige Augen geprüft. Ich habe nämlich in einer grösseren Anzahl von Fällen gefunden, dass bei myopischem Astigmatismus der am stärksten brechende Meridian gewöhnlich eine ungefähr horizontale Lage hat,

*) Astigmatisme en cilindrische glazen, Utrecht 1862 bld. 25. und weiter: On the anomalies of accommodation and refraction of the eye. pg. 490.

**) Archiv für Ophthalmologie. XII. 1. S. 29.

während es sich bei hyperopischem Astigmatismus meistens grade umgekehrt verhält."

M. Emil Javal*) sagt: „Même sur nos tableaux complets, nous ne pouvons formuler aucune règle sur la direction du défaut, sinon que le méridian le plus réfringent se reproche plus souvent de la verticale et de la horizontale que de la direction intermédiaire."

Da wir gegenwärtig über das statistische Material einiger Jahre verfügen können, scheint es kein vergebliches Bemühen zu sein, wenn wir mit dem Zusammenstellen der gefundenen Ziffern den Anfang machen.

Indem wir von allen Angaben, die in den Protokollen der hiesigen öffentlichen und unserer Privatklinik enthalten sind, Gebrauch machten, konnten wir über ein beträchtliches Material verfügen. Von grösserem Belange noch als die grosse Zahl ist uns das Gefühl der Sicherheit, dass die gefundenen Werthe die erforderliche Bürgschaft für Genauigkeit besitzen.

Um alle unsichern Angaben auszuschliessen haben wir die Statistik auf jene Fälle beschränkt, bei denen wir zufolge der Untersuchung Cylindergläser verordneten, und wo den Patienten auch wirklich damit gedient war.

Mit Sorgfalt haben wir es ferner vermieden, dass nicht Patienten, die wiederholt in verschiedenen Jahren kamen, auch wiederholt angeführt werden.

Mit Rücksicht darauf verfügt unsere Statistik über 472 astigmatische Augen, entsprechend 278 Personen, denen wir in den Jahren 1864—68 Cylindergläser verordnet haben.

Um eine leichtere Uebersicht zu erhalten, haben wir jedes Auge in eine schematische Figur in jener Linie

*) Traité théorique et pratique des maladies des yeux, par L. Wecker II p. 829.

verzeichnet, welche die Richtung des Meridians stärkster Brechung angiebt.

Unsere Untersuchungen führten uns zu folgenden Resultaten:

I. Bei den 472 astigmatischen Augen war die Richtung des Meridians der stärksten Krümmung (mit einer möglichen Fehlergrenze von 5 Minuten):

Vertical 238 mal = 50,50%
Horizontal 43 mal = 9,0 %
in anderer Richtung 191 mal = 40,5 %

II. In jenen Fällen, wo der Meridian stärkster Krümmung nicht vertical oder horizontal ist, liegt er ungefähr gleichhäufig in jeder andern Richtung.

III. Die Richtung der Meridiane ist in beiden Augen in der Mehrzahl der Fälle symmetrisch angeordnet, sodass, wenn man sie bei einem Auge vertikal oder horizontal findet, man dasselbe bei dem anderen Auge erwarten kann, und wenn sie auf einem Auge z. B. nach oben und aussen abweicht, dass heisst, mit positiver Abweichung, so findet dasselbe am andern Auge statt, folglich mit negativer Abweichung.

Während die Abweichung von der Verticalen auf beiden Augen symmetrisch ist, findet man in vielen Fällen den Winkel nicht vollkommen gleich.

IV. Stellen wir die Statistik für rechte und linke Augen zusammen, so bekommen wir ganz übereinstimmende Ziffern, wie für beide Augen zusammen.

Von den 237 linken Augen ist die Richtung des Meridians stärkster Krümmung:

Vertical 116 mal = 49%
Horizontal 21 „ = 9%

negativ 50
positiv 50 } mal = 42%

Von den 235 rechten Augen ist sie:

Vertical 122 mal = 51%
Horizontal 22 „ = 9%
negativ 44
positiv 47 } „ = 40%

V. Von den untersuchten Augen hatten 266 myopischen Astigmatismus; hier liegt der Meridian stärkster Krümmung:

Vertical 135 mal = 51%
Horizontal 27 „ = 10%
negativ 51
positiv 53 } „ = 39%

Bei myopischem und hypermetropischem Astigmatismus besteht kein wesentlicher Unterschied bezüglich des Verhaltens der Richtung des Meridians stärkster Krümmung.

VI. Stellt man die untersuchten Fälle nach dem Grade des Astigmatismus zusammen, so bemerkt man keine wesentliche Unterschiedenheit in Bezug auf die Richtung der Meridiane.

VII. Bei Astigmatismus wird durch Cylindergläser eine wesentliche Verbesserung des Sehens gewonnen, jedoch nur bei einer gewissen Zahl von Fällen (etwa der Hälfte) kann vollkommene Sehschärfe erreicht werden.

VIII. Von den 278 Personen, denen wir Cylindergläser gaben, sind 87 Frauen und 191 Männer.

IX. Von 252 dieser Personen haben wir das Alter verzeichnet und finden wir

von 1 — 10 Jahren 4 Personen
„ 10 — 20 „ 87 „

„	20—30	„	70	„
„	30—40	„	43	„
„	40—50	„	24	„
„	50—60	„	17	„
„	über 60	„	7	„

Besonders fällt wohl auf das häufige Vorkommen der stärksten Krümmung im verticalen Meridiane. Es liegt auf der Hand, hier an den Einfluss des Liddrucks zu denken. Ganz sichergestellt ist, dass bei einer geringen Vermehrung des Augenliddruckes durch Anspannen der Lidplatte vom äusseren Winkel aus, sogleich eine merkbare astigmatische Krümmung der Cornea entsteht. Für diese Annahme spricht auch, dass wir mehrmals bei angeborner Ptosis des Oberlids, wo der Druck der Lider vermehrt sein muss, eine ganz deutliche Veränderung in der Wölbung der Hornhaut constatiren konnten.

Ausserdem mag man eine Ursache des Entstehens des Astigmatismus, insofern er auf assymmetrischem Bau der Cornea beruht, in der Wirkung der Augenmuskeln finden. Wenn die mm recti sup. et inf. verhältnissmässig weniger entwickelt sind als die mm. recti int. et ext., soll dann nicht bei dem Wachsthum des Auges eine vermehrte Krümmung des horizontalen Meridians resultiren können?

In Hinsicht darauf betrachten wir es als ein wichtiges Factum, worauf Dr Mannhardt aus Hamburg aufmerksam machte, dass nämlich mit Astigmatismus vielfaltig Insufficienz der mm. recti int. vergesellschaftet ist.

Es ist nicht gut möglich, das Entstehen der Insufficienz als Folge des Astigmatismus anzusehen. Mehr annehmbar scheint uns die Vorstellung, dass durch

einen überwiegenden Muskeldruck auf eine der Flächen des sich entwickelnden Bulbus in derselben Ebene auch eine stärkere Krümmung entstehe.

Wir haben neulich begonnen, bei Astigmatismus die Grösse der Beweglichkeit in den verschiedenen Meridianen zu bestimmen, und hoffen nächstens die Ergebnisse hierüber mitzutheilen.

Zur Theorie der Farben.

Von

Dr. J. J. Müller.

Hierzu Tafel VII.

Jede der drei Grössen Farbenton, Sättigung, Helligkeit, welche das Bewusstsein in einer Farbenempfindung unterscheidet, ist einer unabhängigen Reihe von Bestimmungsweisen fähig und bildet somit für sich eine Mannigfaltigkeit. Näher findet von der einen zur andern Bestimmungsweise ein stetiger Uebergang statt und die Vergleichung der einzelnen Quanta jeder Mannigfaltigkeit kann durch Messung geschehen. Der Beweis für den letzteren Satz ist ein metaphysischer und kann, so viel ich sehe, nur für die Intensität der Empfindung geführt werden, wo er denn auch sofort aus diesem Begriffe entspringt. Auf die Intensität sind aber Farbenton und Sättigung zurückführbar. Das bestimmte Einzelne der vorliegenden Grössengattung, die Farbe, ist also bestimmbar durch drei unabhängig von einander und stetig veränderliche messbare Grössen; die Farben bilden daher eine stetige Mannigfaltigkeit von drei Dimensionen, deren Quanta in Einheiten ausdrückbar sind*). Da dieser

*) Vergl. Riemann, Ueber die Hypothesen, welche der Geometrie zu Grunde liegen. Abhdl. der k. Gesellsch. d. Wissensch. in Göttingen XIII.

Helmholtz, Ueber die Thatsachen, die der Geometrie zu Grunde liegen. Nachrichten d. k. Gesellsch. d. Wissensch. in Göttingen 1868.

allgemeine Gesichtspunkt geeignet ist, manchen Lichtstrahl auf den Weg zu werfen, den die Erforschung der Mannigfaltigkeit zu betreten hat, und zur Discussion eigenthümlicher neuer Aufgaben anregt, so mag es erlaubt sein, ihn innezuhalten.

Die Eigenthümlichkeit der Beziehungen, welche zwischen den Punkten der Mannigfaltigkeit der Farben bestehen und darum die letztere vor anderen characterisirt, ist die, dass im Allgemeinen erst zwischen fünf Punkten eine Gleichung besteht. Daraus folgt, wie schon Herr Helmholtz hervorhebt, dass die Bewegung eines Punktsystemes der Mannigfaltigkeit mit relativen Verschiebungen seiner Elemente nach drei Hauptrichtungen verknüpft ist. Die nähere Form dieser Verschiebungen bestimmt sich, wenn die Ortsbestimmung in der Mannigfaltigkeit auf Grössenbestimmungen zurückgeführt wird; sie ist eben deswegen auch erst nach der räumlichen Construction der Mannigfaltigkeit möglich. Nur die allgemeine Natur derselben lässt sich jetzt schon andeuten.

Die Farbentafel hat die Eigenthümlichkeit, dass je zwei Complementärfarben in einer durch den Ort des Weiss gehenden Geraden liegen. Hierdurch ist der Winkel zwischen den entsprechenden Farben zweier complementären Paare festgesetzt, ohne Rücksicht auf den numerischen Werth, welchen dass Bewusstsein dem Farbenintervalle beilegt. Im Allgemeinen ist dieser nun keineswegs für beide der Gleiche. Dasselbe gilt für die Festsetzung des Abstandes der Farbenorte vom Weiss. Wenn diese gemäss dem Princip, dass die Quantitäten der Farben gleich werden, wenn die subjectiven Helligkeiten dieselben sind, aus den complementären Mengen der Complementärfarben geschieht, so ist dabei nicht berücksichtigt, ob bei zwei Farben gleiche Theile jener Abstände gleichen Graden der Sättigungsunterschiede für das

Auge entsprechen. Auch dies wird im Allgemeinen nicht der Fall sein. Im ersten Falle werden die Flächenelemente der Tafel nicht gleichwerthig, im zweiten die Massenelemente, die man, bei Repräsentation der der Mengen durch Senkrechte zur Tafel, auch als lineare Elemente auffassen kann. Beide Widersprüche lösen sich also nur durch jene Dehnungen des Punktsystemes bei seiner Bewegung.

Die Mannigfaltigkeit der Farben — und dies unterscheidet sie, wie die Ausmessung des Gesichtsfeldes durch das Augenmaass, in einer neuen Hinsicht von der gleichfach ausgedehnten Mannigfaltigkeit des Raumes — ist als Einheitliches eine Function gewisser neuer Veränderlicher. die in den Eigenschaften des Auges begründet sind. Für zwei grosse Gruppen, das normale und das farbenblinde Auge konnte über die Richtigkeit dieses Satzes kein Zweifel auftauchen; die Strenge aber, mit der er auch für die verschiedenen physiologischen Zustände gilt, verdient hervorgehoben zu werden.

In der That, die Erregung in einer Faser des Opticus ist eine Funktion des Lichtes, das auf ihr peripheres Ende fällt, und ihrer Erregbarkeit. Das Licht, das unmittelbar die Erregung bedingt, hängt aber ab von den Eigenschaften des Lichtes, das in das Auge fällt, und von den Veränderungen, welche dieselben im Auge erleiden. Von diesen drei Variabeln ist nun im Allgemeinen nur die Eigenschaft des Lichts vor dem Eintritt in's Auge für die verschiedenen Augen dieselbe, mit den beiden andern muss daher die Erregung noch variiren. Letztere selber ist aber erst durch eine neue veränderliche Funktion mit der Empfindung verknüpft.

Etwas anschaulicher zeigt sich dies auch so. Wenn durch Ermüdung die Erregbarkeit der Retina geschwächt oder durch Adaptation erhöht ist, so wird dieselbe Reizstärke dort eine geringere, hier eine grösse Empfindungs-

intensität bewirken. Und wenn jene Aenderung eine Grundfaser vorzugsweise betrifft, der Reiz aber einer gemischten Farbe entspricht, so müssen zu den Verschiedenheiten der Intensität solche des Farbentones hinzukommen. Wenn andererseits durch stärkere Anhäufung des Pigments im gelben Fleck die grünblauen Strahlen in einem Auge stärker absorbirt werden als in einem andern, so wird dort das Weiss des unmittelbaren Sonnenlichts einen röthlichern Character annehmen, relativ zu dem Weiss des zweiten Auges.

Es geht hieraus hervor, dass die Farbentafel, die ein Beobachter aus seinen Versuchen construirt, im Allgemeinen nur für die beobachtende Stelle seines Auges streng richtig und auch da eine Funktion der Erregbarkeit ist. Für die Beobachtung ergiebt sich die wichtige Forderung, die Erregbarkeit möglichst constant zu erhalten.

1. Thatsächliche Grundlagen der Farbentheorie.

Die Beziehungen zwischen den einzelnen Punkten der Manigfaltigkeit werden durch die Mischung der Farben gewonnen. Die Mischungsversuche müssen daher die eigentliche Grundlage der Farbentheorie bilden. Da sie aber stets die Veränderungen des Lichts im Auge einschliessen, so entsteht die weitere Aufgabe, den Einfluss dieser für ihre Elimination zu ermitteln.

In den folgenden Untersuchungen war dieser Gesichtspunkt maassgebend. Sie sind im Institute des Herrn Geheim-Rathes Helmholtz ausgeführt. Die Güte, mit der mein hochverehrter Lehrer mir seine Unterstützung zuwandte, verbindet mich ihm in unwandelbarer Dankbarkeit.

Ueber die Mischung der Spectralfarben.

1.

In den Untersuchungen der Herren Helmholtz und Manwell über die Mischung der Spectralfarben*) liegt ein Widerspruch hinsichtlich des Verhaltens der Sättigung, welche die Mischfarben relativ zu den entsprechenden homogenen Farben des Spectrum zeigen. Von dem Verhalten der Sättigung hängt nun gleichzeitig ab die Form der Farbentafel, die Richtigkeit oder Unrichtigkeit der objectiven Auffassung der Farbenmischung und die Bestimmtheit oder Unbestimmtheit der physiologischen Farbentheorie aus den Mischungsversuchen. Es ist daher gerechtfertigt, wenn diese Sättigung zum Object einer neuen Untersuchung gemacht wurde.

Der für Experimentaluntersuchungen allgemein gültige Grundsatz, die Erscheinungen in den einfachst möglichen Abhängigkeiten darzustellen, verlangt die Mischung von zwei Spectralfarben. Diese Methode ist darum den Manwell'schen Bestimmungen aus der Mischung dreier Spectralfarben zu Weiss vorzuziehen. In der That, letztere führt nicht nur eine grössere Anzahl von Variabeln ein, sie implicirt auch die quantitative Bestimmung der Farben, während jene, soweit es sich nur um die allgemeine Form der Mannigfaltigkeit handelt, rein qualitativ möglich ist. Eine Messung der Intensität der Farbenempfindung ist bei der logarithmischen Natur und dem verschiedenen Grade der Funktionen, welche die Abhängigkeit der Helligkeit von der Lichtstärke ausdrücken, bis jetzt gar nicht möglich. Auf die Lichtstärken influencirt ausserdem die ganze Reihe der vom

*) Helmholtz, Ueber die Theorie der zusammengesetzten Farben. Pogg. Ann. 87. 15. Physiol. Optik. 279. 945.

Manwell, On the Theorie of Compound Colours, and the Relations of the Colours of the Spectrum. Phil. Trans. 1860. 57.

Lichte durchstrahlten Medien in viel complicirterer Weise als auf die Qualitäten des Lichtes.

Aus diesem Gesichtspunkte entspringt unmittelbar die allgemeine Forderung der Versuche: Es sind zwei Farbenfelder, das eine gebildet aus einer homogenen Spectralfarbe, das andere gemischt aus zwei Spectralfarben, bei gleichem Farbentone und gleicher Helligkeit in ihrer Sättigung zu vergleichen. — Diese Prüfung ist über das ganze Feld der Combinationen zweier Spectralfarben, soweit in experimentellen Untersuchungen von solchen überall die Rede sein kann, auszudehnen. Nur die complementären Farben fallen aus der Reihe.

Für die Ausführung der Versuche ergiebt sich aus dieser allgemeinen Forderung die Aufgabe, zwei solche spectrale Felder veränderlich in Ton und Helligkeit der einzelnen homogenen Farben neben einander herzustellen. — Es ist dabei aus leicht ersichtlichen Gründen der subjectiven Methode der Vorzug zu geben.

Dies erreichte ich durch die folgende Anordnung (Siehe Fig. 1.). Von einem feststehenden Spiegel reflectirt, fällt das diffuse Licht des Himmels durch die Spalten eines Schirmes S_1, welcher in eine Oeffnung des Fensterladens eingefügt ist, in das verdunkelte Beobachtungszimmer. Der Schirm enthält zwei übereinander befindliche verticale Spalten von 3 Cm. Höhe, welche, horizontal gegen einander beweglich, in beliebiger Entfernung von einander und beliebiger Breite eingestellt werden können. Der untere rechte Spalt (s. Fig. 1a., die eine schematische Andeutung von dem Schirme giebt) heisse s'_1, der obere links s''_1. — In drei Meter Entfernung von S_1 sind Prisma und Linse aufgestellt, welche von s'_1 und s''_1 zwei spectrale Bilder entwerfen. Das Prisma P ist ein gleichseitiges Münchener Flintglasprisma, die Linse L eine achromatische Steinheil'sche Linse von 40 Cm. Brennweite. Hinter

der Linse befindet sich ein Diaphragma D, dessen rechteckförmige Oeffnung in der Richtung der Breite mittels einer Schraube beliebig erweitert oder verengert werden kann. — Im Orte der spectralen Bilder steht der von Herrn Helmholtz construirte und Pogg. Ann. XCIV. S. 3, sowie Physiol. Optik. S. 304 beschriebene Schirm S_2, dessen beide verticale Spalten s'_2 und s''_2 genannt sein sollen; s'_2 sei, von der Rückseite des Schirmes gesehen, der rechte, s''_2 der linke. Auf der vordern Seite sind (wie in Fig. 1b. besonders gezeichnet) auf den versilberten Schlitten die zwei reinen Spectren σ_1 und σ_2 wahrzunehmen; sie liegen über einander, σ_1, das s'_1 entspricht oben, σ_2 dem Spalt σ_1'' entsprechend unten, und sind horizontal gegen einander verschoben: σ_1 gegen s_2'' und σ_2 gegen σ_2' hin.

Sind die Spalten s_2' und s_2'' geöffnet, so fallen im Allgemeinen vier Spectralfarben durch dieselben; es kann aber mit Leichtigkeit die eine davon abgeblendet werden, so dass jetzt, wie verlangt, drei homogene Farben für die Beobachtung zur Verfügung stehen. Diese treffen das Objectiv eines astronomischen Fernrohrs F, welches unmittelbar hinter S_2 auf das Diaphragma D eingestellt ist. Es vereinigt zunächst alle drei durch die Spalten gegangenen Farben in ein einziges Farbenfeld von der Form der Oeffnung des Diaphragma. Durch ein zwischen S_2 und das Objectiv des Fernrohrs passend eingeschobenes, sehr schwach ablenkendes Prisma p (von 3° brechendem Winkel) kann aber immer eine solche Trennung derselben erzielt werden, dass zwei Farbenfelder neben oder über einander erscheinen: das eine gemischt aus zwei Farben, das andere gebildet von der dritten Farbe. Unmittelbare Berührung beider wird durch Einstellung der Breite des Diaphragma D erreicht. — Sind durch die Lage und Breite von s_1' und s_1'' die Spectren σ_1 und σ_2 gegeben, so hängt der Farbenton der Felder

noch ab von dem Orte der Spalten s_2' und s_2'' in den Spectren, und ihre Helligkeit von der Breite dieser Spalten. Beide, Farbenton und Helligkeit der drei homogenen Farben passend herauszufinden, ist die jedesmalige Aufgabe des Versuches. Ehe ich die Art, wie diese Bestimmung geschieht, näher bespreche, will ich einige Bemerkungen beifügen über die Bedingungen, welchen die einzelnen Theile der Zusammenstellung zu genügen haben.

Es kommt in der Anordnung Alles darauf an, möglichst homogene Spectralfarben zu gewinnen und den Farbenfeldern die möglichst zweckmässige Form für die Vergleichung zu geben. Die erste Forderung verlangt die Herstellung reiner Spectren und die Einstellung der Spalten s_2' und s_2'' in den Ort derselben, parallel den Frauenhoferschen Linien. Für den ersten Punkt müssen die Spalten in S_1 schmal und vertical sein; das Prisma P soll symmetrisch zu denselben, mit verticaler brechender Kante im Minimum der Ablenkung aufgestellt werden; die Linse L und das Diaphragma D sind symmetrisch in Beziehung auf die Symmetrieaxe der Spalten in S_1 und des Prisma P zu stellen, wenn man sich dieselbe durch das Prisma im Minimum der Ablenkung gebrochen denkt; die Oeffnung von D endlich darf nur den mittleren, nicht zerlegten Theil des Lichtbündels durchlassen. Diesen Bedingungen konnte ich theils durch Beurtheilung von blossem Auge, theils durch die Benützung von Reflexions- und Brechungsbildern in einer Weise Genüge leisten, welche für die vorliegenden Zwecke vollkommen befriedigt. — Die richtige Einstellung der Spalten des Schirmes S_2 in den Ort des Spectrum wird durch das Verschwinden der different farbigen Säume des Feldes erkannt, welches eine einzelne Farbe, durch einen Spalt fallend, liefert. Sehr zweckmässig controlirt man sie, indem man durch den Spalt hindurch mit einer

ander eintreten. Diese Beobachtung giel
eine Controle für die Einstellung des Pris
mum der Ablenkung: die horizontalen u
Linien des Spectrum müssen gleichzeitig
sehen werden. — Diffuses weisses Licht,
den Wänden oder Objecten des Zimmers re
die optischen Apparate strömt, wurde d
möglichst abgehalten; Reflexionen des Lich
paraten selber (an der Rückfläche des Pr
metallischen Flächen des Schirmes S_2 und
ma) war durch Schwärzung der Theile vor

Die Beurtheilung der Farbenfelder ve
rücksichtigung der folgenden Momente. E
dass ein farbiges Feld für eine feine Beurth
aus eine hinreichende scheinbare Grösse
Bei passender Wahl der Vergrösserung
lässt sich auch bei bescheidener Grösse
dies immer leicht erreichen. Die Helligke
felder darf weder zu schwach noch blendend
Tageshelligkeit ist immer am Günstigsten,
die Spalten am meisten verengern, also di
reinsten und die einzelnen Farben in den k
vallen herstellen lassen; zu geringe Stärk
lichtes darf keineswegs durch Erweiterun
compensirt werden. — Farbige Säume d

keiten oder Unreinigkeiten frei sein, da sich alle in vergrössertem Maassstabe als dunkle Flecke im Farbenfelde präsentiren.

Im Versuche sind vor Allem die drei willkürlich gewählten Spectralfarben zu gewinnen. Zur Bestimmung der sechs Grössen, welche ihre Farbentöne und Helligkeit ausdrücken, dienen Breite und Lage der vier Spalten. Da in S_2 zwei Farben immer durch denselben Spalt gehen, so sind zwei Paare von diesen 8 Veränderlichen von einander abhängig, ihre Zahl reducirt sich aber auf 6, der nothwendigen und hinreichenden Anzahl. — Für die Einstellung der Spalten s_2' und s_2'' im Spectrum wird in den meisten Fällen einfach das blosse Auge genügen, indem man sich eben, ohne nähere Angaben zu beabsichtigen, einfach die Aufgabe stellt, zwei gewählte Farben zu einer dritten zu mischen. Wo es sich aber um die genauere Bestimmung des Ortes jener Farben im Spectrum, der relativen Lage zu den Frauenhoferschen Linien oder der Wellenlänge, handelt, da ist ein complicirteres Verfahren nöthig, das unten näher besprochen wird.

Liegen die drei homogenen Farben in den Feldern vor, so ist man bei der eigentlichen Aufgabe angelangt, durch genaue Abstufung ihrer Lichtstärken, d. h. der vier Spaltbreiten, Farbenton und Helligkeit der Felder gleich zu machen. - Ist dies erreicht, so kann die Sättigung beider verglichen werden. Bei diesem Verfahren sind, soll es übereinstimmende Resultate liefern, gewisse Vorsichtsmaassregeln zu beobachten. Dem beobachtenden Auge ist am Ocular des Fernrohrs eine feste und symmetrische Lage zu geben. Schwankt es hin und her, so tritt von der einen Farbe bald mehr bald weniger Licht durch die Pupille und die Farbenfelder variiren, ohne dass objectiv etwas geändert worden wäre. Die Accommodation des Auges muss sorgfältig der Mischfarbe angepasst sein; denn mit dem Auftreten von ausschliesslichen

Zerstreuungskreisen für die eine Farbe erscheint an dem Rande diese Farbe allein und dann färbt sich gewöhnlich das ganze übrige Feld in der entsprechenden Farbe. Sowohl Nachbilder als Contrasterscheinungen sind wohl in Betracht zu ziehen. Ihr Einfluss ergiebt sich meist leicht bei Wiederholung der Vergleichung in verschiedener Reihenfolge und kleinen Aenderungen der Lichtstärke einer der drei Farben. Subjective Erscheinungen mischen sich bisweilen bei engem Spalte in S_2 sehr störend in die Felder. Man kann ihnen durch etwas grössere Breite dieser Spalten, bei Verengerung derjenigen in S_1, einigermaassen, begegnen. Die Verschiedenheit der Empfindung bei Aenderung des Ortes des Netzhautbildes ist schon hervorgehoben; sie sowohl als analoge Unterschiede in den Empfindungen beider Augen werden von den meisten Beobachtern, die beide aufmerksam vergleichen, sofort wahrgenommen.

Die Resultate dieser Beobachtungen sind die folgenden. Zunächst boten sich naturgemäss die nahe beisammenliegenden Farben des Spectrum der Untersuchung dar. Für sie sind die Ergebnisse übersichtlich in folgender Tabelle zusammengestellt. Es ist dabei die Sättigung der Mischfarbe, wo keine Verminderung zu bemerken war, als spectral, wo aber eine solche sich zeigte, als weisslich oder weiss, je nach dem Grade der Verminderung, bezeichnet.

Componenten.		Mischfarbe.	Sättigung.
Roth	Gelb	Orange	Spectral
Orange	Gelbgrün	Gelb	Spectral
Gelb	Grün	Gelbgrün	Weisslich
Gelbgrün	Blaugrün	Grün	Weiss
Grün	Cyan	Blaugrün	Weisslich
Blaugrün	Indigo	Cyan	Spectral
Cyan	Violett	Indigo	Spectral

Diese Tabelle zeigt in den Sättigungsgraden der Mischfarben eine durchaus symmetrische Anordnung in Beziehung auf das Grün. Alle Mischungen, wo Grün nicht auftritt, sind von demselben Sättigungsgrade wie die entsprechende Spectralfarbe; alle, wo es auftritt, zeigen eine Sättigungsverminderung und zwar ist diese klein, wenn Grün eine der Componenten bildet, stärker, wenn es die Mischfarbe selbst ist. Es geht daraus hervor, dass das Grün jedenfalls eine ausgezeichnete Stellung in der Farbenreihe einnimmt.

Dies zeigte sich auch in den Mischungen von Gelb und Blaugrün zu Grün oder Gelbgrün und von Cyan und Gelbgrün zu Grün oder Blaugrün, welche alle weisslich ausfielen — Ebenso in der jetzt sich anschliessenden Reihe von Mischungen, wo die Componenten weiter auseinander im Spectrum liegen. Die Resultate dieser Reihe sind in der folgenden Doppeltabelle zusammengestellt. Es ist darin unter Roth das äusserste, gewöhnlich sichtbare Roth des Spectrum verstanden, unter Violett die Farbe zwischen den Linien G und H, unter Grün die Farbe zwischen C und F, etwas näher jener Linie, unter Gelbgrün die Farbe von E bis C, unter Blaugrün diejenige der blauen Seite von F. Diese Definitionen sollen aber zunächst nur approximativen Sinn haben.

Compon.	Mischfarbe.	Sättigung.	Compon.	Mischfarbe.	Sättigung.
Roth	Orange	Spectral	Violett	Indigo	Spectral
Gelbgrün	Gelb	Spectral	Blaugrün	Cyan	Spectral
Roth	Orange	Weisslich	Violett	Indigo	Weisslich
	Gelb	Weisslich		Cyan	Weisslich
Grün	Gelbgrün	Weisslich	Grün	Blaugrün	Weisslich

Die Beobachtungen, welche beide Tabellen enthalten, lassen sich so zusammenfassen: Alle Farben von Roth

bis Gelbgrün einerseits, alle vom Violett bis zum Blaugrün andererseits geben unter sich Mischfarben von der Sättigung der entsprechenden dazwischen liegenden Spectralfarben. Grün mit irgend einer Farbe gemischt giebt eine Sättigungsverminderung.

Da die Farben der Enden des Spectrum sich wieder nähern, so waren zu den angeführten Mischungen noch die folgenden zu fügen.

Componenten.		Mischfarbe.	Sättigung.
Violett	Orange	Roth	Weisslich
Roth	Cyan	Indigo	Weisslich
		Violett	Weisslich
Roth	Indigo	Violett	Weisslich

Die Mischfarben sind hier alle weisslich. Eine besondere Anmerkung verdient jedoch die Mischung von Roth und Indigo zu Violett. Die geringere Sättigung der Mischfarbe gegenüber dem homogenen Violett ist zwar deutlich herauszufinden; aber doch giebt es Fälle, wo die beiden Felder kaum von einander unterschieden werden können. Man befindet sich hier oft, wie auch schon Herr Aubert erwähnt, in der eigenthümlichen Lage, dass man zwar sicher einen Unterschied der Felder erkennt, aber nicht anzugeben weiss, ob er in der Sättigung oder in der Helligkeit oder im Farbentone liegt. Lässt er sich noch als der Helligkeit angehörend erkennen, und bringt man dann die Helligkeiten auf möglichste Gleichheit, so findet man die Mischfarbe deutlich weisslicher als die spectrale Farbe. Letzteres ist gerade bei den besten Tageshelligkeiten und bei der sorgfältigsten Vermeidung aller Nachbilder der Fall.

Ueberhaupt ist bei den Mischungen der dritten Tabelle eine sehr genaue Beobachtung der oben besprochenen

Cautelen gefordert. In's Besondere sind wohl die erste und letzte derselben die schwierigsten von allen. Hier treten jene eigenthümlichen, von dem Schwanken der Accommodation bedingten Erscheinungen ganz besonders zu Tage. Von der einen Farbe muss immer nur ausserordentlich wenig gewählt werden; der eine Spalt in S_2 wird damit sehr enge, so dass die subjectiven Erscheinungen im Farbenfelde sehr begünstigt werden. Endlich könnte wohl ein psychischer Grund mit im Spiele sein, der in dem Auftreten einer sehr reinen Grundfarbe in der Mischung läge. Sind ja doch Roth und Grünblau ebenfalls nur sehr schwer zu Weiss zu vereinigen, und entspricht ja die berühmteste Zusammenstellung der Farben, die Triade Roth, Grün, Violett der italienischen Maler, den drei Grundempfindungen.

Es wurde oben schon hervorhoben, dass eine Beobachtung strenge nur für das eine Auge Gültigkeit hat. Beispiele von Verschiedenheiten für meine beiden Augen sind folgende. Eine Mischung von Roth und Gelbgrün, welche dem rechten Auge Grün im Vergleich zu dem spectralen Gelb erschien, war für das linke zu roth. Eine Mischung von Violett und Blaugrün, welche das rechte Auge von dem spectralen Indigo nicht unterschied, erschien dem linken mehr Cyanblau. Roth und Indigo, für das rechte Auge zusammengesetzt zu einem Violett, das im Farbentone dem spectralen gleich war, zeigten dem linken Auge eine Purpurnuance. Violett und Orange für das linke Auge zu Roth zusammengesetzt, boten dem rechten ein Rosa dar. Diese Unterschiede erklären sich unter der Annahme, dass jedesmal die brechbareren Strahlen der Mischung vom Pigmente des rechten Auges weniger stark absorbirt werden, als von dem des linken.

Die obigen Beobachtungen weichen von den Resultaten, die Th. Young, Helmholtz und Manwell gewonnen, einigermaassen ab. Wenn ich diesen hochbe-

rühmten Männern gegenüber die Resultate mir zu vergleichen erlaube, so widerspricht dies ebenso einer geziemenden Bescheidenheit als meiner tiefen Verehrung für sie. Doch mag das Vertrauen in die Richtigkeit der Methode und das Bewusstsein gewissenhafter Beobachtung es rechtfertigen, die Gründe zu suchen, welche die Abweichungen bedingen konnten.

Th. Young sagt*): „It is certain, that the perfect sensations of yellow and of blue are produced respectively by mixtures of red and green and of green and violet light." Wenn auch Young, so viel mir bekannt ist, nirgends ausführliche Mittheilungen über Farbenmischungen gemacht, so ist doch aus der Bestimmtheit seines Ausdruckes, sowie aus der Aenderung der Wahl der Grundfarben in seiner zweiten Besprechung derselben zu schliessen, dass er seinen Satz auf eigene Versuche stützt, zumal da die Resultate seiner Vorgänger alle sehr von ihm abweichen**). Die Verschiedenheit dieser Resultate Young's von den oben mitgetheilten, könnte davon herrühren, dass seine Methode geringe Sättigungsunterschiede nicht zu erkennen erlaubte, oder dass er in beiden Mischungen nicht ganz denselben Ton des Grün benützt hat.

Die Abweichungen von den Beobachtungen des Herrn Helmholtz***) bestehen darin, dass ich eine Anzahl von Mischfarben weniger gesättigt fand. Doch beziehen sie sich nur auf sehr geringe Sättigungsverminderungen

---

*) Th. Young, Lectures on natural philosophy I. 439. 440.

**) Vergl. auch Herschel (Light Art 518) und Dove (Farbenlehre 34). Da die Annahme von Roth, Gelb und Blau als Grundfarben in der Abhandlung: „on the theory of light and colours, read Nov. 12. 1801", die Annahme von Roth, Grün und Violett in den Lectures 1807 sich findet, so müssen die Versuche in dieses Intervall fallen.

***) Helmholtz, Ueber die Theorie der zusammengesetzten Farben Pogg. Ann. 87. 45. Müller's Archiv 1852. 461. Physiol. Optik. 279. Die obige Vergleichung bezieht sich auf die Tabelle der letzteren Stelle.

und sind wohl in der Kleinheit der Felder in den Versuchen des Herrn Helmholtz begründet.

Herr Manwell*) zieht aus seinen Farbentafeln zunächst den Schluss: „The orange aud yellow of the spectrum are chromatically equivalent to mixtures of red aud green. They are neither richer nor paler than the corresponding mixtures, and the only difference is that the mixture may be resolved by a prism, whereas the colour in the spectrum cannot be resolved. — In the same way the colours from the primary green to blue are chromatically identical with mixtures of these." Dies schliesst um so weniger erhebliche Abweichungen von meinen Versuchen ein, wenn man in den Manwell'schen Tafeln die ganz deutlich vorhandene Abrundung der Ecke B (namentlich in Fig. 4) berücksichtigt, nur wäre die Krümmung hier etwas weniger brechbar. Herr Manwell zieht aber für die Enden des Spectrum den zweiten Schluss: the extreme ends of the spectrum are probably equivalent to mixtures of red and blue, but they are so feeble in illumination that experiments on the same plan with the rest can give no result, but they must be examined by some special method." Wäre dieser Schluss richtig, so würde er wesentliche Verchiedenheiten von meinen Resultaten involviren. Ich werde mir unten erlauben, näher auf die Discussion dieses Punctes einzugehen.**)

*) Manwell, On the Theory of Compound Colours. Phil. Trans. 1860. 57.

**) Es braucht der Widerspruch nicht hervorgehoben zu werden, in welchem die obigen Beobachtungen mit der fast allgemein angenommenen Regel stehen, dass die Sättigungsverminderung der Mischfarbe in gewissem Sinne proportional sei der Entfernung der gemischten Farben im Spectrum. Interessant aber ist ihre Beziehung zu den Consequenzen, zu welchen die Theorie des Mitschwingens in den nervösen Organen schon ihre Begründer geführt hat: „dass gar kein, einer homogenen Farbe identischer Farbenton durch Mischung erlangt werden kann." Grailich. Wiener Sitzungsber. XII. Math. nat. Cl. 283.

2.

Die mitgetheilten Versuche führten zu dem Resultate, dass das eigentliche Grün des Spectrum in allen Mischungen, mag die zweite Componente sein, welche sie wolle, eine Sättigungsverminderung der Mischfarbe gegenüber der entsprechenden spectralen Farbe bedingt. Oben waren für die nähere Definition dieses Grün als Grenzen desselben die Frauenhoferschen Linien C und F angenommen, ohne übrigens nähere Genauigkeit damit beanspruchen zu wollen. Es sollen jetzt diese Grenzen genau bestimmt werden.

Wird in der Mischung des Grün mit einer weniger brechbaren Farbe von den weniger brechbaren Tönen des Grün zu den brechbareren fortgeschritten, bei der Mischung mit einer brehbareren Farbe aber umgekehrt von den brechbareren Tönen zu den weniger brechbaren, so lässt sich die Aufgabe in präciser Fassung so ausdrücken: Es soll bestimmt werden, für welche Wellenlänge des Grün in jeder dieser Reihen die Sättigungsverminderung anfängt, merklich zu werden.

Ich wählte die Mischungen mit Roth und Violett zu Gelb und Cyan und ging dort von E aus über C gegen F, hier von c über F gegen C hin.

Die Zusammenstellung des Apparates war ganz dieselbe, wie die oben beschriebene. Durch den einen Spalt des Schirmes S_2 fiel nur das Grün des einen Spectrum (die in ihn fallende Farbe des andern war abgeblendet), durch den andern Spalt fielen entweder Roth oder Violett von demselben Spectrum und Gelb oder Blau von dem andern. Ein Spalt war somit für das Grün allein zur Verfügung. Durch Drehen der verticalen Schraube seines Schlittens konnte er in stetigem Gange über die Töne des Grün verschoben werden. Beobachtete man dabei mit einer passend gewählten Lupe durch den Spalt

die Partie des Spectrum, welche in ihn fiel, so konnte man leicht die dunkeln Linien derselben erkennen und so die Lage, welche der Spalt im Spectrum hatte, genau bestimmen.

In der ersten Versuchsreihe fiel durch den Spalt s_2'' das Grün des Spectrum σ_1, durch s_2' das Roth von σ_1 und das Gelb von σ_2. Zunächst stand s_2'' im Gelbgrün, die Linie E war deutlich in ihm zu sehen. Die Mischfarbe konnte vom Auge nicht vom spectralen Gelb unterschieden werden. Ich verschob jetzt s_2'' successive ganz wenig gegen das Grün und brachte die beiden Farbenfelder jedesmal in Ton und Helligkeit zu möglichster Gleichheit, bis ich ein schwaches Weisslichwerden der Mischfarbe gegenüber dem spectralen Gelb bemerkte. War dies der Fall, so konnte ich die Liniengruppe C mitten im Spalte wahrnehmen. Stellte ich nachher diese Linie auf den linken Rand des Spaltes ein — das Grün war dabei etwas weniger brechbar — so konnte ich keinen Unterschied in der Sättigung der Farbenfelder mehr wahrnehmen. Der Spalt s_2'' hatte dabei eine Weite von 0,5 Mm. Diese Bestimmung zeigte in Wiederholungen sehr gute Uebereinstimmung. Die Abweichungen waren immer nur solche, dass ich entweder noch eine Spur von Sättigungsunterschied erkannte, wenn C am linken Rande des Spaltes war, oder erst eine solche, wenn C mit dem rechten sich deckte.

In der zweiten Versuchsreihe fiel durch den Spalt s_2' das Grün des Spectrum σ_2, durch s_2'' Violett von σ_2 und Blau von σ_1. Zunächst stand s_2' beträchtlich jenseits von F im Blaugrün: die Mischfarbe war dem spectralen Blau in jeder Beziehung ähnlich. Schob ich nun durch Drehen der verticalen Schraube den Spalt gegen F hin, bis ich eben eine Sättigungsabnahme bemerkte, so übernahm jetzt die Linie F genau die Rolle von C; auch hier waren die bei Wiederholungen eintretenden

Schwankungen ganz analoge. Die Linie F bestimmt somit den Anfang des Weisslichwerdens der brechbareren Mischungen des Grün.

Es geht hieraus hervor, dass das Grün, welches bei Mischung mit irgend einer andern Farbe immer eine Sättigungsverminderung relativ zur entsprechenden Spectralfarbe bedingt, für meine Augen durch die Frauenhofer'schen Linien C und F begrenzt ist, somit das Intervall von 5171—4860 Hunderttausendtel Millimeter Wellenlänge umfasst.

Für die Beurtheilung der Genauigkeit dieser Bestimmung will ich anführen, dass, wie sich aus der Spaltweite und dem Abstande von C und F leicht berechnen liess, die Abweichungen der einzelnen Bestimmungen 10 Einheiten der Wellenlänge nicht überschritten haben. Auch mag beigefügt sein, dass ich für die beiden Augen keinen Unterschied in der Lage der Grenzen bemerkt habe.

Diese Bestimmung gibt die Sättigungsverhältnisse, wie sie das Auge in Wirklichkeit unterscheidet und ist eben darum an eine Eigenthümlichkeit desselben gebunden, die hier noch hervorzuheben ist. Das Auge unterscheidet nämlich nur endliche Grade der Sättigung. Die obigen Ergebnisse sagen dabei strenge nur: Bei Mischung von Roth mit successive brechbareren Tönen des Gelbgrün und von Violett mit immer weniger brechbaren Tönen des Blaugrün wird dort bei C, hier bei F dieser endliche Grad des Sättigungsunterschiedes überschritten und darum vom Auge eben wahrgenommen. Nun ist bekannt, dass dieser Werth selber mit der Farbe wechselt. Daraus folgt, dass die Bestimmungen von C und F nicht ganz gleichartig sind. Letzteres entspricht einer geringeren Menge von beigemischtem Weiss als ersteres. Auf gleiche Mengen des hinzuzufügenden Weiss

reducirt, würde somit die untere Grenze etwas näher gegen E hin fallen. —

Werden in den Mischungen des Grün mit Roth von C an successive brechbarere und brechbarere Töne, in den Mischungen mit Violett von F an stetig weniger brechbare Töne gewählt, so nimmt die Sättigungsverminderung je von Null an continuirlich zu, bis sie dort bei der Complementärfarbe des Roth, hier bei derjenigen des Violett zu einem Weiss führt. Daraus folgt, dass zwischen C und F eine Wellenlänge existiren muss, welche gleiche Sättigungsabnahme für beide Mischungen gibt. Wird der Begriff Sättigungsverminderung in dem weitern Sinne, der ihn unabhängig von der Unterschiedsempfindlichkeit des Auges macht, gefasst, so lässt sich dieser Farbenton als diejenige Wellenlänge des Grün definiren, welche mit Roth und Violett zwei Mischfarben erzeugt, die aus den entsprechenden Farben des Spectrum durch Addition derselben Menge Weiss erhalten werden können. — Wählt man die Mischfarben so, dass sie gleiche Stellung zu den zu mischenden Farben haben, so gewinnt dieser Ton des Grün, welches für beide keinen Unterschied in der Sättigungsabnahme gibt, eine gewisse Analogie zu einem ideellen Tone des Grün, der für beide keine Sättigungsabnahme bedingt, und wird damit für die theoretischen Betrachtungen von Wichtigkeit. Es ist der grüne Ton, der mit der grössten relativen Menge Purpur Weiss gibt, steht also dem Roth und Violett zur Seite, die mit der grössten relativen Menge Blaugrün nnd Gelbgrün Weiss erzeugen.

Die Bestimmung dieses Farbentones beruht, ausser auf der willkührlichen Wahl von Violett und Roth, als Farben mit denen er gemischt werden soll, noch auf der Wahl der Mischfarben, welche je ein bestimmtes Verhältniss in den Abständen von den Componenten implicirt. Dies macht eine genaue Ermittelung durchaus un-

möglich; doch kann wenigstens annähernd eine solche versucht werden, wenn man jenen Lagen der Mischfarben wahrscheinliche Werthe beilegt. Da die Sättigungsverminderung einer Farbe durch Beimischung einer gewissen Quantität Weiss, von der Helligkeit der Farbe wesentlich mit abhängt, so setzen die obigen Betrachtungen gleiche Helligkeiten der Mischfarben voraus. Diese Gleichheit ist nun wieder im Allgemeinen nicht strenge zu erreichen, sie konnte aber doch im Versuche als annähernd erfüllt betrachtet werden. Als Mischfarben wählte ich nämlich Gelbgrün und Blaugrün, den Linien C und F entsprechend. In den grünen Tönen des Spectrum ändert sich aber die Helligkeit nicht auffallend, sie durfte aber für C und F als gleich betrachtet werden. Dann entsprach im Versuche der Gleichheit der Helligkeiten Gleichheit der Spaltbreiten.

Ich stellte nun nach einander zwei Paare von Mischungen dar; das eine war eine Mischung von Roth mit Grün und eine solche aus Gelbgrün von der Brechbarkeit der Linie C mit Weiss; das andere war gebildet aus Violett, welches mit Grün, und aus Blaugrün (F), welches mit Weiss gemischt war. Das homogene Blaugrün hatte dieselbe Helligkeit wie das homogene Gelbgrün, und die Menge des Weiss war für beide dieselbe. Die Felder jedes Paares wurden auf gleiche Helligkeit und gleichen Farbenton gebracht; in dem einen Paare war ausserdem Gleichheit der Sättigung durch passende Wahl des Weiss erzielt. Es war dasjenige Grün zu finden, für welches jetzt auch in dem andern Paare Gleichheit der Sättigung existirte.

Hiezu diente mir die folgende Modification der früheren Versuchsanordnung. Der Schirm S_1 war ersetzt durch einen zweiten mit drei analogen verticalen Spalten von je 2 Cm. Höhe, die immer leicht in eine solche Stellung zu bringen waren, dass durch den einen Spalt des

Schirmes S_2 Gelbgrün von der Brechbarkeit der Linie C, Blaugrün von derjenigen der Linie F und ein dazwischen liegendes Grün fielen; der andere Spalt des Schirmes S_2 war dann disponibel für Roth oder Violett. S_1 enthielt nun weiter einen linearen Spalt w von der Länge der drei ersten zusammen, bestimmt, das in die Mischungen eingehende Weiss zu liefern. Hiezu war seitlich von dem Prisma P, ganz in der Nähe desselben, ein Spiegel so aufgestellt, dass die von w ausgegangenen Lichtstrahlen erst an ihm, dann an der zweiten brechenden Fläche des Prisma reflectirt wurden. Auf dem Schirme S_2 zeigte sich ausser den drei Spectren — ein Schirm, senkrecht zu S_1, verhinderte, dass w auf S_2 ein viertes Spectrum erzeugte — ein lineares weisses Bild von einer Höhe, die gleich ist der Summe der Breiten jener drei. Durch passende Lage des Spiegels wurde dieses weisse Bild mit den Linien C und F, welche dann seine beiden Enden bildeten, zur Deckung gebracht.

Im Versuche waren zunächst das Grün der Linie C und ein weisses lineares Bild von der Grösse dieser Linie und sie deckend (hiezu war w von oben her hinreichend zugedeckt) benutzt; sie bildeten, durch ein Prisma schwach abgelenkt, das eine Farbenfeld. Mit ihnen zusammen fiel das Grün des mittleren Spectrum σ_2 durch den Spalt s_2'', während s_2' auf das Roth desselben Spectrum eigestellt war. Waren Farbentöne, Helligkeiten und Sättigungsgrade der Felder gleichgemacht, so wurde s_2' an die Stelle von s_2'' gebracht, was sich durch Beobachtung des linearen weissen Bildes oder einer der Linien C und F sehr genau erreichen liess; s_2' und s_1'' erhielten gleiche Breiten mit s_2'' und s_1'. Wurde dann noch w ebenso weit von unten her zugedeckt, wie vorher von oben und s_2'' auf Violett eingestellt, so waren die beiden andern Felder gewonnen. Das zusammengesetzte Blaugrün wurde dem mit Weiss gemischten in

Ton und Helligkeit möglichst ähnlich gemacht, und hierauf die Sättigung beider verglichen. Im Allgemeinen fällt diese nicht gleich aus. Der Ton des Grün und die Menge des Weiss werden alsdann zweckentsprechend geändert und Gleichheit der Felder hergestellt. Die Controle muss jetzt in umgekehrter Reihenfolge mit der ersten Mischung angestellt und das Verfahren so lange fortgesetzt werden, bis für dasselbe Grün und dieselbe Menge Weiss beide Paare der Mischfelder Gleichheit der Sättigung zeigen.

War dies erreicht, so wurden die dunkeln Linien des bestimmten grünen Tones mikroskopisch beobachtet; sie lassen sich, wenn s_1" sorgfältig symmetrisch verengert worden war, im Spalte des Schirmes S_2 mit grosser Deutlichkeit wahrnehmen. Wenn zum Voraus alle Linien, die bei sehr weitem Spalte in S_2 zwischen C und F erkannt werden konnten, aufgezeichnet waren, so war die sichtbare Gruppe sofort bestimmt. Ausserdem wurde durch eine kleine, sich leicht ergebende Reihe von Ablesungen an der Scala des Schirmes der Ort ermittelt, den der Spalt in dem Zwischenraume zwischen den Linien C und F einnahm. Mit Hülfe dieser Beobachtungen liess sich die Liniengruppe des grünen Tones in den Kirchhoff'schen Tafeln mit Sicherheit wiederfinden. Dann konnten den Tabellen von Ditscheiner*) die Wellenlängen für dieselben sofort entnommen werden.

Das System von Linien, das ich zwischen C und F wahrnahm, habe ich in Fig. 3 wiederzugeben versucht; die relative Lage der Linien ist dieselbe wie in der Tafel II. des Herrn Kirchhoff, nur sind die Entfernungen im Verhältniss von 10:1 reducirt. Die specielle Gruppe, die ich in drei Versuchen bis auf sehr geringe Abweichungen der Lage immer im Spalte erkannte, ist

*) Ditscheiner, Wiener Sitzgsber. 1864. L. II. 296.

mit Gr. bezeichnet. Diese drei Linienpaare entsprechen den folgenden Linien der Kirchhoff'schen Tabelle II.:

1867.1	1834.3 und 1833.4	1750.4
1854.9	1821.4 und 1818.7	1737.7

Die Tabellen von Ditscheiner ergeben dafür folgende Wellenlängen in hunderttausendtel Millimeter:

5017	5040	5097
5027	—	5109

Das Mittel aus dem ersten und letzten dieser Werthe, das als wahrscheinlicher Werth der gesuchten Wellenlänge des Grün dienen mag, ist 5063.

Die Abstände dieses Ortes von den Linien C und F sind 108 und 203 Wellenlängen, weichen also kaum erheblich von dem Verhältniss 1:2 ab. Ich habe schon hervorgehoben, dass dieser Werth nur als ein näherungsweise bestimmter betrachtet werden darf.

Ueber die Abhängigkeit der Fluorescenz der Retina von der Wellenlänge und Intensität des auffallenden Lichtes.

Für die qualitativen Mischungsversuche werden von den Veränderungen, welche die Lichtstrahlen im Auge noch vor ihrer erregenden Wirkung erleiden, von besonderer Wichtigkeit die Aenderungen ihrer Brechbarkeit. Das Studium der Fluorescenz im Auge muss daher mit zu den Grundlagen der Farbentheorie gerechnet werden. Wie bekannt zeigen sowohl Cornea und Linse als Retina Fluorescenz; es ist aber klar, dass nur die Fluorescenz der letzteren von wesentlichem Einflusse auf die Resultate der Farbenmischung sein kann. Denn die von der Linse und Hornhaut ausgesandten Strahlen werden sich in diffuser Weise über die ganze Retina verbreiten und dürfen so dem Eigenlicht derselben zugezählt werden. Der Einfluss des letzteren muss aber auf alle Farben ein gleichmässiger sein.

Zu grösserer Einfachheit der Darstellung nenne ich im Folgenden: **Fluorescenzlicht** diejenige eigenthümliche Farbenerscheinung, welche beim Auffallen eines homogenen Lichtbüschels auf eine fluorescirende Substanz dem blossen Auge sich darbietet; **Fluorescenzspectrum** die prismatisch zerlegte Farbenerscheinung, die durch das Auffallen eines homogenen Lichtbüschels auf die fluorescirende Substanz neu erzeugt ist. Die Helligkeit und Farbe des Fluorescenzlichtes sowohl als die Mannigfaltigkeit des Fluorescenzspectrum und die Intensität jedes ihrer Elemente sind Functionen der Wellenlänge und der Intensität des auffallenden Lichtes. Diese Abhängigkeit soll für die Retina untersucht werden.

Die Untersuchung geschah an der herausgeschnittenen möglichst frischen Retina nach einer Methode, welche der von Herrn **Helmholtz** angewandten*) sehr ähnlich ist. Wie überall, wo es sich um Erkennen sehr geringer Grade von Fluorescenz handelt, musste auf die Retina Licht von nur **einer** bestimmten Brechbarkeit, dieses aber in möglichst grosser Stärke, auffallen, was die Herstellung eines vollkommen homogenen und möglichst intensiven Strahlenbüschels bei vollkommener Abblendung allen diffusen Lichtes von der Retina forderte. Damit war dann auch von selbst die für die specielle Richtung der Untersuchung geeignete Methode gegeben. Weiter musste jede Spur falsch dispergirten weissen Lichtes vermieden und einer Täuschung durch fremde Fluorescenz vorgebeugt sein. Ich suchte diesen Forderungen in folgender Weise nachzukommen. (Fig 2).

Vom Heliostaten H reflectirt fielen die Sonnenstrahlen durch einen beliebig zu erweiternden verticalen Spalt s_1 von 4 Cent. Höhe in 3 Meter Entfernung auf eine achromatische Linse L von 40 Cm. Brennweite. In der Mitte

*) Helmholtz, Pogg. Ann. 94. 205.

der Brennweite nahm sie das Münchener Flintglasprisma P von 60° brechendem Winkel, die Kante vertical und im Minimum der Ablenkung auf. Das von ihm entworfene spectrale Bild des Spaltes s, fiel auf den von Herrn Helmholtz construirten Schirm S, es war sehr hell, aber unrein, ja, in der Mitte in kleiner Ausdehnung ganz weiss. Von diesem Spectrum wurde jetzt ein kleiner Theil, einer bestimmten Brechbarkeit entsprechend, herausgegriffen, um ihm durch eine zweite Zerlegung die Homogeneität zu verschaffen. Durch den einen Spalt S (er soll durch denselben Buchstaben bezeichnet sein wie der Schirm) fiel nämlich dieser Theil in 25 Cm. Entfernung auf ein verticales Quarzprisma p, von 50° brechendem Winkel. Unmittelbar hinter ihm stehend, entwarf eine achromatische Linse l von 5 Cm. Brennweite ein spectrales Bild von S auf einem schwarzen Schirm s_2 aus Carton. Dieses Spectrum zeigte den sehr hellen linearen Streifen, der der gewählten Farbe entsprach und jetzt als homogen betrachtet werden konnte; daran schloss sich die Reihe der schwächeren Farben, die von der ursprünglichen Beimischung von Weiss zu jenem Streifen herrührte. Der Schirm s_2 enthielt einen verticalen, beliebig zu erweiternden Spalt. Ueber seine Rückseite wurde die Netzhaut in nicht zu dicker Lage ausgebreitet; sie blieb meistens ohne Weiteres auch in dieser verticalen Lage sofort an ihm haften. Dem Spalte wurde eine solche Lage gegeben, dass nur die intensive gewählte Farbe durch ihn auf die Netzhaut fiel. Auf der letzteren war dann von der Rückseite aus nur dieses eine helle Bild zu sehen. Es wurde durch ein zweites Quarzprisma p_2 nicht in der Richtung des direct durchgehenden Lichtes betrachtet. Die brechende Kante dieses Prisma kann horizontal nach der Methode von Stokes, oder, was vielleicht hier noch passender ist, ebenfalls vertical wie diejenige der übrigen gestellt sein.

Die Versuche waren immer an sehr hellen Sommertagen angestellt. Das Beobachtungszimmer war möglichst verdunkelt, eine Reihe aufgestellter Schirme suchte das noch vorhandene Licht von der Retina abzuhalten. Um dasjenige Licht das in p_1 und 1 etwa noch diffus zerstreut worden war, fortzuschaffen, war unmittelbar vor dem Schirme s_2 eine blaue Glasplatte B aufgestellt. Durch die besondere Art der Application der Retina war endlich jede Fluorescenz eines Trägers (z. B. von Glasplatten, in deren Wahl man nicht vorsichtig genug sein kann) ausgeschlossen. Die Versuche waren immer an ganz frischen, unmittelbar nach dem Tode des Thieres herausgeschnittenen Rindsaugen angestellt.

Es ist ersichtlich, dass die oben präcis gefasste Aufgabe sich bei der Retina nicht in der Allgemeinheit in genauen Messungen lösen lässt, wie es dort gefordert ist. Es giebt aber einzelne ausgezeichnete Punkte, deren Kenntniss ein vollkommen richtiges Gesammtbild jener Functionen verschafft. Diese suchte ich zu ermitteln.

Zunächst lässt sich die Abhängigkeit des Fluorescenzspectrum von der Wellenlänge des erzeugenden Lichtes im Allgemeinen leicht auf folgende Weise demonstriren. Der Spalt S steht zunächst im Violett, etwa in der Mitte zwischen den Linien G und H. Man sieht durch p_2 ein helles violettes Bild, an welches sich ein zwar schwaches, aber doch sehr deutliches Spectrum anreiht, das mit Ausnahme des Violett sämmtliche Farben des gewöhnlichen prismatischen Sonnenspectrum zeigt. Wird die blaue Glasplatte B unmittelbar vor das Prisma p_2 gehalten, so verschwindet das Fluorescenzspectrum vollständig. — Jetzt wird der Spalt S durch Drehen der verticalen Schraube des entsprechenden Schlittens oder, bei grösseren Excursionen durch Verschiebung des ganzen Schirmes in seiner eigenen Ebene gegen die weniger brechbaren Strahlen gerückt, die blaue Glasplatte steht

wieder vor der Retina. Sofort wird das Fluorescenzspectrum sichtlich schwächer, und wenn S im weniger brechbaren Blau angekommen ist, so verschwindet es gänzlich. Man sieht in diesem Falle nur das helle blaue Bild des primitiven Spectrum. Für das Indigo ist dagegen das Fluorescenzspectrum bei vollkommen richtiger Accommodation noch mit Sicherheit zu erkennen; es ist auch da ganz vollständig. — Wird nun der Spalt S wieder in's Violett gerückt, so ist das Fluorescenzspectrum wieder in relativ starker Helligkeit da. Dieses Wechselspiel lässt sich beliebig wiederholen. Es geht daraus hervor, dass bei den betreffenden Intensitätsverhältnissen des Versuches ($s_1 = 6$ mm, $S = 2{,}5$ mm) die Retina relativ starke Fluorescenz zeigt im violetten Lichte, nur sehr schwache im Indigo, keine oder wenigstens kaum erkennbare Spuren im Cyan.

Wird andererseits der Spalt S von der Mitte zwischen G und H gegen das Ende des Violett gerückt, so nimmt die Fluorescenz ebenfalls sehr ab, um für die ultravioletten Strahlen eine minimale zu werden. Diese Beobachtungen mit den erstern zusammengehalten ergeben, dass für das Sonnenspectrum die Fluorescenz der Retina zwischen G und H ein Maximum erreicht, und nach beiden Seiten sowohl gegen die weniger brechbaren als gegen die brechbareren Strahlen hin rasch abnimmt.

Ich suchte nun näher zu bestimmen, für welche Wellenlänge des Sonnenspectrum die Fluorescenz der Retina eben merklich zu werden anfange. Hiezu stellte ich den Spalt S zunächst wieder in das Violett, ich sah dann ganz deutlich das Fluorescenzspectrum. Hierauf verschob ich S so lange in das Blau, bis ich bei der grössten Aufmerksamkeit noch die geringste Spur von dem Fluorescenzspectrum wahrnahm. Wurde dann der Spalt S mittelst der verticalen Schraube noch ein wenig gegen

das weniger brechbare Ende verschoben, so verschwand auch diese letzte Spur. Sie wurde jedoch wieder hergestellt und hierauf, analog wie bei der Bestimmung der ausgezeichneten Wellenlänge des Grün, durch einige Ablesungen an der Scala des Schlittens der Ort bestimmt, welchen der Spalt im Spectrum einnahm. Macht man, was bei der hier überall erreichbaren Genauigkeit wohl erlaubt ist, die Voraussetzung, dass beim Uebergange von F nach G die Aenderung der Wellenlänge proportional der Entfernung von F erfolgt, so lässt sich aus den Wellenlängen dieser Linien leicht diejenige jenes Ortes finden.

Die Messungen wurden bei derselben Breite (6 mm.) des Spaltes s_1 an einem ganz frischen Stücke Retina so rasch hinter einander ausgeführt, als es die Sorgfalt, mit welcher Einstellung und Ablesung geschehen mussten, erlaubte. In der von ihnen in Anspruch genommenen Zeit kommen weder die Eigenschaften der Retina (durch Austrocknung), noch die Helligkeit des Sonnenspectrum (durch Aenderung des Standes der Sonne) sich wesentlich geändert haben. So fand ich in drei Wiederholungen die Wellenlänge für den Anfang der Fluorescenz (in Hunderttausendtel Millimetern):

4481; 4450; 4452.

Eine weitere Versuchsreihe bezog sich auf die Abhängigkeit des retinalen Fluorescenzspectrum von der Helligkeit des Sonnenspectrum. Es leuchtet ein, dass bei der obigen Anordnung der Versuche eine Variation der Helligkeit des Sonnenspectrum in eben so einfacher als genauer Weise durch Aenderung der Breite des Spaltes s_1 erzielt werden konnte. Da das Fluorescenzspectrum, wie oben erwähnt, auch bei den geringsten eigenen Helligkeiten ein vollständiges war, so war jetzt weiter nicht auf eine Aenderung seiner Mannigfaltigkeit zu achten. Den Einfluss der Helligkeit des Sonnenspec-

trum auf seine Intensität glaubte ich am Passendsten in folgender Weise darzulegen.

Der Spalt s_1 hat zunächst eine geringe Breite; S wird so lange gegen das weniger brechbare Blau verschoben, bis das Fluorescenzspectrum eben verschwindet. Nun wird s_1 weiter gemacht; dann tritt sofort das Fluorescenzspectrum deutlich hervor, während es bei Reduction der Breite von s_1 auf den ursprünglichen Werth wieder verschwindet. Die Helligkeit des Fluorescenzspectrum wächst also mit der Intensität des Sonnenspectrum. Mit dem Wachsen des letzteren rückt der Ort, wo das Fluorescenzspectrum eben merklich wird, in dem Sonnenspectrum gegen das weniger brechbare Ende.

Um eine Anschauung davon zu gewinnen, wie viel sich der Anfang der Fluorescenz bei bestimmter Aenderung der Intensität des Sonnenlichtes in der Scala seiner Wellenlängen verschiebt, war nur für eine Anzahl von verschiedenen Breiten des Spaltes s_1 der Ort des Anfanges der Fluorescenz zu bestimmen. Ich habe solche Messungen in der oben beschriebenen Weise ausgeführt für die Spaltbreiten 3, 6, 9 mm. Die Beobachtungen waren wieder an demselben Stücke Retina und möglichst rasch nach einander ausgeführt. Es ergaben sich in der Reihenfolge jener Breiten folgende Wellenlängen für den Anfang der Fluorescenz:

4291; 4514; 4646.

Bei der ersten Erweiterung des Spaltes s_1 rückte also der Ort des Anfanges der Fluorescenz um 223, bei der zweiten ebenso grossen um 132 Einheiten der Wellenlänge gegen die grösseren Wellenlängen.

Die Helligkeit des Fluorescenzlichtes erreicht zwischen G und H ein Maximum und nimmt sowohl gegen das Blau als gegen das

violette Ende rasch ab. Sie wächst mit der Helligkeit des erregenden Lichtes.

Die Mannigfaltigkeit seiner Strahlen umfasst alle Strahlen von der Wellenlänge des erregenden Lichtes bis zum Roth. Das Fluorescenzlicht ist daher weisslich.

Der letzte Punkt scheint eine kleine Abweichung von den Resultaten der Untersuchungen, die Herr Helmholtz über die Fluorescenz im ultravioletten Lichte*) ausführte, darzubieten. Im Fluorescenzspectrum der ultravioletten Strahlen fehlt nämlich das Roth. Ursache dieser Verschiedenheit mag die sehr viel geringere Intensität des ultravioletten Lichtes gegenüber der Intensität der oben angewandten Strahlen sein. Dies musste einmal eine geringere Intensität des Fluorescenzlichtes bedingen, als es hier der Fall war. Weiter fehlte das sehr helle Bild des primitiven Spectrum, das sich hier überall an das Fluorescenzspectrum anschloss und daher ein relatives Zurücktreten des Grün und Blau gegenüber dem Roth bedingen konnte. Damit war in den Versuchen des Herrn Helmholtz die Möglichkeit gegeben, noch grüne und blaue Strahlen wahrzunehmen, wo keine rothen mehr vorhanden waren, was in den meinigen nicht der Fall war. Der Ausdruck der thatsächlichen Verhältnisse mag daher der sein: Wenn die Helligkeit des retinalen Fluorescenzlichtes einen gewissen Grad erreicht, so sind alle Strahlen in ihm enthalten von der erregenden Farbe bis zum Roth; erreicht sie jenen Grad nicht, so fehlt das Roth. Dort muss daher die Farbe desselben eine weissliche, hier eine bläulichgrüne sein.

Absorptionserscheinungen im Auge müssen namentlich auf quantitative Bestimmungen in Farbenmischungen von grösstem Einfluss werden. Sie mögen

*) Helmholtz, Pogg. Ann. 94. 205.

daher hier wenigstens angedeutet werden. Bekanntlich hat schon Herr Stokes in seiner berühmten Abhandlung über die Fluorescenz vielfach aufmerksam gemacht auf den Zusammenhang zwischen Fluorescenz und Absorption. Die Intensitäten beider entsprechen sich stets, beide erreichen in demselben Orte des primären Spectrum ihr Maximum*). Daraus folgt zunächst, dass in der Retina eine Absorption der Lichtstrahlen auftritt, die für das Violett eine maximale ist.

Bei Hornhaut und Linse ist für das Violett eine starke Fluorescenz nachgewiesen**). Für das Blau ist sie, wenigstens für grössere Intensität ebenfalls sicher. Man überzeugt sich davon leicht an seinem eigenen Auge wie für das Violett. Fällt ein sehr helles blaues Strahlenbüschel von der Seite her auf die Cornea, so verbreitet sich im Gesichtsfelde ein weisslich grüner Schimmer, während ein zweiter Beobachter die Linse in ähnlichem Lichte erblickt. Daraus ergibt sich eine Absorption der blauen und violetten Strahlen durch Hornhaut und Linse von selber.

Die schon erwähnte eigenthümliche Absorption der blaugrünen Strahlen im Pigmente des gelben Fleckes ist neuerdings von den Herrn Manwell, Helmholtz und Schultze hervorgehoben worden.

Die hier hervorgehobenen Sätze gewinnen für die Theorie der Farbenmischung Wichtigkeit. Vor Allem ist hervorzuheben, dass im Auge des Beobachters die Fluorescenzerscheinungen unzweifelhaft schon bei viel geringeren Intensitäten des auf die Retina fallenden Lichtes, als die obigen sind, einen solchen Grad erreichen, dass sie von Einfluss sein müssen auf die durch jenes Licht bewirkte Empfindung. Es wurde schon angedeutet,

*) Stokes, Ueber die Veränderung der Brechbarkeit des Lichtes. Phil. Trans. 1852 (II.) Pogg. Ann. Ergzb. IV. 227.

**) Helmholtz, phys. Optik. 238. 267.

dass in den obigen Versuchen die allerschwächsten Grade der Fluorescenz, die das Auge des Beobachters an einer präparirten Netzhaut wahrzunehmen im Stande ist, wahrscheinlich nicht beobachtet wurden. Aber wäre auch dieser Grad erreicht gewesen, so bliebe noch zu erwägen, dass die Intensität des Fluorescenzlichtes durch Zusammensetzung der Intensitäten der einzelnen Farben im Fluorescenzspectrum entsteht, und dass die Strahlen des letzteren von der präparirten Retina aus bis auf die Retina des Beobachters ein sehr complicirtes System von Medien zu durchlaufen haben. Und dem zerlegenden Prisma sowohl, als in den Medien des Auges ist dabei reichliche Gelegenheit zu Reflexion und Absorption und damit zur Reduction der kleinen Lichtmasse unter ihren Schwellenwerth geboten. Dies alles fällt bei der Fluorescenz im eigenen Auge weg.

Die Fluorescenz der Retina wirft sofort neues Licht auf die Thatsache, dass unter allen Theilen des Spectrum der Farbenton des violetten (und übervioletten) Lichtes am Veränderlichsten ist bei veränderter Lichtstärke. Insbesondere dürfte beim Violett und Blau der Uebergang in Weiss bei gesteigerter Intensität durch die Fluorescenz unterstützt sein. Und in der That, er zeigt sich gerade bei diesen Farben am aller Auffallendsten, während doch der bevorzugte Uebergang einer Grundfarbe in Weiss sehr sonderbar erscheinen muss.

Es sind jetzt die obigen qualitativen Mischungsversuche zu beleuchten. Wie bereits angemerkt, kann bei ihnen von den Absorptionserscheinungen ganz abgesehen werden, denn diese können ja nur auf die Mengen der Farben Einfluss haben, die gar nicht bestimmt wurden. Fluorescenzerscheinungen können aber wiederum nur in den Fällen, wo Blau oder Violett in die Mischung getreten sind, vermuthet werden. Hier treten nun zwei Hauptfälle auf, die Mischungen von Blaugrün (F) und Violett zu

spectralem Blau und von Roth mit Indigo zu einem Violett, das oft fast ebenso gesättigt wie das spectrale erscheint.

Es sollen zunächst das homogene und gemischte Blau betrachtet werden. Hier ist die Helligkeit des spectralen Blau zwar grösser als die des Violett. Für das Violett ist aber die Fluorescenz relativ grösser, ihre absolute Stärke darf also wohl als nahe gleich der des Blau angenommen werden. Dann ist beiden Farbenempfindungen Blau Weiss in gleichem Maasse beigemischt und ihre Gleichheit bedingt daher auch Gleichheit der Sättigung der Farbenempfindungen, die wir ohne Fluorescenz haben würden. — Liegen aber ein homogenes und gemischtes Violett vor, so verhält sich alles umgekehrt. Die Helligkeit des Violett ist grösser als die des Blau, und das Blau hat eine schwächere relative Fluorescenz. Dies bedingt, dass dem gemischten Violett sehr wenig Weiss beigemischt ist, während das homogene durch solches sehr verändert sein kann. Hier also wird die Mischfarbe verglichen mit einer schon weisslich gemachten Farbe. Wenn sie daher dieser gleich ist, so muss dies als ein Beweiss dafür angesehen werden, dass die Mischfarbe weisslich ist. Wenn sie aber, wie ich wirklich beobachtete, noch weniger gesättigt ist als die homogene Farbe, so ist dies ein Beweis a fortiori für die Beimischung von Weiss.

Nach dieser Discussion der Fluorescenz der Retina, können die oben mitgetheilten Beobachtungen im Verbande mit den übrigen Thatsachen der Mischung der Spectralfarben in folgendem Mischungsgesetze ausgedrückt werden:

1) Es gibt im Spectrum zwei Gebiete (Roth bis b und Violett bis F), innerhalb deren jede Combination von zwei Farben in stetig sich änderndem Verhältnisse ihrer Mengen Mischfarben gibt, die einem stetigen Uebergange der Farbentöne von der einen zur andern Farbe im Spectrum entsprechen.

2) Es gibt im Spectrum Combinatonen von zwei Farben, welche für ein stetig sich änderndes Verhältniss ihrer Mengen, Mischfarben liefern, die einer stetigen Aenderung der Sättigung der einen und andern Farbe bis zu vollem Weiss entsprechen (Complementärfarben).

3) Alle übrigen Combinationen zweier Farben des Spectrum in allen möglichen Verhältnissen der Mengen geben, wenn die Farben weniger weit von einander entfernt sind als Complementärfarben, die zwischen ihnen liegenden Farben des Spectrum, wenn sie aber weiter von einander abstehen als Complementärfarben, die Farben zwischen jeder von ihnen und dem entsprechenden Ende des Spectrum und Purpur — je in variabeler Sättigung.

Eine Anschauung von der Genauigkeit dieses Gesetzes gewährt ein Blick auf die physikalischen und physiologischen Leistungen der Apparate. Die Forderung an die im Versuche benutzten Instrumente ist, homogene Farben für die Mischung zu liefern. Die Reinheit einer Farbe verlangt*) zunächst, dass der ihr entsprechende austretende und einfallende Strahl gleiche Winkel mit den Flächen des Prisma bilden. Dies ist nur für eine Farbe möglich, während in den Mischungen immer eine Anzahl von Farben, welche dasselbe Prisma lieferte, benutzt wurden. Weiter ist strenger Parallelismus der Strahlen mit dem Hauptschnitte des Prisma gefordert. Im Versuche war durch die mässige Entfernung (3 Meter) des Prisma von den Spalten immer ein endlicher Oeffnungswinkel der Strahlenbüschel bedingt. Endlich müssen für die Homogeneität der Farben nicht nur die Lichtquellen linear sein, sondern auch die Wellenlängen der Farben einem verschwindend kleinen Intervalle $d\lambda$ ange-

*) Vergl. Helmholtz, physiol. Optik 249 ff.

hören, d. h. alle Spalten müssen linear sein. Die Spalten in S_1 hatten oft eine Breite von 10—15 mm., die in S_2 eine solche von 1—1,5 mm. Es frägt sich daher, welchen Einfluss muss die durch diese Umstände bedingte Unreinheit der Farben haben? Da die Verhältnisse des Versuches wenigstens nahe Annäherungen an die strengen Forderungen sind, so kann schon objectiv die Unreinheit der Farben nur gering sein. Relativ zu den Leistungen des Auges im Erkennen von Unterschieden der Farben, darf sie aber wohl als verschwindend klein betrachtet werden.

Die Kenntniss der Unterschiedsempfindlichkeit des Auges für Sättigungsgrade müsste zu einer numerischen Bestimmung der Genauigkeit der obigen Beobachtungen über die Farbenmischung, insbesondere der Bestimmung der Grenzen des Grün und des Ortes seines ausgezeichneten Tones führen. Die vorhandenen Versuche über dieselbe*) ermöglichen zwar bei dem Mangel einer Vergleichung der Helligkeiten verschiedener Farben eine solche Berechnung nicht. So viel sich aber aus den Angaben des Herrn Aubert übersehen lässt, ist die Leistungsfähigkeit des Auges in dieser Beziehung beträchtlich. Er fand für eine rotirende, intensiv farbige Scheibe weniger als einen Grad Weiss als hinreichend, um eine merkliche Aenderung in der Sättigung hervorzurufen. Aehnliche Versuche führten mich zu analogen Resultaten. Daher mag den Mischungsversuchen die volle Genauigkeit beigelegt werden, die an der Grundlage einer Theorie der Farben gesucht werden muss.

2. Ueber die räumliche Darstellung der Mannigfaltigkeit der Farben, der Farbentafel.

Aus den experimentell gewonnenen Sätzen soll nun die geometrische Farbentafel abgeleitet werden.

*) Aubert, Netzhaut 144 ff.

Zunächst ist nach der Analyse der Veränderungen des Lichtes im Auge einleuchtend, dass zu unterscheiden sind eine Farbentafel, welche die Farben wiedergibt, wie sie dem Auge erscheinen, und eine solche, welche sie so darstellt, wie sie ohne die im Auge vorhandenen Veränderungen des Lichtes erscheinen würden. In der That alle Farben, deren Strahlen Fluorescenz in der Retina erregen, erscheinen zu wenig gesättigt, sie müssen daher eigentlich in grösseren Abstand vom Weiss gerückt werden, als die Beobachtung ergibt. Alle Farben, deren Strahlen merklich absorbirt werden, erscheinen bei einer gewissen objectiven Lichtstärke relativ zu wenig hell und sind also ebenfalls in zu geringer Sättigung in die Tafel eingeführt, auch sie müssen daher eine grössere Distanz vom Weiss erhalten. Es soll zunächst die den Beobachtungen unmittelbar entsprechende Form gefunden werden.

Es geht aus dem Mischungsgesetze hervor, dass die Farbentafel ausgezeichnet sein wird, ausser durch die Lage je zweier Complementärfarben auf einer durch den Ort des Weiss gehenden Geraden, noch durch die weitere Eigenthümlichkeit, dass der geometrische Ort aller Farben vom Roth bis zur Linie b und aller vom Violett bis zur Linie F je eine Gerade ist. Diese Geraden sind verbunden an ihren innern Enden durch eine kurze bogenförmig gekrümmte Linie, das Gebiet des Grün, an ihren äussern Enden durch eine dritte Gerade, den geometrischen Ort der gesättigten Purpurtöne.

Dieser allgemeine Charakter der Farbencurve muss sich in allen Formen wiederfinden. Ihre nähere Gestalt hängt bekanntlich ab von der Wahl von vier Parametern und kann daher durch gewisse Bedingungen gewisse Eigenthümlichkeiten annehmen. Diese sind freilich nicht ganz beliebig wählbar. So ist es beispielsweise ganz unmöglich, der Farbencurve die Kreisform von Newton*)

*) Newton, Optice lib I., pars II. prop. VI.

zu geben; denn diese implicirt, dass je zwei endlich von einander entfernte Farben Mischfarben erzeugen, die weniger gesättigt sind als die dazwischen liegenden Töne des Spectrum.

Es sollen nach dem Vorgange des Herrn Helmholtz die Einheiten der Farben so gewählt sein, dass ihre Mengen gleich sind, wenn sie dem Auge gleich hell erscheinen*). Dann wird die Curve der Farben sehr nahe die von Herrn Helmholtz gegebene Form annehmen, nur ihre beiden Schenkel werden statt leicht gebogen, gerade ausfallen. Die äussern Grenzen dieser Geraden sind gebildet von dem äussersten Roth und dem brechbarsten Tone des Violett, der noch keine Umkehr zum Blau zeigt; die innern Grenzen fallen nach den obigen Bestimmungen mit den Linien b und F zusammen. Der Scheitel des sie verbindenden Bogens darf als identisch betrachtet werden mit der oben bestimmten Wellenlänge des Grün, die mit Roth und Violett gleiche Sättigungsverminderung der Mischfarbe gab: 5063.

Die angedeutete allgemeine Form der Tafel darf wohl mit Recht als eine allgemeine Eigenschaft des normalen Auges angesehen werden. Die specielleren Momente derselben bleiben immer Eigenthümlichkeiten des grad beobachtenden Auges. Wenn ich mir erlaube, einige Bemerkungen über diesen nähern Verlauf beizufügen, so können sie daher im Allgemeinen nur individuelle Gültigkeit haben.

Die relative Lage der ausgezeichneten Punkte der Farbencurve suchte ich durch die Ermittlung der complementären Wellenlängen zu Roth und Violett näher zu bestimmen. Analog zu den früheren Versuchen stellte ich neben einander zwei weisse Felder her, das eine aus den zwei complementären Farben des Spectrum gebildet, das andere von unzerlegtem Sonnenlichte gewonnen. Im

*) Helmholtz, Pogg. Ann. 94. 24. Optik 288.

sten Cyan verbindet. Die Complementärfarben fallen ganz anders aus als die Messungen des Herrn Helmholtz. Der die Geraden verbindende Bogen hat eine weniger brechbare Lage im Spectrum relativ zu dem oben bestimmten. Es ist weder möglich, die Ursachen dieser Unterschiede alle in individuelle Eigenthümlichkeiten der Augen zu verlegen, noch sie in etwaiger Verschiedenheit der Vollkommenheit der Versuche zu suchen. Die Differenzen der Tafeln müssen also auf einer wesentlichen Verschiedenheit der beiden Bestimmungen beruhen.

So viel ich übersehe, kann diese nur die sein: Herr Manwell hat seine Tafel aus quantitativen Bestimmungen von Lichstärken berechnet, während die oben gegebene aus qualitativen Versuchen gefolgert ist. Daraus folgt zunächst, dass ebensowohl Fluorescenz und Absorption im Auge, als Absorption in Prismen und Linse auf die Resultate seiner Messungen von Einfluss sein mussten. Fluorescenz ist im Violett und Indigo durchweg und bei grösseren Intensitäten auch im Cyanblau wohl zu berücksichtigen. Absorption musste für dieselben Strahlen, die Fluorescenz erregen, für das Blaugrün im gelben Flecke und für das brechbarere Ende des Spectrum in Prismen und Linse vorhanden sein. Nun erfolgt allerdings die Absorption des Lichtes proportional der Stärke des auffallenden und die Einheiten der Grundfarben sind willkürlich wählbar. Daher konnten Absorptionserscheinungen von keinem wesentlichen Einflusse auf die Construction sein. Anders aber die Fluorescenz. Berücksichtigt man diese, so ordnen sich die Orte des Indigo in die Fortsetzung des geometrischen Ortes der Töne von Grün bis Cyan. Nach den Manwell'schen Tafeln wäre das Indigo im spectralen Sättigungsgrade mischbar aus brechbarem Roth und brechbarstem Cyan. Ich habe diesen Versuch mit besonderer Sorgfalt angestellt, es gelang

mir aber nie, auch nur annähernd jenen Sättigungsgrad zu erreichen. Vielleicht ist in den Abweichungen, welche die Töne beider Enden des Spectrum zeigen, auch die von Herrn Manwell selber angedeutete Unsicherheit der Bestimmung zu berücksichtigen, dies dürfte namentlich für den in seinen beiden Tafeln auffallend schwankenden Ort des äussersten Roth gelten.

Die Messungen des Herrn Manwell sind Bestimmungen objectiver Lichtmengen. In der Farbentafel kann aber nur von subjectiver Helligkeit der Intensität der Empfindung, die Rede sein. In dem Falle nun, dass Proportionalität zwischen objectiver und subjectiver Intensität bestände, könnte jene allerdings im Maasse dieser werden. Die Intensität der Empfindung steht aber in einer logarithmischen Abhängigkeit von der Intensität des Reizes, und diese Function ist für verschiedene Farben von verschiedenem Grade. Herr Manwell hat also nicht nur kleine Helligkeiten zu klein und grosse zu gross in die Rechnung eingeführt, beides ist für die verschiedenen Farben ausserdem in verschiedenem Maasse geschehen.

Wenn auch die Discussion dieser Momente in Folge mangelnder Data sich nicht eingehend führen und so ihr Einfluss auf die Construction sich nicht berechnen lässt, so müssen doch die Resultate des unmittelbaren Verfahrens der qualitativen Versuche in ihrem Widerstreite mit den Constructionen des Herrn Manwell als die richtigen angesehen werden.

Aus der Form der Farbentafel lässt sich die nähere Form der Anfangs erwähnten relativen Verschiebungen, welche die Elemente eines Punktsystemes der Mannigfaltigkeit bei seiner Bewegung erfahren, ableiten. Es müssen hiezu Bestimmungen der Unterschiedsempfindlichkeit des Auges für die Farbentöne und die Sättigungsgrade der Farben des Spectrum benutzt werden. Solche

liegen bis jetzt nur über die Unterscheidung der Farbentöne, ausgeführt von Herrn Mandelstamm*), vor. Es können daher auch nur die auf sie bezüglichen Dehnungen discutirt werden. Wird das Grössenelement des Tonunterschiedes dargestellt durch das Winkelelement der Tafel, so lautet die Frage: Welches ist für jeden Ort der Tafel die Grösse dieses Winkelelements oder umgekehrt, welchen Werth hat das Winkelelement an jedem Orte der Tafel?

Es ist klar, dass in einem gegebenen Orte des Spectrum die Unterschiedsempfindlichkeit für den Ton desselben in Beziehung steht zu dem Sättigungsgrade und der Geschwindigkeit der Sättigungsänderung in ihm. Wird die Unterschiedsempfindlichkeit ε umgekehrt proportional gesetzt der Grösse des Theiles, innerhalb dessen das Auge keinen Unterschied im Farbentone empfindet, so muss in der Farbentafel, wenn σ die Sättigung und ω den Winkel bezeichnen, den das betreffende Element der Farbencurve mit seinem Radius vector bildet, sein:

$$\varepsilon = c \frac{1}{\sigma} \sin \omega$$

wo c eine Constante bedeutet. Ein Blick auf die Tafel zeigt nun, dass im Gelb das Minimum der Sättigung nahe zusammenfällt mit dem Senkrechtstehen des Radius vector zur Curve. Der Punkt, wo die Abweichung von beiden Forderungen am geringsten ist, soll μ heissen; er fällt etwa in die Mitte zwischen D und E. Nach dem Gesagten muss für den ihm entsprechenden Ton die grösste Unterschiedsempfindlichkeit vorhanden sein. Von ihm aus nimmt gegen die Enden des Spectrum die Sättigung stetig zu; ω aber zeigt ein complicirteres Verhalten. Gegen das rothe Ende wird es stetig kleiner, dahin muss daher die Unterschiedsempfindlichkeit continuirlich

*) E. Mandelstamm, Beitrag zur Physiologie der Farben, dieses Archiv XIII. 399.

abnehmen. Gegen die brechbareren Töne hin nimmt ω zuerst ab, wächst dann wieder bis 90°, um nachher in eine stetige Abnahme überzugehen. Somit muss es für diese Abtheilung des Spectrum einen Punct ν geben, wo ein relatives Maximum der Unterschiedsempfindlichkeit existirt, er fällt in die Nähe der Linie F. Von ihm aus muss gegen das Violett hin die Unterschiedsempfindlichkeit stetig abnehmen. Von μ und ν gegen den ausgezeichneten Ton des Grün muss ϵ gleichzeitig abnehmen, doch im ersten Falle mehr.

Nun ergeben die Versuche, die Herr E. Mandelstamm unter Leitung des Herrn Helmholtz angestellt hat, für die verschiedenen Regionen des Spectrum folgende Verhältnisszahlen der Unterschiedsempfindlichkeit:

Für	C	D	D½E	E	b½F	F	G
	19	465	205	214	400	410	270

Die Unterschiedsempfindlichkeit für Farbentöne erreicht also zwar bei F ein relatives Maximum, das absolute fällt aber auf D; andererseits ist sie zwar für C minimal, nicht aber auch für G.

Mit diesen thatsächlichen Verhältnissen tritt die Farbentafel nur unter den folgenden Annahmen in Uebereinstimmung. Von D und F erhält gegen μ hin das Winkelelement einen immer kleineren Werth; diese Veränderung muss von D gegen μ hin viel rascher ausfallen, als von F gegen μ. Beim Uebergange von F zu G muss relativ zu dem von D zu C das Winkelelement einen stetig grösser werdenden Werth annehmen.

Analog hat man auch die Verschiebungen in den die Mengen repräsentirenden Senkrechten zur Tafel abzuleiten.

Denkt man sich in der angedeuteten Weise für jede Ortsbestimmung der Mannigfaltigkeit die Grössenbestimmung ausgeführt, so lassen sich eine Reihe allgemeiner Sätze über die Farben aufstellen. Behält man die Schwer-

punktsconstruction bei, so sind sie identisch mit den Sätzen über die Zusammensetzung paralleler Kräfte. Wählt man die Repraesentation der Farbenintensitäten durch Längen von Geraden, die sich in einem Punkte schneiden, so sind es diejenigen über die Zusammsetzung der Kräfte überhaupt.

3. Zur physiologischen Farbentheorie.

Die räumliche Darstellung der Mannigfaltigkeit der Farben ist eindeutig bestimmt durch die Wahl der Orte und Einheiten dreier Farben. Dieser Thatsache legte man die objective Bedeutung bei, dass die Mannigfaltigkeit selber eine stetige Reihe von Combinationen dieser Farben in variabelem Verhältnisse ihrer Mengen sei. Letzteres waren die einfachen Farben*). Sollte der Satz nur sagen, dass man sich alle Farben als gewinnbar denken könne aus drei wirklichen Farben, so müsste die Bedingung erfüllt sein, dass die Farbentafel ein genaues Dreieck sei; die Eckpunkte desselben wären dann die Orte der einfachen Farben. Dieses ist nun in der oben construirten Tafel strenge nicht der Fall; die Orte der grünen Töne bilden eine bogenförmig gekrümmte Linie, während allerdings alle übrigen Theile der Farbencurve gerade ausfallen. Die Existenz der einfachen Farben darf daher nur als erste Annäherung zugegeben werden; sie waren Roth, Grün ($\lambda = 5063$) und Violett. — Dass die Tafeln des Herrn Manwell den allmäligen Uebergang der Schenkel im Grün ebenfalls zeigen, ist schon erwähnt; die nur approximativ richtige Annahme der einfachen Farben gilt daher auch

*) Leonardo da Vinci, Trattato della pittura 1651. Cap. LXXI „Colori semplici dorrando quelli che non sono composti, ne si possono comporre per via di mistione d'altri colori."

für sie. Als dritte einfache Farbe scheint aber aus ihr Cyan hervorzugehen; die Ursachen welche diese Verschiedenheit erklären möchten, sind oben ausgeführt, nach jenen Bemerkungen ist Violett als das richtigere Resultat anzusehen.

Sollte der obige Satz aber ein Ausdruck des thatsächlichen Verhaltens der Farben sein, d. h. sollten in Wirklichkeit die Spectralfarben zusammengesetzt sein aus drei qualitativ verschiedenen Lichtarten, so wäre dies zwar auch bei der strengen Nichtexistenz einfacher Farben im obigen Sinne möglich; die neuen einfachen Farben brauchten ja nicht identisch zu sein mit wirklich vorhandenen Farben. Aber dieser Satz dürfte erst auf Grund einer ganz neuen Versuchsreihe ausgesprochen werden. Dass Herr Brewster, welcher diese zu liefern versuchte, irrte, hat Herr Helmholtz nachgewiesen.

Es kann also auch jetzt noch „eine Reduction der Farben auf drei Grundfarben" immer nur subjective Bedeutung haben, es kann sich nur darum handeln, die Farbenempfindungen auf drei Grundempfindungen zurückzuführen. Setzt man die Thatsächlichkeit dieses Satzes als erwiesen, so ist die nächste Aufgabe, die Natur der Grundfarben zu ermitteln.

Da diese Aufgabe eine Eigenschaft des Auges zum Angelpunkte hat, so verlangt ihre Lösung eine Variation dieser Eigenschaften und kann unter Voraussetzung constanter physiologischer Zustände des Auges nie gewonnen werden. Daraus folgt, dass aus den Mischungsversuchen für das normale Auge allein eine Bestimmung der Grundfarben strenge gar nicht möglich ist. In dem besonderen Falle aber, wo die Existenz dreier einfacher Farben sich aus denselben ergibt, sind mit grosser Wahrscheinlichkeit diese auch als die Grundfarben anzusehen. In der That, ist die thatsächliche sensorielle Zusammensetzung der Farben aus drei Grundfarben nachgewiesen und

lassen sich in Wirklichkeit durch Mischung dreier bestimmter Farben die übrigen erhalten, so ist die einfachste Annahme die, dass jene subjective Zusammensetzung diese objectiv mögliche sei; und wenn in Wirklichkeit gewisse Empfindungen nie durch Zusammensetzung erhalten werden können, so berechtigt Nichts anzunehmen, dass sie zusammengesetzt sind. Bindend ist freilich dieser Schluss nicht; auch bei Voraussetzung einfacher Farben könnten immer noch drei Grundfarben angenommen werden, welche gesättigtere Abstufungen solcher Farben wären, die sich aus jenen mischen lassen.

Aus den Mischungsversuchen folgt daher jetzt mit grosser Wahrscheinlichkeit, dass die physiologischen Grundfarben Roth, Grün ($\lambda = 5063$) und Violett sind. Die Sättigungsverminderung, welche das Grün in allen Mischungen bedingt, verlangt aber, dass die Grundfarbe Grün gesättigter sei als das Grün des Spectrum. Die Aenderung des Tones jeder Farbe bei sehr vermehrter Intensität des Lichtes, Ermüdungserscheinungen und gewisse Beobachtungen an Farbenblinden fordern ausserdem, dass alle drei Grundfarben wesentlich gesättigter seien als das Roth und Violett des Spectrum und jenes schon gesättigtere Grün.

Die Annahme von Roth und Grün als Grundfarben ist mit den, aus der Untersuchung Farbenblinder gewonnenen Resultaten in voller Uebereinstimmung. Die dritte Grundfarbe ist durch solche Untersuchungen nicht ermittelt; die Santoninversuche, die einen Ersatz dafür bieten möchten, scheinen für das Violett zu sprechen. Dass das Violett und nicht Blau als dritte Grundfarbe erscheint, hat insofern etwas Auffallendes, als die erstere Empfindung sich schon wieder dem Roth nähert. In dem Umstand aber, dass die Schwingungszahl der violetten Strahlen ungefähr die doppelte ist von der des Roth, die

Ursache eines Mitschwingens der rothen Fasern bei dieser Wellenlänge und darum einen Wahrscheinlichkeitsgrund für das Blau als dritte Grundfarbe zu sehen, scheint mir den experimentell begründeten Ansichten über das Wesen der Nervenerregung zu widersprechen. Keine der Grundfasern schwingt für die tiefere ultrarothe Octave mit; und wie die Consequenzen der Theorie des Mitschwingens mit den Thatsachen stimmen, ist oben angedeutet. Neben Roth und Grün ist Violett von den Begründern der Theorie, Young und Helmholtz, Blau von den Herren Maxwell und Fick angenommen worden*).

Aus der Farbentafel lässt sich das Curvensystem ableiten, welches die Vertheilung der Erregung in den drei Fasergattungen (oder die relativen Intensitäten der drei verschiedenen Erregungsprocesse in derselben Faser) als Function der Wellenlänge im Spectrum darstellt; es muss dabei die Gesammterregung für alle Farbentöne als constant angenommen werden. Abstrahirt man zunächst von der unbekannten Differenz der Sättigung, welche die Grundfarben Roth und Violett gegenüber den entsprechenden Spectralfarben und die Grundfarbe Grün relativ zu dem Grün zeigt, das eine dem Durchschnitte der Geraden Cb und BF der Tafel (Fig. 4) entsprechende Sättigung hat, so kann man den Verlauf dieser Curven bis auf die Lage der Abscisse annähernd angeben (Fig. 5). In den Tönen C, Gr und B welche den Grundfarben entsprechen, muss je eine der Fasern maximal erregt sein; in Gr ist ist diese maximale Erregung aber verbunden mit einer kleinen Erregung der beiden andern Fasern. Für die Intervalle Cb und BF ist die Erregung wechselnd auf je zwei Fasern vertheilt, in dem Gebiete CF ist Erregung

*) Young, Lectures I. 439.
Helmholtz, Optik 291.
Maxwell, Trans. 1860. 78.
Fick, Anat. u. Phys. d. Sinnesorg. 292.

in allen dreien vorhanden. Unter Berücksichtigung jener Sättigungsdifferenz ist die Abscisse tiefer (nach C' Gr' B') zu verlegen und die Curve des Roth und Violett von den Punkten b und F an, wo sie in die Richtung CB übergehen, über die übrigen Töne des Spectrum zu verlängern.

Dieses Curvensystem ermöglicht die Ableitung eines zweiten, welches die Vertheilung der elementaren Empfindungsintensitäten bei constanter Gesammterregung für die verschiedenen Farbentöne des Spectrum darstellt. Die Untersuchungen der Herren Fechner und Fick machen es nämlich höchst wahrscheinlich, dass die Abhängigkeit, in welcher die Empfindungsintensität von der Nervenerregung steht, eine logarithmische Function ist. Diese müsste zwar für die verschiedenen Fasergattungen der Retina von verschiedenem Grade sein; doch mag hievon, da die Verhältnisse ja alle nur geschätzte sind, abgesehen werden. Für die mittleren Grade der Gesammterregung nehmen dann die Curven für die elementaren Empfindungen ungefähr die in Fig. 6 gegebene Form an und die jedesmalige Summe der elementaren Empfindungen wird durch die stärker gezeichnete Curve angedeutet. Für eine bestimmte Gesammterregung nimmt diese Summe also für die Grundfarben die kleinsten, für Gelb und Blau die grössten Werthe an.

Dies führt nun auf einen fundamentalen Punkt der Theorie. Wenn auch nicht gerade angenommen werden darf, dass die Intensität der Farbenempfindung gleich sei der Summe der Intensitäten der elementaren Empfindungen, so ist es andererseits doch unwahrscheinlich, dass diese sehr verschiedenen Summen derselben Farbenintensität entsprechen. Am wahrscheinlichsten ist wohl die Annahme, dass mit der Summe der elementaren Empfindungsintensitäten auch die Intensität der Farbe wächst. Dann lässt sich die gefundene Beziehung auch so aus-

sprechen: Für eine bestimmte Gesammterregung ist die Intensität der Farbenempfindung (die Helligkeit) für die Grundfarben die kleinste, für Gelb und Blau die grösste. Dies entspräche der punktirten Linie der Fig. 6.

Umgekehrt muss jetzt für eine gegebene Intensität der Empfindung (Helligkeit) die grösste Erregung stattfinden, wenn sie einer Grundfarbe angehört, kleinere, wenn sie gemischten zukommt. Wenn die Erregung nur in einer Grundfarbe stattfindet, ist die Empfindung am schwächsten, wenn sie auf zwei gleichmässig vertheilt ist, ist letztere am grössten. Auf alle drei Fasern ausgedehnt folgt für das Weiss, dass es bei einer gegebenen Intensität die kleinste Gesammterregung erfordert.

Es ergeben sich hieraus einige interessante Consequenzen. Bei intermittirender Beleuchtung z. B. muss für das Zustandekommen einer gleichmässigen Empfindung die Summe der Dauer eines hellen und dunkeln Sectors, gleiche Helligkeit vorausgesetzt, für die Grundfarben die grösste sein. Die positiven Nachbilder der Grundfarben müssen am längsten dauern. Wenn die Geschwindigkeit der Fortpflanzung der Nervenerregung mit der Grösse der letzteren wächst, so muss eine Mischfarbe cet. par. eine grössere Zeit für die Wahrnehmung erfordern, als die Grundfarben. Die experimentelle Untersuchung dieser Punkte muss rückwärts Licht auf die gemachte Hypothese werfen.

Aehnliche Bemerkungen lassen sich über die Beziehungen zwischen Reiz und Empfindung anstellen; hier finden die Entwickelungen, die Herr Fechner über die Vertheilung der Empfindungsintensitäten macht*), Anwendung. Es ist jedoch zu berücksichtigen, dass die Constanten in den Functionen, welche die Abhängigkeit der Erregung vom Reiz ausdrücken, für die ver-

*) Fechner, Psychophysik II. 68.

schiedenen Fasergattungen sehr verschieden ausfallen müssen. —

Die physiologische Theorie der Farben führt die Fähigkeit des Auges, in einer Lichtempfindung die drei Qualitäten Farbenton, Sättigung und Helligkeit zu unterscheiden, auf die Unterscheidung von Empfindungsintensitäten allein zurück. Daraus folgt unmittelbar, dass, wenn die Intensität der Empfindung als eine messbare Grösse zugegeben ist, auch die Unterschiede der Farbentöne und Sättigungsgrade messbare Grösse sind. Die begriffliche Messbarkeit der Intensität wurde aber oben hervorgehoben*). Es ist somit die Voraussetzung bewiesen, welche der dargelegten Auffassung der Farben als eine Mannigfaltigkeit von drei Dimensionen zu Grunde lag. Interessant ist, dass im Lichte der physiologischen Theorie der Farben die verschiedenen Variabelen der Mannigfaltigkeit, ganz wie beim Raume, Grössen derselben Gattung sind.

*) Vergl. Kant, Kritik der reinen Vernunft. p. 146 der Rosenkranz'schen Ausgabe.

Winterthur, im August 1869.

Berlin, Druck von W. Büxenstein

3.

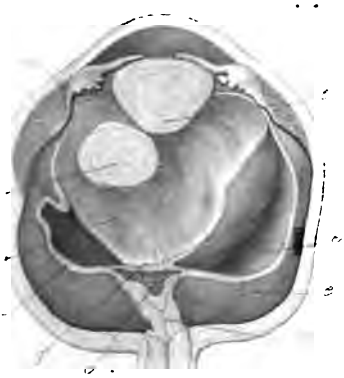

6.

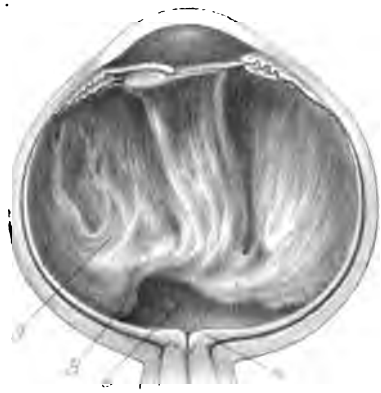

4.

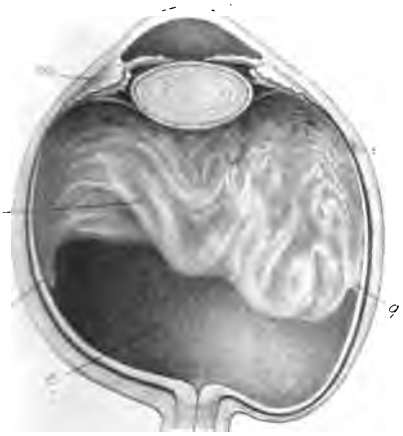

8

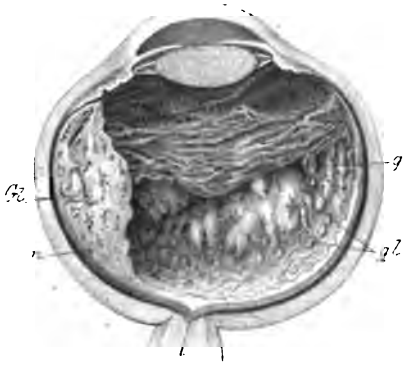

1

7a

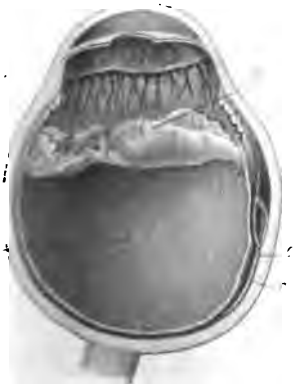

7b

5.

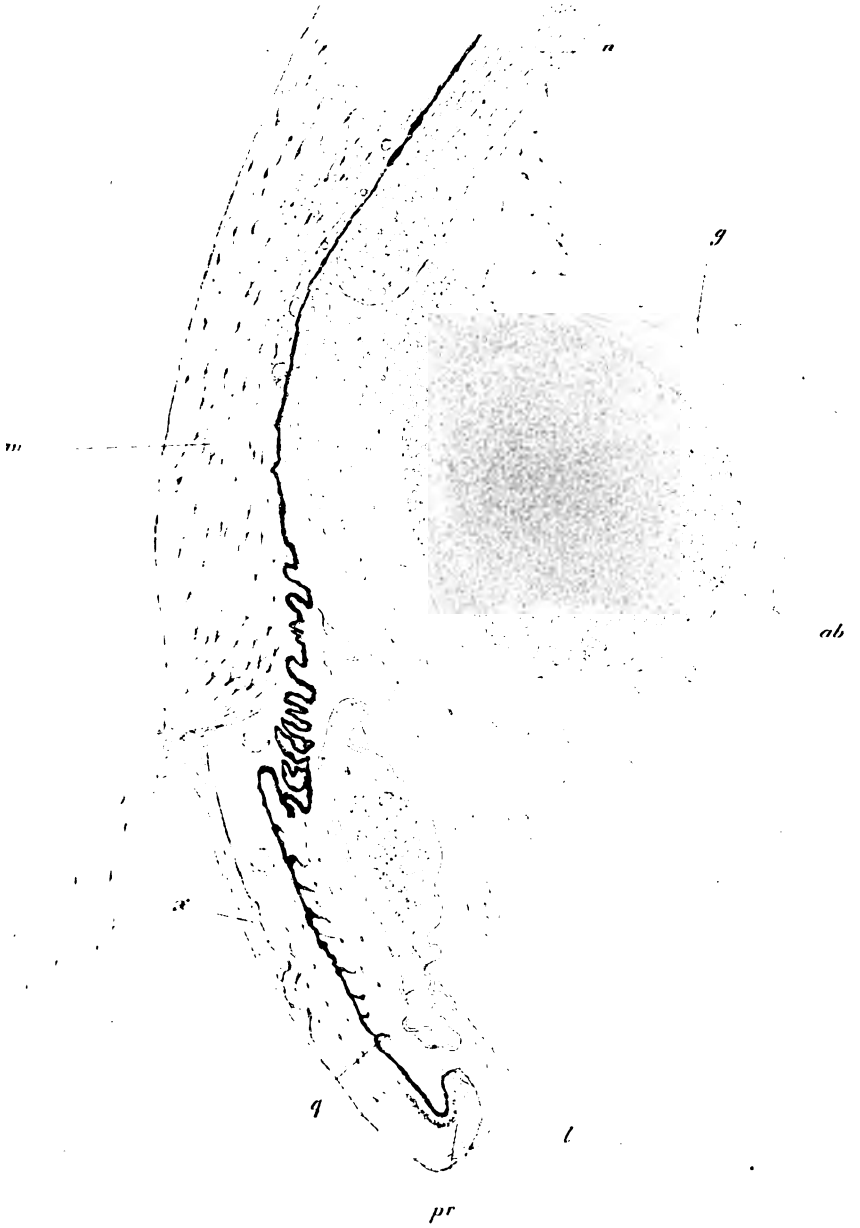

p
w
s
b
a'
s'

Taf. VI.

1.

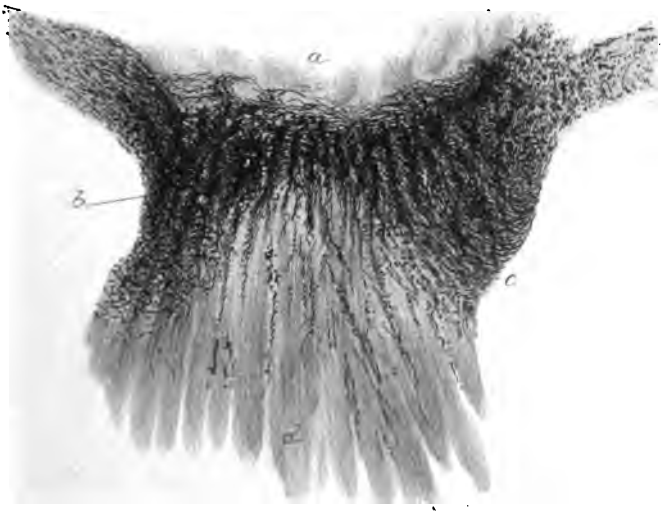

$\frac{90}{1}$

2.

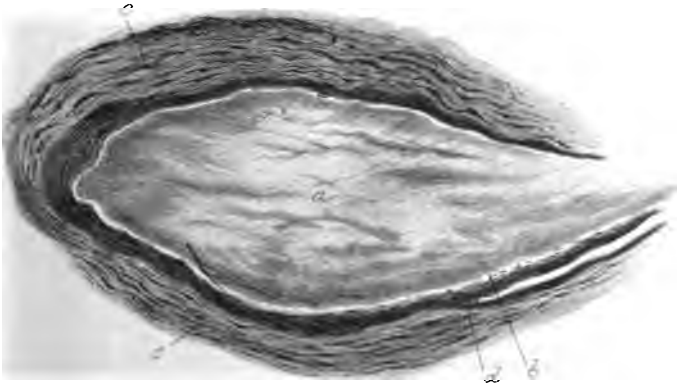

$\frac{300}{1}$

[illegible] fec.

A. Schütze Lith. Inst. Berlin

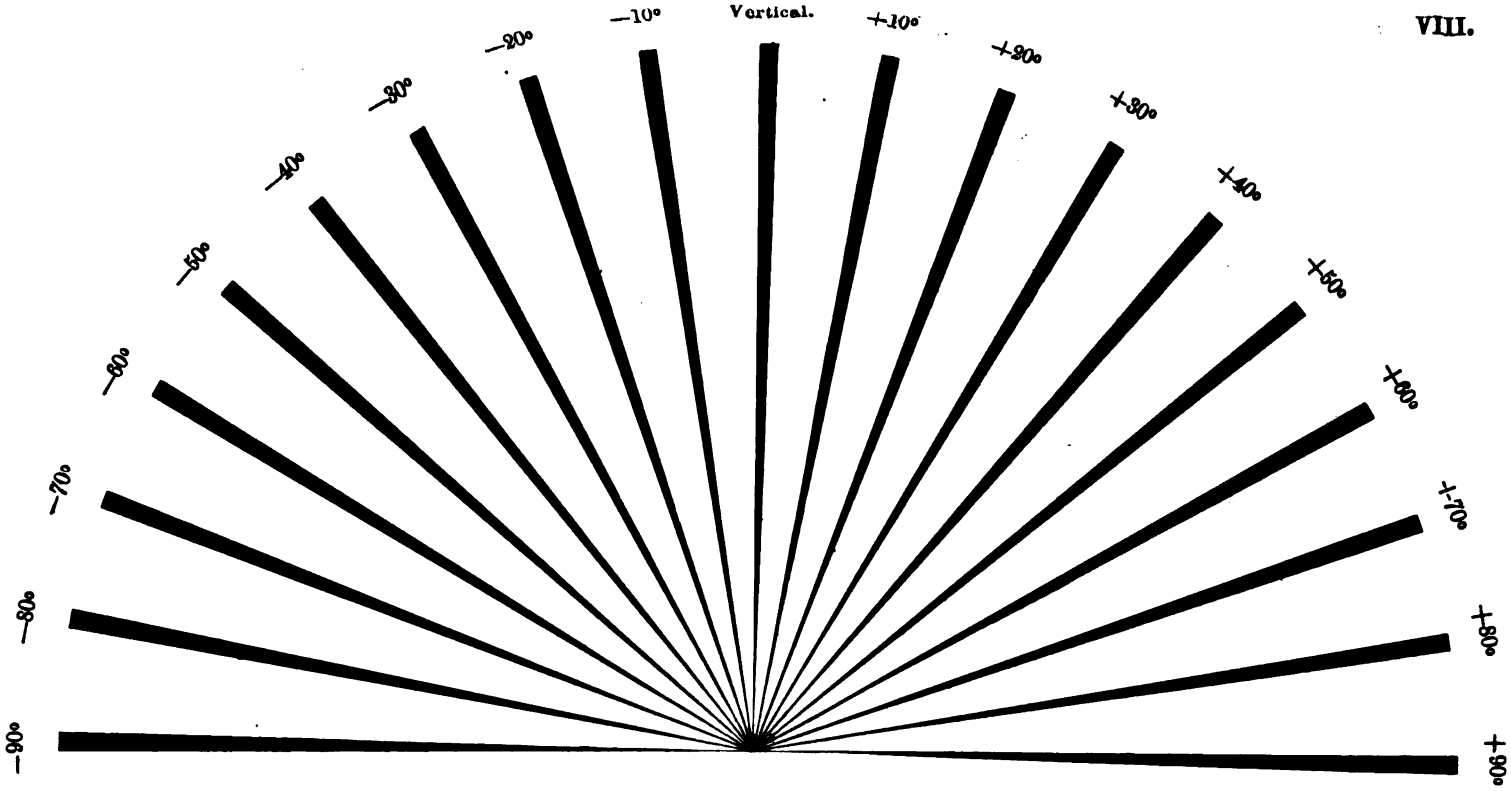

Probe-Linien, zur Bestimmung der Richtung der Hauptmeridiane des Astigmatismus.

Hierzu Tabellen 1 bis 14.

IX.

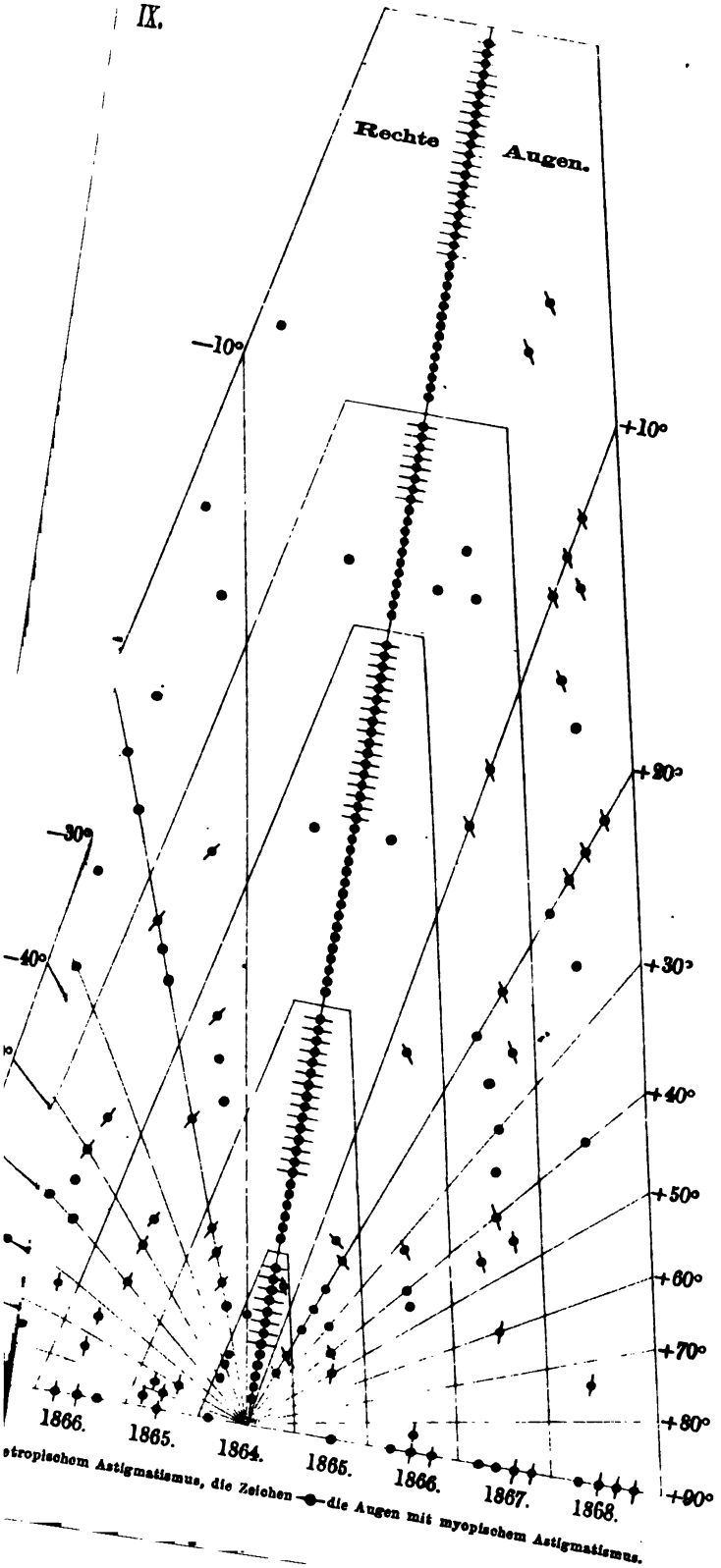

etropischem Astigmatismus, die Zeichen — die Augen mit myopischem Astigmatismus.

1864. Privat-klinik.

Initial und N°.	Geschlecht.	Alter.	O.	Richtung des Maxim.	Refraction.	Visus mit Gläsern.	Vorgeschriebene Brille.	Weitere Anomalieen.
M. 185	M.	—	S.	— 40°	Ash $^1/_{18}$	„	Reducirend	
			D.	— 10°	Ash $^1/_{15}$	„	idem	
M. 309	M.	19	S.	— 15°	Ash $^1/_{20}$ ⌒ Hm $^1/_{36}$	$^{20}/_{50}$	C + $^1/_{20}$	
			D.	+ 20°	idem	$^{20}/_{40}$	idem	
K. 420	M.	32	S.	vert.	Asm $^1/_{36}$	$^{20}/_{20}$	C — $^1/_{36}$	
			D.	id.	idem	id.	idem	
S. 445	M.	30	S.	vert.	Asm $^1/_{30}$	—	Reducirend	
			D.	id.	idem	—	idem	
R. 493	M.	52	S.	horiz.	Asm $^1/_{24}$	—	C + $^1/_{24}$ ⌒ S + $^1/_{36}$	
			D.	id.	Ash $^1/_{24}$	—	idem	
R. 678	M.	31	S.	vert.	Asm $^1/_{28}$	$^{20}/_{30}$	C — $^1/_{20}$	
			D.	—	M $\overline{4^1/_2}$	$^{8}/_{40}$	S — $^1/_6$	Strab. div.
C. 938	M.	17	S.	vert.	Asm $^1/_{20}$ ⌒ M $^1/_{10}$	$^{15}/_{40}$	Reducirend	
			D.	—	M $^1/_7$	$^{15}/_{20}$	M $^1/_9$	
K. 1010	W.	40	S.	vert.	Ash $^1/_{20}$ ⌒ Hm $^1/_{36}$	$^{10}/_{30}$	C + $^1/_{20}$ ⌒ S + $^1/_{20}$	
			D.	id.	Ash $^1/_{42}$ ⌒ Hm $^1/_{28}$	$^{15}/_{30}$	C + $^1/_{42}$ ⌒ S + $^1/_{16}$	
S. 1070	W.	38	S.	+ 25°	Ash $^1/_{24}$ ⌒ Hm $^1/_{28}$	—	C + $^1/_{24}$ ⌒ S + $^1/_{24}$	
			D.	— 25°	idem	—	idem	
M. 1172	W.	40	S.	vert.	Ash $^1/_{20}$	$^{15}/_{20}$	Reducirend	
			D.	id.	idem	id.	idem	
B. 1219	M.	18	S.	vert.	Asm $^1/_{36}$ ⌒ M $^1/_{30}$	$^{18}/_{20}$	C — $^1/_{36}$	Strab. div.
			D.	id.	idem	$^{20}/_{20}$	idem	
H. 1260	M.	19	S.	vert.	Asm $^1/_9$ ⌒ M $^1/_{42}$	$^{20}/_{20}$	C — $^1/_9$	
			D.	id.	Asm $^1/_{36}$ ⌒ M $^1/_7$	$^{20}/_{40}$	S — $^1/_8$	
?. 1450	M.	56	S.	vert.	Ash $^1/_{30}$	$^{20}/_{30}$	C + $^1/_{30}$ ⌒ S + $^1/_{20}$	
			D.	— 30°	Ash $^1/_{20}$ ⌒ Hm $^1/_{45}$	id.	idem	
L. 1502	M.	11	S.	— 10°	Ash $^1/_{20}$	—	Reducirend	
			D.	vert.	idem.	—	idem	
L. 1511	W.	24	S.	— 20°	Asm $^1/_{30}$	$^{18}/_{20}$	C — $^1/_{24}$	
			D.	+ 20°	Asm $^1/_{24}$	id.	idem	

1864. Spital-klinik.

. 1231	M.	14	S.	vert.	Asm $^1/_{24}$	$^{15}/_{20}$	Reducirend	
			D.	id.	Asm $^1/_{20}$	id.	idem	
. 1237	M.	21	S.	vert.	Asm $^1/_{16}$	$^{20}/_{30}$	Reducirend	
			D.	id.	Asm $^1/_{12}$	$^{15}/_{20}$	idem	
. 1322	W.	52	S.	vert.		$^4/_{200}$	plan	Cornea conica et Iridesis
			D.	id.	Asm $^1/_5$	$^{15}/_{50}$	C — $^1/_5$	idem.
. 364	M.	27	S.	+ 15°	Hm $^1/_{20}$ ⌒ M $^1/_{40}$		C + $^1/_{20}$	
			D.	vert.	idem.		idem	
. 584	M.	12	S.	vert.	Asm $^1/_{36}$	$^{15}/_{20}$	Reducirend	
			D.	id.	idem.	id.	idem	
. 730	W.	33	S.	+ 40°	Ash $^1/_{36}$	$^{15}/_{20}$	C + $^1/_{36}$	Catar. incip.
			D.	— 40°	Ash $^1/_{30}$	id.	idem	idem.
. 751	M.	39	S.	— 5°	Asm $^1/_{16}$ ⌒ M $\overline{8^1/_2}$	$^{15}/_{50}$	Reducirend	
			D.	— 5°	Asm $^1/_{14}$ ⌒ M $^1/_{36}$	$^{20}/_{40}$	idem	
1082	M.	12	S.	vert.	Ash $^1/_{30}$	$^{15}/_{20}$	Reducirend	
			D.	id.	Ash $^1/_{24}$	id.	idem	

1864. Privat-klinik.

Initial und N°.	Geschlecht.	Alter.	O.	Richtung des Maxim.	Refraction.	Visus mit Gläsern.	Vorgeschriebene Brille.	Weitere Anomalieen.
M. 185	M.	—	S.	— 40°	Ash $^1/_{18}$	„	Reducirend	
			D.	— 10°	Ash $^1/_{15}$	„	idem	
M. 309	M.	19	S.	— 15°	Ash $^1/_{20}$ ⌒ Hm $^1/_{36}$	$^{20}/_{50}$	C + $^1/_{20}$	
			D.	+ 20°	idem	$^{20}/_{40}$	idem	
K. 420	M.	32	S.	vert.	Asm $^1/_{36}$	$^{20}/_{20}$	C — $^1/_{36}$	
			D.	id.	idem	id.	idem	
S. 445	M.	30	S.	vert.	Asm $^1/_{30}$	—	Reducirend	
			D.	id.	idem	—	idem	
R. 493	M.	52	S.	horiz.	Asm $^1/_{24}$	—	C + $^1/_{24}$ ⌒ S + $^1/_{36}$	
			D.	id.	Ash $^1/_{24}$	—	idem	
R. 678	M.	31	S.	vert.	Asm $^1/_{18}$	$^{20}/_{30}$	C — $^1/_{20}$	
			D.	—	M $\overline{4^1/_2}$	$^8/_{40}$	S — $^1/_6$	Strab. div.
Z. 938	M.	17	S.	vert.	Asm $^1/_{20}$ ⌒ M $^1/_{10}$	$^{15}/_{40}$	Reducirend	
			D.	—	M $^1/_7$	$^{15}/_{20}$	M $^1/_9$	
C. 1010	W.	40	S.	vert.	Ash $^1/_{20}$ ⌒ Hm $^1/_{36}$	$^{10}/_{30}$	C + $^1/_{20}$ ⌒ S + $^1/_{20}$	
			D.	id.	Ash $^1/_{42}$ ⌒ Hm $^1/_{28}$	$^{15}/_{30}$	C + $^1/_{42}$ ⌒ S + $^1/_{16}$	
L. 1070	W.	38	S.	+ 25°	Ash $^1/_{24}$ ⌒ Hm $^1/_{28}$	—	C + $^1/_{24}$ ⌒ S + $^1/_{24}$	
			D.	— 25°	idem	—	idem	
L. 1172	W.	40	S.	vert.	Ash $^1/_{20}$	$^{15}/_{20}$	Reducirend	
			D.	id.	idem	id.	idem	
L. 1219	M.	18	S.	vert.	Asm $^1/_{36}$ ⌒ M $^1/_{20}$	$^{18}/_{20}$	C — $^1/_{36}$	Strab. div.
			D.	id.	idem	$^{20}/_{20}$	idem	
L. 1260	M.	19	S.	vert.	Asm $^1/_9$ ⌒ M $^1/_{42}$	$^{20}/_{30}$	C — $^1/_9$	
			D.	id.	Asm $^1/_{36}$ ⌒ M $^1/_7$	$^{20}/_{40}$	S — $^1/_8$	
Z. 1450	M.	56	S.	vert.	Ash $^1/_{30}$	$^{20}/_{30}$	C + $^1/_{20}$ ⌒ S + $^1/_{20}$	
			D.	— 30°	Ash $^1/_{20}$ ⌒ Hm $^1/_{48}$	id.	idem	
L. 1502	M.	11	S.	— 10°	Ash $^1/_{20}$	—	Reducirend	
			D.	vert.	idem.	—	idem	
L. 1511	W.	24	S.	— 20°	Asm $^1/_{20}$	$^{18}/_{20}$	C — $^1/_{24}$	
			D.	+ 20°	Asm $^1/_{24}$	id.	idem	

1864. Spital-klinik.

. 1231	M.	14	S.	vert.	Asm $^1/_{24}$	$^{15}/_{20}$	Reducirend	
			D.	id.	Asm $^1/_{20}$	id.	idem	
. 1237	M.	21	S.	vert.	Asm $^1/_{16}$	$^{20}/_{30}$	Reducirend	
			D.	id.	Asm $^1/_{12}$	$^{15}/_{20}$	idem	
. 1322	W.	52	S.	vert.		$^4/_{200}$	plan	Cornea conica et Iridesis
			D.	id.	Asm $^1/_5$	$^{15}/_{50}$	C — $^1/_5$	idem.
. 364	M.	27	S.	+ 15°	Hm $^1/_{20}$ ⌒ M $^1/_{40}$		C + $^1/_{20}$	
			D.	vert.	idem.		idem	
. 584	M.	12	S.	vert.	Asm $^1/_{36}$	$^{15}/_{20}$	Reducirend	
			D.	id.	idem.	id.	idem	
. 730	W.	33	S.	+ 40°	Ash $^1/_{36}$	$^{15}/_{20}$	C + $^1/_{36}$	Catar. incip.
			D.	— 40°	Ash $^1/_{36}$	id.	idem	idem.
. 751	M.	39	S.	— 5°	Asm $^1/_{16}$ ⌒ M $\overline{3^1/_2}$	$^{15}/_{50}$	Reducirend	
			D.	— 5°	Asm $^1/_{14}$ ⌒ M $^1/_{36}$	$^{20}/_{40}$	idem	
1082	M.	12	S.	vert.	Ash $^1/_{30}$	$^{15}/_{20}$	Reducirend	
			D.	id.	Ash $^1/_{24}$	id.	idem	

1865. Privat-klinik.

Initial und No.	Geschlecht.	Alter.	O.	Richtung des Maxim.	Refraction.	Visus met Gläsern.	Vorgeschriebene Brille.	Weitere Anomalieen.
W. 85	M.	13	S.	+ 80°	Asm $^1/_{48}$ ⟨ M $^1/_{14}$	1	C − $^1/_{48}$ ⟨ S − $^1/_{24}$	
			D.	− 80°	Asm $^1/_{42}$ ⟨ M $^1/_{16}$	1	C − $^1/_{42}$ ⟨ S − $^1/_{24}$	
M. 44	M.	30	S.	vert.	Ash $^1/_{20}$ ⟨ Hm $^1/_{36}$	$^{14}/_{20}$	C + $^1/_{20}$ ⟨ S + $^1/_{20}$	
			D.	vert.	Ash $^1/_{24}$ ⟨ Hm $^1/_{28}$	$^{14}/_{50}$	id.	Cicatrix corneae.
J. 69	M.	17	S.	− 20°	Ash $^1/_{48}$	$^{18}/_{20}$	C + $^1/_{48}$	Granulationen.
			D.	+ 20°	id.	idem.	id.	idem.
M. 94	W.	36	S.	vert.	Asm $^1/_{12}$	$^{20}/_{70}$	C + $^1/_{11}$	Congestio papillae.
			D.	vert.	Asm $^1/_{36}$	$^{18}/_{40}$	C + $^1/_{28}$	
S. 108	W.	51	S.	− 30°	Ash $^1/_{14}$ ⟨ M $^1/_{42}$	$^{15}/_{20}$	C + $^1/_{14}$ ⟨ S + $^1/_{14}$	
			D.	vert.	Ash $^1/_{30}$ ⟨ Hm $^1/_{42}$	$^{18}/_{40}$	C + $^1/_{30}$ ⟨ S + $^1/_{14}$	
S. 209	M.	13	S.	hor.	Asm $^1/_{24}$	$^{12}/_{20}$	Reducirend	Maculae corneae.
			D.	vert.	Asm $^1/_{42}$	idem.	idem	idem.
V. 213	W.	31	S.	—	Asm $^1/_{42}$	$^{18}/_{20}$	schwarz	
			D.	− 20°	Asm $^1/_{16}$ ⟨ M $^1/_{12}$	$^{20}/_{100}$	C − $^1/_{16}$	
B. 290	M.	—	S.	—	E	1	plan	
			D.	+ 20°	Ash $^1/_{24}$	1	C + $^1/_{24}$	
H. 312	W.	33	S.	vert.	Ash $^1/_{36}$	1	C + $^1/_{36}$ ⟨ S + $^1/_{28}$	
			D.	vert.	id.	1	idem	
H. 431	M.	12	S.	vert.	Asm $^1/_{42}$ -	—	Reducirend	
			D.	vert.	id.	—	idem	
C. 483	M.	9	S.	vert.	Ash $^1/_{20}$	—	Reducirend	
			D.	vert.	Ash $^1/_{36}$	—	idem	
B. 491	W.	35	S.	− 15°	Ash $^1/_{36}$ ⟩ Hm $^1/_{28}$	$^{20}/_{40}$	Reducirend	
			D.	+ 15°	Ash $^1/_{15}$ ⟨ Hm $^1/_{28}$	$^{20}/_{50}$	idem	
G. 529	M.	26	S.	vert.	Asm $^1/_{36}$	$^{10}/_{20}$	C − $^1/_{36}$	
			D.	—	M $^1/_{8}$	$^{18}/_{20}$	S − $^1/_{9}$	
D. 549	M.	15	S.	vert.	Ash $^1/_{24}$	$^{15}/_{20}$	C + $^1/_{24}$	
			D.	vert.	Asm $^1/_{10}$ ⟨ Hit $^1/_{20}$	$^{10}/_{20}$	C + $^1/_{20}$ ⟨ C - $^1/_{20}$ (gekreuzte Achsen)	
E. 563	M.	19	S.	vert.	Asm $^1/_{24}$	$^{12}/_{20}$	C − $^1/_{24}$	
			D.	vert.	Asm $^1/_{24}$ ⟨ M $^1/_{36}$	idem.	idem	
W. 601	M.	20	S.	− 20°	Ash $^1/_{20}$	—	C + $^1/_{20}$	
			D.	—	M gravior	—	plan	
F. 606	W.	35	S.	—	Hm $^1/_{24}$	—	schwarz	
			D.	vert.	Ash $^1/_{14}$ ⟨ Hm $^1/_{20}$	—	C + $^1/_{14}$	
D. 671	M.	52	S.	vert.	Ash $^1/_{18}$ ⟨ Hm $^1/_{28}$	$^{20}/_{70}$	Reducirend	
			D.	—	—	—	plan	

1865. Privat-klinik.

Initial und No.	Geschlecht.	Alter.	O.	Richtung des Maxim.	Refraction.	Visus mit Gläsern.	Vorgeschriebene Brille.	Weitere Anomalieen.
G. 792	M.	21	S.	+20°	Asm. $^1/_{42}$	$^{18}/_{20}$	Reducirend	
			D.	−20°	id.	idem.	idem	
K. 862	M.	50	S.	vert.	Ash $^1/_{24}$ ⌒ Hm $^1/_{10}$	—	Reducirend	
			D.		Ash $^1/_{24}$ ⌒ Hm $^1/_{14}$	—	idem	
F. 883	M.	4	S.	−20°	Ash $^1/_{24}$ ⌒ Hm $^1/_{18}$	—	Reducirend	Operirt wegen Strab. conv.
			D.	+20°	id.	—	idem	
W. 884	M.	—	S.	−20°	Asm $^1/_{36}$ ⌒ M. lev.	$^{20}/_{30}$	C − $^1/_{36}$	
			D.	+20°	Asm $^1/_{42}$ ⌒ M. lev.	idem.	C − $^1/_{42}$	
H. 897	M.	15	S.	vert.	Asm $^1/_{36}$	1	Reducirend	
			D.	vert.	id.	$^8/_{20}$	idem	
P. 964	W.	18	S.	vert.	Ash. $^1/_{20}$	$^{18}/_{20}$	C + $^1/_{24}$	
			D.	id.	Ash $^1/_{24}$	idem.	C + $^1/_{24}$	
M. 976	M.	30	S.	—	M $^1/_{16}$	—	S − $^1/_{16}$	
			D.	+40°	Asm $^1/_{18}$ ⌒ M $^1/_{24}$	—	C − $^1/_{18}$	
B. 1059	M.	—	S.	vert.	Asm $^1/_{18}$	$^{10}/_{20}$	Reducirend	
			D.	+50°	Asm $^1/_{24}$	$^{10}/_{20}$	idem	
M. 1063	M.	32	S.	−30°	Ash $^1/_{14}$ ⌒ Ht $^1/_{20}$	—	C + $^1/_{14}$ ⌒ S + $^1/_{24}$	
			D.	vert.	Ash $^1/_{16}$ ⌒ Ht $^1/_{16}$	—	C + $^1/_{16}$ ⌒ S + $^1/_{24}$	
C. 1093	M.	41	S.	horizont	Asm $^1/_{30}$ ⌒ M $^1/_{30}$	—	C + $^1/_{30}$	
			D.	id.	id.	—	idem	
W. 1102	W.	26	S.	vert.	Ash $^1/_{42}$	—	Reducirend	
			D.	−20°	Ash $^1/_{48}$	—	idem	
E. 1114	M.	—	S.	—	—	$^{10}/_{200}$	zwart	Cataracta senilis.
			D.	vert.	Asm $^1/_{36}$ ⌒ M $^1/_{11}$	$^{10}/_{40}$	C + $^1/_{36}$	
H. 1211	M.	38	S.	+30°	Ash $^1/_{36}$	$^{18}/_{20}$	C + $^1/_{36}$	
			D.	—	—	$^2/_{200}$	S + $^1/_{36}$	Strab. conv
R. 1307	M.	21	S.	—	—	—	—	Cat. mollis
			D.	−85°	Asm $^1/_{18}$ ⌒ M $^1/_{18}$	$^{20}/_{40}$	Reducirend	
O. 1357	W.	22	S.	+20°	Ash $^1/_{20}$ ⌒ Hm $^1/_{24}$	$^{20}/_{50}$	C + $^1/_{20}$	
			D.	−20°	id.	$^{20}/_{40}$	idem	
D. 1366	M.	30	S.	—	—	$^{18}/_{200}$	C − $^1/_{36}$	Atrophia Papillae.
			D.	horizont	Asm $^1/_{36}$	$^{18}/_{20}$	idem	
S. 1390	W.	61	S.	vert.	Asm $^1/_{16}$ ⌒ Hm $^1/_{36}$	—	C + $^1/_{16}$	
			D.	—	M $^1/_{24}$	—	S + $^1/_{36}$	
T. 1409	M.	—	S.	—	—	$^3/_{200}$	S − $^1/_{18}$	Sol. Retin.
			D.	vert.	Asm $^1/_{18}$	$^{18}/_{40}$	C − $^1/_{18}$	
V. 1426	W.	—	S.	vert.	Ash $^1/_{36}$ ⌒ Hm $^1/_{16}$	$^{17}/_{50}$	Reducirend	
			D.	id.	id.	idem.	idem	
L. 1450	M.	—	S.	−30°	Asm $^1/_{16}$	—	C − $^1/_{16}$	
			D.	vert.	id.	—	C − $^1/_{16}$	
R. 1451	M.	42	S.	+30°	Ash. $^1/_{18}$	—	C + $^1/_{18}$ ⌒ S + $^1/_{30}$	
			D.	id.	id.	—	idem	
K. 1485	W.	—	S.	vert.	Asm $^1/_{18}$	—	Reducirend	
			D.	id.	Asm $^1/_{12}$	—	idem	

1865. Privat-klinik.

Initial und N°.	Geschlecht	Alter.	O.	Richtung des Maxim.	Refraction.	Visus mit Gläsern.	Vorgeschriebene Brille.	Weitere Anomalieen.
T. 1541	M.	37	S.	vert.	Asm $^1/_{20}$ ⊂ M $^1/_{30}$	$^{20}/_{40}$	C — $^1/_{20}$	Amblyopia.
			D.	— E		idem.	S + $^1/_{45}$	idem.
I. 1558	M.	34	S.	vert.	Asm $^1/_{36}$	1	Reducirend	
			D.	id.	id	1	idem	
L. 1560	M.	29	S.	vert.	Asm $^1/_{36}$	1	Reducirend	
			D.	id.	Asm $^1/_{30}$	1	idem	
H. 1575	W.	17	S.	—	—	—	C + $^1/_{20}$ ⊂ S + $^1/_{12}$	Amblyopia.
			D.	vert.	Ash $^1/_{30}$ ⊂ Hm $^1/_{24}$	—	idem	

1865. Spital-klinik.

E. 834	W.	45	S.	vert.	Ash $^1/_{24}$	$^{18}/_{20}$	C + $^1/_{24}$	
			D.	—	—	O	—	Synechia ant. Sol.Retinae.
M. 877	M.	—	S.	+ 20°	Asm $^1/_{36}$	$^{18}/_{20}$	C + $^1/_{36}$	
			D.	—	—	$^5/_{1000}$	—	Cat.traumat
W. 894	M.	25	S.	+ 50°	Asm $^1/_{14}$	$^{11}/_{20}$	Reducirend	
			D.	— 75°	Asm $^1/_{12}$	idem.	idem	
P. 916	M.	16	S.	—	M $^1/_9$	$^{18}/_{16}$	S — $^1/_{11}$	Maculae.
			D.	vert.	Asm $^1/_{11}$	$^{11}/_{20}$	C — $^1/_{11}$	idem.
W. 72	M.	21	S.	id.	Ash $^1/_{12}$ ⊂ M $^1/_{30}$	$^{18}/_{50}$	C — $^1/_{12}$	
			D.	id.	Asm. $^1/_{11}$	$^{20}/_{30}$	idem	Contusio.
V. 205	W.	34	S.	horiz.	H $^1/_8$	$^{10}/_{200}$	Reducirend	Aphakia.
			D.	id.	Ash $^1/_{12}$ ⊂ Hm $^1/_8$	$^{16}/_{16}$	idem	idem.
W. 330	M.	16	S.	+ 70°	Asm $^1/_{16}$ ⊂ M $^1/_4$	$^{20}/_{30}$	C — $^1/_{24}$	
			D.	— 70°	Asm $^1/_{20}$ ⊂ M $^1/_6$	$^{20}/_{40}$	C — $^1/_{30}$	
S. 483	M.	16	S.	— 12°	Asm $^1/_{18}$	$^{12}/_{30}$	Reducirend	
			D.	+ 12°	Asm $^1/_{16}$	$^{12}/_{30}$	idem	
K. 1093	W.	29	S.	+ 15°	Ash $^1/_{18}$ ⊂ Hm $^1/_{20}$	$^{20}/_{20}$	Reducirend	
			D.	+ 30°	Ash $^1/_{36}$ ⊂ Hm $^1/_{11}$	idem.	idem	
O. 1182	M.	16	S.	vert.	Ash $^1/_{18}$ ⊂ Hm $^1/_{36}$	$^{20}/_{20}$	C + $^1/_{18}$ ⊂ S + $^1/_{22}$	
			D.	id.	id.	idem.	idem.	
R. 1259	W.	23	S.	+ 12°	Asm $^1/_{24}$ ⊂ M $3^1/_2$	$^{12}/_{50}$	C — $^1/_{24}$ ⊂ S — $^1/_7$	Sol. Retin.
			D.	—	—	$^{12}/_{200}$	S — $^1/_7$	idem.
O. 1286	M.	25	S.	+ 45°	Asm $^1/_{30}$	$^{18}/_{20}$	Reducirend	
			D.	vert.	Asm $^1/_{24}$	idem.	idem	
S. 1847	W.	15	S.	id.	Ash $^1/_{18}$ ⊂ Hm $^1/_{28}$	$^{11}/_{20}$	C + $^1/_{18}$	
			D.	id.	Ash $^1/_{18}$ ⊂ Hm $^1/_{40}$	$^{15}/_{30}$	idem	Strab. conv
B. 1405	M.	28	S.	horiz.	Ash $^1/_{40}$	$^{20}/_{20}$	Reducirend	
			D.	id.	Ash $^1/_{18}$	$^{20}/_{40}$	idem	
D. 727	W.	30	S.	— 70°	Ash $^1/_{20}$	$^{12}/_{20}$	Reducirend	Trachoma.
			D.	vert.	Ash $^1/_{24}$	$^{16}/_{20}$	—	idem.
I. 763	M.	45	S.	— 15°	Ash $^1/_{10}$	—	C + $^1/_{10}$	
			D.	+ 15°	id.	—	idem.	
E. 766	M.	21	S.	+ 15°	Asm $^1/_{14}$ ⊂ M $^1/_4$	$^{20}/_{30}$	Reducirend	
			D.	— 20°	Asm $^1/_{30}$ ⊂ M $^1/_8$	idem.	idem	

1866. Privat-klinik.

Initial und No.	Geschlecht.	Alter.	O.	Richtung des Maxim.	Refraction.	Visus mit Gläsern.	Vorgeschriebene Brille.	Weitere Anomalieen.
H. 94	M.	13	S.	hor.	Asm $^1/_{36}$ ⌒ M $^1/_{16}$	1	C — $^1/_{36}$ ⌒ S — $^1/_{18}$	
			D.	vert.	Asm $^1/_{36}$ ⌒ M $^1/_{14}$	1	idem	
H. 173	M.	22	S.	— 20°	Asm $^1/_{19}$	$^{18}/_{70}$	Reducirend	
			D.	vert.	Asm $^1/_{20}$	$^{18}/_{20}$	idem	
R. 176	W.	39	S.	— 60°	Asm $^1/_{18}$	1	C + $^1/_{18}$	
			D.	+ 85°	Asm $^1/_{24}$ ⌒ Hm $^1/_{40}$	1	C + 24	
S. 182	M.	17	S.	vert.	Asm $^1/_{18}$ ⌒ M $\overline{4^1/_2}$	$^{20}/_{40}$	C — $^1/_{12}$ ⌒ S — $^1/_8$	
			D.	id.	Asm $^1/_{12}$ ⌒ M $^1/_4$	$^{20}/_{40}$	idem	
C. 251	M.	—	S.	— 10°	Ash $^1/_{14}$	$^{20}/_{40}$	Reducirend	
			D.	+ 5°	Ash $^1/_{16}$	$^{20}/_{30}$	idem	
M. 315	M.	16	S.	—	H. lev.	$^1/_{200}$	S + $^1/_{36}$	Strab. conv.
			D.	vert.	Asm $^1/_{36}$	$^{18}/_{20}$	C + $^1/_{36}$	
A. 322	M.	—	S.	vert.	Asm $^1/_{30}$ ⌒ M $^1/_{16}$	—	Reducirend	
			D.	—	M $^1/_8$		idem	
B. 325	M.	20	S.	vert.	Asm $^1/_{36}$	—	Reducirend	
			D.	vert.	Asm $^1/_{36}$	—	idem	
P. 384	W.	35	S.	+ 20°	Asm $^1/_{36}$ ⌒ M $^1/_{14}$	1	C — $^1/_{36}$	Obscuratio
			D.	— 20°	Asm $^1/_{48}$ ⌒ $\overline{\text{M } 1^1/_2}$	1	C — $^1/_{48}$	Lentis lev. idem.
H. 407	M.	33	S.	—	M $5^1/_2$	$^{17}/_{20}$	schwarz	
			D.	+ 45°	Ash $^1/_{14}$	—	C + $^1/_{14}$	
Y. 409	M.	19	S.	—	E	—	plan	
			D.	vert.	Asm $^1/_{20}$	—	C — $^1/_{20}$	
V. 21	M.	21	S.	+ 5°	Ash $^1/_{14}$	$^{15}/_{30}$	Reducirend	
			D	— 5°	Ash $^1/_{16}$	$^{15}/_{30}$	idem	
B. 502	W.	36	S.	vert.	Asm $^1/_{30}$ ⌒ M $^1/_{50}$	—	C — $^1/_{30}$	
			D.	vert.	Asm $^1/_{30}$ ⌒ M $^1/_7$	—	idem	
W. 556	M.	—	S.	+ 10°	Asm $^1/_{18}$ ⌒ M $^1/_{24}$	$^{19}/_{20}$	C — $^1/_{18}$	
			D.	vert.	Asm $^1/_{24}$	idem.	C — $^1/_{24}$	
R. 622	W.	60	S.	vert.	Asm $^1/_{48}$	$^{18}/_{20}$	C + $^1/_{48}$ ⌒ S + $^1/_{18}$	
			D.	+ 15°	Asm $^1/_{20}$	idem	C + $^1/_{20}$ ⌒ S + $^1/_{18}$	
B. 650	W.	9	S.	vert.	Ash $^1/_{30}$	$^{18}/_{20}$	C + $^1/_{30}$	Strab. div. Atrophia Chorioïdeae.
			D.	id.	Ash $^1/_{30}$	idem.	idem	
M. 687	M.	50	S.	id.	Asm $^1/_{36}$	—	C + 36	
			D.	id.	id.	—	idem	
W. 688	M.	22	S	id.	Asm $^1/_{36}$	1	C — $^1/_{36}$	
			D.	id.	id.	1	idem	
O. 754	M.	25	S	+ 65°	Asm $^1/_{10}$	$^{20}/_{40}$	C — $^1/_{12}$	
			D.	— 65°	Asm $^1/_{12}$ ⌒ M $^1/_{36}$	$^{20}/_{40}$	idem	
P. 895	M.	22	S.	vert.	Asm $^1/_{42}$	1	C — $^1/_{42}$	
			D.	id.	id.	1	idem	
K. 442	M.	42	S.	id.	Asm $^1/_{30}$ ⌒ M $^1/_8$	$^{12}/_{20}$	Reducirend	
			D.	id.	Asm $^1/_{40}$ ⌒ M $^1/_8$	$^{18}/_{20}$	idem	

1866. Privat-klinik.

Initial und No.	Geschlecht.	Alter	O	Leitung des Maxim.	Refraction.	Visus mit Gläser.	Vorgeschriebene Brille.	Weitere Anomalieen.
[illegible]	W.	34	S.	[illegible]	Asm $^1/_{20}$ ⌒ M $^1/_{36}$	1	C — $^1/_{20}$ ⌒ S — $^1/_{36}$	
			D.	hor.	id.	1	idem	
H. 954	M.	45	S.	vert.	Ash $^1/_{36}$	$^{20}/_{40}$	C + $^1/_{36}$	
			D.	vert.	Ash $^1/_{30}$	$^{5}/_{70}$	idem	
R. 947	M.	39	S.	vert.	Ash $^1/_{18}$ ⌒ Hm $^1/_{20}$	—	Reducirend	
			D.	vert.	id.	—	idem	
R. 1[illegible]4	W.	4[illegible]	S.	vert.	Asm $^1/_{30}$	—	C + $^1/_{36}$	
			D.	vert.	id.	—	idem	
P. 1043	W.	16	S.	— 16°	Ash $^1/_{16}$ ⌒ Hm $^1/_7$	—	C + $^1/_{28}$ ⌒ S + $^1/_9$	
			D.	vert.	Ash $^1/_{30}$ ⌒ Hm $^1/_{30}$	—	idem	
P. 1044	M.	13	S.	hor.	Ash $^1/_{30}$ ⌒ Hm $^1/_7$	$^{8}/_{200}$	C + $^1/_{30}$ ⌒ S + $^1/_7$	
			D.	hor.	id.	$^{20}/_{40}$	idem	
A. 1[illegible]9	M.	51	S.	hor.	Asm $^1/_{48}$ ⌒ M $^1/_{24}$	1	C + $^1/_{48}$	
			D.	hor.	Asm $^1/_{48}$ ⌒ M $^1/_{24}$	1	C + $^1/_{42}$	
K. 1162	W.	38	S.	vert.	Asm. $^1/_{36}$	—	C + $^1/_{36}$	
			D.	vert.	id.	—	idem	
G. 1205	M.	19	S.	vert.	Ash $^1/_{10}$	—	C + $^1/_{10}$	
			D.	vert.	id.	—	C + $^1/_{10}$	
H. 1257	M.	69	S.	vert.	Ash $^1/_{30}$	$^{20}/_{30}$	C + $^1/_{30}$ ⌒ S + $^1/_{12}$	
			D.	— 15°	id.	$^{20}/_{30}$	idem	
K. 1290	M.	—	S.	+ 50°	Asm $^1/_{30}$ ⌒ M $^1/_9$	$^{12}/_{20}$	C — $^1/_{30}$ ⌒ S — $^1/_{10}$	
			D.	— 50°	Asm $^1/_{36}$ ⌒ M $^1/_9$	idem.	idem	
C. 1305	M.	14	S.	— 6°	Ash $^1/_{18}$ ⌒ Hm $^1/_6$	—	C + $^1/_{18}$ ⌒ S + $^1/_8$	
			D.	vert.	Ash $^1/_{14}$ ⌒ Hm $^1/_8$	—	idem	
M. 1318	M.	36	S.	— 60°	Asm $^1/_{48}$ ⌒ M $^1/_8$	$^{15}/_{20}$	Reducirend	
			D.	hor.	Asm $^1/_{42}$ ⌒ M $^1/_8$	idem.	idem	
V. 1337	W.	24	S.	vert.	Ash $^1/_{20}$	$^{20}/_{40}$	C + $^1/_{24}$	
			D.	vert.	Ash $^1/_{24}$	idem.	idem	
A. 30	M.	16	S.	— 5°	Ash $^1/_{15}$	$^{15}/_{30}$	Reducirend	
			D.	vert.	Ash $^1/_{12}$	idem.	idem	
R. 715	M.	42	S.	—	M $^1/_{20}$	—	S — $^1/_{20}$	
			D.	vert.	Asm $^1/_{36}$ ⌒ M $^1/_{36}$	$^{15}/_{20}$	C — $^1/_{36}$	
R. 734	M.	64	S.	—	—	—		Glaucoma completum.
			D.	— 35°	Asm $^1/_{30}$	—	C + $^1/_{30}$ ⌒ S + $^1/_{24}$	
L. 830	M.	11	S.	vert.	Ash $^1/_{12}$	$^{20}/_{30}$	Reducirend	
			D.	vert.	id.	idem.	idem	
O. 166	M.	21	S.	vert.	Ash $^1/_{18}$	$^{20}/_{30}$	Reducirend	
			D.	vert.	Ash $^1/_{15}$	idem.	idem	

1866. Spital-klinik.

Initial und N°.	Geschlecht.	Alter.	O.	Richtung des Maxim.	Refraction.	Visus mit Gläsern.	Vorgeschriebene Brille.	Weitere Anomalieen.
T. 157	M.	13	S.	vert.	Ash $^1/_{16}$ ⊂ Hm $^1/_{60}$	$^{20}/_{30}$	C + $^1/_{16}$	
			D.	vert.	Ash $^1/_{16}$ ⊂ Hm $^1/_{48}$	idem.	idem	
K. 195	W.	24	S.	+ 15°	Asm $^1/_{36}$	$^{17}/_{20}$	Reducirend	
			D.	— 15°	Asm $^1/_{36}$	idem.	idem	
N. 240	M.	29	S.	—	—	—	—	Anophthalmos.
			D.	vert.	Ash $^1/_{36}$ ⊂ Hm $^1/_{40}$	—	Reducirend	
G. 301	W.	20	S.	vert.	Ash $^1/_{24}$	$^{20}/_{30}$	Reducirend	Strabismus conv. alt.
			D.	vert.	Ash $^1/_{24}$	$^{20}/_{20}$	idem	
D. 318	M.	15	S.	vert.	Ash $^1/_{36}$	$^{15}/_{20}$	Reducirend	
			D.	vert.	Ash $^1/_{11}$	idem.	idem	
B. 416	M.	41	S.	—	E.	$^6/_{200}$	S + $^1/_{24}$	Macula.
			D.	vert.	Ash $^1/_{24}$	$^{13}/_{20}$	C + $^1/_{24}$	
R. 515	W.	25	S.	vert.	Asm $^1/_{24}$ ⊂ M $^1/_{14}$	—	C — $^1/_{24}$	
			D.	vert.	id.	—	idem	
S. 527	M.	16	S.	vert.	Asm $^1/_{30}$ ⊂ M $^1/_{26}$	$^{16}/_{20}$	C — $^1/_{30}$	
			D.	vert.	id.	idem.	idem	
K. 709	M.	61	S.	horiz.	Asm $^1/_{40}$	$^{18}/_{20}$	C + $^1/_{40}$	
			D.	id.	Asm $^1/_{30}$	idem.	C + $^1/_{30}$	
H. 821	M.	23	S.	+ 70°	Asm $^1/_{11}$	$^{20}/_{20}$	Reducirend	
			D.	— 75°	id.	idem.	idem	
C. 891	W.	50	S.	— 32°	Asm $^1/_{24}$	1	C + $^1/_{24}$	
			D.	+ 32°	Asm $^1/_{36}$	1	C + $^1/_{36}$	
D. 898	W.	40	S.	vert.	Asm $^1/_{20}$	$^{12}/_{30}$	C + $^1/_{20}$	Catar. incip.
			D.	vert.	Asm $^1/_{20}$	$^{12}/_{40}$	idem	idem.
L. 969	M.	18	S.	— 40°	Asm $^1/_{36}$	—	Reducirend	
			D.	+ 40°	id.	—	idem	
S. 1157	M.	30	S	horiz.	Ash $^1/_{40}$	1	Reducirend	
			D.	id.	id.	1	idem	
G. 1181	W.	33	S.	+ 30°	Asm $^1/_{20}$	1	Reducirend	
			D.	— 40°	Asm $^1/_{24}$	1	idem	
M. 1258	M.	24	S.	+ 25°	Ash. $^1/_{16}$ ⊂ Hm $^1/_{18}$	$^{20}/_{40}$	C + $^1/_{18}$ ⊂ S + $^1/_6$	
			D.	— 15°	id.	idem.	idem	

1867. Privat-klinik.

Initial und No.	Geschlecht.	Alter.	O.	Richtung des Maxim.	Refraction.	Visus mit Gläsern.	Vorgeschriebene Brille.	Weitere Anomalieen.
K. 1234	M.	—	S.	vert.	Ash $^1/_{11}$	$^{15}/_{40}$	Reducirend	
			D.	id.	id.	idem.	idem	
K. 1306	M.	33	S.	+ 35°	Asm $^1/_{40}$	$^{15}/_{20}$	C + $^1/_{42}$	
			D.	— 20°	Ash $^1/_{16}$	$^{15}/_{70}$	C + $^1/_{16}$ ⌒ S + $^1/_{20}$	Amblyopia.
K. 1113	W.	—	S.	+ 75°	Ash $^1/_{36}$ ⌒ Hm $^1/_{18}$	—	Reducirend	
			D.	— 75°	id.	—	idem	
K. 1578	M.	22	S.	vert.	Asm $^1/_{10}$ ⌒ M $^1/_{15}$	$^{15}/_{20}$	C — $^1/_{10}$ ⌒ — S $^1/_{22}$	
			D.	id.	Asm $^1/_{12}$ ⌒ M $^1/_{16}$	idem.	C — $^1/_{12}$ ⌒ S — $^1/_{28}$	
K. 71	W.	39	S.	— 5°	Asm $^1/_{42}$	—	Reducirend	
			D.	+ 10°	Asm $^1/_{30}$ ⌒ M $^1/_{36}$	—	C — $^1/_{30}$	
K. 353	M.	20	S.	—	E.	1	schwarz	
			D.	vert.	Ash $^1/_{16}$ ⌒ M $^1/_{36}$	—	C + $^1/_{16}$	
L. 306	W.	30	S.	id.	Ash $^1/_{30}$ ⌒ M. lev.	—	C + $^1/_{30}$	
			D.	— 5°	id.	—	idem	
L. 525	W.	—	S.	—	—	O.	—	Cicatrix Sclerotica.
			D.	vert.	Asm $^1/_{18}$ ⌒ M $^1/_{30}$	$^{15}/_{20}$	C — $^1/_{18}$	
L. 922	M.	12	S.	Hor.	Asm $^1/_{18}$ ⌒ M $^1/_{18}$	—	C — $^1/_{18}$	
			D.	—	M $^1/_3$	$^{20}/_{200}$	idem	
M. 710	W.	43	S.	vert.	Ash $^1/_{36}$	—	Reducirend	
			D.	id.	id.	—	idem	
M. 11	W.	—	S.	id.	Ash $^1/_{14}$	$^{18}/_{20}$	Reducirend	
			D.	id.	id	idem.	idem	
M. 889	M.	36	S.	+ 11°	Ash $^1/_{16}$	—	C + $^1/_{16}$ ⌒ S + $^1/_{36}$	
			D.	vert.	id.	—	idem	
M. 61	M.	16	S.	— 76°	Asm $^1/_{14}$	$^{20}/_{40}$	Reducirend	
			D.	— 76°	id.	idem.	idem	
M. 80	M.	22	S	+ 38°	Asm $^1/_{30}$	$^{15}/_{30}$	Reducirend	
			D.	vert.	Asm $^1/_{36}$ ⌒ M $^1/_{24}$	1	idem	
R. 869	M.	28	S.	id.	Ash $^1/_{14}$	$^{20}/_{50}$	Reducirend	
			D.	+ 7°	Ash $^1/_{10}$	$^{20}/_{40}$	idem	
R. 934	W.	30	S.	vert.	Ash $^1/_{18}$	$^{15}/_{40}$	Reducirend	
			D.	id.	Ash $^1/_{24}$	$^{20}/_{40}$	idem	
R. 1328	M.	—	S.	+ 20°	Ash $^1/_{20}$ ⌒ Hm $^1/_{20}$	—	C + $^1/_{24}$ ⌒ S + $^1/_{24}$	
			D.	— 20°	Ash $^1/_{36}$	—	C + $^1/_{36}$ ⌒ S + $^1/_{24}$	
R. 172	M.	19	S.	Hor.	Asm $^1/_{36}$ ⌒ Hm $^1/_{24}$	—	Reducirend	
			D.	id.	id.	1	idem	
S. 1258	M.	—	S.	vert.	Ash $^1/_{36}$ ⌒ Hm $^1/_7$	$^{15}/_{30}$	C + $^1/_{30}$ ⌒ S + $^1/_9$	
			D.	—	Hm $^1/_{24}$	$^{20}/_{20}$	+ $^1/_{20}$	
A. 1291	M.	44	S.	— 20°	Ash $^1/_{24}$	$^{20}/_{40}$	Reducirend	
			D.	+ 20°	id.	idem.	idem	

1867. Privat-klinik.

Initial und No.	Geschlecht.	Alter.	O.	Richtung des Maxim.	Refraction.	Visus mit Gläsern.	Vorgeschriebene Brille.	Weitere Anomalieen.
B. 141	M.	24	S.	gh	—	$^{12}/_{200}$	—	Amblyopia e Strab. conv.
			D.	+34°	Ash ⊃ H. lev.	—	C + $^1/_{24}$ ⊃ S + $^1/_{24}$	
B. 158	W.	21	S.	+55°	Ash $^1/_{14}$	$^{15}/_{30}$	Reducirend	
			D.	—	E	1	plan	
B. 846	M.	—	S.	vert.	Asm $^1/_{36}$ ⊃ M $^1/_{12}$	1	Reducirend	
			D.	—	M $^1/_9$	1	idem	
B. 877	M.	38	S.	—	M $^1/_{14}$	—	Reducirend	
			D.	+45°	Asm $^1/_{48}$ ⊃ M $^1/_{12}$	—	idem	
B. 1510	M.	32	S.	vert.	Ash $^1/_{30}$	$^{20}/_{30}$	Reducirend	
			D.	—	Ash (?)	$^{15}/_{100}$	—	Sclerotitis.
B. 179	M.	23	S.	vert.	Asm $^1/_{16}$ ⊃ M $^1/_9$	$^{15}/_{30}$	C — $^1/_{16}$ ⊃ S — $^1/_{10}$	
			D.	— 14°	id.	idem.	idem	
C. 797	M.	30	S.	vert.	Ash $^1/_{16}$	—	Reducirend	
			D.	id.	id.	—	idem	
C. 1333	M.	—	S.	+22°	Ash $^1/_{10}$	$^{15}/_{40}$	Reducirend	
			D.	— 45°	Ash $^1/_8$ ⊃ M $^1/_{30}$	idem.	idem	
C. 1639	W.	45	S.	+20°	Asm $^1/_{36}$ ⊃ M $^1/_{42}$	$^{15}/_{30}$	C + $^1/_{36}$	
			D.	— 20°	Asm $^1/_{36}$ ⊃ M $^1/_{30}$	idem.	idem	
E. 1297	W.	55	S.	vert.	Asm $^1/_{36}$	$^{15}/_{30}$	C + $^1/_{36}$	
			D.	id.	Asm $^1/_{30}$	idem.	C + $^1/_{30}$	
F. 469	W.	81	S.	—	—	—	schwarz	Cat. sen. et Strab. div.
			D.	+45°	Asm $^1/_{36}$	$^{20}/_{30}$	C + $^1/_{36}$ ⊃ S + $^1/_{18}$	Cat. incip.
G. 1487	M.	51	S.	horiz.	Ash $^1/_{36}$	1	C + 36 ⊃ S + $^1/_{13}$	
			D.	id.	id.	idem.	idem	
G. 1262	M.	35	S.	vert.	Ash $^1/_{16}$	—	Reducirend	
			D.	+25°	Ash $^1/_{24}$	—	idem	
G. 458	M.	24	S.	— 5°	Ash $^1/_{42}$	1	Reducirend	
			D.	+ 5°	id.	idem.	idem	
H. 905	W.	28	S.	hor.	Asm $^1/_{30}$ ⊃ M $^1/_{24}$	—	C — $^1/_{20}$	
			D.	—	—	—	—	Atrophia Bulbi.
H. 106	M.	18	S.	+15°	Asm $^1/_{42}$ ⊃ M $^1/_{24}$	$^{15}/_{30}$	Reducirend	
			D.	— 62°	Asm $^1/_{24}$ ⊃ M $^1/_{12}$	idem.	idem	
H. 226	W.	28	S.	—	H. gravior.	$^{20}/_{100}$	—	Amblyopia ex Hypermetropia.
			D.	hor.	Ash $^1/_{24}$ ⊃ Hm $^1/_{24}$	$^{20}/_{40}$	Reducirend	

1867. Privat-klinik.

Initial und N°.	Geschlecht.	Alter.	O.	Richtung des Maxim.	Refraction.	Visus mit Gläsern.	Vorgeschriebene Brille.	Weitere Anomalieen.
I. 294	W.	18	S.	vert.	Asm $^1/_{36}$	—	Reducirend	
			D.	id.	Asm $^1/_{42}$	—	idem	Strab. di-
S. 1539	M.	37	S.	vert.	Asm $^1/_{11}$ ⌒ M $^1/_{30}$	—	C — $^1/_{11}$	verg.
			D.	+ 60°	Asm $^1/_8$	—	idem	
S. 878	M.	65	S.	+ 5°	Asm $^1/_{36}$ ⌒ M $^1/_{40}$	—	C + $^1/_{36}$ ⌒ S + $^1/_{18}$	
			D.	—	—	$^1/_{200}$	plan	Scotoma.
H. 74	W.	67	S.	— 10°	Asm $^1/_{18}$ ⌒ M $\frac{1}{4\frac{1}{2}}$	$^{20}/_{40}$	C — $^1/_{18}$	Obscuratio lentis.
			D.	+ 10°	Asm $^1/_{12}$ ⌒ M $\frac{1}{3\frac{1}{2}}$	$^{20}/_{200}$	C — $^1/_{12}$	idem
W. 1632	W.	13	S.	+ 10°	Ash $^1/_{24}$	—	Reducirend	
			D.	vert.	Ash $^1/_{18}$	—	idem	
W. 1084	M.	23	S.	+ 14°	Ash $^1/_{30}$ ⌒ M $^1/_{60}$	$^{20}/_{30}$	C — $^1/_{30}$	
			D.	—	M $^1/_5$	1	S — $^1/_9$	
W. 68	W.	28	S.	vert.	Ash $^1/_{36}$	$^{15}/_{20}$	Reducirend	
			D.	id.	id.	idem.	idem	
C. 1333	M.		S.	+ 25	Ash $^1/_{10}$	$^{15}/_{40}$	Reducirend	
			D.	— 50	Ash $^1/_8$	idem.	idem	
P. 1295	M.	26	S.	vert.	Asm $^1/_{18}$ ⌒ M $^1/_{24}$	—	C — $^1/_{22}$	
			D.	vert.	id.	—	idem	

1867. Spital-klinik.

V. 1311	M.	60	S.	+ 50°	Ash $^1/_{20}$ ⌒ Hm $^1/_8$		Reducirend	
			D.	— 50°	id.		idem	
M. 1198	M.	40	S.	— 25°	Asm $^1/_{40}$	$^{20}/_{30}$	C + $^1/_{40}$	
			D.	+ 25°	id.	idem.	C + $^1/_{40}$	
M. 1194	W.	21	S.	— 75°	Asm $^1/_{60}$	1	C — $^1/_{60}$	
			D.	horiz.	id.	1	C — $^1/_{60}$	
J. 1178	W.	46	S.	vert.	Asm $^1/_{40}$	$^{17}/_{20}$	C + $^1/_{40}$	
			D.	— 40°	id.	idem.	C + $^1/_{40}$	
T. 931	M.	12	S.	horiz.	Ash $^1/_{30}$	$^{17}/_{20}$	C + $^1/_{30}$	
			D.	id.	id.	idem.	C + $^1/_{30}$	
R. 926	W.	13	S.	— 20°	Ash $^1/_{24}$	$^{15}/_{20}$	Reducirend	
			D.	+ 5°	Ash $^1/_{18}$	idem.	idem	
A. 800	W.	30	S.	— 20°	Asm $^1/_{18}$ ⌒ M $^1/_{24}$	$^{20}/_{30}$	C — $^1/_{18}$	
			D.	+ 20°	id.	$^{20}/_{40}$	idem	
B. 758	M.	16	S.	vert.	Ash $^1/_{18}$	$^{20}/_{40}$	Reducirend	
			D.	vert.	Ash $^1/_{24}$	idem.	idem	
S. 628	M.	19	S	vert.	Asm $^1/_{24}$	1	C — $^1/_{24}$	
			D.	horiz.	Asm $^1/_{16}$ ⌒ M $^1/_{24}$	$^{15}/_{40}$	C — $^1/_{18}$	
W. 605	M.	18	S.	— 75°	Asm $^1/_{30}$ ⌒ M $^1/_{30}$	$^{20}/_{40}$	C — $^1/_{30}$	
			D.	+ 40°	Asm $^1/_{30}$	idem.	C — $^1/_{30}$	

1867. Spital-kliniek.

Initial und N°.	Geschlecht.	Alter.	O.	Richtung van Maxim.	Refraction.	Visus mit Gläsern.	Vorgeschriebene Brille.	Weitere Anomalieen.
D. 580	M.	89	S.	vert.	Asm $^1/_{36}$	$^{15}/_{100}$	C — $^1/_{36}$	Maculae.
			D.	— 35°	Asm $^1/_{36}$ ⌒ M $^1/_{12}$	$^{15}/_{40}$	idem	idem.
K. 418	M.	21	S.	+ 10°	Ash $^1/_{36}$ ⌒ Hm $^1/_{24}$	$^{20}/_{30}$	C + $^1/_{36}$	
			D.	vert.	Ash $^1/_{16}$ ⌒ Hm $^1/_{24}$	idem.	C + $^1/_{16}$	
G. 163	M.	16	S.	+ 25°	Asm $^1/_{36}$	$^{20}/_{20}$	Reducirend	
			D.	vert.	Asm $^1/_{36}$	idem.	idem	
B. 1388	W.	23	S.	— 40°	Ash $^1/_{20}$ ⌒ Hm $^1/_{36}$	$^{15}/_{40}$	C + $^1/_{20}$ ⌒ S + $^1/_{24}$	
			D.	+ 30°	Ash $^1/_{36}$ ⌒ Hm $^1/_{36}$	$^{15}/_{20}$	C + $^1/_{36}$ ⌒ S + $^1/_{24}$	
R. 1241	M.	9	S.	— 40°	Asm $^1/_{36}$ ⌒ M $^1/_8$	$^{10}/_{30}$	C — $^1/_{36}$ ⌒ S — $^1/_{10}$	
			D.	vert.	Asm $^1/_{24}$ ⌒ M $^1/_8$	$^{10}/_{40}$	idem	

1868. Privat-klinik.

E. 31	M.	20	S.	—	M $^1/_5$	$^{20}/_{30}$	plan	Strab. div.
			D.	vert.	M $^1/_{24}$ ⌒ Asm $^1/_{40}$	$^{15}/_{20}$	C — $^1/_{40}$ ⌒ S — $^1/_{40}$	
H. 74	M.	53	S.	vert.	Asm $^1/_{30}$	$^{15}/_{20}$	C + $^1/_{30}$ ⌒ S + $^1/_{36}$	
			D.	id.	id.	$^{15}/_{30}$	idem	
N. 87	M.	—	S.	— 70°	Ash $^1/_{20}$	—	C + $^1/_{20}$ ⌒ S + $^1/_{20}$	
			D.	+ 25°	id.	—	idem	
T. 120	M.	19	S.	vert.	Asm $^1/_{18}$	$^{20}/_{40}$	C — $^1/_{20}$	
			D.	+ 10°	Asm $^1/_{14}$ ⌒ M $^1/_{30}$	$^{15}/_{20}$	C — $^1/_{16}$	
H. 145	M.	38	S.	— 10°	Asm $^1/_{12}$	—	C — $^1/_{12}$	
			D.	vert.	Asm $^1/_{18}$	—	C — $^1/_{18}$	
T. 153	M.		S.	—	Hm $^1/_{14}$	1	S + $^1/_{14}$	
			D.	— 25°	Hm $^1/_{12}$ ⌒ Ash $^1/_{36}$	$^{15}/_{40}$	S + $^1/_{12}$ ⌒ C + $^1/_{36}$	
R. 486	M.	47	S.	—	—	—	S + $^1/_{40}$	
			D.	vert.	Ash $^1/_{24}$	—	C + $^1/_{24}$	
B. 326	M.	20	S.	— 10°	Asm $^1/_{16}$	—	C — $^1/_{16}$	
			D.	+ 10°	id.	—	idem	
K. 347	M.	22	S.	— 70°	M $^1/_6$ ⌒ Asm $^1/_{10}$	—	S — $^1/_{12}$ ⌒ C — $^1/_{12}$	Nystagmos.
			D.	+ 75°	M $^1/_6$ ⌒ Asm $^1/_{12}$	—	idem	idem.
B. 390	W.	32	S.	+ 75°	Asm $^1/_{30}$ ⌒ M $^1/_{12}$	—	Reducirend	Catar. lev.
			D.	— 30°	Asm $^1/_{36}$ ⌒ M $^1/_{20}$	—	idem	idem.
D. 444	W.	19	S.	+ 15°	Hm $^1/_{36}$ ⌒ Ash $^1/_{14}$	—	Reducirend	Strab. conv.
			D.	— 15°	id.	—	idem	
H. 488	M.	18	S.	—	E	$^{15}/_{20}$	schwarz	
			D.	+ 10°	Asm $^1/_{24}$	$^{20}/_{30}$	C — $^1/_{28}$	
B. 501	M.	24	S.	vert.	Ash $^1/_{36}$ ⌒ Hm $^1/_{20}$	—	Reducirend	
			D.	id.	id.	—	idem	
V. 533	M.	23	S.	+ 15°	Ash $^1/_{10}$	—	C + $^1/_{10}$	
			D.	vert.	Ash $^1/_8$	—	idem	

1868. Privat-klinik.

Initial und N°.	Geschlecht.	Alter.	O.	Richtung van Maxim.	Refraction.	Visus mit Gläsern.	Vorgeschriebene Brille.	Weitere Anomalieen.
B. 559	W.	32	S.	vert.	Asm $^1/_{12}$	—	Reducirend	Dacryocystitis
			D.	vert.	Asm $^1/_{14}$	—	idem	
D. 676	M.	18	S.	vert.	Asm $^1/_{30}$	—	Reducirend	
			D.	—	M $^1/_{18}$	—	idem	
P. 701	W.	14	S.	vert.	Asm $^1/_{15}$	$^{15}/_{40}$	C + $^1/_{16}$	
			D.	—	M $^1/_{9}$	$^{15}/_{30}$	S — $^1/_{8}$	
B. 750	W.	41	S.	vert.	Asm $^1/_{24}$	—	C + $^1/_{24}$	
			D.	vert.	id.	—	idem	
R. 896	M.	14	S.	+ 30°	Ash $^1/_{24}$ ⌒ Hm $^1/_{12}$	$^{15}/_{100}$	C + $^1/_{18}$	
			D.	vert.	Ash $^1/_{18}$ ⌒ Hm $^1/_{12}$	$^{12}/_{30}$	idem	
R. 900	M.	36	S.	— 4°	Asm $^1/_{30}$	1	—	
			D.	vert.	Asm $^1/_{30}$	1	—	
B. 940	W.	40	S.	+ 20°	M $^1/_{8}$ ⌒ Asm $^1/_{36}$	—	Reduc. (Lorgnet)	
			D.	— 25°	M $\frac{1}{6^1/_2}$ ⌒ Asm $^1/_{18}$	—	idem	
V. 944	M.	22	S.	horiz.	M $^1/_{12}$ ⌒ Asm $^1/_{48}$	—	Reducirend	
			D.	— 80°	M $^1/_{18}$ ⌒ Asm $^1/_{30}$	—	idem	
B. 987	W.	20	S.	vert.	Asm $^1/_{56}$	$^{20}/_{20}$	C — $^1/_{36}$	
			D.	—	—	$^{20}/_{200}$	plan	Maculae Corn.
C. 1007	M.		S.	— 15°	Ash $^1/_{16}$ ⌒ Hm $^1/_{14}$	—	Reducirend	
			D.	vert.	Ash $^1/_{10}$ ⌒ Hm $^1/_{8}$	—	idem	
V. 1047	M.	32	S	vert.	Asm $^1/_{24}$ ⌒ M $^1/_{18}$	$^{18}/_{20}$	C — $^1/_{24}$ ⌒ S — $^1/_{24}$	
			D.	id.	Asm $^1/_{36}$ ⌒ M $^1/_{10}$	idem.	C — $^1/_{36}$ ⌒ S — $^1/_{10}$	
K. 1048	M.	18	S.		E.	—	—	
			D.	vert.	Asm $^1/_{14}$ ⌒ Hm $^1/_{24}$	—	C — $^1/_{14}$ (Lorgnon)	
P. 1060	M.	49	S.	—	Hm $^1/_{20}$	$^{20}/_{20}$	+ $^1/_{16}$	
			D.	vert.	Asm $^1/_{36}$ ⌒ M $^1/_{8}$	$^{20}/_{40}$	C — $^1/_{36}$ ⌒ S — $^1/_{16}$	
K. 1093	M.	15	S.	vert.	Asm $^1/_{9}$	$^{18}/_{20}$	C — $^1/_{9}$	
			D.	vert.	id.	idem.	idem	
K. 1104	M.	59	S.	horiz.	Asm $^1/_{36}$ ⌒ M $^1/_{28}$	—	C + $^1/_{36}$	
			D.	id.	id.	—	idem	
W. 1122	M.	11	S.	vert.	Ash $^1/_{16}$ ⌒ Hm $^1/_{36}$	—	C + $^1/_{16}$ ⌒ S + $^1/_{24}$	
			D.	id.	id.	—	idem	
L. 1160	W.	28	S.	vert.	Asm $^1/_{18}$ ⌒ M $^1/_{36}$	$^{15}/_{20}$	C — $^1/_{18}$	
			D.	id.	id.	idem.	idem	
G. 1165	M.	52	S.	horiz.	Ash $^1/_{48}$ ⌒ Hm $^1/_{36}$	—	C + $^1/_{48}$ ⌒ S + $^1/_{16}$	Catar. levior
			D	id.	id.	—	idem	idem.
V. 1182	W.	28	S.	horiz.	Ash $^1/_{36}$ ⌒ Hm $^1/_{9}$	—	Reducirend	
			D.	id.	id.	—	idem	
V. 1201	M.	20	S.	— 15°	Asm $^1/_{20}$ ⌒ M $^1/_{36}$	—	C — $^1/_{20}$	
			D.	+ 20°	Asm $^1/_{14}$ ⌒ M $^1/_{36}$	—	C — $^1/_{14}$	
L. 1342	M.	25	S.	vert.	Ash $^1/_{9}$ ⌒ Hm $^1/_{28}$	—	Reducirend	
			D.	vert.	id.	—	idem	
A. 1349	M.	27	S.	vert	Ash $^1/_{16}$	—	C + $^1/_{16}$	
			D.	id.	id.	—	idem	

1868. Privat-klinik.

Initial und No.	Geschlecht.	Alter.	O.	Richtung des Maxim.	Refraction.	Visus mit Gläsern.	Vorgeschriebene Brille.	Weitere Anomalieen.
H. 1363	M.	17	S.	vert.	Asm $^1/_{48}$ ⌒ M $^1/_{18}$	—	C — $^1/_{48}$ ⌒ S — $^1/_{24}$	
			D.	+ 5°	Asm $^1/_{48}$	—	C — $^1/_{48}$	
K. 1382	W.	14	S.	— 10°	Asm $^1/_{36}$ ⌒ M $^1/_6$	—	C — $^1/_{36}$ ⌒ S — $^1/_{12}$	Nebula Corneae.
			D.	+20°	Asm $^1/_{12}$ ⌒ M $^1/_6$	—	C — $^1/_{12}$ ⌒ S — $^1/_{12}$	idem.
K. 1389	M.	17	S.	horiz.	Asm $^1/_{36}$ ⌒ M $^1/_7$	—	C — $^1/_{36}$ ⌒ S — $^1/_9$	
			D.	id.	Asm $^1/_{36}$ ⌒ M $^1/_9$	—	idem	
N. 1467	M.	16	S.	— 15°	Ash $^1/_{36}$	—	C + $^1/_{36}$	
			D.	+15°	id.	—	idem	
R. 1524	W.	20	S.	vert.	Ash $^1/_{10}$	$^{20}/_{50}$	Reducirend	
			D.	id.	Ash $^1/_{36}$	$^{20}/_{20}$	idem	
V. 1544	W.	11	S.	vert.	Asm $^1/_{36}$	$^{15}/_{20}$	C — $^1/_{36}$	
			D.	id.	id.	idem.	idem	
J. 1599	M.	44	S.	vert.	Asm $^1/_{24}$ ⌒ M $^1/_{10}$	$^{20}/_{50}$	C — $^1/_{24}$	
			D.	—	M $^1/_{24}$	$^{20}/_{10}$	plan glas	Maculae Corneae.
R. 1604	M.	51	S.	vert.	Asm $^1/_{16}$ ⌒ M $^1/_{30}$	—	C — $^1/_{16}$	
			D.	id.	id.	—	idem	
L. 1682	M.	9	S.	vert.	Ash $^1/_{12}$	$^{20}/_{50}$	Reducirend	
			D.	— 20°	Ash $^1/_{14}$	idem.	idem	
R. 1684	M.	18	S.	vert.	Asm $^1/_{12}$	$^{18}/_{20}$	C — $^1/_{12}$	Strab. div.
			D.	id.	id.	idem.	idem	
L. 1697	W.	23	S.	— 15°	Asm $^1/_{24}$ ⌒ Hm $^1/_{20}$	—	C — $^1/_{24}$	
			D.	+20°	id.	—	idem	
V. 1698	W.	28	S.	+20°	Ash $^1/_{14}$ ⌒ Hm $^1/_{12}$	—	Reducirend	
			D.	vert.	Ash $^1/_{16}$ ⌒ Hm $^1/_{12}$	—	idem	
H. 1715	M.	28	S.	vert.	Asm $^1/_{40}$ ⌒ M $^1/_{18}$	$^{20}/_{20}$	Reducirend	
			D.	id.	Asm $^1/_{36}$ ⌒ M $^1/_{18}$	idem.	idem	
H. 1621	W.	52	S.	vert.	Ash $^1/_{18}$	—	C + $^1/_{18}$ ⌒ S + $^1/_{18}$	Nebula Corneae.
			D.	horiz.	Ash $^1/_{48}$	—	C + $^1/_{48}$ ⌒ S + $^1/_{18}$	idem.
P. 1626	W.	58	S.	+40°	Asm $^1/_{36}$	—	C + $^1/_{36}$ ⌒ S + $^1/_{24}$	
			D.	— 30°	id.	—	idem	
M. 1571	W.	53	S.	—	—	$^1/_\infty$	—	
			D.	vert.	Ash $^1/_{40}$	$^{18}/_{20}$	C + $^1/_{48}$ ⌒ S + $^1/_{16}$	
M. 1688	W.	50	S.	vert.	Ash $^1/_{24}$	$^2/_3$	C + $^1/_{24}$ ⌒ S + $^1/_{20}$	Operirt O. S. wegen Strab. conv.
			D.	— 80°	id.	1	idem	
K. 1633	M.	23	S.	+9°	Ash $^1/_{10}$	—	C + $^1/_{10}$	
			D.	— 12°	id.	—	idem	
L. 1618	M.	20	S.	horiz.	Asm $^1/_{48}$ ⌒ M $^1/_{18}$	$^{18}/_{20}$	Reducirend	
			D.	id.	id.	idem.	idem	

1868. Spital-klinik.

Initial und N°.	Geschlecht.	Alter.	O.	Richtung des Maxim.	Refraction.	Visus mit Gläsern.	Vorgeschriebene Brille.	Weitere Anomalieen.
S. 775	W.	40	S.	horiz.	Asm $^1/_{36}$	$^{20}/_{50}$	C + $^1/_{36}$	Strab. div. Nebula Corneae.
			D.	—	H $^1/_2$	$^{20}/_{100}$	schwarz	Aphakia.
B. 983	W.	23	S.	+30°	Ash $^1/_{36}$ ⌒ Hm $^1/_{36}$	$^{20}/_{10}$	C + $^1/_{24}$	
			D.	—	E.	$^{20}/_{20}$	schwarz	Nebula Corneae margin.
J. 406	M.	25	S.	vert.	Asm $^1/_{36}$	$^{16}/_{50}$	C + $^1/_{36}$	Amblyopia.
			D.	id.	Asm $^1/_{36}$ ⌒ M $^1/_{32}$	$^{10}/_{50}$	idem	idem.
S. 488	M.	33	S.	vert.	Asm $^1/_{16}$ ⌒ M $^1/_{10}$	$^{15}/_{40}$	Reducirend	
			D.	id.	Asm $^1/_{16}$	$^{15}/_{20}$	idem	
Z. 116	M.	43	S.	— 20°	Ash $^1/_{36}$	$^{20}/_{20}$	C + $^1/_{36}$	
			D.	vert.	Ash $^1/_{36}$	$^{15}/_{100}$	idem	
V. 1133	M.	14	S.	+40°	Asm $^1/_{36}$ ⌒ M $^1/_{16}$	$^{16}/_{50}$	C — $^1/_{16}$ ⌒ S — $^1/_{16}$	
			D.	vert.	Asm $^1/_{16}$ ⌒ M $^1/_8$	$^{14}/_{20}$	C — $^1/_{16}$ ⌒ S — $^1/_8$	
S. 1136	W.	14	S.	+10°	Asm $^1/_{18}$ ⌒ M $^1/_{36}$	$^{15}/_{20}$	Reducirend	
			D.	vert.	Asm $^1/_{18}$ ⌒ M $^1/_{36}$	$^{14}/_{20}$	idem	
W. 1338	M.	15	S.	vert.	Ash $^1/_{16}$ ⌒ M $^1/_{36}$	$^{15}/_{50}$	C + $^1/_{14}$	
			D.	vert.	Ash $^1/_{14}$ ⌒ M $^1/_{36}$	idem.	idem	
S. 1345	M.	13	S.	— 5°	Asm $^1/_{16}$	$^9/_{20}$	Reducirend	
			D.	+15°	Asm $^1/_{16}$	$^9/_{20}$	idem	
D. 242	M.	17	S.	vert.	Asm $^1/_{18}$ ⌒ Hm $^1/_{36}$	$^{10}/_{20}$	C — $^1/_{18}$	
			D.	id.	Asm $^1/_{10}$ ⌒ Hm $^1/_{50}$	$^{15}/_{40}$	C — $^1/_{10}$	
H. 837	M.	18	S.	vert.	Asm $^1/_{10}$ ⌒ M $^1/_{12}$	$^{20}/_{50}$	C — $^1/_{10}$	
			D.	—	—	$^6/_{1000}$	—	Cat. traum.
J. 1008	W.	50	S.	— 5°	Asm $^1/_6$ ⌒ M $^1/_{12}$	$^{20}/_{50}$	C — $^1/_6$	Cat. lenior.
			D.	+ 5°	Asm $^1/_6$ ⌒ M $^1/_8$	idem.	idem	idem.
L. 1144	M.	19	S.	vert.	Ash $^1/_{36}$ ⌒ Hm $^1/_{12}$	$^{12}/_{20}$	C + $^1/_{36}$ ⌒ S + $^1/_{12}$	
			D.	id.	Ash $^1/_{16}$ ⌒ Hm $^1/_{12}$	$^{20}/_{50}$	C + $^1/_{16}$ ⌒ S + $^1/_{12}$	
B. 1201	M.	21	S.	+30°	Ash $^1/_{11}$ ⌒ M $^1/_{16}$	$^{15}/_{20}$	C + $^1/_{11}$	
			D.	— 30°	id.	idem.	idem	
B. 1296	W.	14	S.	vert.	Asm $^1/_{36}$ ⌒ M $6^1/_2$	$^6/_{20}$	S — $^1/_{10}$	
			D.	+20°	Asm $^1/_{16}$ ⌒ M $^1/_{40}$	$^{15}/_{20}$	C — $^1/_{16}$	
D. 416	W.	12	S.	+20°	Ash $^1/_{14}$	$^{20}/_{20}$	C + $^1/_{14}$	
			D.	—	—	$^{15}/_{100}$	—	Strab. conv.
N. 436	M.	45	S.	horiz.	Asm $^1/_{24}$ ⌒ M $^1/_{20}$	$^{15}/_{40}$	C — $^1/_{24}$	
			D.	id.	Asm $^1/_{24}$ ⌒ M $^1/_{24}$	$^{15}/_{20}$	idem	
D. 484	M.	15	S.	— 40°	Ash $^1/_{36}$	$^{15}/_{20}$	C + $^1/_{36}$	
			D.	+40°	id.	idem.	idem	
S. 614	M.	18	S.	vert.	Ash $^1/_{30}$	$^{20}/_{20}$	C + $^1/_{36}$	
			D.	id.	id.	idem.	idem	
T. 516	M.	26	S.	+40°	Ash $^1/_{18}$ ⌒ Ht $^1/_{14}$	$^{15}/_{200}$	C + $^1/_{18}$ ⌒ + S $^1/_{22}$	Operirt wegen Strab. conv.
			D.	— 20°	Ash $^1/_{18}$ ⌒ Ht $^1/_{14}$	$^{15}/_{20}$	idem	
E. 655	M.	18	S.	— 12°	Asm $^1/_{10}$	—	C — $^1/_{10}$	
			D.	+12°	id.	—	idem	
K. 664	M.	18	S.	vert.	Asm $^1/_{18}$ ⌒ M $^1/_{10}$	$^{12}/_{20}$	C — $^1/_{20}$ ⌒ — S $^1/_{20}$	
			D.	id.	Asm $^1/_{20}$ ⌒ M $^1/_{10}$	$^{12}/_{40}$	idem	

ARCHIV

FÜR

OPHTHALMOLOGIE

HERAUSGEGEBEN

VON

PROF. F. ARLT
IN WIEN

PROF. F. C. DONDERS
IN UTRECHT

UND

PROF. A. VON GRAEFE
IN BERLIN

FÜNFZEHNTER JAHRGANG
ABTHEILUNG III.
ODER
FÜNFZEHNTER BAND
ABTHEILUNG III.

MIT HOLZSCHNITTEN UND TAFELN.

BERLIN 1869.
VERLAG VON HERMANN PETERS.

Eine Uebersetzung in fremde Sprachen behalten sich die Verfasser vor.

Inhalts-Verzeichniss

zu

Band XV, 3. Abtheilung.

Seite.

I. Ueber Retinitis pigmentosa und angeborene Amaurose. Von Dr. Th. Leber . . . . . 1 — 25.

II. Ueber das Vorkommen von Anomalien des Farbensinnes bei Krankheiten des Auges, nebst Bemerkungen über einige Formen von Amblyopie. Von Dr. Th. Leber. 26 — 107.

III. Beiträge zur Pathologie und Therapie des Glaucoms von A. v. Graefe. (Hierzu Taf. I. u. II.) 108 — 252.

Primäres entzündliches Glaucom . . . . . 108 — 119.

— Wesenheit 108. — Mitleidenschaft der Netzhaut 109. Modus der Erblindung 112. Verlauf 113. Disposition des zweiten Auges durch die Iridectomie 114.

Secundär-Glaucom . . . . . 119 — 197.

Wesenheit 119. Abhängigkeit von der Hornhaut 121 145. (Umschriebenes Hornhaut-Infiltrat 121. Diffuse Keratitis 123. Sclerosirende Keratitis 125. Pannöse Keratitis 126. Hornhaut-Narben 128. Cornea globosa 136. Bandförmige Hornhaut-Trübungen 138.) Abhängigkeit von der Iris 146—153. (Eitrige und plastische Iritis 146. Iritis serosa 147. Hintere Synechien 150.) Abhängigkeit vom Linsen-System 153—164. (Einfache Cataractbildung 153. Linsen-Dislocation 155. Kapsel-Sprengung 159.) Abhängigkeit von der Chorioidea 164 — 184. (Plastische und eitrige Chorioiditis 164. Seröse Chorioiditis 165. Sclerectasia posterior 173.) Abhängigkeit von der Netzhaut 184—194. Abhängigkeit vom Sehnerven 194. Abhängigkeit von der Sclera 195. Abhängigkeit vom intraocularen Tumoren 196.

		Seite.
	Glaucoma simplex	199 — 219.
	(Wesenheit 198. Divergenzen des Verlaufs 200. Ergänzende Iridectomie 215.)	
	Traumatisches Glaucom	219 — 221.
	Glaucom nach Operationen	221 — 227.
	Häredität	228.
	Bemerkungen über Aetiologie	229 — 231.
	Bedeutung der Excavation für die Functionsstörung. Vermittlung durch eigenthümliches Chorioido-retinal-Leiden	231 — 236. 236 — 249.
	Glaucom-Operation	249 — 252.
IV.	Aehnlichkeit der Neuro-Retinitis bei Hirntumor und Morbus Brightii. Von Stabsarzt Dr. **Herm. Schmidt** und Dr. **Wegner**	253 — 275.
V.	Beitrag zur Lehre vom Coloboma oculi. Von Professor **Saemisch**	276 — 280.
VI.	Ueber objective Darstellung von Zerstreuungs-Bildern. Von **Wilhelm v. Bezold**	281 — 283.
VII.	Beiträge zur Anatomie des Ciliarmuskels. Von **A. Iwanoff**. (Hierzu Taf. III. und IV.)	284 — 298.
VIII.	Eine Studie über den Bau des Glaskörpers. Von Dr. **J. Stilling**	299 — 319.

Ueber Retinitis pigmentosa und angeborene Amaurose.

Von

Dr. Th. Leber.

Die Retinitis pigmentosa theilt das Schicksal so mancher anderen ophthalmoscopisch diagnosticirten Krankheitsform, dass nämlich ihre pathologische Anatomie eigentlich noch zu machen ist. Ebensowenig wie von den als Chorioiditis disseminata zusammengefassten heerdförmigen Chorioidalerkrankungen, von der Retinitis syphilitica und Anderen, ist von der Pigmententartung der Netzhaut bis jetzt in der Literatur die genauere anatomische Untersuchung eines Falles mitgetheilt werden, bei dem während des Lebens die charakteristischen Erscheinungen und der eigenthümliche Verlauf dieser Krankheit durch ophthalmoscopische Untersuchung und Sehprüfung festgestellt werden konnte.

Alle bis jetzt veröffentlichten Untersuchungen pigmentirter Netzhäute, so wichtig und verdienstvoll sie auch sind, wurden an Augen angestellt, über deren Verhalten während des Lebens entweder so gut als nichts bekannt war, oder welche andere Veränderungen als Grundleiden darboten, zu welchen die Netzhautpigmentirung nur als Folgezustand oder Complication hinzutrat. So betraf der von Donders*) untersuchte Fall ein Auge, das in frü-

*) Pigmentbildung in der Netzhaut Arch. f. Ophth. III. 1. p. 139.

hester Kindheit an Variola erblindet war, mit Leucoma totale adhaerens (das andere Auge war phthisisch und enthielt an der Innenfläche der Chorioidea eine napfförmige Knochenschale). H. Müller*) beschreibt einen Fall von einem 75jährigen, fast gänzlich erblindeten Mann, ohne genauere Angaben über den Verlauf des Leidens etc., bei welchem sich ausser der Netzhautpigmentirung noch eine geschichtete Concretion in der Papille der atrophischen Sehnerven vorfand. Junge's**) Fälle waren 1) eine Ectasia posterior ohne Anamnese 2) ein Auge mit Hornhauttrübungen, Resten von Iritis und einer flachen äquatorialen Ectasie, das im spätern Lebensalter allmälig unter Zeichen von starker Gesichtsfeldbeschränkung erblindet war. Nach der beigefügten kurzen Notiz konnte der Kranke 8 Jahre vor seiner Erblindung noch Briefe schreiben, während er schon 19 Jahre vorher auf der Strasse geführt werden musste (das andere Auge war nicht untersucht worden, und nachher ermittelt, dass es schon von Geburt auf erblindet war.) Schweigger***) untersuchte 1) einen Fall von chron. Iritis mit Pupillenverschluss, Hydrophthalmus und tiefer Sehnervenexcavation 2) von Amaurose nach Reclination mit narbiger Schrumpfung der Hornhaut und Adhärenz der Iris 3)†) eine Iritis mit eigenthümlichen Veränderungen in der Gegend des Ciliarkörpers, Excavation des Sehnerven und Atrophie der nervösen Retinalelemente. (Es sei hier gleich bemerkt, dass dies der einzige bis jetzt bekannte Fall ist, wo bei ausgedehnter Pigmentirung der Netzhautgefässe das Pigmentepithel der Aderhaut ganz unverändert gefunden wurde.) — Pope††) beschreibt einen Fall von Folge-

*) Würzburger Verhandl. Sitz. vom 8. Mai 1858; Arch. f. Ophth. IV. 2. p. 12.

**) Arch. f. Ophth. V. 1 p. 49.

***) Arch. f. Ophth. V. 1 p. 96.

†) Arch. f. Ophth. IX. 1. p. 192.

††) Würzb. med. Ztschr. III. p. 244.

zuständen der Blennorhoea neonatorum, Verlust der Linse, Ablösung der Netzhaut und Verdickung der pigmentirten Stellen der Netzhaut; ausserdem die Veränderungen in 3 anderen Fällen von pigmentirter Netzhaut, von welchen er keine weiteren Angaben über das Verhalten während des Lebens macht, als dass der eine derselben der schon früher kurz von H. Müller beschriebene Fall ist mit der Concretion in der Sehnervenpapille. Iritis war in keinem der Fälle vorhanden. Obwohl nun Pope diese 3 Fälle als typische Pigmentirung aufführt, so geht doch aus seiner Beschreibung klar hervor, dass er mit dieser Bezeichnung nichts weiter sagen will, als dass die Pigmentirung an die Netzhautgefässe gebunden war. Bei dem Mangel von Angaben über den Krankheitsverlauf bleibt es daher auch für diese Fälle jedenfalls zweifelhaft, zu welcher Categorie sie gehörten. Die Fälle von A. Pagenstecher*) betrafen 1) ein totales prominentes Leucom nach Verletzung, mit Verlust der Linse, Verflüssigung des Glaskörpers, Excavation des Sehnerven, Netzhautpigmentirung durch Chorioidalprozesse 2) Iridochorioiditis auf syphilitischer Grundlage mit Pigmentirung der Netzhaut unter dem Bilde der Retinitis pigmentosa. Ausser diesen, oft citirten Fällen sind, soviel mir bekannt, bis jetzt keine veröffentlicht worden. Es ergibt sich aber aus obiger Zusammenstellung, bei wie vielen verschiedenartigen Krankheitszuständen des Auges Netzhautpigmentirung auftreten kann, und wie wenig man also aus dem Befunde der Netzhaut allein auf das Verhalten bei der typischen Retinitis pigmentosa zu schliessen berechtigt ist. Die meisten dieser Fälle gehörten sicher nicht zu dieser Categorie; nur die 3 summarisch mitgetheilten Beobachtungen von Pope wären vielleicht dazu zu rechnen.

Bei diesem Stande der Dinge ist es gewiss gerecht-

*) Würzb. med. Ztschr. III. p. 399—404.

fertigt, jeden neuen Fall, der sich zur anatomischen Untersuchung bietet, so gewissenhaft als möglich auszunutzen. Jch bin nun in der Lage einen Sectionsbericht zu liefern von einem Falle, in welchem während des Lebens die Retinitis pigmentosa von mir ophthalmoscopisch nachgewiesen worden war und der entschieden zur typischen Retinitis pigmentosa gerechnet werden muss, wenn er auch in den Symptomen von dem gewöhnlichen Verhalten abweicht, nämlich von einem Falle von angeborener Amaurose.

Dass Amaurose angeboren vorkommen kann, war schon in der vorophthalmoscopischen Zeit bekannt, abgesehen natürlich von denjenigen Fällen, welche auf manifesten Bildungsfehlern des Auges, wie besonderen Formen von Microphthalmus, oder vollständigem angeborenen Mangel der Augen beruhen. So giebt Himly an, dass die erbliche Amaurose als angeborener Fehler vorkommen könne; zuweilen aber auch erst in einer späteren Lebensperiode eintrete, ähnlich der Taubheit, welche auch auf beiderlei Weise zuweilen erblich sei. Er citirt einen Fall von Weller, mehrere Fälle von Demours und Lusardi, schiebt aber diese Erkrankung einem Bildungsfehler zu, z. B. einer zu dünnen, fast flüssigen Beschaffenheit der Retina oder des Sehnerven.

Seit der Anwendung des Augenspiegels sind auffallender Weise derartige Fälle kaum beobachtet oder beschrieben, jedenfalls nicht in ihren ersten Stadien. Ich finde nur eine Notiz von Mooren*), welcher unter 82 Fällen von Retinitis pigmentosa deren 2 fand, wo die Patienten blind geboren waren. Der erste betraf ein 21jähriges Bauernmädchen, der zweite einen 9jährigen, mit starkem Nystagmus behafteten Knaben; in keinem der beiden Fälle hatte eine Ehe unter Blutsverwandten

*) A. Mooren, ophthalmiatrische Beobachtungen. Berlin 1867 p. 261.

stattgefunden. Da über den Augenspiegelbefund keine besonderen Angaben gemacht werden, so entsprach derselbe wohl dem gewöhnlichen Bilde der Retinitis pigmentosa. Dagegen habe ich in der Literatur keine Angaben finden können über den ophthalmoscopischen Befund in den ersten Lebensjahren, der wesentlich von dem späteren abweicht.

Wie ich aus mündlicher Mittheilung weiss, hat Prof. v. Gräfe eine ganze Reihe derartiger Fälle in verschiedenem Lebensalter untersucht und dabei ein fast ganz übereinstimmendes Verhalten des Augenspiegelbefundes beobachtet. Er sah mehrere Familien, in welchen dieses Uebel sämmtliche Kinder derselben betroffen hatte, so dass diese alle vollständig blind zur Welt kamen; in der Regel, aber nicht ohne Ausnahme, waren dabei die Eltern blutsverwandt. Ich selbst habe eine Anzahl dieser Kinder gesehen und später auch noch mehrere andere Fälle derart beobachtet. Zuweilen ist nur ein Kind oder nur ein Theil der Kinder blind geboren; auch findet man mitunter, dass die Blindheit keine vollständige ist, sondern noch ein gewisser Grad von Lichtempfindung zurückbleibt.

In allen diesen Fällen trifft man gleich nach der Geburt und im ersten Lebensjahre im Augengrunde keine andere oder kaum eine andere Anomalie als eine aus höchst feinen und dicht gedrängten, hellen Punkten oder unregelmässigen Fleckchen bestehende Entfärbung in der Peripherie des Augengrundes; zuweilen sind auch die Entfärbungen etwas grösser, weniger scharf begrenzt und confluirend, so dass sich alsdann die normal gebliebenen Stellen wie dunklere Flecke auf hellerem Grunde ausnehmen; etwas später scheint es, als ob sich auch kleine punktförmige Pigmentfleckchen dazwischen mischten. Die Papille ist im Anfang nicht merklich verändert, höchstens etwas gleichmässiger gefärbt über ihre Ober-

fläche als in der Norm, und die Arterien der Netzhaut ein wenig feiner. Der Sitz obiger Entfärbungen muss, da die Netzhautgefässe ganz frei darüber weglaufen, in das Chorioidalepithel oder in die äusseren Netzhautschichten oder beide gleichzeitig verlegt werden. Es sind offenbar ganz dieselben Veränderungen, welche Schweigger*) in den Anfangsstadien der Retinitis pigmentosa beobachtete, als sehr feine, helle Punktirungen in der Chorioidea, und von denen er noch angibt, dass er sie bei Kindern Jahre lang der Pigmententwickelung an den Retinalgefässen habe vorausgehen sehen.

Dies letztere findet nun auch ganz ebenso bei der angebornen Amaurose statt. Untersucht man die Kinder am Ende des ersten Lebensjahres oder in den nächst folgenden Jahren, so sieht man in der Aequatorialgegend der Netzhaut an den Gefässen allmälig kleine Pigmentflecke auftreten, deren Zahl und Grösse im Lauf der Jahre immer mehr zunimmt. Aeusserst instructiv in Bezug auf die Entwickelung des Processes ist die Vergleichung des Augenspiegelbildes mehrerer Kinder derselben Familie, die an derselben Krankheit leiden; man hat hier zu gleicher Zeit die verschiedenen Stadien des Prozesses vor Augen und kann, wie dies auch Mauthner für die gewöhnliche Form der Retinitis pigmentosa angibt, aus dem Augenspiegelbild das relative Alter der Kinder bestimmen. Auch in Bezug auf das Verhalten der Gefässe und der Sehnervenpapille bieten die späteren Formen der Amaurosis congenita dasselbe Bild dar wie die typische Retinitis pigmentosa. Das normale Pigment des Aderhautepithels scheint im weiteren Verlaufe des Prozesses immer mehr zu schwinden, so dass man alsdann einen grossen Theil des Augengrundes mehr oder minder entfärbt findet, was aber in derselben Weise auch bei der typischen Retinitis pigmentosa eintreten kann.

*) Vorlesungen über den Gebrauch des Augenspiegels p. 116.

Nach Allem dem Gesagten dürfte die Annahme nicht zu gewagt erscheinen, dass die beschriebene Form der angeborenen Amaurose eine wahre Retinitis pigmentosa ist, welche bereits in der Fötalzeit zu einem vollständigen oder fast vollständigen Verlust des Sehvermögens geführt hat, zur Zeit der Geburt aber sich noch im pigmentfreien Stadium befindet. Die Uebereinstimmung der ophthalmoscopischen Veränderungen im Beginn und im allmäligen Fortschreiten, die Gleichheit des Ausganges (in absolute Erblindung) und die Gemeinschaft des aetiologischen Momentes der Consanguinität der Eltern sind Gründe, welche lebhaft zu Gunsten dieser Ansicht sprechen und die zum allermindesten beweisen, dass diese Form der angeborenen Amaurose auf das nächste mit der typischen Retinitis pigmentosa verwandt ist. Wir werden desshalb auch berechtigt sein, aus den bei ersterer gefundenen anatomischen Veränderungen auf letztere einige Schlüsse zu ziehen. — Ich gehe nun zur Mittheilung des betreffenden Falles von angeborener Amaurose selbst über.

Friedrich Krauthans, Bettelmusikus, 20 Jahre alt, starb am 14. Sept. 1868 auf der Klinik des Herrn Geh. Rath Traube an Abdominaltyphus. Der Güte meines Freundes, des Stabsarztes Dr. Fräntzel verdanke ich die Aufforderung, die Augen des Kranken ophthalmoscopisch zu untersuchen, da die Anamnese herausgestellt hatte, dass er von Geburt vollständig blind war. Patient war bei der Untersuchung, welche den Tag vor dem Tode stattfand, bereits stark soporös, die Untersuchung sehr schwierig und wurde desshalb auf das linke Auge beschränkt, um den Kranken nicht allzu sehr zu quälen, zumal da sich mit Sicherheit erwarten liess, dass der Befund an beiden Augen im Wesentlichen derselbe sein werde. Es konnte auch bei dem Zustande des Kranken nicht mehr ermittelt werden, ob die Eltern blutsverwandt waren, oder nicht.

Die Augen schienen im Verhältniss zum Alter des Kranken etwas klein, besonders das rechte, waren aber sonst von normalem Aussehen und normaler Consistenz.

Ophthalmoscopisch zeigte sich links die Papille blass grauröthlich gefärbt mit etwas undeutlicher Begrenzung, die Netzhautgefässe ziemlich dünn, wie gewöhnlich bei Retinitis pigmentosa. In der Netzhaut zahlreiche schwarze Pigmentflecke, deren Menge gegen die Papille hin immer mehr abnimmt, so dass sie in deren Nähe nur ziemlich vereinzelt stehen, während sie gegen den Aequator zu confluiren und zu grösseren Gruppen verbunden sind. Hier zeigte sich ein ziemlich dichtes Netz von schwarzen Flecken, welches den Eindruck machte, als ob nicht alle Theile desselben in einer und derselben Ebene lägen, sondern als ob auch in den äusseren Schichten der Netzhaut oder dem Pigmentepithel Theile desselben ihre Lage hätten. Weisse Flecke oder Aderhautveränderungen von der gewöhnlichen rundlichen oder areolären Form waren aber nirgends sichtbar, auch nicht die früher erwähnten kleinen weissen Fleckchen.

Die übrigen Theile des Auges, Hornhaut, Iris, Linse, Glaskörper waren normal.

Die Augen, c. 24 Stunden post mortem der Leiche entnommen, waren bereits etwas cadaverös zusammengefallen. Der von vorn nach hinten gehende Durchmesser des linken Auges betrug nach der Erhärtung 21 Mm., der äquat. Durchmesser 20,5 Mm; der horiz. Durchmesser der Hornhautbasis 12 Mm., die Hornhaut also nicht kleiner als normal. Das rechte Auge wurde frisch durch einen Aequatorialschnitt eröffnet. Die Netzhaut desselben war von ganz denselben schwarzen Pigmentflecken durchsetzt, wie sie der Augenspiegel am anderen Auge gezeigt hatte. Ausserdem sprangen in der Gegend der Ora serrata einige etwas grössere

gelblich weisse Flecke in's Auge, welche deutlich über das gewöhnliche Niveau prominirten und an welchen Netzhaut und Aderhaut untrennbar verwachsen zu sein schienen. Ein etwas kleinerer ähnlicher Fleck liegt ungefähr auf dem halben Abstand zwischen Papille und Ora serrata. Bei der peripherischen Lage dieser Flecke, der Enge der Pupille des Kranken und dem soporösen Zustande desselben, welcher die Untersuchung ausserordentlich mühsam machte, ist es sehr zweifelhaft, ob man diese Flecke mit dem Augenspiegel gesehen hätte, wenn dies Auge gleichfalls untersucht worden wäre. (Am andern Auge fanden sich derartige Flecke nicht vor.) — Die Papille erschien weisslich, die sie bedeckende Schicht des Glaskörpers etwas trüb. Die Gefässe der Netzhaut in der nächsten Umgebung der Papille als feine weissliche Stränge zu erkennen.

Beide Sehnerven sehen weiss aus, ebenso das Chiasma und die Tractus, und scheinen auch von normaler Dicke.

Das linke Auge wird erst nach der Erhärtung in Müller'scher Flüssigkeit eröffnet und zeigt alsdann ganz denselben Befund mit Ausnahme der oben erwähnten weissen Flecke in der Peripherie. Die genauere Untersuchung der Augen ergibt Folgendes:

Die Netzhaut adhärirt allenthalben der Innenfläche der Aderhaut, doch lässt sich die Verbindung überall leicht trennen mit Ausnahme an den weissen Flecken in der Peripherie des rechten Auges, wo die beiden Membranen fest mit einander verwachsen sind. Ihre Dicke ist nicht vermindert, im Gegentheil ist die Netzhaut in den peripheren Partien leicht verdickt, was schon mit blossem Auge auf dem Durchschnitt sehr deutlich zu sehen ist, weil sie nach der Peripherie zu nicht wie gewöhnlich dünner wird, sondern nahezu die gleiche Dicke beibehält, um erst ganz an der Ora serrata allmälig dünner zu werden.

Auch abgesehen von der Pigmentirung ist ihre Structur hochgradig verändert, indem namentlich in den peripherischen stark pigmentirten Partien, in etwas geringerem Grade aber auch in den der Papille benachbarten die nervösen Elemente mehr oder minder geschwunden sind und an ihre Stelle eine starke Hyperplasie des bindegewebigen Stützwerks der Retina getreten ist.

Dieser Schwund der nervösen Elemente hat vorzugsweise die äusseren Netzhautschichten betroffen und ihr Grad nimmt von diesen gegen die inneren Schichten zu immer mehr ab. — Von der Stäbchen- und Zapfenschicht sind nirgends auch nicht in der nächsten Nähe der Papille, Spuren erhalten geblieben; an ihrer Stelle finden sich abnorme, von dem Aderhautepithel ausgehende Pigmentirungen und grosse Excrescenzen der Glaslamelle, welche gleich näher beschrieben werden sollen. Auch die nervösen Elemente der äusseren Körnerschicht scheinen, zum grössten Theile wenigstens, geschwunden. Diese Schicht besteht nämlich hier aus einem reticulären Bindegewebe mit zahlreichen Kernen, die meist an den Knotenpunkten des Netzwerkes liegen und demnach zum grössten Theil sicher nicht nervöser Natur sind. Es ist aber sehr schwer auszumachen, ob nicht ein Theil dieser Kerne den veränderten nervösen Körnern zuzurechnen ist. In den peripherischen Partien der Netzhaut sind nun auch die übrigen Schichten der Netzhaut in ähnlicher Weise verändert, nur erkennet man überall die Faserschicht als solche an den Radiärfasern und deren bogenartigen Verbindungen an ihrer Aussenseite; von den Radiärfasern strahlen noch Verlängerungen in das reticuläre Bindegewebe der äusseren Lagen ein. Diese letzteren lassen keine Abgrenzung der Schichten mehr erkennen, man bemerkt nur, dass der Reichthum an Körnern je weiter nach aussen

um so mehr abnimmt; von der inneren Körnerschicht scheint aber noch eine ziemliche Anzahl von nervösen Elementen erhalten.

Näher an die Papille heran ist die Faserschicht noch ziemlich gut erhalten; von der Fläche her erkennt man deutlich die Züge markloser Nervenbündel, deren einzelne Fasern sich auch durch Zerzupfen isoliren lassen. Von der Fläche her lässt sich jedoch im Genaueren der Grad der Atrophie dieser Schicht nicht sehr gut bestimmen, weil dieselbe überdeckt ist von einer Lage verdichteter Glaskörpersubstanz, bestehend aus einem ähnlichen reticulären Gewebe, wie das der Netzhaut, dessen Fasern nur im Allgemeinen mehr in der Ebene der Netzhaut verlaufen. Die Fasern hängen zusammen mit dem Bindegewebe der Faserschicht und die ganze Schicht hat grosse Aehnlichkeit mit dem Befunde, welchen Jwanoff bei der Retinitis interstitialis der inneren Netzhautlagen beschrieben hat (Arch. f. Ophth. XI. 1. p. 151—154.) Diese Schicht überzieht ziemlich gleichmässig Netzhaut und Oberfläche der Papille und ist höchst wahrscheinlich die Ursache der leichten Trübung der Papillengrenze, welche in unserem Fall bemerkt wurde, und bekanntlich nicht selten in den spätern Stadien der Retinitis pigmentosa vorkommt.

Auf dem Querschnitt war die Dicke der Faserschicht in der Umgebung der Papille gar nicht vermindert, und wenn daher vielleicht auch ein gewisser Grad von Atrophie ihrer nervösen Elemente vorhanden war, so war derselbe doch, namentlich im Vergleich mit der vollständigen Zerstörung der Stäbchenschicht jedenfalls nur sehr unbedeutend zu nennen. Ueberhaupt bot hier die Faserschicht nur eine etwas grössere Menge von Zellen und die Hypertrophie ihres Bindegewebes als einzige manifeste Veränderungen dar.

Es sei hier auch gleich bemerkt, dass das Niveau der Sehnervenpapille entsprechend der geringen Atrophie der Faserschicht, von der Norm nicht im geringsten abwich, sondern die gewöhnliche leichte Erhebung darbot mit einer kleinen und seichten Vertiefung an der Austrittstelle der Gefässe. Auch sah man an den durch die Papille gelegten Längsschnitten, wie gewöhnlich, die Bündel markloser Fasern in die Faserschicht der Netzhaut umbiegen.

Die Pigmentirung der Netzhaut war hauptsächlich und in den inneren Schichten ausschliesslich an deren Gefässe gebunden. Allenthalben war das Pigment in Form von netzartig verzweigten Zügen angeordnet, welche deutlich den Gefässen folgten; durch Zerzupfen konnten mit Leichtigkeit grössere Stücke der Gefässverzweigungen isolirt werden, welche äusserlich stellenweise mit reichlichen Pigmentzellen bedeckt waren. Das Pigment war nämlich überall, wenigstens zum grössten Theil, in Zellen eingeschlossen, (was besonders an Carminpräparaten deutlich hervortrat,) wobei die Zellen den Gefässwandungen innig adhärirten und theilweise auch in die äussersten Lagen der verdickten Wandungen mit eingeschlossen waren. Scheinbar freie Pigmentkörnchen erwiesen sich nach Carminfärbung und durch Zerzupfen häufig als in Zellen eingeschlossen, doch ist es natürlich sehr schwer anzugeben, ob nicht ein Theil der Pigmentkörnchen frei war.

Nur die Hauptäste der Netzhautgefässe zeigten sich meist von Pigment frei und erschienen desshalb mit ihren verdickten Wandungen als helle Züge, welche die Pigmentnetze in kleinere Gruppen abtheilten.

An Querschnitten trat noch deutlicher hervor, dass das Pigment in allen Schichten der Netzhaut sich befand und nicht nur in den innersten Schichten seine Lage hatte, was übrigens auch schon durch Betrachtung der beiden Oberflächen der Netzhaut zu sehen war. An Schnitten, welche

durch Aderhaut und Netzhaut in Zusammenhang geführt waren, bemerkte man ferner sehr deutlich, dass die Pigmentirung der äusseren Lagen an der Aussenfläche der Netzhaut fast immer an einer Stelle ihren Anfang nahm, wo das Aderhautepithel gleichfalls eine stärkere Pigmentirung darbot; von da senkten sich radiär verlaufende pigmentirte Züge in die Netzhaut hinein, welche nach einem kurzen Verlauf in der Regel umbogen, um in die der Oberfläche mehr parallele Richtung überzugehen. Es war nicht mit Sicherheit zu bestimmen, ob diese radiären Züge gleichfalls alle Gefässe waren, oder ob hier das Pigment nur den verdickten Radiärfasern der Netzhaut folgte. Wenn es sich wirklich überall um Gefässe gehandelt hätte, so hätten dieselben zum Theil neugebildet sein müssen, da in der normalen äusseren Körnerschicht Gefässe nicht vorkommen. Eine Verbindung der Netzhautgefässe mit denen der Aderhaut liess sich aber überall mit Sicherheit ausschliessen. Die Netzhautgefässe, die grösseren sowohl als die kleineren, boten überall eine erhebliche Verdickung ihrer Wandungen dar, die kleineren namentlich auch eine ausgesprochene Sclerose. Die Wandung zeigte sich in eine mehr homogene und stärker lichtbrechende Substanz umgewandelt, an welcher die pigmentirten Zellen festsassen. Diese letzteren hatten übrigens, ebenso wie das in ihnen enthaltene Pigment, ganz dasselbe Aussehen, wie die pigmentirten Zellen in der Epithelschicht der Aderhaut. Die Aehnlichkeit des Aussehens, namentlich auf Querschnitten wurde dadurch noch auffallender, dass auch die Durchschnitte der sclerosirten Gefässwandungen mit den Drusen der Glaslamelle der Aderhaut äusserlich eine nicht geringe Aehnlichkeit hatten. — In der Papille findet sich eine grosse Zahl von kleinen Gefässen, welche vollständig obliterirt scheinen, und in stark licht brechende, unregelmässig begrenzte Stränge verwandelt sind.

Das Aderhautepithel und die Glaslamelle der Aderhaut boten, wie schon bemerkt, die hochgradigsten Veränderungen dar. Allenthalben war die Glaslamelle übersäet von ziemlich grossen, meist rundlichen, auch mehr unregelmässig gestalteten Excrescenzen oder Drusen, die abgesehen von ihrer bedeutenderen Grösse vollkommen den zuerst von Donders und H. Müller beschriebenen senilen Drusen der Glaslamelle glichen und ebensowenig als diese Amyloidreaction gaben. Dieselben Excrescenzen wurden bisher von den verschiedensten Beobachtern in allen denjenigen Fällen von Netzhautpigmentirung gefunden, wo das Aderhautepithel gleichfalls verändert war. Ihr Durchmesser beträgt in unserem Falle bis 0,12 Mm. Ihre Oberfläche und ihre Ränder sind bedeckt von Zellen, die mit dunkelschwarzem Pigment erfüllt sind. Die Form dieser Zellen ist viel unregelmässiger als in der Norm; ihre Pigmentkörner zum Theil viel gröber, an Grösse von unmessbarer Feinheit bis zu 0,0054 Mm. Durchmesser variirend (normal nach Rosow Länge 0,002—0,003, Breite 0,0004—0,001 Mm). Sie haben nicht ausschliesslich eine längliche Form, wie normal, sondern man findet sie auch von rundlicher oder unregelmässig eckiger Form, letzteres wohl durch Zusammenhängen mehrerer kleinerer Körnchen. Auch erfüllen die Pigmentkörner die Zelle oft nicht vollständig, sondern nur einen Theil derselben. Die Glaslamelle selbst ist verdickt und lässt sich mit dem auf ihr sitzenden Epithel leicht auf grössere Strecken isoliren. Zwischen den grösseren Drusen bemerkt man alsdann noch eine grosse Anzahl kleiner Hervorragungen, auf welchen gleichfalls die Epithelzellen dunkles Pigment enthalten. In den Zwischenräumen sind die Zellen meist ihres Pigmentes beraubt, so dass ausgedehnte Parthien existiren, an welchen das Epithel vollständig pigmentfrei ist und

wo man die Zellen selbst leicht übersehen kann, wenn man nicht durch Carminfärbung ihre Kerne deutlicher hervortreten lässt. Die Zellen sind von ungleicher Grösse, theils grösser, meist aber viel kleiner als in der Norm, ihr Durchmesser schwankt zwischen 0,009—0,036 Mm; manche der grösseren enthalten auch 2 oder mehr Kerne, welche gleichfalls verschieden gross sein können. Einige sind oval und von erheblicher Grösse, während die kleineren Zellen durchgängig nur einen kleinen rundlichen Kern enthalten. Auch schien es, als ob die Zellen, besonders in der Umgebung der grösseren Drusen der Glaslamelle nicht in einer, sondern in mehreren Schichten über einanderlägen. Alles dies macht die Annahme von Wucherungsprozessen in der Epithelschicht sehr wahrscheinlich. Die Drusen ragten weit über die Innenfläche der Aderhaut in die äusseren Schichten der Netzhaut hinein, wobei sie oft nur mit einer schmalen Basis mit der Glaslamelle in Verbindung waren, was an senkrechten Schnitten sehr schön zu sehen war. Nach der Aderhaut zu fand aber niemals eine Prominenz dieser Excrescenzen statt, sondern ihre Basis blieb immer genau im Niveau der Innenfläche der Aderhaut.

Die oben erwähnten gelblich weissen prominenten Flecke in der Gegend der Ora serrata am rechten Auge bestehen aus einer Einlagerung zwischen Chorioidea und Retina, mit welcher beide Membranen innig verwachsen sind; die Ausdehnung des grössten dieser Flecke von vorn nach hinten, wo sie am bedeutendsten ist, übersteigt übrigens nicht einige Mm. Die Einlagerung besteht grösstentheils aus Fettkörnchenzellen, die in ein spärliches Bindegewebsnetz eingeschlossen sind; dasselbe geht ohne deutliche Grenze in das der Retina über; auch in letzterer finden sich an der betreffenden Stelle einzelne Körnchenzellen und selbst das bindegewebige Stützwerk derselben zeigt sich stellenweise dicht

mit Fettkörnchen infiltrirt. Auch die Aderhaut zeigt an dieser Stelle deutlich entzündliche Veränderungen; in ihren äusseren Lagen enthält sie eine grössere Anzahl etwas kleiner Zellen, meist von länglicher oder rundlich dreieckiger Form mit einem einzigen feinkörnigen Kern und feinkörnigem Protoplasma, welche auch hie und da spärliche braune Pigmentkörnchen einschliessen; einzelne derselben zeigen auch kurze Ausläufer. Ausserdem besteht eine starke Hyperplasie des lockigen Bindegewebes in der Umgebung der Gefässe mit einer Menge spindelförmiger Zellen. Eine ähnliche Hyperplasie des lockigen Bindegewebes, wenn auch in geringerem Grade findet sich auch in den übrigen Abschnitten der Aderhaut. Die Aderhaut selbst ist macroscopisch gar nicht verändert und von normaler Dicke; Anhäufungen lymphkörperartiger Zellen fehlen, mit Ausnahme der oben erwähnten Stellen; nur treten zwischen den pigmentirten Stromazellen bei ziemlich dunkler Pigmentirung des Stroma's eine ziemliche Menge länglicher und ästiger farbloser Stromazellen auf, was man für gewöhnlich bei einem gleichen Grade der Pigmentirung nicht zu finden pflegt. Die Gefässwandungen selbst, namentlich der kleineren Gefässe und Capillaren waren, soviel sich erkennen liess, normal, und boten keine Spur der an den Netzhautgefässen so ausgesprochenen Verdickung und Pigmentirung dar. An dünnen Lamellen der innersten Lagen der Chorioidea, welche sich nach Erhärtung ohne Mühe abspalten liessen, konnte dies mit grosser Schärfe festgestellt werden; namentlich liess sich auch daran erkennen, dass die Capillarschicht ganz normal war und nirgends mit den Netzhautgefässen irgend welche Verbindungen einging.

Die Sehnerven, ebenso wie Chiasma und Tractus sind nicht nur macroscopisch, sondern auch microscopisch in Bezug auf ihre nervösen Elemente ganz normal.

Nirgends lässt sich etwas von Atrophie nachweisen; die einzige Veränderung besteht in einer ziemlich ausgesprochenen Verdickung der Wandungen der kleineren Gefässe, während die Hauptstämme der Centralgefässe im Sehnervenstamm kaum dicker erscheinen als in der Norm.

Die übrigen Theile des Auges Iris, Ciliarkörper, Linse wurden gleichfalls bei microscrop. Untersuchung unverändert gefunden. Der Glaskörper war zum Theil verflüssigt.

Die in diesem Falle gefundenen Veränderungen sind also folgende: Atrophie der nervösen Elemente der Retina, vollständiger in den äusseren Lagen, geringer in der Faserschicht, vom Centrum nach der Peripherie allmälig zunehmend; Hyperplasie des bindegewebigen Stützwerkes mit Auftreten einer neugebildeten Bindegewebslage an der Innenfläche der Faserschicht, Verdickung und Sclerose der Gefässwandungen, netzförmige Pigmentirung in allen Schichten, hauptsächlich den Gefässen folgend; hochgradige Veränderungen des Epithelpigments, massenhafte Excrescenzen der Glaslamelle; kleine circumscripte, fettig degenerirte Exsudate zwischen Chorioidea und Retina.

Fasst man die Veränderungen alle zusammen, so muss der Process nach der jetzt gebräuchlichen Terminologie unstreitig als Chorioretinitis pigmentosa bezeichnet werden.

Suchen wir jedoch etwas näher in die Entstehung des Processes einzudringen, so ist es bei dem ausgebildeten Zustande der Veränderungen nicht leicht zu entscheiden, ob er ursprünglich von der Retina oder der Chorioidea ausging oder von beiden Membranen zugleich. Mit absoluter Sicherheit würde sich dies nur in einem früheren Stadium des Leidens ermitteln lassen. Wenn man aber aus dem Grade der in den verschiedenen afficirten Theilen

vorkommenden Veränderungen etwas zu schliessen berechtigt ist, so dürfte die grössere Wahrscheinlichkeit dafür sprechen, dass wir es mit einer primären Retinalerkrankung zu thun haben.

Gegen eine primäre Chorioiditis spricht die Geringfügigkeit der im Stroma der Aderhaut gefundenen Veränderungen und gerade die Abwesenheit von denjenigen unter ihnen, welche den Process besonders characterisiren, ich meine die Verdickung der Wandungen und abnorme Pigmentirung der Umgebung der Gefässe. Wie mir scheint, hat man bisher bei der anatomischen Diagnose der Chorioiditis auf die Veränderungen an der Epithelschicht der Aderhaut einen viel zu grossen Werth gelegt. Es ist ja bekannt, dass Schwund oder Hyperplasie des Pigmentes der Epithelschicht oder selbst Wucherung ihrer Zellen keineswegs nur durch Chorioiditis hervorgebracht werden kann, sondern dass auch entzündliche Processe in den äusseren Netzhautschichten dieselbe Wirkung haben können. Zumal mit dem Augenspiegel ist gar nicht auszumachen, welches in dem jedesmaligen Fall der wahre Ursprung der Veränderungen ist. Zur wirklichen anatomischen Feststellung der Diagnose der Chorioiditis scheint mir der Nachweis von Veränderungen im Aderhautstroma unerlässlich, und wo diese vollständig fehlen, oder geringeren Grades sind, wird man gut thun, den chorioiditischen Ursprung des Leidens wenigstens zu bezweifeln. Und selbst für den Fall, dass die Veränderungen des Pigmentepithels und der Glaslamelle der Aderhaut selbständig entstehen könnten, unabhängig von einer Erkrankung der Netzhaut, würde man noch berechtigt sein, den ganzen Process für ein Retinalleiden zu erklären, da wenigstens das Pigmentepithel nach der Entwickelungsgeschichte viel eher zur Netzhaut als zur Aderhaut zu rechnen ist.

Die circumscripten Exsudate, welche in der Peripherie

des Auges zwischen Aderhaut und Netzhaut gefunden wurden, und die sonstigen Veränderungen der Aderhaut können als Folgezustände und Complicationen des Retinalleidens aufgefasst werden und treten jedenfalls gegen die hochgradigen Veränderungen der Netzhaut und des Pigmentepithels ganz in den Hintergrund.

Diese letzteren stimmen übrigens ganz mit denjenigen überein, welche bei der sog. Chorioïditis mit Netzhautpigmentirung beobachtet wurden. Der einzige Unterschied zwischen diesen und unserem Falle ist der, dass bei ersteren in der Regel manifestere Veränderungen im Aderhautstroma gefunden wurden. So fand Schweigger neben Atrophie des Stroma's Anhäufungen neugebildeter Zellen, fettige Degeneration der Pigmentzellen, und freie Fetttröpfchen im Gewebe; Pope sah gleichfalls Zeichen von Entzündung, Verklebung der Chorioidea mit der Sclera durch organisirtes Exsudat; Junge beobachtete hauptsächlich nur Ectasie und Atrophie des Aderhautstroma's; A. Pagenstecher endlich constatirte in 2 Fällen an den Aderhautgefässen eine ganz ähnliche Verdickung der Wandungen wie in der Retina. Pigmentepithel und Netzhaut waren aber immer in ganz derselben Weise verändert, wie in unserem Fall und nur in dem einem Falle von Schweigger war das Pigmentepithel normal geblieben. Nur darin zeigt sich ein Unterschied, dass in unserem Falle die Retina nicht verdünnt gefunden wurde, sondern überall eine ziemlich gleichmässige Dicke darbot, während in jenen Fällen die pigmentirten Partien meistens stark verdünnt waren. Dieser Unterschied betrifft aber nicht das Wesen des Processes an sich, sondern hängt von dem Grade der Bindegewebsschrumpfung und der gleichmässigen Ausdehnung der Veränderung über die verschiedenen Theile der Netzhaut ab.

Bei dieser Aehnlichkeit der Veränderungen scheint

es auf der Hand zu liegen, auch in unserem Falle, wie man dies für die sog. Chorioiditis mit Netzhautpigmentirung zu thun pflegt, das Netzhautpigment einfach in der Epithelschicht der Aderhaut entstehen zu lassen. Sicher gilt dies von denjenigen Pigmentzellen, welche auf den Drusen der Glaslamelle aufsitzen und mit diesen weit in die äusseren Netzhautschichten hineinragen. Diese sind offenbar durch das successive Wachsthum der Drusen einfach in die Netzhaut hineingedrängt worden. Da nun auch das weiter in der Netzhaut längs den Gefässen angehäufte Pigment zum grössten Theil wenigstens in Zellen eingeschlossen ist, sich von dem an der Oberfläche der Drusen sitzenden gar nicht unterscheiden lässt, auch sehr häufig continuirlich in dasselbe übergeht, so sind wir fast unwillkürlich geneigt, für beides eine und dieselbe Entstehungsweise anzunehmen. Seit wir das Wanderungsvermögen der Zellen kennen, würde sich auch ganz gut verstehen lassen, dass aus dem Pigmentepithel derartige Zellen in die Netzhaut eindringen, sich dort vielleicht sogar vermehren und vorzugsweise längs der Gefässe weiter verbreiten, wo sie den geringsten Widerstand finden. Es würde bei dieser Annahme nicht einmal nothwendig sein, dass die anatomische Untersuchung überall einen unmittelbaren Zusammenhang zwischen dem in der Epithelschicht und dem in der Netzhaut gefundenen Pigmente nachwiese, denn es wäre ja möglich, dass sich die Zellen vorzugsweise an bestimmten Orten anlagerten und sich in einem späteren Stadium nicht mehr an allen Orten des von ihnen zurückgelegten Weges vorfänden. Da jedoch durch die Beobachtung von Schweigger feststeht, dass auch bei intactem Chorioidalepithel typische Pigmententwickelung in der Netzhaut vorkommen kann, so müssen wir in unserem Fall immer noch die Möglichkeit zugeben, dass ein Theil des Pigments sich selbstständig in der Netzhaut entwickelt habe.

Das Vorkommen des Pigmentes in der Sehnervenpapille, was u. A. von Mooren beobachtet wurde, kann hier nichts beweisen, weil das Pigment, einmal in die Netzhaut gelangt, ebenso gut auch von dieser aus in den Sehnerven gelangen könnte. Ich kann hier aus mündlicher Mittheilung eine Beobachtung von Cohnheim anführen, der in einem Falle von Retinitis pigmentosa (wahrscheinlich typischer, doch nicht mit Sicherheit als solche zu ermitteln) auch im Sehnervenstamm Pigment antraf, welches wie in der Netzhaut dem Verlauf der Gefässe folgte; auch hier kann natürlich derselbe Einwand gemacht werden. Hier kann nur die Untersuchung einer grösseren Zahl von Fällen und in früheren Stadien sicheren Aufschluss geben, oder wenn es uns gelingen sollte, diese Processe experimentell hervorzubringen und zu verfolgen.

Dasselbe gilt nun auch von der Entstehung der Veränderungen im Pigmentepithel. Doch ist es nicht wahrscheinlich, dass sie auf dem von Pope beschriebenen Wege entstanden, nämlich durch Auswüchse der äusseren Körnerschicht, welche, sich umbiegend, Theile des Pigmentepithels zwischen sich einschliessen. Die Aussenfläche der Netzhaut war viel zu regelmässig und eben und liess nirgends Reste solcher Auswüchse, wenn auch nur in geschrumpftem Zustande, erkennen. Dagegen möchte ich die Frage aufwerfen, ob nicht die in unserem Falle so massenhaft entwickelten Drusen der Glaslamelle eine wichtigere und mehr selbstständige Rolle bei dem Processe spielen, als man ihnen in der Regel zudachte. Diese Frage ist um so mehr berechtigt, als jene Drusen, allerdings mit verschiedenen Namen bezeichnet, bis jetzt von allen Beobachtern bei Netzhautpigmentirung mit gleichzeitigen Veränderungen des Pigmentepithels gesehen wurden. Sehen wir doch, dass selbst die viel kleineren Drusen an senilen Augen ganz ähnliche Veränderungen hervorbringen: Entfärbung und Atrophie der

sie bedeckenden Zellen, stärkere Pigmentirung derer in ihrer Umgebung. Es dürfte daher die Annahme nicht allzu gewagt erscheinen, dass auch in unserem Falle das Wachsthum der Drusen die Veränderungen der Epithelschicht zur Folge gehabt und auch hier Wucherung ihrer Zellen, Schwund und Neubildung von Pigment hervorgebracht habe. Auch die Zerstörung der Stäbchenschicht und vielleicht auch eines Theils der äusseren Körnerschicht liesse sich auf diese Ursache zurückführen.

Ein sehr wichtiger Punkt scheint mir ferner der verschiedene Grad der Atrophie in den verschiedenen Schichten der Netzhaut; die verhältnissmässig geringe Atrophie der Faserschicht und das normale Verhalten des Sehnerven gegenüber der vollkommenen Zerstörung der Stäbchen- und Zapfenschicht und der hochgradigen Veränderung auch noch der äusseren Körnerschicht. Es beweist dies, dass die vollständige Blindheit nicht durch die Atrophie der Faserschicht, sondern der Hauptsache nach durch den Verlust der äusseren Lagen bedingt war. — Auch ist sehr merkwürdig, dass nach so langer Zeit, während der die Amaurose bestand (20 Jahre), sich keine Atrophie des Sehnerven entwickelt hatte. In manchen Fällen tritt ja bekanntlich die centripetale Sehnervenatrophie schon sehr frühzeitig auf, es muss daher ihr Eintreten noch von besonderen Umständen abhängig sein. Einer derselben ist wahrscheinlich der relativ geringe Grad von Atrophie der Faserschicht der Netzhaut, welche natürlich der des Sehnerven vorausgehen muss.

Man könnte sogar zu der Ansicht kommen, dass auch in unserem Falle, wie man dies bei der sog. Chorioiditis mit Netzhautpigmentirung annimmt, der Process zuerst die äusseren Netzhautlagen ergriffen und sich erst von da auf die inneren fortgepflanzt habe, wenn es nicht sehr misslich wäre, in einem so späten

Stadium über die Anfänge der Erkrankung entscheiden zu wollen.

Wenn wir uns nun fragen, was wir aus diesem Falle für die Retinitis pigmentosa im Allgemeinen folgern dürfen, so will ich gerne zugeben, dass wir Ursache haben mit unseren Schlüssen etwas vorsichtig zu sein, bevor noch von einer grösseren Anzahl von Fällen gewöhnlicher typischer Retinitis pigmentosa der anatomische Befund bekannt sein wird. Doch möchte ich hervorheben, dass hier zuerst bei einem vorher ophthalmoscopisch untersuchten Fall einer Erkrankung, welche nach den oben gemachten Bemerkungen der typischen Retinitis pigmentosa zum mindesten sehr nahe steht, das Aderhautepithel nicht, wie man meistens erwartet, normal, sondern sehr hochgradig verändert gefunden wurde, obgleich ophthalmoscopisch sich keine Chorioidalveränderungen hatten erkennen lassen. Wenn wir annehmen, dass bei der gewöhnlichen Retinitis pigmentosa der Befund sich ebenso verhalte, so erklärt sich dadurch auch, dass man nicht selten dabei ophthalmoscopisch manifeste „Aderhautveränderungen" antrifft und wir können auch eine Vermuthung über die Natur derselben aufstellen. Die schon oben beschriebenen feinen weissen Punktirungen in der Epithelschicht, welche in den ersten Stadien der angeborenen Amaurose und auch zuweilen bei gewöhnlicher Retinitis pigmentosa beobachtet werden, dürften wohl durch die drusigen Auswüchse der Glaslamelle bedingt sein, welche sowohl in unserem Falle sehr massenhaft entwickelt waren, als auch, wie bereits bemerkt, bis jetzt in allen Fällen von Netzhautpigmentirung mit gleichzeitigen Aderhautveränderungen beobachtet wurden. Damit stimmt auch, dass zuweilen neben den hellen Fleckchen kleine schwarze Pigmentfleckchen auftreten, bedingt durch die reichliche Pigmententwickelung in der Umgebung der Drusen. Allerdings waren in unserem Falle ophthalmoscopisch keine

solche weisse Fleckchen beobachtet worden; dies erklärt sich aber durch die hochgradige Atrophie des Pigments der Epithelschicht, welches eben bis auf die schwarzen Pigmentflecke am Rande der Drusen vollkommen geschwunden war. In der That beobachtet man auch ophthalmoscopisch unter günstigen Umständen nicht selten in vorgerückteren Stadien des Leidens einen sehr ausgedehnten Schwund des Pigmentepithels über den grössten Theil des Augengrundes. Seltener sind die Fälle, welche u. A. Mooren und Picard beschrieben haben, in welchen mehr circumscripte weisse Flecke mit Pigmentsaum auftreten, bei klinisch vollkommen charakterisirter Retinitis pigmentosa, aber auch diese könnten ganz wohl durch Anhäufungen von Drusen der Glaslamelle bedingt sein.

Wenn es demnach durch ophthalmoscopische Beobachtungen feststeht, dass zuweilen schon in den Anfangsstadien der Retinitis pigmentosa ausgedehnte Veränderungen des Pigmentepithels auftreten und wenn wir in unserem Falle sehen, dass derartige Processe die äusseren Netzhautschichten auf das intensivste mitbetheiligen, so werden wir uns zu fragen haben, ob diese Affection der äussern Retinallagen als Regel oder mehr als Ausnahme und Complication zu betrachten ist. Meistens stellt man sich vor, dass die eigentliche Retinitis pigmentosa sich im Anfang wenigstens mehr auf die Faserschicht der Netzhaut beschränkt, und man erklärt auch die concentrische Gesichtsfeldbeschränkung durch die Atrophie eben dieser Schicht. Wir wissen aber nicht, ob diese Anschauung die richtige ist, und ob nicht vielmehr eine gleichmässige Zerstörung der äusseren Schichten in der Peripherie der Netzhaut die Ursache dieses Symptomes ist. Das Fehlen von Anomalien des Pigmentepithels bei der Augenspiegeluntersuchung in vielen Fällen würde nicht gegen diese Annahme sprechen, da

trotzdem die äusseren Netzhautschichten ergriffen sein könnten.

Wenn sich ein ähnliches Verhalten, wie in unserem Falle, nämlich eine hochgradige Zerstörung der lichtpercipirenden Elemente bei wenigstens theilweise erhaltener Faserschicht auch in Fällen von Retinitis pigmentosa mit dem gewöhnlichen Symptomencomplex herausstellen sollte, so würden sich dadurch, wie auch schon H. Müller*) bemerkt hat, in einfacher Weise die beiden von v. Gräfe berichteten Fälle von anomalem Verhalten des Gesichtsfeldes bei Retinitis pigmentosa erklären lassen.**) Bei diesen betraf der Gesichtsfelddefect nicht wie gewöhnlich die äusserste Peripherie, sondern eine ringförmige Zone, sodass sowohl das Centrum, als auch die Peripherie frei waren, letztere wenigstens bis zu einem gewissen Grade. Man braucht zur Erklärung nur anzunehmen, dass die Zerstörung der Stäbchenschicht nicht wie gewöhnlich die äusserste Peripherie mit betroffen habe, sondern nur eine Zone, deren Lage und Ausdehnung der des Gesichtfelddefectes entsprach, und dass zu gleicher Zeit die Atrophie der Faserschicht nur geringeren Grades gewesen sei. — In der That hat auch H. Müller mehrere Fälle beobachtet, wo sich dies so verhielt, wo in der äussersten Peripherie der Retina alle Schichten ziemlich gut erhalten waren, während in der darauf folgenden Zone vornehmlich die äusseren Schichten zerstört, die Faserschicht aber nur sehr wenig atropisch war. Leider fehlen für diese Beobachtungen die Angaben des klinischen Verlaufes und die Augenspiegeluntersuchung.

Hoffentlich werden recht bald Untersuchungen anderer Fälle uns über die verschiedenen hier berührten Fragen weiteren Aufschluss bringen. —

*) Würzb. Verhandl. X. Sitz. v. 30. Apr. 1859.

**) Arch. f. Ophth. IV. 2. p. 250.

Ueber das Vorkommen von Anomalien des Farbensinnes bei Krankheiten des Auges, nebst Bemerkungen über einige Formen von Amblyopie.

Von

Dr. Th. Leber.*)

Die Untersuchung des Farbensinnes bei den verschiedenen krankhaften Processen im Auge hat in der letzten Zeit in höherem Grade das Interesse der Augenärzte erregt. In der That war auch früher das Studium dieser Verhältnisse viel zu wenig berücksichtigt worden, denn abgesehen von den angeborenen Störungen des Farbensinnes, welche bekanntlich schon seit lange die allgemeine Aufmerksamkeit der Aerzte, besonders aber der Physiker und Physiologen auf sich gelenkt hatten, war erworbene Farbenblindheit nur in seltenen Fällen beobachtet und über ihr Vorkommen bei Erkrankungen des Auges nur sehr wenig bekannt. Die Augenärzte begnügten sich in der Regel mit der Prüfung der Sehschärfe und des Gesichtsfeldes bei verschieden heller Beleuchtung und gingen auf eine Untersuchung des Farbensinnes nur dann ein, wenn die Kranken durch ihre Angaben selbst darauf hinwiesen, wenn also eine zum Grade der Amblyopie verhältnissmässig bedeutende Störung des Farbensinnes vorlag. Benedikt hat das Ver-

*) Eine kurze Mittheilung über den gleichen Gegenstand habe ich bereits in Heidelberg bei der letzten Sitzung des ophth. Congresses gemacht, s. d. Sitzber. dieser Ges. pro 1869, der demnächst erscheinen wird.

dienst, zuerst auf die grosse Häufigkeit solcher Störungen bei Amblyopien und Amaurosen hingewiesen zu haben. Er that dies zuerst gelegentlich in einer Besprechung von Duchenne's Lehrbuch der Faradisation*) und gab später eine kurze Mittheilung über eine Reihe derartiger Fälle in diesem Archiv.**) Die Fälle waren aber nicht mit Hülfe genauerer Methoden untersucht, eine Lücke, welche für einen speciellen Fall von Sehnervenatrophie von Schelske***) ausgefüllt wurde. Sch. wies mit dem Farbenkreisel nach, dass die Farbenstörung des Kranken in Rothblindheit bestand.

In neuester Zeit hat Galezowski den Versuch gemacht, das Verhalten des Farbensinnes bei Augenleiden zur Diagnose derselben zu verwerthen†) und dieser Untersuchung den hochtrabenden Namen Chromatoscopie der Netzhaut beigelegt. Das Buch enhält Angaben über das Verhalten des Farbensinnes bei den verschiedensten hier in Rede kommenden Erkrankungen, auf welche wir zum Theil später zurückkommen werden. (Fast die ganze erste Hälfte des Buches beschäftigt sich übrigens mit den physikalischen und physiologischen Gesetzen der Farbenempfindung in ganz elementarer Weise, wobei u. A. längst widerlegte Ansichten, wie die der Achromasie des Auges, wieder vorgetragen werden, und eine sog. Theorie der Farbenempfindung entwickelt wird, deren Widerlegung wir unseren mit der physiologischen Optik von Helmholtz vertrauten Lesern wohl selbst überlassen können.)

Aus den übereinstimmenden Angaben der verschie-

*) Wiener med. chir. Rundschau. Dez. 1862. p. 211.

**) Arch. f. Ophth. X. 2. p. 185—190.

***) Ueber Rothblindheit in Folge pathologischen Processes. Arch. f. Ophth. XI. 1. p. 171—178.

†) Du diagnostic des maladies des yeux au moyen de la Chromatoscopie rétinienne. Paris 1868.

denen Beobachter geht hervor, dass Farbenblindheit bei Erkrankungen des lichtempfindenden Apparates ziemlich häufig auftritt. Dass die Kranken selbst sich über diese Störung nur selten beklagen, darf uns nicht wundern, denn die gleichzeitige Abnahme der Sehschärfe erscheint ihnen als das wichtigere und hauptsächliche Uebel, neben welcher sie die Störung des Farbensinnes gewissermassen für selbstverständlich ansehen. Sie werden vielleicht hierzu besonders dadurch veranlasst, dass sie unwillkürlich ihr jetziges Sehen mit dem bei herabgesetzter Beleuchtung vergleichen. Auch hier nimmt bekanntlich bei einer gewissen Grenze der Helligkeit nicht nur das Unterscheidungsvermögen für die räumlichen Verhältnisse der Objecte, sondern auch für Farben ab und hört schliesslich vollständig auf; es bleiben nur noch Unterschiede der Helligkeit. Die Kranken werden desshalb auf die gleichzeitige Störung des Farbensinnes meistens nur in denjenigen Fällen aufmerksam, wo die Farbenblindheit besonders stark ausgesprochen ist, die Amblyopie dagegen nur einen geringen Grad erreicht.

Der Umstand, dass Farbenblindheit und Sehstörung keineswegs nothwendiger Weise verbunden sind, zeigt schon, dass das Verhalten des Farbensinnes bei Erkrankungen des Auges eine besondere Untersuchung verdient, welche uns möglicherweise auffallende und unerwartete Ergebnisse liefern kann, die sich auch zu diagnostischen und prognostischen Schlüssen verwerthen lassen dürften. Abgesehen von der angeborenen Farbenblindheit, bei welcher das Sehvermögen vollständig normal ist, gibt es auch Fälle erworbener Farbenblindheit, bei denen dies ebenfalls gilt. Allein selbst bei Amblyopien besteht, wie die nachfolgenden Mittheilungen ausführlicher zeigen werden, keineswegs zwischen dem Grade der Herabsetzung der Sehschärfe und dem der Farbenblindheit ein proportionales Verhältniss.

Meine Beobachtungen beziehen sich hauptsächlich auf das Verhalten des Farbensinnes bei Amblyopien und Amaurosen. Am Schlusse sollen noch einige Bemerkungen über das Vorkommen der Farbenblindheit bei anderen Erkrankungen des Auges beigefügt werden.

Was die Methoden betrifft, welche ich zur Prüfung des Farbensinnes verwandt habe, so beschränkte ich mich in der ersten Zeit meistens darauf, den Kranken eine grosse Anzahl verschieden gefärbter, am besten matter Papiere vorzulegen und dieselben benennen und sortiren zu lassen. Bekanntlich lässt sich auf diese Weise, selbst wenn man die Zahl der Muster noch so gross nimmt, niemals eine genaue Analyse der Farbenstörung ausführen, weil man nicht auseinander halten kann, was von der Helligkeit und Sättigung und was vom Farbenton abhängt. Indessen wird man doch damit gröbere Anomalien erkennen oder ausschliessen können, insbesondere wenn die fragliche Farbenstörung eine acquisite ist, also der Kranke von früher her die richtigen Bezeichnungen der Farben kennt. Bei angeborener Farbenblindheit muss man den Angaben der Kranken viel mehr misstrauen, weil für diese von vornherein die für das gesunde Auge gültigen Benennungen der Farben gar nicht passen und sie daher Unterschiede, die für sie bloss Unterchiede der Helligkeit und Sättigung sind, als Unterschiede des Farbentons bezeichnen, was bei acquisiter Farbenstörung weniger leicht eintreten wird. Allerdings müssen die Angaben der Kranken mit einer gewissen Vorsicht aufgenommen und controlirt werden, da sie mitunter eine Farbe errathen können durch gewisse Combinationen von Lichtstärke und Sättigung, während ihnen der Farbenton eigentlich anders erscheint als in der Norm. Man ist aber ge-

nöthigt, die Untersuchung mit farbigen Papieren anzuwenden, wenn man eine grössere Zahl von Patienten untersuchen will, da die übrigen Methoden meistens sehr umständlich und zeitraubend sind und man desshalb immer nur einzelne Kranke, die auch einen gewissen Grad von Intelligenz besitzen müssen, dafür verwenden kann. Manche sonst ganz geeignete Patienten ermüden auch bei derartigen Versuchen sehr rasch, und können desshalb immer nur kurze Zeit hintereinander geprüft werden.*) Am mühsamsten ist die Anwendung des Farbenkreisels; auch sind die Angaben hier oft noch viel schwankender, als bei angeborener Farbenblindheit, wo schon E. Rose sehr grosse Differenzen je nach der Helligkeit der Beleuchtung, namentlich bei künstlichem Lichte gefunden hat; bei meinem Versuchen wurde übrigens immer Tageslicht benutzt.

Ausserdem habe ich eine Anzahl Kranker auch mit dem Spectroscop und dem Rose'schen Farbenmesser untersucht. Bekanntlich besteht der letztere Apparat aus 2, je an einem Ende einer Röhre angebrachten Nicol'schen Prismen, zwischen welchen der Reihe nach zuerst ein Diaphragma, denn eine senkrecht zur optischen Axe geschliffene Bergkrystallplatte und endlich ein doppeltbrechendes Kalkspathprisma eingeschaltet sind. Die beiden Nicol's können um ihre Längsaxe, die mit der Axe der Röhre zusammenfällt, gedreht und der Grad der Drehung an einer Theilung am Rande abgelesen werden. Das Kalkspathprisma entwirft zwei Bilder von der Oeffnung des Diaphragma's, die wegen der Drehung der Polarisationsebene in dem Bergkrystall complementär gefärbt sind. Durch Drehung des unteren

*) Die Herstellung einer geeigneten Scala von farbigen Papiermustern zum allgemeinen Gebrauch ist ein entschiedenes Desiderat, das auch in der letzten Sitzung des ophth. Congresses in Heidelberg zur Sprache kam, da die von Galezowski gelieferte Scala ganz unbrauchbar ist.

Nicol's kann die Farbennuance, durch Drehung des oberen die Helligkeit der Doppelbilder verändert werden, sodass man immer 2 complementär gefärbte Felder erhält, von denen jedem ein beliebiger Grad von Helligkeit ertheilt werden kann. Der Kranke hat die Aufgabe, diejenige Stellung der beiden Nicol's auszuprobiren, bei welcher ihm die beiden Felder gleich erscheinen, zugleich kann man auch die jedesmalige Bezeichnung der Farbe beider Felder notiren und mit der Norm vergleichen. Da die hier auftretenden Farben immer gemischt, also weisslich sind, so werden auch leichtere Anomalien mit diesem Apparate deutlicher hervortreten. Es trägt hierzu noch der Umstand bei, dass die Farben, welche verglichen werden, nur einen verhältnissmässig kleinen Theil des Gesichtsfeldes einnehmen. Die Deutlichkeit der Farbenwahrnehmung hängt aber bekanntlich u. A. auch von der Ausdehnung der farbigen Fläche ab, deren Bild auf die Netzhaut fällt; bei einer bestimmten Helligkeit werden gewisse Farbenunterschiede nicht mehr erkannt, wenn die Ausdehnung des farbigen Netzhautbildes unter ein gewisses Mass herabsinkt.

Es braucht wohl nicht erst bemerkt zu werden, dass bei der Prüfung des Farbensinnes die Kranken immer gefragt wurden, ob schon vorher eine Störung im Unterscheidungsvermögen der Farben bestand oder nicht.

Verhalten des Farbensinns bei Atrophie des Sehnerven.

Einzelne Notizen über das Vorkommen von Farbenblindheit bei Amaurose finden sich schon in der vorophthalmoscopischen Zeit. So gibt Himly*) an, dass nach einigen Augenärzten Achromatopsie zuweilen bei beginnendem grauen (?) oder schwarzen Staare oder bei Glaucom entstehe. Le Febure**) erzählt von einem

*) Die Krankheiten u. Missbildungen d. menschl. Auges. Berlin, 1843 II. p. 468.

**) Ueber den schwarzen Staar etc. Leipzig, 1801. A. d. Franz. übers.

Mädchen, das nach einer fieberhaften Krankheit erblindet war und bei der Wiederkehr des Sehvermögens anfangs gar keine Farben unterschied, später immer noch Roth mit Schwarz verwechselte. Mackenzie*) sah einen Maler, bei dem zugleich mit unvollständiger Amaurosis und rechtsseitiger Mydriasis sich Farbenblindheit entwickelt hatte, so dass er roth und grün verwechselte. Aber, wie schon oben bemerkt, sind wir erst durch Benedikt auf die Häufigkeit dieses Symptomes bei Sehnervenatrophie aufmerksam geworden. Seitdem ist dasselbe von Schelske, Galezowski u. A. bestätigt worden.

Die folgende Zusammenstellung von 36 Fällen kann über die Häufigkeit des Vorkommens Aufschluss geben.

Es sind in dieselbe aufgenommen die Fälle, welche sich ophthalmoscopisch unter dem Bilde der einfach weissen Entfärbung, der atrophischen Excavation und der neuritischen Sehnervenatrophie darstellen, sich klinisch durch mehr oder minder ausgesprochene Amblyopie und Gesichtsfeldbeschränkung charakterisiren, sei es, dass sie mit cerebralen oder spinalen Symptomen combinirt sind oder nicht, und sei es, dass der zu Grunde liegende Process progressiv oder abgelaufen ist. Ausgeschlossen sind nur 1) die intraoculare Atrophie in Folge von Retinitis u. Chorio-Retinitis u. 2) die nicht auf Veränderungen der Macula lutea zurückführbaren centralen Scotome, bei welchen es zwar häufig zur Entstehung einer (meist partiellen) weisslichen Entfärbung des Opticus kommt, welche aber gar keine oder nur eine höchst unbedeutende periphere Gesichtsfeldbeschränkung darbieten und sich auch durch ihre Neigung stationär zu bleiben von der gewöhnlichen grauen Sehnervendegeneration unterscheiden. Die dieser letzten

*) Pract. treat of the diseases of the eye. 1854, p. 946.

Form angehörigen Fälle, welche häufig wegen ihres ophthalmoscopischen Befundes zur Sehnervenatrophie gerechnet werden, sollen im folgenden Abschnitt ausführlicher behandelt werden.*)

Die Tabelle enthält zwar nur einen Theil der während der Beobachtungszeit in der v. Gräfe'schen Klinik vorgekommenen Fälle von Sehnervenatrophie, weil es nicht möglich war, alle mit Farben zu untersuchen. Da die Fälle aber nicht ausgesucht, sondern die Prüfung des Farbensinns vorgenommen wurde, wenn es die Zeit erlaubte, so scheint es mir doch gestattet, aus dieser Zusammenstellung einige statistische Schlüsse zu ziehen.

Um die Tabelle nicht zu gross zu machen, sind in Bezug auf das Sehvermögen nur ganz fragmentarische Notizen aufgenommen; die Entfernung innerhalb deren die NN. der Jäger'schen Proben gelesen wurden, betrug in der Regel 6—7″, meist wurden stärkere Convexgläser dabei gebraucht. Auch sind die Bemerkungen über Verlauf etc. weggelassen und das Verhalten des Farbensinns nur im Allgemeinen characterisirt.

*) Bei Gelegenheit dieser Zusammenstellung fiel mir die auch sonst schon erwähnte viel grössere Häufigkeit der Sehnervenatrophie bei Männern wieder sehr auf. Unter 87 Fällen, von denen ich mir im Verlauf der letzten 2 Jahre Aufzeichnungen gemacht habe, waren 63 Männer (72,4 %) u. 24 Weiber (27,6 %). Noch frappanter stellt sich das Uebergewicht der Männer bei der eigentlichen grauen Degeneration des Sehnerven heraus und besonders bei der mit Tabes dorsalis combinirten: an einfacher Sehnervenatrophie ohne oder nur mit unbestimmten Allgemeinerscheinungen litten 27 Männer (73 %) und 10 Weiber (27 %), an Atrophie mit gleichzeitiger Tabes oder wenigstens mit spinalen Symptomen 20 Männer (87 %) und 3 Weiber (13 %); dagegen an Atrophie mit Cerebralerscheinungen ohne frühere Neuritis 9 Männer (69,2 %) und 4 Weiber (30,8 %) und an neuritischer Atrophie 7 Männer und 7 Weiber (je 50 %). Man sieht, dass für die cerebrale und neuritische Form das Uebergewicht der Männer sich mehr und mehr verliert. Bei den gutartigeren Formen der Amblyopie (ohne Gesichtsfeldbeschränkung) tritt dasselbe jedoch wieder und in noch höherem Grade auf, wie weiter unten ersichtlich ist.

1. Einfache Sehnervenatrophie.

Nr.	Name, Alter, Stand.	Sehschärfe.	Gesichtsfeld	Farbensinn.	Bemerkungen.
1.	R., Ferdinand, 49. J., Schutzmann.	S. $\frac{1}{4}$ N. 1 (J.) geläufig.	Undeutlichkeit nach innen.	Ausgesprochene Rothblindheit	(Am anderen Auge absolute Amaurose.)
2.	L., Wilhelm, 38 J.	S. $\frac{1}{4}$ N. 1 (J.)	Leichte Undeutlichkeit nach innen.	normal.	(Am andern Auge absolute Amaurose.)
3.	M., Louise, 45 J., Frau.	N. 4 (J.) Worte.	Undeutlichkeit nach innen unten.	Rothblindheit	
4.	Sch., Wilhelm, 38 J., Chausseeaufseher.	N. 6 mühsam.	frei.	Rothblindheit ausgespr.	
5.	K., Johann, 58 J., Bäcker.	N. 11., Worte N. 13.	Defect, besonders nach innen.	Farbenblindh. sehr ausgesprochen.	(Wohl mehr als einfache Rothblindheit.)
6.	R., Adolph, 40 J., Eisenbahnbeamter.	N. 12., Worte.	Leichte Undeutlichkeit nach innen.	Ausgespr. Farbenblindheit.	
7.	K., Joseph, 29 J., Soldat.	N. 12., Worte.	Undeutlichkeit nach unten.	Ausgespr. Farbenstörung.	
8.	B., Ludwig, 46 J., Gerichtssecretair.	N. 14.	Undeutlichkeit nach allen Seiten.	Rothblindheit.	
9.	R., Friedrich, 53 J., Lehrer.	N. 14., Worte.	Leichte Undeutlichkeit nach unten.	Leichte Störung des Farbensinns	(Nur f. Grün eine Anomalie m. farb. Pap. nachweisb.)
10.	R., Karl, 36 J., Kaufmann.	N. 17.	Hochgrad. Gesichtsfeldbeschränkung nach innen.	Ausgespr. Rothblindheit	
11.	A., Emil, 28 J.	N. 18, Worte. Finger in 6–7'.	Undeutlichkeit nach innen.	Farbenblindheit sehr ausgesprochen.	(Wohl mehr als einfache Rothblindheit.)
12	A., Joachim, 33 J., Bauer.	R. Finger in 4'.	Undeutl. centr. Scotom mit Undeutlichkeit in der Periph. nach innen.	do.	Das andere Auge erkennt nur noch Bewegungen der Hand.

Nr.	Namen, Alter, Stand.	Sehschärfe.	Gesichtsfeld.	Farbensinn.	Bemerkungen.
13.	R. August, 7 J.	Finger 2'.	Undeutlichkeit nach allen Seiten.	Leichte Störung.	(besonders für grün) Einseitige Affection, abgelauf. Proc. n. Abscess d. Orbita.
14.	K., Ludwig, 49 J., Bauer.	R. Auge, Beweg. d. Hand. L. Auge, Finger in ½'.	Sehr hochgrad. Defect.	R. Vollst. Farbenblindh. L. Farbenblindh s. hochgr.	Unterscheidet L. nur noch blaue Nuancen.
15.	Sch., 33 J., Frau.	Bewegungen der Hand.	in einem kleinen Theil des Gesichtsfelds.	Vollst. Farbenblindheit.	
16.	V., Marie, 38 J., Frl.	Beweg. der Hand.		do.	

2. Atrophie in Verbindung mit Tabes dorsalis oder mit spinalen Symptomen.

17.	Kr., Friedrich, 46 J.	S ⅓, N. 2 (J.) in 9".	Defect nach unten.	normal.	Das andere Auge absolut amaurotisch.
18.	J., Hermann, 42 J.	N. 2., S. 1/50. (J.)	Hochgr. Beschränkung nach aussen, oben, unten, Undeutlichkeit nach innen.	normal.	Das andere Auge absolut amaurotisch
19.	M., August, 34 J., Gastwirth.	R. S. 1/100. N. 4 s. mühsam. L. S. 1/50. N. 1 Worte.	frei.	Sehr ausgespr. Rothblindheit.	Ophth. anf. norm. Allg. Ersch. nur rheumatoide Schmerzen. St. Myosis. Spät. progr. Atroph.
20.	M., Karl, 40 J.	R. S. 1/20 N. 2. L. Finger in 5'.	R. Defect nach innen, Undeutlichkeit nach unten. L. Defect nach innen, Undeutlichkeit n. allen Seiten.	R. Leichtere Störung. L. Sehr ausgespr. Rothblindheit.	
21	M., Gottlieb, 45 J., Bauer.	R. N. 2. mühs. in 5".	Leichter Defect nach innen Undeutl. n. allen Seiten.	Sehr hochgr. Anomalie.	Das andere Auge viel stärker amblyopisch hat dieselbe Farbenstörung.
22.	G., Joseph, 37 J. Arbeiter.	R. N. 4 Worte. L. Buchst. N. 17. Finger in 10'.	Undeutlichk. nach unten u. oben, R. auch n. innen	R. Ausgespr. Störung. L. Sehr hochgr. Anomalie.	Starke Verbreiterung der periph. farbenblinden und rothbl. Zone nachweisbar.
23.	St., Sigismund, 57 J.	R. N. 8. L. N. 9. Buchst. My. ½	Hochgr. Beschr. n. aussen, weniger n. oben u. n. unten.	Sehr leichte Störung. R. sogar fraglich.	

Nr.	Namen, Alter, Stand.	Sehschärfe.	Gesichtsfeld.	Farbensinn.	Bemerkungen.
24.	J., Ferd., 25 J., Bauer.	Worte von N. 8 beiders	frei, kein centr. Scotom.	Bd. Ausgespr. Rothblindh.	
25.	Z., 46 J., Bauer.	S. $^{14}/_{100}$. Worte von N. 11.	Beschränk. n. all. Seit., ausser n. innen, wo nur Undeutlichk.	Bd. Sehr ausgesprochene Störung.	
26.	K., Karl, 52 J., Waldaufseher.	R. S. $^{14}/_{70}$ L. S. $^{14}/_{100}$	Anf. frei. Später Undeutlichk. n. versch. Seiten; l. deutlich begrenztes centr. Scotom.	Bd. ausgespr. Rothblindheit, L. stärker als R.	Myosis u. rheumat. Schmerzen der Extremitäten.
27.	B., Friedrich, 56 J.	R. N. 15, Worte.	Leichter Defect nach innen.	Ausgespr. Rothblindheit.	Das l. Auge normal.
28.	H., Joachim, 36 J., Zimmermann.	R. N. 16.	Beschr. nach allen Seiten, am wenigsten nach innen.	Sehr hochgr. Störung.	Wohl mehr als einfache Rothblindheit.
29.	Z., Wilhelm., 44 J., Fr.	R. Finger in 6'.	Undeutlichkeit nach allen Seiten.	Sehr hochgr. Störung.	
30.	Gi., Herrmann, 61 J., Maler.	R. Finger in 5'. N. 20, sehr mühsam.	Hochgr. concentrische Beschränkung.	Leichtere Störung.	Besonders für grün. Rapid. Verfall des Sehvermögens.
31.	W. Henriette, 42 J., Frau.	Bewegungen der Hand.	Defect nach oben und nach innen.	Vollständige Farbenblindheit.	Erkennt nur noch Untersch. der Helligkeit zwischen den verschiedenen Farben.
32.	Gu., Anton, 50 J.	**Schwacher Lichtschein.**		**Vollst. Farbenblindheit.**	

3. Einfache Atrophie in Verbindung mit deutlichen Cerebralerscheinungen.

33.	**O., Wilhelm, 34 J., Bauer.**	**L. N. 12; Worte N. 9.**	**Defect nach aussen, weniger nach unten.**	**Leichtere Störung, hauptsächlich nur für grün.**	

4. Atrophie in Folge von Neuritis optica.

34.	Ki., Friedrich, 33 J., Knecht.	Anfangs: R. Beweg. d. Hand. L. N. 14, Worte. Später: R. N. 13, Worte. L. N. 4, mühsam.	Hochgr. concentr. verengt. Noch starke Beschränk., bes. nach unten und nach innen.	Bd. hochgr. Farbenblindheit. R. stärker. Nahez. vollst. Wiederherst., nur grün w. nicht als solch. erkannt.	R. untersch. Pal. nur blau. L. kaum mehr als blau.
35.	K., Henriette, 28 J., Fräulein.	L. Worte von N. 17.	Defect nach aussen und nach unten, Undeutlichkeit nach den andern Richtungen.	Hochgrad. Anomalie.	
36.	D., August, 30 J., Lehrer.	L. Finger in 1—2'.	Hochgrad. Beschränkung nach allen Seiten.	Sehr erhebliche Störung.	Anfallsw. Auftr. der Sehstörung, m. nachf. allmäl. Besserung. Das r. Auge klag. Zeit trotz ausgespr. Stauungspap. in seinen Function. ganz norm.

Aus dieser Zusammenstellung ergibt sich demnach der Satz, dass Farbenblindheit ein fast constantes Symptom der Sehnervenatrophie ist.

Unter 36 Fällen fehlten Farbenstörungen nur 3 mal vollständig (Fall 2, 17, 18); 5 mal (Fall 13, 20, 23, 30, 33,) waren sie gering oder im Verhältniss zum Grade der Sehstörung unerheblich, einmal darunter sogar zweifelhaft (Fall 23); in 27 Fällen bestand dagegen eine sehr ausgesprochene Anomalie des Farbensinns. Uebrigens ist noch zu bemerken, dass die Fälle, in welchen sich der Farbensinn als normal erwies, nur mit farbigen Papieren und nicht noch genauer mit Farbenmesser und Spectroscop geprüft worden waren, so dass nicht unmöglich ist, dass auch bei ihnen ganz leichte Störungen des Farbensinns vorkamen, welche sich besonders bei Unterscheidung feinerer Nuancen herausgestellt haben würden. Indessen darf man auf derartige ganz leichte Störungen, selbst wenn sie nachweisbar sind, kein zu grosses Gewicht legen, weil solche auch bei sonst gesunden Augen nicht selten vorkommen, ohne dass die betreffenden Personen davon wissen.

Wenn demnach auch einzelne Fälle vorkommen, wo der Farbensinn normal gefunden wird, so sind dieselben doch grosse Ausnahmen und in allen diesen Fällen war das Sehvermögen nur wenig herabgesetzt. In Fall 2) $S^3/_4$ bei leichter Undeutlichkeit des excentrischen Sehens nach innen, Fall 17) $S^1/_2$ mit Gesichtsfelddefect nach unten, Fall 18) $S\ \frac{1}{3^1/_2}$ mit erheblicher Beschränkung des Gesichtsfeldes. Immer war die beginnende Entfärbung der Papille deutlich ausgesprochen. Als ein merkwürdiges Zusammentreffen muss bezeichnet werden, dass in allen 3 Fällen am anderen Auge absolute Amaurose in Folge von Sehnervenatrophie bestand. Dass dies aber nur zufällig war, geht schon aus Fall 1) hervor, wo trotz iner ganz ähnlichen Combination (einseitiger absoluter

Amaurose, am anderen Auge $S^4/_5$ bei Undeutlichkeit nach innen) eine ausgesprochene Rothblindheit bestand.

Es macht keinen Unterschied, ob die Atrophie eine primäre ist, oder ob sie ihre Entstehung aus einer vorhergegangenen Neuritis genommen hat; ebensowenig, ob sie im ersteren Fall mit spinalen und cerebralen Erscheinungen combinirt ist oder nicht. Bei allen diesen Formen zeigen sich im Wesentlichen dieselben Erscheinungen. Ueber die Häufigkeit des Vorkommens bei der cerebralen und neuritischen Atrophie lässt sich zwar wegen der geringen Zahl der beobachteten Fälle nichts Bestimmtes angeben, aber die Constanz des Vorkommens von Farbenstörungen in den wenigen in obiger Tabelle enthaltenen Fällen macht es doch zum mindesten sehr wahrscheinlich, dass die Farbenblindheit der Sehnervenatrophie als solcher zukommt, einerlei aus welcher Ursache sie entstanden ist.*)

Auch bei derjenigen Form der Sehnervenatrophie, welche die Folge glaucomatöser Druckexcavation ist, habe ich Farbenblindheit beobachtet. So fand ich eine solche bei einem 60jährigen Manne, der wegen chronischen Glaucom's vor längerer Zeit iridectomirt war, und nur noch Finger auf 6′ Entfernung zählte, bei gleichzeitiger Beschränkung des Gesichtsfelds besonders nach innen; hellgrün erschien weiss, rosa grau bis bläulich, gelb weiss bis gelblich, dagegen zinnoberroth und orange roth, blau blau. Die Excavation des Sehnerven war nicht mehr besonders tief, aber die Atrophie sehr stark ausgesprochen. Jedoch findet man Störungen des Farbensinnes bei weitem nicht immer bei dem glaucomatösen Process; es fehlt mir aber besonders für die acuten Formen eine genügende Zahl von

*) Eine Beobachtung von Neuritis mit Farbenblindheit im atrophischen Stadium, nachdem das anfangs erloschene Sehvermögen sich grösstentheils wiederhergestellt hatte, wird auch mitgetheilt von Chisholm in Amer. Journ. of Med. Sc. 1869 July.

Beobachtungen. Bei den chronischen Fällen scheint ein höherer Grad des Uebels und besonders eine deutlich ausgesprochene Atrophie dazu erforderlich zu sein. Etwas Aehnliches scheint auch zu gelten für die intraoculare Sehnervenatrophie durch Atrophie der Netzhaut bei chronischer Chorio-Retinitis, in deren höheren Graden gleichfalls ausgesprochene Farbenblindheit auftreten kann.

Bei der einfachen Sehnervenatrophie, auf welche sich die Mehrzahl der obigen Beobachtungen bezieht, zeigt sich, dass ausgesprochene Farbenblindheit in jedem Stadium und bei jedem Grade der Sehstörung vorkommen kann. Im Allgemeinen besteht zwar zwischen dem Grade beider Störungen ein gewisses Verhältniss, aber in den einzelnen Fällen kommen doch sehr erhebliche Schwankungen vor, sodass eine hochgradige Störung des Farbensinnes mit einer nur leichten Amblyopie sich combiniren kann und umgekehrt.

Für erstere Alternative geben Fall 1) 19) 21) Beispiele. Fall 1) schon oben erwähnt wegen der einseitigen vollständigen Amaurose; kräftiger 49jähriger Mann, keine allg. Erscheinungen ausser Kopfschmerzen; $S^3/_4$ Undeutlichkeit des excent. Sehens nach innen; leichte Entfärbung der Papille und sehr ausgesprochene Rothblindheit. Fall 19) anfangs gleichfalls sehr geringe Sehstörung, freies Gesichtsfeld, Myosis und rheumatoïde Schmerzen, sehr ausgesprochene Rothblindheit, progressiver Verlauf der Amaurose. Fall 21) am linken Auge leichtere Amblyopie mit sehr hochgradiger Störung des Farbensinnes, am rechten Amblyopia amaurotica. Für letztere Alternative sind zu bemerken Fall 13) (einseitige Atrophie nach Orbitalabscess in der Kindheit bei einem 7jährigen Knaben, wo nur Finger in 2′ Entfernung gezählt wurden, während von Farben hellgrün weiss erschien, violett blau, gleich cyanblau, orange gelb, zinnoberroth dagegen roth, schwefelgelb gelb, rosa roth; ferner Fall 30) bei

einem Maler, der ausser an tabetischen Erscheinungen zugleich an Verfolgungswahn litt, und trotzdem er mit dem bessern Auge nur Finger in 5′ zählte bei hochgradiger concentrischer Gesichtsfeldbeschränkung, doch die meisten Farben richtig erkannte und nur hellgrün für weiss oder fleischfarbig hielt. Etwas ausgesprochener war die Störung in Fall 33), bei einem 34jährigen Mann, wo lebhafte Kopfschmerzen, Somnolenz und eine Schmerzhaftigkeit beim Anpochen an das rechte Os parietale einen cerebralen Ursprung des Leidens wahrscheinlich machten; derselbe hielt orange für gelb und hellgrün für gelblich, roth und die übrigen Farben erscheinen ihm richtig. Endlich sind noch leichtere Störungen notirt in Fall 20) am rechten Auge bei leichter Amblyopie (wo am anderen Auge bei hochgrad. Amblyopie eine sehr ausgesprochene Rothblindheit bestand) und in Fall 23) bei mittelgradiger Amblyopie; der Kranke litt zugleich an ausgesprochener Tabes und hielt zinnoberroth für rothbraun, aber mit dem einen Auge nur bei etwas herabgesetzter Beleuchtung und erklärte cyanblau für Pensée; die übrigen Farben gab er richtig an.

Nimmt man die Fälle, wo leichtere Sehstörungen bestanden, zusammen, etwa 1—4, und 17—22, so ist auch bei diesen Farbenblindheit bei weitem häufiger als nicht; unter 10 Fällen 6 mal ausgesprochen, 1 mal leicht, 3 mal fehlend. Als Prodromalerscheinung tritt aber Farbenblindheit jedenfalls nur selten auf; ich habe nur 2 Fälle beobachtet, die hierher gerechnet werden können, und selbst bei diesen war die Farbenblindheit nicht das alleinige Symptom, sondern mit einer, wenn auch leichten, Amblyopie combinirt. Der erste ist der bereits kurz erwähnte Fall 19), über den ich noch etwas ausführlicher berichten will.

August M., 34 Jahre alt, Gastwirth, hatte in dem Feldzuge von 1866 viele Strapazen durchgemacht, und später viel mit Nahrungssorgen zu kämpfen. Abusus spirituosorum war nicht vorhanden, doch war der Kranke an den Genuss von etwas grösseren Quantitäten gei-

stiger Getränke, besonders von Bier gewöhnt; Branntwein trank er selten. Er litt übrigens schon seit einer Reihe von Jahren an rheumatoiden Schmerzen, bald in den Extremitäten, bald im Nacken oder Kreuz, die zuweilen sehr heftig waren. Im Anfange des Jahres 1868 bemerkte er eine allmälige Abnahme der Sehschärfe zugleich mit einer Störung des Farbensinnes, sodass er die Farben von Blumen, Früchten, Gemüsen etc. ganz verändert sah und verschiedene Farben miteinander verwechselte.

Die Sehprüfung am 29. April 68 ergibt:

Beiders. Hyp. $^1/_{12}$ R. mit + 12 C (Sn) in 14', mit + 7 N. 4 (Jäger) sehr mühsam; L. mit + 12 L mühsam in 14', mit (+ 7) N 1 (J) Worte. Beiderseits Gesichtsfeld vollständig frei, indem der Kranke auch bei niedriger Lampe nach allen Richtungen excentrisch Finger zählt. Ophthalmoscopisch keine Veränderung, höchstens erscheint die äussere Hälfte der Papille etwas blass. Ausgesprochene Myosis beiderseits. Keine Sensibilitäts- und Motilitätsstörungen.

Mit farbigen Papiermustern untersucht hält er zinnoberroth für hellbraun, lederfarbig, orange, gelb, hellgrün sämmtlich für lehmfarben, schmutzig gelblich; hellgrün erscheint etwas gelber, die dunkler grünen Nuancen braun bis schwarzbraun; blau, violett und rosa (hell purpur) in verschiedenen Nuancen erscheinen sämmtlich lila, bald heller, bald dunkler, fleischfarben als weiss mit gelblichem Anflug; Purpur ziemlich gleich wie blau, nur mit einem graulichen Stich; hellgrün wird mit hellroth verwechselt.

Eine nochmalige Untersuchung des Gesichtsfeldes ergab am rechten Auge ein deutliches Scotom in Gestalt eines schmalen horizontalen Streifens, der nach aussen stark verlängert war, aber nach innen nur wenig über den Fixationspunkt hinüberreichte. Am l. Auge war kein deutlich zu begrenzendes Scotom nachweisbar, was bei der geringen Sehstörung nicht auffallend war.

Sehr merkwürdig und mit den obigen Angaben nicht leicht zu vereinigen, waren die Angaben mit dem Spectroscop. Patient gab an, im Spectralapparat keine Spur von Farben zu erkennen, sondern nur einen hellen

Schein, der in der Mitte am hellsten war und nach beiden Seiten an Helligkeit abnahm. Ein Zweifel konnte in die Angaben des sehr verständigen und intelligenten Kranken nicht gesetzt werden.

Die Prognose wurde trotz des freien Gesichtsfeldes und des ziemlich normalen Augenspiegelbefundes in diesem Falle zweifelhaft oder eher ungünstig gestellt, wegen der gleichzeitigen Myosis und der so hochgradigen Farbenblindheit, und der Verlauf rechfertigte leider diese Erwartung. Die Behandlung bestand anfangs in römischen Bädern und Gebrauch von Eisen, da Patient ziemlich heruntergekommen aussah; da hierauf kein Erfolg eintrat, wurde 2 mal eine probatorische Blutentziehung gemacht, wonach sich der Zustand eher etwas verschlimmerte. Es wurde nun Argentum nitricum gereicht, aber trotzdem trat ein zunehmender Verfall des Sehvermögens ein, sodass 2 Monate nach der ersten Vorstellung nur noch Buchstaben von N. 8, resp. N. 6 mühsam entziffert wurden; der Sehnerv war jetzt deutlich, aber nur sehr leicht weisslich entfärbt, und es zeigte sich im rechten Auge eine leichte Undeutlichkeit des excentrischen Sehens nach innen. Der Patient entzog sich nun der weiteren Beobachtung, ich habe aber in Erfahrung gebracht, dass er allmälig vollständig erblindet ist und schon ein Jahr nach der ersten Vorstellung auf der Strasse geführt werden musste. Ohne Zweifel ist also jetzt ausgebildete Sehnervenatrophie eingetreten. In diesem Falle war demnach eine hochgradige Farbenblindheit eines der ersten Symptome der Sehnervenatrophie, und ging dem sicheren ophthalmoscopischen Nachweis der beginnenden Atrophie vorher

Der zweite Fall (der in obiger Tabelle nicht enthalten ist) ist folgender: Emma W., Frl., 34 Jahre, litt vor einem Jahre an „Schielen“ nach innen, das spontan wieder verging. Seit 14 Tagen hat sie bemerkt, dass ihr die Farben der Gegenstände alle blasser vorkommen, namentlich erscheint ihr die Farbe der Gesichter wie von Todten. Sehprüfung d. 12. Nov. 68 beiderseits S $\frac{14}{40}$, liest mit + 24 N 1 (J.) etwas mühsam. Gesichts-

feld frei. Mit farbigen Papieren ist keine merkliche Störung des Farbensinnes nachzuweisen. Bald treten nun auch Kopfschmerzen hinzu, gegen welche örtliche Blutentziehungen, Abführmittel, Chinin umsonst versucht werden. 8 Tage nach der ersten Vorstellung zeigt sich bei genauer Prüfung eine leichte rechtsseitige Abducensparese; auch scheint eine ganz geringe Parese des R. int. am gleichen Auge zu bestehen. Die Sehschärfe nimmt allmälig ab, es treten periodische Verdunklungen auf, anfangs nur vor dem rechten, später auch vor dem linken Auge, in Gestalt einer gelblichen Wolke, nach welcher eine Zeit lang das Gesichtsfeld mehr blaugrau erscheint. 4 Wochen nach der ersten Vorstellung war das Sehvermögen: R mit + 12 kleine Worte von N. 3 sehr mühsam, L mit + 12 Worte von N. 5 und N. 4. Gesichtsfeld frei. Beiderseits ausgesprochene Rothblindheit. Papille eher eine Spur weisslich. Die Kranke, der nun eine energischere Behandlung und Aufnahme in die Anstalt vorgeschlagen wurde, entzog sich für die folgende Zeit der Beobachtung, und liess sich anderwärts behandeln (Setaceum.) Nach 3 Monaten sah ich sie wieder mit ausgesprochener Sehnervenatrophie, hochgradiger Gesichtsfeldbeschränkung, rechtsseitiger Abducens- und unvollständiger Oculomotoriuslähmung, L. vielleicht leichte Abducenslähmung. Von sonstigen Symptomen waren nur reissende Schmerzen der Extremitäten hinzugetreten. Eine bestimmte Diagnose über den Sitz des Leidens schien mir auch in diesem Stadium nicht möglich.

Jedenfalls war aber auch hier eine Farbenstörung mit das erste Symptom, welche anfangs sich für die Kranke in eigenthümlicher Weise bemerklich machte, selbst zu einer Zeit, wo bei der directen Prüfung noch keine besondere Anomalie nachweisbar war.

Grosse Aehnlichkeit mit dem ersten dieser Fälle (19) hat Fall 26) unserer Tabelle; nur wurde bei demselben die ausgesprochene Rothblindheit leider erst in einem spätern Stadium nachgewiesen, wo schon leichte Undeutlichkeit des excentrischen Sehens da war. Im Anfang bestand eine Amblyopie geringen Grades bei freiem Gesichtsfeld, Myosis, rheumatoïde Schmerzen;

etwas später wurden auch centrale Scotome nachgewiesen. Der Fall unterschied sich von dem ersten nur durch seinen wechselnden Verlauf, indem wiederholt durch die Therapie Besserung erzielt wurde, bis endlich durch immer wiederholte Rückfälle (vielleicht in Folge seiner dienstlichen Beschäftigung als Waldhüter) Uebergang in progressive Sehnervenatrophie erfolgte. Es ist nicht unwahrscheinlich, dass auch hier schon im ersten Stadium Rothblindheit bestand.

Es erhebt sich nach diesen Fällen die Frage, ob das Auftreten einer hochgradigen oder wenigstens ausgesprochenen Farbenblindheit bei gleichzeitiger Amblyopie in der Regel eine schlimme prognostische Bedeutung hat und uns mit einiger Wahrscheinlichkeit das Eintreten progressiver Sehnervenatrophie befürchten lässt. Es wäre natürlich von sehr grosser Wichtigkeit, diese Frage mit Sicherheit beantworten zu können. Wir würden im Bejahungsfalle um ein neues diagnostisches Mittel reicher werden, das uns in manchen Fällen, wo weder der Augenspiegelbefund noch das Gesichtsfeld positive Kennzeichen liefern, anzeigte, ob der Fall in progressive Sehnervenatrophie übergehen, oder einen gutartigen Verlauf nehmen und der Therapie zugänglich sein wird. Die Fälle, wo der Beginn progressiver Sehnervenatrophie sich unter dem Bilde der Amblyopie ohne ophthalmoscopischen Befund und ohne Gesichtsfeldbeschränkung darstellt, sind zwar nicht sehr häufig, doch kommen sie hie und da vor und erst der spätere Verlauf und der Nichterfolg der Therapie belehren uns dann über die Natur des Uebels. Ich war nun früher in der That geneigt, dem Auftreten von Farbenblindheit in solchen Fällen eine schlimme prognostische Bedeutung zuzuschreiben. Die weitere Beobachtung hat mir aber gezeigt, dass auch gutartige Amblyopien zuweilen mit Störungen des Farbensinnes verbunden sind, und dass letztere bei denjenigen Formen, die als centrale Scotome

auftreten, ein ganz constantes Vorkommniss bilden. Allerdings ist, wie weiter unten ausführlicher beschrieben werden soll, bei den centralen Scotomen die Störung des Farbensinnes häufig auf das Scotom beschränkt, aber es kann auch der übrige Theil des Gesichtsfeldes davon ergriffen oder das ganze Gesichtsfeld in gleichmässiger Weise befallen sein, ohne dass der Process desshalb nothwendiger Weise in progressive Amaurose überzugehen brauchte.

Das Auftreten von Farbenblindheit zugleich mit Amblyopie ohne ophthalmoscopischen Befund ist daher keineswegs ohne weiteres als ein Zeichen beginnender Sehnervenatrophie aufzufassen und es sind noch weitere Beobachtungen darüber anzustellen, ob die Sehnervenatrophie öfter auf diese Weise beginnt. In mehreren Fällen einseitiger, deutlich ausgesprochener Sehnervenatrophie, wo das andere Auge noch frei von Amblyopie war, bestand in diesem auch keine Farbenstörung. Ueberhaupt habe ich bei amblyopischen Leiden bis jetzt noch niemals Farbenblindheit als erstes und einziges Symptom auftreten sehen. In 2 Fällen von Amblyopie ohne ophthalmoscopischen Befund, beide in Folge von Abusus spirituosorum fand ich übrigens Rothblindheit neben einer leichten Undeutlichkeit des excentrischen Sehens nach unten. Der eine blieb 3 Wochen lang stationär, der andere begab sich nicht in Behandlung; es ist mir aber doch zweifelhaft, dass es sich hier um Anfangsstadien von progressiver Atrophie handelt, da leichtere Undeutlichkeiten des excentrischen Sehens mitunter vorkommen, ohne dass darauf ein besonderes Gewicht zu legen ist.

Art der Farbenblindheit bei Sehnervenatrophie.

Ueber die Art der Farbenblindheit, welche bei Sehnervenatrophie vorkommt, habe ich noch keine hinreichend

eingehenden Untersuchungen angestellt. Fast alle Fälle sind nur mit farbigen Papiermustern geprüft, und diese Methode gestattet zwar die Feststellung von Farbenblindheit überhaupt und auch eine ungefähre Bestimmung ihres Grades, aber nicht eine genauere Analyse der afficirten Nervenfasergattung. Doch wurde auch in einigen Fällen eine Prüfung mit dem Spectroscop und dem Rose'schen Farbenmesser vorgenommen.

Die Angaben mit farbigen Papieren stimmen in den geringen Graden meistens mit denen der angeborenen Rothblindheit überein. Zinnoberroth erscheint nicht als roth, sondern bräunlich, schmutziggelb, schwarzgrau oder röthlichgrau, grün meistens gelblich oder grau, rosa und violett bläulich, blau, hellblau; dagegen wurde gelb in der Regel als gelb bezeichnet und blau fast constant richtig als blau. Die Kranken verwechseln roth mit grün, und schwanken bei roth z. B. ob sie es als roth oder grün bezeichnen sollen; andere geben rothrichtig als roth an, erklären aber auch die verschiedenen Nuancen von gelb und grün gleichfalls für roth. Alle diese Angaben lassen sich dahin zusammenfassen, dass in der Empfindung der Farbe der Antheil des darin enthaltenen Roth ausfällt und der Farbenton sich dem entsprechend ändert. Wie schon oben bemerkt, hat Schelske für einen bestimmten Fall von Sehnervenatrophie die Rothblindheit auch mittelst des Farbenkreisels nachgewiesen.

Es fiel mir nur auf, dass bei den geringeren Graden der Farbenstörung unter den Körperfarben in der Regel nur Grün falsch bezeichnet und für gelblich, weiss oder graulich gehalten wurde, während Roth und die übrigen Farben richtig erschienen. So verhielt es sich in Fall 9) 13, 33) und dem einen Auge von 20.) Auch Galezowski*)

*) Chromatoscopie p. 213.

hat etwas Aehnliches beobachtet. Jedoch beweisst dies noch nicht mit Sicherheit, dass es sich um Grün- und nicht um Rothblindheit handelte, da beiden Arten der Farbenblindheit Irrthümer in Bezug auf Grün zukommen, und das frühere Auftreten derselben vor dem Verkennen von Roth auf Nebenumständen, z. B. geringerer Sättigung des benutzten grünen Farbenmusters beruhen kann, was wenigstens bei meinen Versuchen möglich war. Blau wurde nur selten unrichtig angegeben, nur in Fall 19) wo alle blauen Farbentöne violett erschienen und in Fall 23), wo blau gleichfalls für Pensée gehalten wurde.

Zuweilen kommt den Kranken die Wirkung des Contrastes beim Erkennen der Farben wesentlich zu Hülfe. So erschien in Fall 30) hellgrün fleischfarbig oder weiss, neben rosa dagegen hellgrün; in Fall 5) und 28) erschien hellgrün neben rosa gelblich, allein sah es grau oder weiss aus; in Fall 28) erhielt roth neben bläulichgrün eine mehr gelbliche Färbung, während es allein grau aussah etc.

Bei der Untersuchung mit dem Spectroscop kommt es besonders darauf an zu bestimmen, ob gewisse Theile des Spectrums dunkel erscheinen, namentlich ob die Enden desselben, besonders das rothe, verkürzt sind oder nicht; und ferner, welche Spectralfarbe mit Weiss oder Grau verwechselt wird. Beim Rose'schen Farbenmesser hat man zu bestimmen, ob und welche der verschiedenen Paare von Complementärfarben verwechselt werden; eine derselben und zwar diejenige, welche dunkler erscheint, entspricht der fehlenden Grundfarbe.

In Fall 24), wo eine ausgesprochene Störung des Farbensinnes bestand, konnte ich keine Verkürzung des rothen Endes des Spectrums nachweisen. Da der Kranke wegen seiner Amblyopie die Scala selbst nicht erkannte, liess ich ihn die breite schwarze Grundlinie der Scala, senkrecht gestellt, auf die Grenze des für ihn Sichtbaren einstellen, was er richtig ausführte. Nach rechts

hin sah er blau, nach links hin eine weissliche unbestimmbare Farbe, die Gegend des Roth erschien ihm aber viel dunkler; zwischen diesem und dem Weisslichen sah er bei genauem Betrachten auch etwas Gelbliches. Das Weissliche entsprach dem Grün und Blaugrün des Spectrums, das Gelbliche dem Gelb und einem Theil des Orange, das Dunkle dem Rest des Orange und dem Roth. Dies Resultat spricht übrigens nicht gegen die Annahme von Rothblindheit, da bei einem geringeren Grade derselben das äusserste Roth des Spectrums nicht vollständig zu verlöschen braucht, sondern einfach dunkler erscheinen kann, was auch der Fall war. Zudem ist die Einstellung der Scala wegen der Amblyopie nur eine ungefähre, und es könnte immer noch eine geringe Verkürzung des Spectrums der Beobachtung entgangen sein. Mit dem Farbenmesser wurden keine der beiden complementären Farben verwechselt, sondern es erschien immer die eine bläulich, die andere weiss oder unbestimmbar, gelblich. In einem anderen Falle von einfach weisser Atrophie (nicht in obiger Tabelle aufgenommen) mit starker Amblyopie (Worte von N. 14 J.) und Undeutlichkeit des excentrischen Sehens fast nach allen Seiten, wurde im Spectroscop nur gelb und blau gesehen, die Grenze des Roth war aber gleichfalls nicht verkürzt; gelb erschien das Roth, Gelb und Grün, blau der Rest es Spectrums.

In Fall 34) wurde in zwei verschiedenen Stadien der Krankheit untersucht. Es handelte sich um eine eigenthümliche Form von Neuro-Retinitis ohne irgend welche Cerebralsymptome. Der Kranke bemerkte schon seit mehreren Monaten dunkle vorüberziehende Wolken, die bald heller bald dunkler waren, dazwischen helle Punkte, wie Lichtblitze. In der letzten Zeit war aber eine Besserung eingetreten, sodass Patient wieder feine Schrift las, bis er eine Woche vor der Vorstellung innerhalb eines Tages vollständig erblindete.

Status am $^{13}/_{1}$ 69. Beiders. nur Bewegungen der Hand. Gesichtsfeld hochgradig concentr. verengt. Ophth. Papillengrenze leicht getrübt, Papille selbst etwas blass, Arterien eng. Ausgedehnte weisse Trübungen der Netzhaut mit etwas verschwommenem Rande und wolkigem

Aussehen, zum Theil die Netzhautgefässe verdeckend. Arterien eng, Venen ziemlich normal. Das ophth. Bild war ein solches, wie man es bei rascher Unterbrechung der Netzhautcirculation entstehen sieht; die Trübungen hatten auch eine gewisse Aehnlichkeit mit den bei Embolie der Centralarterie. Ausser einem leichten Bronchialcatarrh war sonst keine Störung im Organismus aufzufinden.

Während des Gebrauchs von Blutentziehungen und kleinen Dosen Sublimat besserte sich der Zustand ziemlich rasch.

Stat. 1. Febr. 1869: L. Worte von N 14. R. Bewegungen der Hand. Gesichtsfeldbeschränkung hat etwas abgenommen.

Beiden Augen erscheinen fast alle Körperfarben graulich oder weiss, nur blau erscheint blau, und rosa bläulich weiss. Auffallenderweise sieht aber der Kranke im Spectroscop fast alle Farben: Roth, schmale Zone Gelb, Grün, Blau, Dunkelblau mit dem linken Auge (am rechten ist die Prüfung noch nicht ausführbar.) Das Roth erscheint schön und feurig, und seine Grenze nicht verschmälert.

Die weissen Flecke der Netzhaut gehen allmälig zurück, und die Grenze der Papille hellt sich auf; die Atrophie der Papille wird allmälig deutlicher ausgesprochen.

1. April 1869. L. N 4 (J.) mühsam
R. Worte N 13 } Ges.feld nach innen und nach unten noch sehr hochgradig beschränkt, weniger nach den anderen Richtungen.

Patient erkennt jetzt die Farben der meisten Papiere richtig und zwar mit jedem Auge; nur grün erscheint weiss und graulich und fleischfarben weiss oder gelblich. Mit dem Farbenmesser verwechselt er keine Complementairfarben, (die Untersuchung lässt sich nur mit dem linken Auge ausführen), gibt aber die Farben häufig unrichtig an, namentlich nennt er gelb bald hellroth, bald weiss, grün gleichfalls weiss, rosa und orange dagegen roth, blau blau.

Vergleicht man die Angaben mit dem Spectroscop in diesen 3 Fällen mit den oben mitgetheilten von Fall 19, so zeigt sich eine ganz auffallende Verschiedenheit. Nur in den beiden ersten Fällen erscheinen die Spectralfarben ungefähr in der Weise, wie sonst bei angeborener Farbenblindheit. Im Falle 19 dagegen wurden gar keine Farben im Spectrum unterschieden und in Fall 34, wo mit Körperfarben die Störung wenigstens ebenso stark ausgesprochen war, zeigte sich im Spectrum ein fast normales Verhalten des Farbensinns. Es lässt sich nun die letztere Beobachtung wohl verstehen, indem unter Umständen durch eine Art Torpor der Netzhaut die Farbenstörung bei den matteren Körperfarben deutlich hervortreten kann, während die lichtstärkeren Spectralfarben richtig erkannt werden. Für Fall 19 muss ich aber nach meinen später an centralen Scotomen gemachten Beobachtungen annehmen, dass bei demselben der centrale Theil des Gesichtsfeldes in der Ausdehnung des wenigstens am einen Auge deutlich nachgewiesenen centralen Scotomes vollständig farbenblind war, während die Peripherie wahrscheinlich einen viel geringeren Grad von Farbenblindheit, wohl nur einfache Rothblindheit darbot. Durch diese Voraussetzung würde sich erklären, dass der Kranke, der mit einem kleinen Spectroscop untersucht wurde, dessen Spectrum nur den centralen Theil des Gesichtsfeldes einnahm, gar keine Farben erkannte, während bei farbigen Papierstücken, deren Bild, besonders wenn sie hin und her bewegt wurden, zum Theil auch auf excentrische Stellen der Netzhaut fiel, die Anomalie einen geringeren Grad zeigte.

Es sind daher noch weitere Beobachtungen nothwendig, um die Art der Farbenblindheit im Beginn der Sehnervenatrophie zu ermitteln. Es dürfte jedoch nicht leicht sein, dies für eine grössere Zahl von Fällen mit Sicherheit zu thun, da schon bei vollkommener Seh-

schärfe die Diagnose dieser Störungen Schwierigkeiten bietet. Die Schwierigkeit wächst in unseren Fällen noch dadurch, dass wir auch an die Möglichkeit einer Combination von Roth- und Grünblindheit verschiedenen Grades zu denken haben, welche in den vorgerückteren Fällen von Farbenblindheit mit Sicherheit angenommen werden muss.

Mit der Zunahme des Leidens schwindet nämlich die Farbenperception allmälig immer mehr, bis nur noch blaue oder bläuliche Farbentöne, wie Violett, Purpur, Rosa als farbig erkannt werden, alle übrigen Farben aber weisslich, grau oder dunkel erscheinen. Gelb, von dem Galezowski angibt, dass es sich immer am längsten erhalte, sah ich in keinem einzigen Falle noch erkannt werden, wo Blau nicht mehr erkannt wurde, dagegen 3 mal das Umgekehrte; so erschienen

	Roth,	Orange,	Gelb,	Grün,	Blau,	Rosa.
in Fall 11	braun		weiss	weiss	blau	
„ 14) L. A.	grau	weiss	weiss	weiss	blau	bläulich
„ 29)	grau	gelb	weiss	weissl.	blau	blau

Allerdings ist es nicht selten, dass Gelb noch als solches erkannt und bezeichnet wird, wo Roth und Grün nicht mehr erkannt werden. Dies kommt aber zum Theil daher, dass die Kranken die normale Farbenempfindung, welche sie von irgend einer der zwischen Grün und dem rothen Ende des Spectrums liegenden Farben erhalten, wenn die Farbe hell ist, in der Regel gelb nennen, auch wenn es Grün, Orange oder selbst helles Roth ist. Indessen lässt sich nicht leugnen, dass mitunter Gelb auch noch als solches bezeichnet wird, wo roth und grün nicht gelb, sondern grau oder weiss erscheinen; dies scheint mir daher zu kommen, dass Gelb auch schon im physiolog. Zustande von allen Farben die Netzhaut am intensivsten erregt.

Abgesehen hiervon sieht man aber in der Reihen-

folge der Fälle ein successives Schwinden des Farbensinnes vom rothen Ende des Spectrums gegen das violette. Ausserdem wird Violett gleichfalls schon sehr früh mit Blau verwechselt, auch in den beiden Fällen 24 u. 34 zeigte sich am violetten Ende des Spectrums nur dunkelblau, ohne dass dieses Ende verkürzt war.

In den vorgerückten Fällen besteht also jedenfalls eine gleichzeitige Roth- und Grünblindheit, möglicher Weise verschiedenen Grades; zuletzt tritt vollständige Farbenblindheit ein, und es werden gar keine Farben mehr unterschieden. Dies sah ich aber bis jetzt nur in solchen Fällen, wo das Sehen bis auf die Wahrnehmung der Bewegung grösserer Objecte erloschen war; aber in den untersuchten Fällen 15, 16, 31 war auch constant vollständige Farbenblindheit vorhanden.

In diesen Fällen blieb trotz der vollständigen Farbenblindheit immer noch eine ausgesprochene Verschiedenheit der subjectiven Helligkeit der einzelnen Farben zurück; dieselbe nahm nämlich vom Roth an zum Blau immer mehr zu, gleiche Helligkeit der Farbenmuster vorausgesetzt. So z. B. erschien in Fall 15 Zinnoberroth graulich, schwefelgelb und hellgrün heller grau, cyan blau und rosa dagegen weiss; ferner in Fall 31 Zinnoberroth nur als Schatten, ganz dunkel. Orange etwas heller, Gelb und Hellgrün noch heller, aber dunkler als Weiss, Rosa ziemlich gleich hell, Blau dagegen noch heller als weiss.

Das beschriebene Verhalten hat eine auffallende Aehnlichkeit mit dem des normalen Auges bei herabgesetzter Beleuchtung, was auch Dove früher schon für gewisse Formen der Farbenblindheit gefunden haben soll. Auch hier nimmt anfangs die Unterschiedsempfindlichkeit hauptsächlich für die am rothen Ende des Spectrums gelegenen Farben ab, bis sich bei immer mehr abnehmender äusserer Helligkeit

eine vollständige Rothblindheit entwickelt. Bei noch weiter verminderter Helligkeit steigert sich dieser Zustand zum Verschwinden aller Farbeneindrücke mit Ausnahme von Blau, und schliesslich zu vollständiger Farbenblindheit mit Zurückbleiben von sehr deutlichen Helligkeitsunterschieden, welche vollständig in dem oben für das farbenblinde Auge angegebenen Sinne ausfallen. Es kommt dies nach Helmholtz daher, dass die Empfindungsstärke für verschiedenfarbiges Licht eine verschiedene Function der Lichtstärke ist. Bei geringer Beleuchtung überwiegt die Empfindung des Blau, bei hellem Lichte die des Roth oder Gelb. Sehr deutlich tritt dieser Unterschied hervor, wenn man ein zinnoberrothes und ein blaues Papier, welche bei Tageslicht ungefähr gleiche Helligkeit besitzen, bei vorgerückter Dämmerung betrachtet; das rothe erscheint kohlschwarz, zuweilen sogar schwärzer als ein wirklich schwarzes Papierstück, das blaue dagegen hellgrau. Ordnet man bei einer so geringen Beleuchtung, dass keine Farbentöne mehr unterschieden werden, die Farbenmuster nach ihrer Helligkeit, so bekommt man eine ganz ähnliche Reihe, wie bei den Farbenblinden. Bei geringerem Grade der Dunkelheit habe ich mich auch mittelst des Farbenkreisels davon überzeugt, dass die Erscheinungen mit denen der Rothblindheit übereinstimmen. An meinen rotirenden Scheiben konnte ich bei Tageslicht die Beimischung von 10° Roth zu Blau mit Sicherheit, von 7° nicht mehr sicher erkennen; bei vorgerückter Dämmerung unterschied ich aber nicht mehr die Beimischung von 60° Roth von blau, dem um die Helligkeit gleich zu machen, 27° Schwarz beigemischt waren; Beimischung von 75° Roth wurde noch erkannt. Noch später war es einerlei, ob Roth oder Schwarz beigemischt wurde.

Man würde sich demnach zur Erklärung der Art

und Weise, wie die Farbenblindheit bei der Sehnervenatrophie auftritt, vorzustellen haben, dass eine Vermehrung des Leitungswiderstandes in den Nervenfasern (welche wohl für die drei verschiedenen Gattungen derselben als gleich stark gedacht werden muss) dieselbe Wirkung für die Farbenempfindung habe, wie eine Verminderung der Stärke des Lichtreizes.

Eine weitere Erscheinung, die als eine Steigerung des physiolog. Zustandes aufgefasst werden kann, ist die in manchen Fällen von Sehnervenatrophie sehr deutlich nachweisbare Verbreiterung der peripherischen Zone vollständiger Farbenblindheit und Rothblindheit. Im normalen Auge werden nach Aubert in der äussersten Peripherie des Gesichtsfeldes keine Farben mehr wahrgenommen und nach Schelske folgt hierauf nach dem Centrum zu noch eine rothblinde Zone. Dieselbe begann in seinen Augen nach aussen in 68°, nach innen in 53°, nach oben in 38°, nach unten in 37° Entfernung vom Centrum. In Fall 22, bei einem 37jährigen Arbeiter, der, vielleicht in Folge von starkem Abusus spirituosorum, an beginnender Sehnervenatrophie am rechten und vorgerückterer am linken Auge, in Verbindung mit tabetischen Erscheinungen litt, fand ich am rechten Auge

den Anfang der rothblinden Zone

nach aussen	nach innen	nach oben	nach unten
in 12° 34′	22° 30′	22° 30′	18° 29′

den Anf. des Gebiets vollständ. Farbenblindheit

in 36° 14′	30° 31′	28° 26′	27° 24′

vom Centrum entfernt.

Diese Zahlen können keinen Anspruch auf grosse Genauigkeit machen, sie geben aber doch einen Begriff über den Grad der Störung. Die Undeutlichkeit des excentrischen Sehens war besonders nach unten, nach innen und nach oben bemerkbar. In den centralen Theilen des Gesichtsfeldes war der Farbensinn zwar nicht

ganz vollständig normal, aber nur sehr wenig verändert. Am andern Auge bestand eine sehr ausgesprochene Farbenblindheit, die sich auf das ganze Gesichtsfeld erstreckte.

Mit der Zunahme der Sehstörung ging übrigens an beiden Augen auch eine allmälig steigende Verschlechterung des Farbensinns Hand in Hand.

Wahrscheinlich würden derartige Störungen in den Anfangsstadien der Sehnervenatrophie bei besonders darauf gerichteter Aufmerksamkeit öfter beobachtet werden. Es wäre sogar möglich, dass dieselben zuweilen dem Auftreten deutlicher Gesichtsfeldbeschränkungen eine Zeit lang vorhergehen oder wenigstens leichter nachweisbar wären, als geringe Herabsetzungen der excentrischen Sehschärfe und also zur Diagnose der beginnenden Atrophie benutzt werden könnten.

Zum Schlusse will ich noch bemerken, dass in Fall 14 am linken Auge eine Zeit lang ein sehr ausgesprochenes Rothsehen auftrat und zwar in dem vollständig erblindeten Theil des Gesichtsfeldes. Der Kranke beschrieb es als einen intensiv zinnoberrothen Schein. Diese Erscheinung scheint auch sonst nicht so selten vorzukommen, doch lässt sich über ihre diagnostische Bedeutung noch Nichts angeben.

Hemiopie.

In 3 Fällen von Hemiopie, wo ich auf das Verhalten des Farbensinns geachtet habe, war in den normal gebliebenen Theilen des Gesichtsfeldes keine Störung vorhanden, was ich deshalb bemerke, weil vor Kurzem von Quaglino*) ein Fall mitgetheilt wurde, wo bei unvoll-

*) S. Referat in Ann., d'Ocul. Sept.- und Oct.-Heft. 1868. Aus Giornale d'Ophth. ital. 1868.

ständiger linksseitiger Hemiopie completer Verlust des Farbensinns bestand. Nach einem apoplectischen Anfalle in Folge von Herzleiden war eine linksseitige Hemiplegie und beiderseitige vollständige Blindheit zurückgeblieben, welche Symptome sich bis auf die Hemiopie und die Farbenblindheit rückbildeten. Ausserdem wollte der Kranke die Fähigkeit verloren haben, sich an die Gestalt der Gegenstände zu erinnern. Einen ähnlichen Fall hat Boys de Loury beobachtet, der von Galezowski citirt wird*). Es handelte sich um eine Schussverletzung der Schädelbasis, wo nach der Heilung Hemiopie und vollständiger Verlust des Farbensinns zurückblieb. Uebrigens handelte es sich in meinen Fällen einmal höchst wahrscheinlich um einen basilaren Tumor, der auf den einen Tractus opticus drückte (bei gleichzeitigem Cancroid des Oesophagus), in den beiden anderen Fällen waren keine prägnanten Allgemeinerscheinungen vorhanden. — Bei der einen Kranken stellte sich das Gesichtsfeld bis auf eine leichte Undeutlichkeit wieder her; in diesem Theile des Gesichtsfeldes wurden dunkle Farben überhaupt nicht wahrgenommen, besonders roth, aber auch hellgrün nicht richtig erkannt, so dass auch hier eine Anomalie der Farbenempfindung angenommen werden musste; in den normalen Gesichtsfeldhälften war aber auch in diesem Falle der Farbensinn vollkommen erhalten.

Da die Farbenblindheit in diesen Fällen wohl centralen Ursprungs ist, so würde sich ihr Fehlen bei den von mir untersuchten Kranken wohl erklären, da bei diesen die Affection des einen Tractus durch eine basale Ursache bedingt war, oder wenigstens sein konnte. Auch kommt wohl nicht in allen Fällen von Hemiopie aus centraler Ursache Farbenblindheit vor.

---

*) Chromatoscopie ret. p. 226.

Amblyopia hysterica.

In einem Falle von sehr ausgesprochener Amblyopie mit hochgradiger Gesichtsfeldbeschränkung ohne ophthalmoscopischen Befund bei schwerer Hysterie, der vor Kurzem von Guttmann veröffentlicht worden ist,*) war der Farbensinn gleichfalls normal; ebenso in einem anderen Fall, wo Amblyopie mit Gesichtsfeldbeschränkung und normaler Papille bei einem Mädchen zwar nicht mit ausgesprochener Hysterie, aber mit neuralgischen Schmerzen in Auge und Kopf verbunden waren. Galezowski berichtet jedoch einen Fall von schwerer Hysterie mit Amblyopie und Gesichtsfeldbeschränkung am einen Auge und gleichzeitiger Farbenblindheit an demselben. In diesem Falle bestand, wie in dem von Guttmann mitgetheilten, eine vollständige halbseitige Anaesthesie, das Leiden verschwand auf einige Wochen, um dann wieder aufzutreten.

Auch in diesen Fällen muss die Ursache der Farbenblindheit wohl in die Centralorgane localisirt werden, und es würde sich dann die Möglichkeit ihres Fehlens bei gleichzeitiger Sehstörung durch die Annahme erklären, dass die Centren des Farben- und des Raumsinns der Netzhaut räumlich getrennt sind.

Verhalten des Farbensinns bei Amblyopien ohne ophthalmoscopischen Befund und bei centralen Scotomen.

Man kann die im folgenden Abschnitte behandelten Fälle unter der Bezeichnung centrale Amblyopie zusammenfassen, weil die Sehstörung bei ihnen ausschliesslich oder vorwiegend den centralen Theil des Gesichtsfelds ergreift und die Peripherie desselben keine merkliche oder nur eine viel leichtere Anomalie erkennen

*) Berl. klinische Wochenschr., 1869. N. 28 ff.

lässt. Diese Formen characterisiren sich also durch das Fehlen der Gesichtsfeldbeschränkung. Auch die Störung des Farbensinns ist, wenn sie vorkommt, entweder auf den centralen Theil des Gesichtsfelds beschränkt oder daselbst am stärksten ausgesprochen. Allerdings kommen in der Ausdehnung der afficirten centralen Partie des Gesichtsfeldes und in dem Grade der Sehstörung die mannichfachsten Variationen vor, und da im physiologischen Zustande die Deutlichkeit der Wahrnehmung vom Centrum nach der Peripherie successiv abnimmt, so ist es häufig gar nicht möglich oder wenigstens sehr schwer anzugeben, wie weit sich der pathologische Zustand nach der Peripherie ausdehnt. Ist die Sehstörung im Centrum sehr hochgradig, so kann das centrale Sehen, abgesehen von vollständigem Verluste desselben, unter den physiologischen Grad der peripherischen, normal gebliebenen Partieen des Gesichtsfeldes herabsinken und wir erhalten dann ein deutlich begrenztes centrales Scotom. Ist aber das centrale Sehen nur bis zu dem Grade der normalen excentrischen Sehschärfe vermindert, dann finden wir nirgends einen raschen Abfall im Gesichtsfeld, und eine centrale Verdunkelung ist dann nur durch besonders sorgfältige Untersuchung, häufig nur durch das Verhalten des Farbensinns nachweisbar. Dasselbe gilt in noch höherem Grade in denjenigen Fällen, wo im Centrum die Sehschärfe sogar noch besser erhalten ist als in der normal gebliebenen Peripherie. Es soll hiermit jedoch nicht behauptet werden, dass die Peripherie immer absolut normal sein müsse; von wirklichen geringen Undeutlichkeiten des excentrischen Sehens abgesehen, die sich schon beim Fingerzählen verrathen, ist es wohl möglich, dass öfter auch die Peripherie des Gesichtsfeldes in geringerem Grade leidet, aber immer viel weniger als das Centrum. Es geht übrigens schon hieraus hervor, dass sich zwischen der centralen Amblyopie und

der progressiven Amaurose keine strenge Grenzlinie ziehen lässt, und in der That giebt es Fälle, welche den Uebergang zwischen beiden bilden, indem sie zuerst unter dem Bilde der centralen Amblyopie auftreten und später unter Hinzutreten von Gesichtsfeldbeschränkung in Sehnervenatrophie übergehen, oder andere Fälle, bei welchen die Gesichtsfeldbeschränkung wenigstens lange Zeit so undeutlich ist, dass man sie glaubt vernachlässigen zu können, und wo auch der Verlauf des Falles ein mehr gutartiger ist.

Wie dies v. Gräfe so treffend in seinen klinischen Vorträgen auseinandersetzt, hat die centrale Amblyopie auch in ihrem Verlauf die Neigung, sich auf den ursprünglich ergriffenen Theil des Gesichtsfeldes zu beschränken, und nachdem sie hier eine gewisse Entwickelung erlangt hat, stationär zu bleiben; und zwar geschieht dies um so sicherer, je mehr man gleich von vornherein eine wenn auch leichte Herabsetzung des excentrischen Sehens ausschliessen kann. Diese Eigenthümlichkeit hat zur Folge, dass absolute Erblindung selbst in denjenigen Fällen nicht zu befürchten ist, wo der Process in den davon ergriffenen Theilen einen derartigen Grad der Entwickelung erreicht hat, dass eine Rückbildung nicht mehr möglich ist. Es bleibt dann eine mehr oder minder hochgradige Sehstörung zurück, wenn der Process abgelaufen ist, aber ein weiteres Fortschreiten ist nicht zu befürchten. Eine andere Ursache der grösseren Gutartigkeit dieser Formen liegt darin, dass der pathologische Process, der ihnen zu Grunde liegt, viel häufiger sich auf circulatorische Anomalien und einfache Störungen der Ernährung beschränkt und nicht so leicht und häufig sich zu wirklichen entzündlichen Veränderungen und atrophischer Degeneration der nervösen Elemente steigert.

Den Sitz der Erkrankung müssen wir mit grösster Wahrscheinlichkeit in den Sehnerven verlegen, wie dies noch weiter aus den folgenden Mittheilungen hervorgehen wird.

Unter diesen Amblyopien mit freier Gesichtsfeldperipherie unterscheiden wir also zunächst die Fälle, wo sich auf keine Weise ein centrales Scotom nachweisen lässt, als einfache Amblyopie ohne Gesichtsfeldbeschränkung, von den anderen, wo ein centrales Scotom besteht.

1) Einfache Amblyopie ohne Gesichtsfeldbeschränkung.

Hierher gehören die Mehrzahl der Fälle von Amblyopie durch Missbrauch des Alkohols, Tabaks und anderer toxischer Mittel; ein Theil der Amblyopien in Folge von Anaemie und schlechter Ernährung*), Fälle, welche wegen des gewöhnlich ziemlich negativen Augenspiegelbefundes als Amblyopien ohne ophthalmoscopischen Befund zusammengefasst werden. Doch kommt auch hier zuweilen leichte oder ausgesprochene Hyperämie der Papille und Netzhaut oder Spuren zarter Gewebstrübung der Retina und Papillengrenze vor.

*) Die beste Bestätigung der Wichtigkeit der erstgenannten ätiologischen Momente ergibt sich aus der Thatsache, dass die in Rede stehende Affection bei Frauen fast gar nicht vorkommt. Unter 81 Fällen von Amblyopie ohne Befund und ohne centrale Scotome waren 75 Männer und 6 Frauen; nimmt man aber noch diejenigen Fälle hinweg, in welchen Symptome bestanden, welche auf ein anderes Grundleiden hinwiesen, wie Hemiparese, Augenmuskellähmungen, heftige Kopfschmerzen, Cataracta incipiens (in Verbindung mit Amblyopie vielleicht Zeichen latenter Chorioiditis) etc. so bleibt ein einziger Fall übrig, der sich, wie bei den Männern durch das Fehlen sonstiger irgend wie bemerkenswerther Erscheinungen auszeichnete, in dem ich übrigens auf etwaige ätiologische Momente nicht genügend geachtet habe. In der Mehrheit der Fälle war Abusus spirituosorum zugegeben oder sehr wahrscheinlich; in manchen aber auch sicher nicht vorhanden.

Der Farbensinn ist in diesen Fällen, wenn centrale Scotome ausgeschlossen werden können, in der Regel nicht verändert oder bietet nur eine geringe Anomalie dar. Unter 21 Fällen von Amblyopie, welche auf ihren Farbensinn untersucht wurden, hatten nur 3 eine ausgesprochene Rothblindheit; in 3 Fällen traten leichte Störungen auf, welche sich nur bei besonders genauer Untersuchung verriethen. Doch müssen wahrscheinlich auch die beiden schon oben erwähnten Fälle von Amblyopia potatoria mit leichter Undeutlichkeit nach unten und Rothblindheit hieher gerechnet werden, deren Verlauf nicht hinreichend lange beobachtet wurde.

Der erste der Fälle mit ausgesprochener Rothblindheit betraf einen 47jährigen Schuhmacher Julius W., dessen centrale Sehschärfe anfangs nur sehr wenig herabgesetzt war (R. S $\frac{14}{40}$ L. $\frac{14}{30}$); da Patient noch kleine Schrift las, war ein centrales Scotom nicht anzunehmen, doch wäre nach den spätern Erfahrungen noch zu untersuchen gewesen, ob die Farbenblindheit das ganze Gesichtsfeld gleichmässig betraf, oder nur den centralen Theil desselben. Abusus spirituosorum war nicht nachgewiesen. Die Amblyopie verschlimmerte sich nach 17 Tagen trotz einigen örtlichen Blutentziehungen, sodass Patient nur R. N 6., L. N. 3 (J.) sehr mühsam entzifferte. Leider entzog sich jetzt der Kranke der weiteren Behandlung. Der zweite Fall war eine gewöhnliche Amblyopia potatoria bei einem 47jährigen Tischler. Sehvermögen R Finger in 10—12′, liesst mit + 10 Worte von N. 14 (J) L. CC Sn in 14′, mit + 10 N. 11 mühsam. Ophthalmoscopisch beiderseits ganz leichte, etwas radiärstreifige Trübung der Netzhaut in der Umgebung der Papille, die Gefässe stellenweise etwas verschleiernd. Die Rothblindheit war nicht sehr hochgradig, erstreckte sich aber auf das ganze Gesichtsfeld und auch mit den gewöhnlichen Prüfungsmitteln war kein centrales Scotom nachzuweisen. Durch

Blutentziehungen, später Jodkalium trat eine bedeutende Besserung ein (nach 9 Wochen R mit + 10 N. 7 (J.) mühsam, L. N. 5 mühsam). Auch der dritte Fall war eine gewöhnliche Amblyopia potatoria. August B., 49 J. Bauer, leidet seit 6 Monaten an progressiver Sehstörung. Beiderseits mit + 20 N. 13 J. mühsam. Papille in der äusseren Hälfte etwas blass. Roth erscheint röthlich, hellgrün grünlich, bei geringer Beleuchtung gleichfalls röthlich, rosa bläulich etc., aber die Farben erscheinen im ganzen Gesichtsfeld gleich. Nach 14 Tagen R. mit + 20 N 7 Worte L. mit + 20 N 5 mühsam.

Ob der erste der hier beschriebenen Fälle (Julius W.) dessen Verlauf nicht weiter verfolgt werden konnte, als Anfangsstadium von Sehnervenatrophie anzusehen war oder nicht, muss dahingestellt bleiben. Der Nichterfolg der Therapie macht wenigstens wahrscheinlich; dass es keine gewöhnliche gutartige Amblyopie war. Leichtere Farbenstörungen kamen in folgenden 3 Fällen vor:

August A., 53 J., Holzhändler, Amblyopia potatoria. R. CC (Sn) in 14'; mit + 8 N. 9 (J) mühsam L. C (Sn) in 14'; mit + 8 Worte von N. 6 (J). Gesichtsfeld frei. Ophth. vielleicht etwas Hyperämie der Netzhaut. Ein deutlich abzugrenzendes centrales Scotom existirt nicht, doch findet sich eine kleine centrale Stelle, wo ein weisses Papierstück etwas dunkler erscheint als in der Peripherie. Hier erscheint roth bei etwas dunklerer Beleuchtung braun, hellgrün grünlich, violett bläulich. Sonst werden alle Farben richtig angegeben. Mit dem Spectroscop ist keine Anomalie nachweisbar. Im Farbenmesser dagegen erscheint roth = bläulichgrün, beide werden als gelblichgrau bezeichnet; alle übrigen Complementärfarben erscheinen unter einander verschieden, der Kranke benennt sie alle „bläulich" einerseits „gelblich" andererseits. Nach 7 Wochen erhebliche Besserung (R mit + 8 Worte von N. 4, L mit + 8 Worte von N. 2) durch Blutentziehungen, Abführmittel etc.

Karl Th., 57 J., Tischler, klagt seit 4—5 Wochen

über Sehstörung. R. Finger in 8—10; mit + 6 N. 16 (J) mühsam L. Finger in 10—12', mit + 6 Worte von N. 15. Gesichtsfeldperipherie absolut frei. Gibt alle Farben richtig an, nur bei etwas dunklerem Licht erscheint ihm hellgrün unbestimmt, graulich, aber im ganzen Gesichtsfeld gleich. Kein centrales Scotom. Abusus spirit. wahrscheinlich. Nach einer Blutentziehung beiders. mit + 6 Worte von N 13.

Julius, St., 41 J., Bauer. Allmälige zunehmende Sehstörung seit 2 Monaten. Patient ist an Branntweingenuss gewöhnt, jedoch kein Potator.R. Finger in 10'; mit 12+N 9 (J) mühsam. L. Finger in 14'; mit 12 N. 14 Worte. Gesichtsfeldperipherie absolut frei. Aeussere Hälfte der Papille etwas blass, aber noch innerhalb der physiol. Grenzen. Sieht bei etwas dunklem Lichte besser. Zinnoberroth erscheint hellbraun, rosa bläulich, die übrigen Farben werden richtig bezeichnet. Kein centrales Scotom. Nach 14 Tagen R. mit + 24 Worte von N. 2, L. mit + 24 Worte von N. 3. Jetzt keine Farbenblindheit mehr nachzuweisen.

Vermuthlich würde sich in den letzten beiden Fällen die Farbenblindheit mit dem Rose'schen Farbenmesser auch noch deutlicher herausgestellt haben, wenn sie damit geprüft worden wären, weil die leichteren Störungen besonders bei den weisslichen Farben deutlich hervortreten. In allen übrigen Fällen, 15 an der Zahl, war aber der Farbensinn wenigstens für die Prüfung mit farbigen Papiermustern normal zu nennen. Allerdings wurde nur 8 mal die Prüfung des Farbensinnes auf die einzelnen Theile des Gesichtsfeldes specialisirt; bei diesen war demnach sicher auch eine auf eine kleine centrale Stelle beschränkte Störung auszuschliessen; bei den übrigen 7 Fällen war diese Prüfung unterlassen worden, da aber bei ihnen allen die Amblyopie nur eine geringgradige war, so könnte bei den vollständig normalen Angaben bei der gewöhnlichen Prüfung doch nur eine höchst unbedeutende Anomalie des Farbensinnes im Centrum vorhanden gewesen sein. Jedenfalls lässt sich also

aus obigen Daten soviel folgern, dass bei der reinen Amblyopie ohne Gesichtsfeldbeschränkung und ohne centrales Scotom der Farbensinn in der Regel für die gewöhnlichen Prüfungsmittel normal ist, oder nur ganz leichte Störungen darbietet. Die gegentheiligen Angaben von Galezowski*), welcher bei der Alkoholamblyopie ganz constant Farbenblindheit gefunden haben will, erklären sich wahrscheinlich zum Theil daraus, dass er die Fälle von centralen Scotomen, die in der That nicht selten gleichfalls durch Abusus spirituosorum entstehen mit der einfachen Amblyopie zusammengerechnet hat. Bei ersteren ist Farbenblindheit in der That ein ganz constantes Symptom. Die Sehschärfe in den erwähnten 16 Fällen war in sehr verschiedenem Grade herabgesetzt; es fanden sich alle Stadien von ganz leichter Amblyopie, wo noch N. 1 und N. 2 (J.) mühsam entziffert wurde, bis zu sehr hochgradiger, wo nur N. 16 (J.) mit Mühe erkannt wurde, die Mehrzahl bildeten die Fälle von mittelgradiger Amblyopie. Fast bei allen trat, wenn sie der Behandlung nur regelmässig folgten, eine bedeutende Besserung, bei einigen vollkommene Heilung ein. Während der Behandlung verschlechterte sich nur der erste oben berichtete Fall, Julius W., (S.61), mit leichter Amblyopie und ausgesprochener Rothblindheit, und ein Fall von Alkoholamblyopie, der aber der Behandlung nur kurze Zeit und sehr unregelmässig folgte und als Schenkwirth wahrscheinlich dem Alkoholgenuss nicht entsagte.

Der Unterschied im Verhalten des Farbensinnes bei dieser Form der Amblyopie und bei Atrophie des Sehnerven ist sehr auffällig, besonders wenn man bedenkt, dass beide auf ganz dieselbe Art geprüft worden waren, und dass die Herabsetzung der Sehschärfe, wenn sie auch bei ersterer Krankheitsform keine so hohen Grade er-

*) Loc. cit. p. 220.

reicht, wie bei der Sehnervenatrophie, doch auch innerhalb sehr weiter Grenzen variirte. Die Amblyopie ohne Befund bleibt selbst bei den höheren Graden der Sehstörung in der Regel ohne gleichzeitige Farbenblindheit, während bei der Sehnervenatrophie der Farbensinn meist schon in den Anfangsstadien erheblich gelitten hat.

B. Amblyopie mit deutlich abgrenzbarem centralem Scotom.

Es braucht wohl nicht erst bemerkt zu werden, dass hier nicht von denjenigen Scotomen die Rede ist, welche durch Veränderungen der äusseren Netzhautschichten in der Gegend der Macula hervorgebracht werden, sondern von den ziemlich häufigen Fällen, wo solche Veränderungen selbst bis zum spätesten Stadium der Krankheit vollständig fehlen. Seitdem ich durch Herrn Prof. v. Gräfe auf das Vorkommen dieser Form der Amblyopie aufmerksam gemacht wurde, habe ich eine ziemlich grosse Zahl von Fällen derselben beobachtet (56 Fälle in nicht ganz $2^1/_2$ Jahren). Das Vorkommen mag noch etwas häufiger sein, da ich in der ersten Zeit, wo ich die Beobachtungen sammelte, mit der Krankheit weniger vertraut, gewiss viele Fälle als einfache Amblyopie auffasste, welche bei genauerer Untersuchung sich als Scotome herausgestellt haben würden. Bei einem fortgesetzten Studium dieser Krankheitsform hat sich auch bei mir die von v. Gräfe aufgestellte Vermuthung, dass ihr eine Erkrankung des Sehnerven zu Grunde liege, immer mehr befestigt.

Man findet in diesen Fällen in den ersten Stadien sehr häufig ebensowenig ophthalmoscopische Veränderunrungen, als bei der einfachen Amblyopie ohne Scotom, oder nur Hyperämie der Papille und Netzhaut. Doch tritt hier schon etwas häufiger in der ersten Zeit eine leichte, meist etwas streifige Trübung der Papillengrenze

und der umgebenden Netzhautzone auf, welche Aehnlichkeit mit der syphilitischen Retinitis besitzt; sie unterscheidet sich aber in der Regel dadurch, dass sie nur sehr wenig in die Netzhaut hineinreicht; auch ist sie meist nur sehr geringen Grades. Einmal war allerdings ein syphilitischer Ursprung sehr wahrscheinlich, in der Mehrzahl der Fälle aber kein Grund zu dieser Annahme vorhanden. Zweimal wurde bei Frauen und einmal bei einem 17jährigen jungen Mann eine ausgesprochene diffuse Retinitis gefunden, aber gleichfalls bestimmt nicht auf syphilitischer Basis. Bei der einen der Frauen war die Affection einseitig, die beiden anderen Male waren, wie gewöhnlich, beide Augen ergriffen; bei der Frau mit doppelseitiger Retinitis bestand auch eine ziemlich starke Hyperämie und es fanden sich einige Ecchymosen in der Netzhaut nahe der Papille. Auch sonst kamen vereinzelte Netzhautblutungen in der Nähe der Papille mit und ohne gleichzeitige Trübung der Netzhaut in mehreren Fällen zur Beobachtung. Häufig sieht man auch kleine hellweisse Trübungsstreifen auf der Papille oder an ihrem Rande, welche entweder die Austrittsstelle der Gefässe verdecken oder die Gefässe eine kleine Strecke begleiten, wohl auch verhüllen, oder endlich sich mehr dem Rande der Papille entlang erstrecken. Namentlich diese Trübungsstreifen sind es, welche v. Gräfe für Zeichen einer retrobulbären Neuritis des Sehnervenstammes hält, die nur gewissermassen ihre letzten Ausläufer nach der Papille entsendet. Im spätern Stadium nun, in manchen Fällen auch schon ziemlich bald nach dem Beginn der Sehstörung pflegt sich eine weissliche oder leicht bläuliche Entfärbung der Papille einzustellen, welche sich aber fast regelmässig auf die äussere Hälfte derselben beschränkt. Während dem geht die Hyperämie und die Trübungen zurück, wenn sie vorher bestanden hatten. Von einer etwas

grösseren physiologischen Excavation unterscheidet sich das Bild dadurch, dass die weissliche Färbung viel weiter nach dem Rande der Papille zu reicht, als man nach der geringen oder gar nicht nachweisbaren Excavation erwarten sollte. Allerdings beginnen auch die progressiven Sehnervenatrophien häufig in ähnlicher Weise; bei diesen geht aber die Entfärbung rasch auch auf die innere Hälfte der Papille über, sodass die ganze Papille weiss entfärbt erscheint. Bei den centralen Scotomen wird man aber in der Regel selbst bei ausgesprochener Entfärbung der äusseren Hälfte die innere noch ganz deutlich röthlich gefärbt finden, und es erlangt hierdurch dieser Befund etwas für die Existenz centraler Scotome Charakteristisches, so dass man zuweilen die letzteren aus dem Augenspiegelbefund diagnosticiren kann.

Ob in allen diesen Fällen die weissliche Färbung ein Zeichen von Atrophie ist, muss ich dahin gestellt sein lassen; in den ausgesprochenen Fällen scheint es mir unzweifelhaft, dass es sich um eine partielle Sehnervenatrophie handelt. Die Entstehung derselben habe ich in vielen Fällen ganz deutlich successive verfolgen können. Ja sie tritt häufig genug ein, während das Sehvermögen sich bis zu einem gewissen, selbst ganz erheblichen Grad bessert, wie dies ja auch von der gewöhnlichen Neuritis optica bekannt ist. In anderen Fällen leichteren Grades kann übrigens auch das Leiden zurückgehen, ohne eine Veränderung im Aussehen der Papille zu hinterlassen.

Die Untersuchung des Farbensinnes gibt nun ein sehr bequemes und sicheres Mittel ab, um diese centralen Verdunkelungen zu erkennen. Die Fälle sind gar nicht selten, wo man mit den üblichen Methoden nicht zum Ziele gelangt, wo dagegen die Prüfung des Farbensinnes sofort ein sehr

schlagendes Resultat liefert. Viel zweckmässiger und bequemer als die gewöhnliche Prüfung vor einer schwarzen Tafel mit einer davor hin- und hergeführten weissen Kugel ist der Förster'sche Perimeter, welchen ich aber noch nicht angewendet habe. v. Gräfe empfiehlt auch zu diesem Zwecke eine Zeichnung, die aus einem centralen Fixationszeichen und zahlreichen, in kleinen und gleich grossen Abständen stehenden schwarzen Punkten besteht. Wenn ein Scotom besteht, so erschienen die in der Umgebung des Fixationszeichens befindlichen Punkte undeutlich oder werden gar nicht wahrgenommen. Ich verfahre nun in ganz derselben Weise wie mit der weissen Kugel, nur nehme ich anstatt der letzteren kleine farbige Papierstücke und notire an der Tafel die Grenzen der Stelle, wo der Kranke anfängt, sie unrichtig zu sehen. Am auffallendsten pflegen die Angaben mit hellgrünen und rosafarbigen Papiermustern zu sein, die erstèren erscheinen weiss, graulich oder gelblich, die letzteren bläulich etc. Diese Untersuchungsmethode unterscheidet sich wesentlich von derjenigen, welche vor einiger Zeit von Lawrence zu dem gleichen Zwecke angegeben wurde. Derselbe empfiehlt in denjenigen Fällen, won ein Scotom besteht, in dessen Ausdehnung das Sehvermögen vollständig oder fast vollständig erloschen ist, den Kranken einen grossen Bogen lebhaft farbigen Papiers während längerer Zeit fixiren zu lassen, darauf rasch an die Stelle des farbigen ein weisses Papier zu bringen. Der Kranke sieht das letztere alsdann in der complementären Farbe, nur in der Ausdehnung des Scotoms, wo keine primäre Erregung stattgefunden hat, tritt auch keine secundäre Complementärfarbe auf, wodurch das Scotom zur Anschauung kommt. Diese Methode setzt ein nahezu vollständiges Verlöschen der Lichtempfindung im Scotom voraus; in einigen Fällen von weniger starken centralen Verdunkelungen, hat mir dieselbe kein schlagendes Resultat geliefert. Auch geben die Kranken bei

leichteren Graden von Scotom die centrale Störung de Farbensinnes in der Regel nicht so deutlich an, wenn man sie eine grosse gleichmässig farbige Fläche betrachten lässt, sondern viel besser, wenn man ein kleineres farbiges Object nach einander in die verschiedenen Theile des Gesichtsfeldes bringt. Es scheint, dass bei ersterem Verfahren der normale Farbeneindruck, der von der Gesichtsfeldperipherie ausgeht, dermaassen dominirt, dass die anomale Empfindung im Centrum unterdrückt oder wenigstens sehr leicht übersehen wird.

Bekanntlich kommt im physiologischen Zustande der Macula lutea wegen ihrer gelben Färbung eine etwas von der der übrigen Netzhaut verschiedene Farbenempfindung zu. Hiermit hat aber unsere centrale Farbenblindheit gar nichts zu thun, bei ihr ist die Störung ganz anderer Art, viel höheren Grades und dehnt sich fast immer weit über die Grenzen des gelben Fleckes aus. Prüft man in den betreffenden Fällen den Farbensinn, ohne auf die Verschiedenheit des Verhaltens zwischen Centrum und Peripherie des Gesichtsfeldes Rücksicht zu nehmen, so kann die Anomalie bei wenig ausgedehnten Scotomen leicht entgehen. Es kommt dann vor, dass kleinere farbige Objecte in etwas grösserer Entfernung vom Auge unrichtig gesehen werden, während sie dem Auge genähert in der richtigen Farbe erscheinen. So verhielt es sich bei dem einen meiner Kranken, an welchem ich zum ersten Male eine centrale Farbenblindheit und zwar in sehr ausgesprochenem Grade nachwies. Ich hatte wegen der viel langsameren Besserung, als man sie gewöhnlich bei einfacher Amblyopie ohne Scotom beobachtet, schon wiederholt ohne Erfolg auf die Existenz von centralen Scotomen untersucht. Bei der Prüfung des Farbensinnes machte der Kranke richtige Angaben, wenn ihm die Papiermuster nahe vor das Auge gehalten wurden, aus einiger Entfernung sah er aber hellgrün weiss,

roth bräunlich, rosa bläulich etc. Ein Unterschied der Helligkeit konnte nicht die Ursache sein, und ich verfiel deshalb sogleich auf den Gedanken, dass die Erscheinung durch eine centrale Farbenblindheit bedingt sein müsse, was denn auch die directe Prüfung des Gesichtsfeldes bestätigte. Das kleinere Netzhautbild des vom Auge entfernten Objectes musste nämlich ganz in das farbenblinde Netzhautcentrum hineinfallen, während das grössere Bild bei der Annäherung noch zum grossen Theil auf Netzhautstellen mit normalem Farbensinn fallen musste, wodurch ein richtiges Erkennen der Farbe möglich wurde.

Auch von anderen Kranken wurde mir ganz spontan erzählt, dass sie die Farbe von Uniformstücken u. dergl. kleineren farbigen Objecten erst bei einer gewissen Annäherung zu erkennen im Stande seien, welche Erscheinung auf ganz derselben Ursache beruhte.

Das Verhalten des Farbensinns wurde in 31 Fällen genauer geprüft und in allen eine mehr oder weniger ausgesprochene Anomalie desselben constatirt.*) Nur einmal war der Farbensinn des einen Auges eines Patienten, der am anderen an exquisitem centralem Scotom mit Farbenblindheit litt, normal, trotz einer allerdings viel geringgradigeren Amblyopie, aber es konnte an diesem Auge auch sonst keine Spur eines Scotomes nachgewiesen werden. Erst mit dem weiteren Fortschreiten des Uebels trat nach einiger Zeit auch an diesem Auge sowohl Farbenstörung als centrales Scotom auf. Ein anderes Mal war bei Amblyopia potatoria die Farbenblindheit

*) Die Prüfung des Farbensinns kann daher auch in manchen Fällen von Amblyopie ohne ophthalmoscopischen Befund uns rasch darüber belehren, ob wir es mit einer optischen, von Störungen des lichtbrechenden Apparates abhängigen, oder mit einer wirklichen Amblyopie zu thun haben, da nur bei der letzteren gleichzeitige acquisite Farbenblindheit auftreten wird.

nur geringen Grades, wobei übrigens auch das Scotom wenig ausgesprochen war, so dass dieser Fall den Uebergang bildet zu den oben erwähnten von einfacher Amblyopie mit leichter Störung des Farbensinns.

Nach dem Verhalten des Farbensinns und des Gesichtsfeldes kann man nun folgende Kategorien unterscheiden:

1) Ein centrales Scotom ist auf die gewöhnliche Art nicht nachweisbar, sondern nur durch die Prüfung des Farbensinns, die Peripherie des Gesichtsfeldes hat normalen Farbensinn (8 Fälle).

2) Das Scotom ist auch ohne Prüfung des Farbensinns zu erkennen, der letztere ist aber nur innerhalb des Scotoms abnorm, die Peripherie vollständig frei (9 Fälle).

3) Der Farbensinn ist im Scotom vollkommen verloren oder sehr stark verändert, die Peripherie zeigt eine leichtere Anomalie, die excentrische Sehschärfe ist aber vollständig frei. In diesen Fällen ist das Scotom meist auch auf die gewöhnliche Weise zu erkennen, doch kommt auch das Gegentheil vor (14 Fälle).

4) Den Uebergang zur Sehnervenatrophie bilden die Fälle, wo neben den in N. 3 erwähnten Symptomen zugleich noch eine Undeutlichkeit des excentrischen Sehens besteht (3 Fälle, unter obigen 31 nicht mitgezählt). — Diese vier verschiedenen Kategorien sind jedoch keineswegs streng zu trennen, sondern bilden allmälige Uebergänge und man sieht häufig die eine aus der anderen sich hervorbilden.

So beobachtet man nicht selten, dass ein centrales Scotom, welches bei der ersten Untersuchung nur mit Farben nachweisbar war, später auch bei der gewöhnlichen Prüfung deutlich hervortritt. Natürlich hängt die scharfe Begrenzung des Scotoms davon ab, dass in der

davon befallenen centralen Partie des Gesichtsfeldes die Sehschärfe geringer geworden ist, als die physiologische Sehschärfe in der zunächst angrenzenden peripherischen Zone. Besteht aber zwischen beiden Zonen kein besonderer Unterschied in der Deutlichkeit der Wahrnehmung, so ist das Scotom eben nur durch die Farbenprüfung erkennbar, weil dann allein für den Farbensinn eine plötzliche Aenderung im Gesichtsfelde besteht. Es kann dann von kleinen Unterschieden in der Helligkeit oder sonstigen nicht genauer zu controllirenden Ursachen abhängen, wenn das Scotom für die gewöhnliche Prüfung bald bemerkbar ist, bald nicht. Natürlich kann dasselbe auch durch eine Verschlimmerung des Uebels deutlicher hervortreten.

Ich habe in solchen Fällen auch wiederholt eine ungefähre Prüfung der excentrischen Sehschärfe angestellt. Ich benutzte zu diesem Zwecke die einfachen Zeichen, welche neuerdings von Snellen angegeben wurden zur Prüfung der Sehschärfe bei Leuten, welche nicht lesen können, und zwar ausschliesslich diejenigen, welche die Form eines von schwarzen Linien gebildeten Quadrates haben, dessen eine Seite fehlt. Indem ich diese Figuren von verschiedener Grösse (Snellen XX. bis C. und mehr) einzeln ausschnitt, konnte ich sie leicht an verschiedene Stellen der schwarzen Tafel hinbringen und durch Drehen die Richtung ändern, nach welcher die eine Seite fehlte. Diese Richtung musste vom Kranken erkannt werden Ich fand diese Methode ganz bequem zu einer ungefähren Bestimmung der excentrischen Sehschärfe, und grosse Genauigkeit kann man dabei nicht verlangen wegen der mangelnden Uebung, die Aufmerksamkeit auf excentrische Objecte zu concentriren. Auf der anderen Seite muss aber auch die Uebung möglichst ausgeschlossen werden, da es bekannt ist, dass durch sie die excentrische Sehschärfe sehr erheblich gesteigert werden kann. Es ergab sich nun bei diesen Bestimmungen, dass in der That in

denjenigen Fällen, wo das centrale Scotom nur mit Farbendeutlich hervortrat, auch kein besonderer Unterschied im Erkennungsvermögen an der Grenze des Scotoms zwischen den beiden benachbarten Parthien des Gesichtsfeldes bestand. Dies zeigte sich z. B. sehr klar in dem folgenden Fall, der auch in anderer Beziehung von Interesse ist.

Rudolf L., 44 J., Bureauassistent, leidet seit c. $^3/_4$ Jahren an zunehmender Sehschwäche, wohl hauptsächlich durch Abusus spirituosorum. R. zählt er Finger in 8′, liesst + 6 N. 14 in 4—5″, L. Finger in 7′ und mit + 6 N. 15 in derselben Entfernung. Gesichtsfeldperipherie absolut frei auch bei niederer Lampe. Bei Prüfung des Farbensinnes zeigt sich beiderseits ein ganz scharf begrenztes centrales Scotom von mässiger Ausdehnung, innerhalb dessen Rothblindheit besteht, während die Peripherie normalen Farbensinn besitzt; auf dem gewöhnlichen Wege sind keine Scotome zu erkennen. Papille in der äusseren Hälfte ganz leicht weisslich entfärbt.

Nach 5 Monaten stellt sich der Kranke wieder vor, nachdem er während dieser Zeit zu Hause in Behandlung gewesen war. Die centrale Sehschärfe hat sich etwas gebessert (beiderseits mit + 6 N. 11 mühsam). Patient gibt noch immer mit Farben ganz scharf begrenzte Scotome an, aber die Peripherie bietet jetzt in Bezug auf den Farbensinn gleichfalls eine, wenn auch sehr leichte Anomalie dar. Ein Unterschied in der Deutlichkeit der excentrischen Wahrnehmung an der Grenze des Scotoms besteht nicht. Der Kranke kann sich noch immer nicht zu einer regelmässigen Behandlung entschliessen und kommt dann erst nach weiteren 2 Monaten wieder.

Centrale Sehschärfe jetzt wie früher. Die Prüfung des Farbensinnes ergibt aber eine wesentliche Verschlechterung. Die Scotome haben beiderseits an Ausdehnung erheblich zugenommen und auch die Farbenstörung in der Peripherie hat sich gesteigert. Hellgrün erscheint jetzt links im ganzen Gesichtsfelde

weiss, rechts nur mit Ausnahme eines beschränkten Bezirkes nach aussen, roth erscheint noch röthlich, rosa theils rosa, theils violett; im Scotom ist die Farbenblindheit natürlich viel hochgradiger. Ohne Farben ist auch jetzt das Scotom nicht nachweisbar. Gesichtsfeldperipherie noch immer absolut frei in Bezug auf Sehschärfe.

Innerhalb 4 Wochen tritt durch Blutentziehungen, Fussbäder u. dgl. eine rasche Besserung ein. R. mit + 6 N. 3 sehr mühsam, mit + 18 (dem die Presbyopie corrigirenden Glase) N. 5 mühsam; L mit + 6 N. 5 mühsam. Farbensinn in der Peripherie jetzt normal, im Scotom ausgesprochene Rothblindheit. Das Scotom noch immer nur durch Farbenprüfung zu erkennen, und noch ziemlich gross, besonders am linken Auge. Beide schliesen den blinden Fleck ein, am linken Auge geht das Scotom sogar noch etwas darüber hinaus, am rechten schneidet es gerade an der äusseren Grenze des blinden Fleckes ab. Mit beiden Augen zusammen erkennt der Kranke die Farben nur bei grosser Annäherung. Bei der Prüfung der excentrischen Sehschärfe ergibt sich, dass innerhalb des Scotoms mit dem schwächeren Auge Snellen XX in 2′ erkannt wird und noch etwas über die Grenze des Scotoms hinaus; weiterhin wird nur XXX erkannt und dann nimmt die Sehschärfe regelmässig nach der Peripherie hin ab. Innerhalb des Scotoms wurde ziemlich gleichmässig überall nur XX unterschieden. Ich selbst konnte XXX Sn auch nicht in grösserer Entfernung vom Centrum erkennen als der Patient. Die Sehschärfe desselben war demnach in der Peripherie wenigstens annähernd als normal zu betrachten und die Anomalie bestand darin, dass von der Grenze des Scotoms an die Sehschärfe nicht allmälig stieg, sondern bis zur Mitte ungefähr denselben Grad beibehielt. Es erklärt sich hierdurch ganz wohl, warum das Scotom nur mit Farben zu diagnosticiren war.

Im folgenden Falle konnte das Sotom auch ohne Farbenprüfung deutlich nachgewiesen werden; dabei bebestand aber zugleich eine leichtere Farbenstörung in der Peripherie des Gesichtsfeldes.

Gr., Karl, 36 J., Förster, leidet seit mehreren Monaten in Folge einer starken Erkältung an einer bedeutenden Sehstörung anfangs nur am rechten, später auch am linken Auge, die in der letzten Zeit noch allmälig zunahm.

R. mit + 10 Worte N 15. } Gesichtsfeldperipherie
L. mit + 10 N 15 mühsam. } absolut frei.

Ophthalm. R. keine Veränderung, L. eine ganz leichte grauliche Trübung am oberen Rande der Papille; am äusseren Rande im Gebiet des sonst sehr schmalen Scleralrings ein grauschwärzlicher Fleck, der sich ausnimmt wie Pigment, das von einen dünnen, weisslichen Exsudat eingehüllt wird; vielleicht ein Rest früherer Blutung in die Sehnervenscheide.

Beiderseits scharf begrenzte centrale Scotome, am rechten Auge grösser als am linken. Im Scotom sehr ausgesprochene Farbenblindheit, am rechten Auge auch in der Peripherie nach oben eine leichtere Anomalie des Farbensinnes, nach unten, sowie am linken Auge nach allen Richtungen ist der Farbensinn ziemlich normal. So erschien am rechten Auge:

	Im Scotom	In der Peripherie nach oben	In der Peripherie nach unten
Zinnoberroth	gelblichgrau	gelblichroth	roth
gelb	gelb	gelb	gelb
hellgrün	graulich	gelblichgrün	grün
rosa u. violett	bläulich	bläulich	röthlich
blau	blau	blau	blau

Nach 6 Wochen erhebliche Besserung durch Blutentziehungen, später Jodkalium.

R. mit + 10 N 7 sehr mühsam L. mit + 10 N 3 mühsam. Eine genauere Bestimmung der Ausdehnung der Scotome ergibt, dass beide den blinden Fleck noch einschliessen, am linken Auge hart an seinem äusseren Rande abschneidend, während am rechten das Scotom sich noch etwas darüber hinaus erstreckt. Der blinde Fleck ist innerhalb des Scotoms deutlich abgrenzbar. Der Farbensinn hat sich am rechten Auge in der Peri-

pherie etwas gebessert, im Scotom besteht noch ziemlich dasselbe Verhalten wie früher. Das Verhalten der excentrischen Sehschärfe ergibt sich am Besten aus nebenstehender Figur.

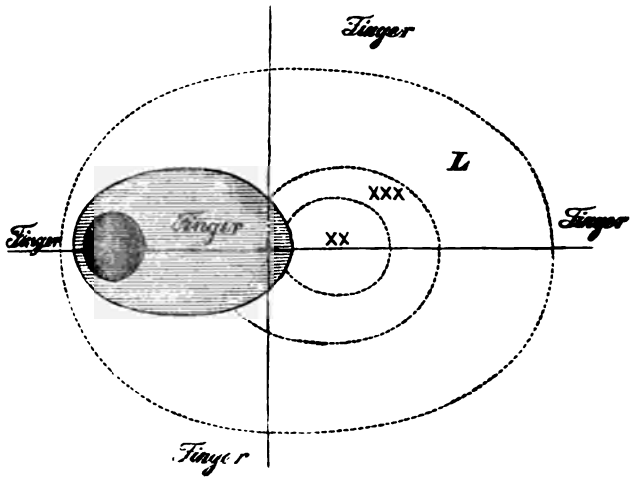

Im Scotom wurden auf 2' Entfernung nur Finger gezählt; die beste Sehschärfe besteht in einem rundlichen Bezirk nach innen von dem Scotom, welches hier sehr scharf abschneidet (XX in 2'), darauf kommen weiter nach der Peripherie zu Zonen, in welchen nur XXX und L Sn erkannt wird; die letztere umschliesst gerade noch das Scotom; weiter nach der Peripherie werden nur Finger gezählt.

Doch ist der Unterschied der Sehschärfe zwischen Scotom u. Umgebung nicht immer so deutlich ausgesprochen, wie im vorigen Falle, selbst wenn sich das Scotom bei der Untersuchung mit der weissen Kugel deutlich abgrenzen lässt, wie z. B. im folgenden Fall.

Heinrich F., 40 J., Arbeitsmann. Anfang des Leidens schon vor $1^1/_2$ Jahren; durch wiederholte Schwitzkuren, welche Patient in seiner Heimath durchmachte, war keine Besserung erzielt worden. Keine

sonstigen Allgemeinerscheinungen; Syphilis nicht vorhanden.

R. Finger in 10′; mit + 10 Worte von N 13.

L. Finger in 6′; mit + 10 Worte von N. 16.

Se beiderseits absolut frei. Deutliche centrale Scotome, von denen das des linken Auges sich nach oben ziemlich weit gegen die Peripherie fortsetzt und hier allmälig verliert. Am rechten Auge im Scotom nur eine leichte Störung des Farbensinnes, am linken ausgesprochene Rothblindheit. — Die äussere Hälfte der Papille weisslich entfärbt, besonders links; am letzteren Auge auch längs einiger Gefässe auf der Papille und ihrer nächsten Umgebung feine weisse Streifen (Verdickung und Infiltration der Wandungen). Bei der Prüfung der excentrischen Sehschärfe ergibt sich kein schlagendes Resultat; am linken Auge z. B. erkennt der Kranke zwar L (Sn) in 2′ central mühsamer als nach unten vom Scotom, jedoch ist das Erkennungsvermögen nach rechts und links hin vom Scotom nicht besser als innerhalb desselben.

Unerwartet rasche Besserung durch Jodkalium; nach 13 Tagen R. mit + 10 Worte von N. 5, L. mit + 10 Worte von N 13. Patient soll zu Hause die Medication fortsetzen.

Es scheint nach diesem Falle, dass zuweilen wenigstens die centralen Scotome auch für die gewöhnliche Prüfung deutlich hervortreten, auch wenn der Unterschied der Sehschärfe an ihrer Grenze nicht bedeutend ist. Es muss das Aussehen der Gegenstände im Scotom trotz dem annähernd gleichen Unterscheidungsvermögen doch ein anderes sein als in der Peripherie und die Kranken bezeichnen dies in der That mit dem Ausdrucke, dass die weissen Gegenstände ihnen im Scotom grau erscheinen, was beim normalen excentrischen Sehen nicht in dieser Weise der Fall ist.*)

*) Die oben beschriebene Methode, die excentrische Sehschärfe zu prüfen, gibt übrigens auch in anderen Fällen von Amblyopie mitunter interessante Aufschlüsse. Bei einfacher Amblyopie ohne Scotom kann

Die Fälle, wo das Scotom nur durch die Farbenprüfung hervortritt, sind nach den bisher gemachten Bemerkungen keineswegs immer als die leichteren anzusehen. Da aber die Farbenprüfung ein feineres Mittel zur Diagnose ist, so werden in diese Kategorie natürlich auch Fälle gehören müssen, in welchen das Scotom gleich von vornherein wenig ausgesprochen ist, oder in welchen dasselbe sich bereits zum grössten Theil zurückgebildet hat. Das letztere hatte ich wiederholt Gelegenheit zu constatiren, u. A. bei einem 31jährigen Herrn, der in Chili sich das Leiden zugezogen hatte, vielleicht durch das grelle Sonnenlicht, da er viel im Freien sich aufhalten musste. Durch eine anderwärts angestellte Behandlung war das Leiden soweit gebessert, dass der Kranke R. N. 4, L. N. 3 (J.) mühsam lesen konnte, während er vorher nur ganz grobe Schrift erkannte. Die nach dem Bericht des behandelnden Arztes früher deutlichen centralen Scotome waren jetzt weder mit weisser Kugel, noch der punktirten Figur zu erkennen, sondern nur durch Prüfung des Farbensinns, der im Centrum noch eine deutliche Anomalie darbot.

Die Fälle von mehr oder minder vollständiger Verdunkelung im Scotom kamen verhältnissmässig seltener vor; ob namentlich bei dieser Form im Scotom auch vollständiges

---

das Maximum der Sehschärfe gerade wie in manchen Fällen von Scotom noch im Centrum gelegen sein, wo dann ein grösserer centraler Theil ziemlich gleiches Sehvermögen besitzt. In anderen Fällen liegt aber das Maximum der Sehschärfe excentrisch. So sah ich in einem Falle von Amblyopia potatoria folgendes Verhalten: An einer kleinen Stelle oberhalb des Fixationspunktes wird XX in 2′ erkannt; um diese Stelle herum liegt eine Zone, wo XXX erkannt wird; die darauf folgende Zone (XL), die nach unten und etwas nach aussen stärker ausgedehnt ist, umfasst erst den Fixirpunkt, darauf folgt wieder eine, besonders nach aussen ausgedehnte Zone, wo L gesehen wird etc. Auch in einem Falle von Sehnervenatrophie habe ich neben der peripheren Gesichtsfeldbeschränkung mit dieser Methode centrale Scotome nachweisen können.

Erlöschen jeder Lichtempfindung beobachtet wird, vermag ich nicht anzugeben, da ich keinen solchen Fall beobachtet habe. Oefters sah ich allerdings Fälle, wo im Scotom die Bewegungen einer hellen weissen Kugel nicht mehr wahrgenommen wurden. Natürlicher Weise war dann auch der Farbensinn vollkommen aufgehoben; meistens, aber nicht immer, bot alsdann auch die Peripherie des Gesichtsfeldes eine geringere Anomalie des Farbensinnes dar.

Die Fälle der dritten Kategorie, wo letzteres der Fall ist, sind im Allgemeinen die schlimmeren und hochgradigeren, und scheinen den vorgerückteren Stadien des Uebels zu entsprechen. Dies geht schon daraus hervor, dass man zuweilen direct einen Fall der ersten oder zweiten Kategorie in einen der dritten übergehen sieht, wie z. B. in dem oben (S. 73) erwähnten Fall (L., Rudolph); auch findet man hier viel häufiger partielle weissliche Entfärbung der Papille oder wo diese fehlt, leichte oder ausgesprochene Netzhauttrübung u. dgl., so dass nur selten ophthalmoscopische Veränderungen ganz vermisst werden. Dem entsprechend geben diese Fälle auch für die Rückbildung eine weniger günstige Prognose und in manchen derselben bleibt die Therapie ohne jeden Erfolg. — Während im Scotom die Farbenempfindung vollständig aufgehoben ist, erreicht die Störung in der Peripherie nur einen geringeren, zuweilen auch nur einen sehr leichten Grad. Nicht immer ist übrigens die ganze Gesichtsfeldperipherie gleichmässig ergriffen. So bestand z. B. in dem S. 75 mitgetheilten Falle (Karl Gr.) nur nach oben eine merkliche Anomalie. Auch beobachtet man zuweilen, dass dieselbe Farbe in verschiedenen Theilen der Gesichtsfeldperipherie verschieden erscheint, dass z. B. Grün hier als weiss oder grau, dort als gelblich bezeichnet wird etc.

Am merkwürdigsten und für die Natur der Erkran-

kung am characteristischsten sind aber die Fälle, wo das Scotom von einer ringförmigen Zone von normalem oder fast normalem Verhalten umgeben ist, während die Peripherie wieder sich durch ausgesprochene Farbenblindheit auszeichnet.

Heinrich De., 45 J., Buchbinder, hatte vor 20 Jahren ein Ulcus syph. gehabt, später öfters Hautausschläge; vor 2 Jahren eine Iritis, von der noch Reste übrig sind. Einige Zeit später acuter Gelenkrheumatismus. Das jetzige Leiden begann vor etwa 7 Monaten mit allmälig zunehmender Verdunkelung ohne sonstige Erscheinungen.

Sehvermögen R. Finger in 7—8', mit +10 Worte von N. 13 (J.) L. CC. in 14', mit +10 Worte von N. 5 (J.). Zählt auch bei niederer Lampe im ganzen Gesichtsfeld Finger. Ophth. ganz leichte Trübung der Papillengrenze und Hyperämie der Netzhaut (wahrscheinlich Retinitis syphilitica); kleine Hornhauttrübungen und Reste von Iritis, welche aber das Sehvermögen kaum etwas stören.

Beiderseits kleine centrale Scotome, ziemlich symmetrisch mehr nach aussen ausgedehnt. Das des rechten Auges streift nur den Fixirpunkt und dehnt sich nicht nach der inneren Hälfte des Gesichtsfeldes aus, das des linken Auges geht nur wenig nach dieser Seite hinüber. Die Scotome sind umgeben von einer ziemlich breiten, ringförmigen, normalen Zone, worauf in der Peripherie die weisse Kugel wieder undeutlich erscheint. Diese periphere Undeutlichkeit verräth sich aber nicht beim Fingerzählen, ist daher nur sehr gering. Im Scotom wird die weisse Kugel noch wahrgenommen; es besteht hier ausgesprochene Rothblindheit. Im Ringe nahezu normaler Farbensinn; doch erscheinen nicht an allen Stellen des Ringes die Farben richtig, so z. B. schwefelgelb an einer Stelle orange, hellgrün graugrün, sonst grau. In der Peripherie wird nur blau unterschieden, alle übrigen Farben erscheinen grau oder weisslich oder werden, wenn sie dunkel sind, überhaupt nicht wahrgenommen.

Patient begibt sich nicht in Behandlung.

Aehnlich ist auch der folgende Fall, auf welchen ich

schon oben hingedeutet habe, bei dem die Anomalie des Gesichtsfeldes erst durch die Farbenprüfung erkannt wurde. Wegen einer leichten Undeutlichkeit des excentrischen Sehens an einem Auge muss er in die 4. Kategorie gerechnet werden, obwohl er einen günstigen Verlauf nahm.

Wilhelm Sch., 35 Jahre, Förster, leidet seit 7 Monaten am rechten, und seit 4 Monaten am linken Auge an zunehmender Sehschwäche. Früher litt er öfter an Kopfschmerzen, aber seit einem Jahre nicht mehr. Syphilis nicht vorhanden; Ursache vielleicht häufige Erkältungen im Dienst.

Sehvermögen R. mit +6 N. 13 (J.) mühsam, L. mit +6 Worte von N. 12. Gesichtsfeld L. frei, R. leichte Undeutlichkeit nach innen. Centrale Scotome nicht nachweisbar. (Farbensinn nicht geprüft). Ophth. Befund normal mit Ausnahme einer kleinen Netzhautblutung neben der Papille am linken Auge.

Unter dem Gebrauche von Heurteloup's und Derivantien, später von Jodkalium anfangs rasche Besserung und Resorption der kleinen Blutung. Nach 4 Wochen langsamerer Fortschritt der Besserung und allmälige Entwickelung einer weisslichen Entfärbung der äusseren Hälfte der Papille, wie bei centralen Scotomen. Trotzdem gibt eine wiederholte Untersuchung auf centrale Scotome mit der weissen Kugel kein Resultat und erst bei der Prüfung des Farbensinns stellt sich folgendes Verhalten heraus:

Beiderseits ein centraler, etwas nach aussen verbreiterter Bezirk ausgesprochener Rothblindheit; darauf eine breite Zone von nahezu normalem Verhalten, während die äusserste Peripherie wieder eine sehr erhebliche Störung des Farbensinns darbietet.

Am rechten Auge liegt die Grenze des centralen Scotoms nach aussen in 15°, nach oben und nach innen in 8°, nach unten in 7° Entfernung vom Fixationspunkt; die periphere Farbenblindheit beginnt nach innen und nach oben in 21°, nach unten in 25°, gerade nach aussen ist das Gesichtsfeld frei; am linken Auge dagegen, wo die Zahlen ganz ähnliche sind, ist die periphere Zone

auch nach aussen vollständig geschlossen. Die periphere Zone beginnt in einer Entfernung, wo beim normalen Auge der Farbensinn noch vollständig dem des Centrums gleich ist.

Dem Kranken erschien in den verschiedenen Theilen des Gesichtsfeldes mit dem rechten Auge.

	Im Centrum.	Im Ring.	In der Periph.
Zinnoberroth.	bräunlich.	gelblich roth heller als i. Scotom	unbestimmbar dunkel.
Goldgelb	gelb, etw. dunkel	heller gelb.	hellgelb.
Schwefelgelb.	hellgelb.	hellgelb.	hellgelb.
Hellgrün.	schmutz. weiss.	deutl. grün.	weiss.
Blau.	dunkel blau.	heller blau.	blau.
Rosa.	weiss.	bräunlich.	weiss.

Am linken Auge waren die Angaben im Wesentlichen dieselben.

Während des Gebrauchs von Jodkalium, Fussbädern und trockenen Schröpfköpfen in den Nacken, machte die Besserung von da ab allmälige, wenn auch langsame Fortschritte. Fünf Monate nach der ersten Vorstellung erkennt Patient R. mit + 6 Worte von N. 3 und las L. N. 3 mühsam. Das Scotom und die periphere Undeutlichkeit bestanden noch immer fort, und liessen sich jetzt auch mit der weissen Kugel erkennen, was wohl auf die grössere Uebung des Kranken in der Beobachtung seines Leidens geschoben werden muss. Zwei Monate später liest Patient L. mit + 6 N. 1 mühsam, und erkennt R. Worte von derselben No. Die Anomalie des Gesichtsfeldes und Farbensinns sind nur noch andeutungsweise vorhanden, indem die Farben in den verschiedenen Theilen des Gesichtsfeldes meist nur etwas verschieden hell aussehen. Eine eigentliche Undeutlichkeit des excentrschen Sehens besteht nicht mehr. — Da ich seit bald einem Jahre nicht mehr von dem Kranken gehört habe, so vermuthe ich, dass die Wiederherstellung des Sehvermögens eine bleibende war, und der Kranke demnach als geheilt anzusehen ist.

Centrale Scotome mit leichter Undeutlichkeit des excentrischen Sehens (durch Fingerzählen nachweisbar)

habe ich ausser dem hier zuletzt beschriebenen Falle noch mehrmals beobachtet, aber nicht immer war der Ausgang so günstig, wie in dem soeben berichteten Falle. Es gehören hierher auch die beiden schon oben (S.) mitgetheilten Fälle, August M., und Karl K., bei welchen sich später progressive Sehnervenatrophie entwickelte. Bei beiden erstreckte sich die Störung des Farbensinnes aber auch auf die Peripherie des Gesichtfeldes, und bei dem ersteren erreichte sie einen besonders hohen Grad. Auf beginnende progressive Amaurose verdächtig war auch ein 39jähriger Chausseeaufseher, Julius Th., welcher schon seit über einem Jahre wiederholt an Taubheit der Füsse gelitten hatte, ohne sonstige specielle Symptome. R. mit + 12 Buchstaben von N. 15 (J), Undeutlichkeit nach unten, weniger nach innen, L. mit + 12 Worte von N 6. Undeutlichkeit nach unten. Papille beiderseits etwas blass, besonders in der äusseren Hälfte, R. mehr als L.; R. am innern untern Rande der Papille ein weisslicher Streif, der an einer Stelle ein Gefäss etwas verdeckt. Bei gewöhnlicher Prüfung des Farbensinnes keine besondere Anomalie zu bemerken, innerhalb der Scotome werden aber Farben nicht oder kaum unterschieden. Nach 4wöchentlichem Gebrauche von Argent. nitr. und römischen Bädern war das l. Auge gebessert (+ 12 Worte von N 3) rechts war die Amblyopie dieselbe geblieben. Ein weiterer Fall ist zugleich wegen des hereditären Ursprungs bemerkenswerth.

Gustav L., 27 Jahre, leidet seit 3—4 Wochen an erheblicher Sehstörung, sodass er nur mit Mühe Buchstaben gewöhnlicher Schrift wahrnehmen kann; in den letzten 8 Tagen Stillstand. Ausser leichtem Schwindel keine sonstigen Erscheinungen, auch kein Kopfschmerz. 2 ältere Brüder des Kranken sind fast vollständig erblindet, können sich aber noch allein führen; bei dem einen entstand das Leiden im 19.—20., beim andern im 13. Jahre; bei einem Stiefbruder (von derselben Mutter)

trat es gleichfalls im 13. Jahre auf. Zwei Brüder seiner Mutter sind auf dieselbe Weise erkrankt und ebenfalls fast blind. Bei allen ist äusserlich an den Augen keine Veränderung wahrnehmbar. Bei seinem Bruder ist, wie der Kranke angibt, das Uebel in derselben Weise, wie bei ihm plötzlich entstanden, und später stationär geblieben. Beide Eltern haben normale Augen. Ein Töchterchen des Patienten ist vor einiger Zeit an Epicanthus operirt worden. R. Finger in 6', mit + 10 Worte von N. 16. L. Finger in 16'; mit + 10 N. 13 mühsam. Gesichtsfeld frei. Beiderseits undeutlich begrenzte centrale Scotome. Patient gibt an, Abends eher besser zu sehen. Ophth. R. ausser einem schmalen weissen Exsudatstreif längs einer der stärkeren Venen der Papille nichts Abnormes. L. eigenthümliche weisse Exsudatflecke im Centrum der Papille und an ihrem obern äussern Rande, welche den Austritt der Gefässe etwas verdecken; der übrige Theil des Umfangs der Papille ist scharf begrenzt, eine abnorme Prominenz nicht vorhanden.

Nach einer örtlichen Blutentziehung merkliche Besserung aber nur am linken Auge. Patient setzt jedoch die Behandlung nicht fort und stellt sich erst $2^1/_2$ Monate später mit erheblicher Verschlimmerung wieder vor. Jetzt R. mit + 10 Worte von N. 20 L. mit + 10 Worte von N. 16. Gesichtsfeld L. frei, R. leichte Undeutlichkeit nach innen und nach oben. Die weissen Flecke auf der Papille des linken Auges haben sich etwas verkleinert und beiderseits tritt eine deutliche weissliche Färbung der äusseren Hälfte der Papille hervor. Die Farbenperception bei gewöhnlicher Prüfung normal; (im Scotom nicht geprüft, hier aber jedenfalls sehr erhebliche Störung, da im Scotom die weisse Kugel kaum noch wahrgenommen wird; in der Peripherie muss aber der Farbensinn ziemlich normal gewesen sein.

Nach 2monatlicher Behandlung (anfangs örtliche Blutentziehungen, später trockene Schröpfköpfe in den Nacken, und Jodkalium) nur geringe Besserung und in den letzten 4 Wochen ganz stationärer Zustand (R. mit + 10 Worte von N. 15. L. mit + 10 Worte von N. 14.), worauf Patient die Behandlung aufgibt.

Bei Amblyopia potatoria kommt es übrigens auch vor, dass die Störung des Farbensinnes, obwohl sie nur einen sehr geringen Grad erreicht, nicht nur das Centrum des Gesichtsfeldes ergreift, sondern sich auch in unregelmässiger Weise noch über einen grösseren Theil der Gesichtsfeldperipherie ausbreitet. Bei gewöhnlicher Prüfung mit farbigen Papieren zeigt sich dann der Farbensinn meistens als ganz normal und die Störung tritt nur bei der Untersuchung des Gesichtsfeldes an der schwarzen Tafel hervor, wo auch die Beleuchtung etwas geringer zu sein pflegt. Ein centrales Scotom ist in solchen Fällen mit der weissen Kugel nicht nachzuweisen, auch grenzen sich die farbenblinden Theile des Gesichtsfeldes von den mehr normal gebliebenen nur sehr undeutlich ab. In der Regel bleibt in der Umgebung des Scotomes ein Theil des Gesichtsfeldes frei, der ein mehr oder minder grosses Stück von einem Ringe darstellt, während die äusserste Peripherie anomal ist. Da der Ring aber nicht geschlossen ist, hängt das centrale Scotom mit der peripheren Undeutlichkeit zusammen. Der Ausbreitung über das Gesichtsfeld nach würden demnach diese Fälle mit den Erscheinungen bei den höheren Graden des Leidens übereinstimmen, durch den geringen Grad der Farbenstörung jedoch geben sie sich als gutartige Amblyopien zu erkennen. Von den 4 Fällen, wo ich dies Verhalten gesehen habe, war der Augenspiegelbefund 2 mal ganz normal, in 2 anderen war eine ganz geringe Entfärbung der äusseren Hälfte der Papille notirt: die beiden ersteren, die sich allein in Behandlung begaben, wurden wesentlich gebessert. In allen Fällen war Abusus spirituosorum sicher festzustellen.

Einen Fall habe ich noch beobachtet, wo der Augenspiegelbefund centrale Scotome mit grosser Wahrscheinlichkeit vermuthen liess, wo es mir aber auf keine Weise

gelungen ist, solche nachzuweisen, und wo auch die Farbenstörung sich in ungewöhnlicher Weise verhielt.

C. L. Mo. Agent, 55 J. leidet L. an Strab. diverg. höchsten Grades nach einer von Dieffenbach ausgeführten Tenotomie des Internus. R. seit 3 Wochen ohne sonstige Erscheinungen erhebliche Sehstörung: mit + 8 CC (Sn) in 14′, mit + 6 Worte von N. 14. Gesichtsfeldperipherie frei. Ophth. weisse Trübung auf der Papille an der Austrittsstelle der nach oben gehenden Gefässe, welche dieselben noch etwas über den Rand der Papille hinüber begleitet. Kein centrales Scotom, die Farben der Papiermuster werden sowohl central als peripherisch ganz richtig angegeben. — Im Rose'schen Farbenmesser erscheint von den Complementärfarben immer die eine gelblich, die andere blau oder bläulich; bei roth und bläulichgrün schwankt Patient, und hält bald das eine, bald das andere für gelblich oder bläulich; wenigstens bewirkt eine minimale Aenderung des Farbentones oder der Helligkeit, dass der Kranke seine Angaben umkehrt. — Im Spectroscop sieht er Roth, Gelb, Grün, Blau, und am rothen Ende lässt sich keine Verkürzung nachweisen. Die Behandlung hatte nur einen sehr geringen Erfolg. Warum hier trotz den sehr auffallenden Angaben mit den Complementärfarben im Rose'schen Apparat mit farbigen Papieren gar keine merkliche Anomalie sich zeigte, ist mir unklar geblieben. Durch den ophthalmoscopischen Befund und das freie Gesichtsfeld reiht sich der Fall übrigens entschieden an die centralen Scotome an.

Art der Farbenblindheit bei einfacher Amblyopie und centralem Scotom.

Die Angaben mit farbigen Papieren boten in fast allen Fällen, sowohl von centralem Scotom als einfacher Amblyopie (wenn überhaupt eine Störung des Farbensinnes vorkam) eine vollständige Uebereinstimmung dar. In den leichteren Graden liess sich die Anomalie als einfache Rothblindheit auffassen, während in den vorgerück-

teren Fällen die Farbenempfindung, gerade wie bei der Sehnervenatrophie vom rothen bis zum violetten Ende des Spectrums immer mehr abnahm, um schliesslich ganz zu verschwinden. Nur wäre noch zu erwähnen, dass auch hier in den leichteren Fällen hellgrün nicht selten für weiss oder grau gehalten wurde, während roth noch richtig erschien. In einigen Fällen konnte noch eine etwas genauere Untersuchung des Farbensinnes vorgenommen werden, deren Mittheilung die obigen Angaben bei Sehnervenatrophie ergänzen möge.

Alexander L., 56 J. Chemiker leidet seit c. 4 Wochen an Sehstörung mit leichten Wallungen nach dem Kopf. Er hat in der letzten Zeit viel mit Sorgen zu kämpfen gehabt; mässiger Grad von Tremor der Hände. Der sehr intelligente und verständige Kranke will zwar an geistige Getränke gewöhnt gewesen sein, doch keine Excesse in dieser Beziehung begangen haben. Patient ist sehr nervös erregbar. Er hat selbst eine Störung des Farbensinnes wahrgenommen, indem ihm besonders die rothen Aufschläge an den Uniformen gelb vorkamen.

Beiderseits Finger in 12,' mit + 20 R. Buchstaben von N. 11, L. von N. 10 (J.) Se frei. Mässig grosse und deutlich begrenzte centrale Scotome, welche anfangs nur mit Farben, später auch mit der weissen Kugel nachweisbar sind, das des rechten Auges etwas grösser, beide nach aussen verbreitert.

Ophth. Beiderseits in der Nähe der Papille einige streifige Blutungen; anfangs keine Trübung der Netzhaut, auch keine besondere Hyperämie, erst nach einigen Tagen leichte Trübung und Hyperämie der Netzhaut, die sich aber allmälig wieder zurückbildet. Herz und Gefässe normal. Urin frei — Im Scotom erscheint zinnoberroth schmutzig kaffeebraun, orange graugrünlich, kaffeegrün, schwefelgelb schmutziggelb, hellgrün graulich, dunkelgrün schwarz, blau blau, rosa violett; in der Peripherie erscheinen die meisten Farben richtig, nur die ganz weisslichen werden verwechselt.

Die Untersuchung mit dem Farbenkreisel gab anfangs etwas wechselnde Resultate, weil der Apparat dem Auge zu sehr genähert war und desshalb das Bild der Scheiben nicht vollkommen in das Scotom hineinfiel. Die Bestimmungen wurden daher später in $2^1/_2$—3′ Entfernung ausgeführt. Hier ergab sich, dass für den Patienten alle Farben sich aus blau und grün zusammensetzen liessen, dass es sich demnach um Rothblindheit handelte.

Die Beimischung grosser Mengen Roth zu Blau oder Grün wurde nicht wahrgenommen, oder erschien gleich der Beimischung einer entsprechenden Menge Schwarz.

Der Kranke konnte aber auch schwach bläuliches Grün von weisslichem Blau nicht unterscheiden. Es ergab sich die Gleichung: 225° Grün + 135° Blau = 225° Blau + 135° Weiss. Diese Angabe dürfte wohl durch eine einfache Rothblindheit nicht zu erklären sein, sondern es muss, wie mir scheint, auch noch ein gewisser Grad von Grünblindh. damit verbunden gewesen sein. Im Spectrum trat keine sehr erhebliche Störung hervor; Pat. sah blau, grün, gelb, orange; violett wurde nicht angegeben und das Roth erschien fleckig, vorwiegend orange, nur an den Ecken röthlich (cent. Scotom). Der Unterschied dieser Angaben und der mit dem Farbenkreisel beruht wohl grössentheils auf der viel grösseren Sättigung der Spectralfarben.

Die Besserung machte in diesem Falle langsame Fortschritte, doch konnte Patient nach 7—8 Wochen wieder mit + 20 N. 9 mühsam lesen, worauf er sich der Behandlung entzog.

In einem anderen Falle von centralem Scotom unterschied der Kranke im Spectrum nur blau und gelb, die Grenze zwischen beiden lag im Grün. Weder das rothe noch das violette Ende schien verkürzt. Hier bestand im Scotom eine sehr hochgradige und in der Peripherie eine zwar geringere aber doch noch ausgesprochene Farbenstörung. Im Rose'schen Farbenmesser sieht Patient constant das eine Feld gelb, das andere blau oder umgekehrt. Bei der Stellung, wo für mich das eine roth, das andere bläulichgrün aussieht, erscheinen ihm beide gleich, nur das letztere heller; macht man das-

selbe durch eine Drehung des oberen Nicol's dunkler, so werden beide genau gleich. Dies beweisst die Existenz von Rothblindheit mit Sicherheit, da durch das Ausfallen der Rothempfindung das betreffende Feld dunkler erscheinen muss; trotzdem war aber am rothen Ende des Spectrums eine Verkürzung, wenigstens innerhalb der Grenzen der Genauigkeit, wie sie ein amblyopisches Auge bietet, nicht zu erkennen.

Auch bei einfacher Amblyopie war, wenn überhaupt Farbenstörungen vorkamen, das rothe Ende des Spectrums nicht verkürzt. In einem der höhergradigen Fälle erschien im Spectrum gleichfalls nur gelb und blau, in einem leichteren wurde zwischen beiden noch weiss gesehen.

Verlauf der centralen Scotome, ursächliche Momente und Resultate der Behandlung.

In der grossen Mehrzahl der Fälle nimmt das Leiden eine Zeit lang, mehrere Wochen auch Monate zu, um dann im Wesentlichen auf demselben Zustande stehen zu bleiben, wenn keine Behandlung vorgenommen wird. Während dem tritt die partielle Entfärbung der Papille immer deutlicher hervor. Der Grad der Sehstörung kann sehr verschieden sein, doch bleibt in den meisten Fällen ein mittleres Sehvermögen bestehen, welches das Erkennen ganz grober Buchstaben noch möglich macht. Selten sieht man das Sehvermögen auf Fingerzählen in geringer Entfernung reducirt. Doch habe ich erst kürzlich einen solchen Fall beobachtet, wo Finger central kaum gezählt wurden, dagegen excentrisch auf mehrere Fuss, und wo selbst in diesem so vorgerückten Stadium nach 10monatlicher Dauer des Leidens die Gesichtsfeldperipherie absolut frei war. Der Kranke entzifferte, gleichfalls excentrisch, mit + 6 Buchstaben der grössten Schrift. Die Papille war stark weisslich entfärbt, doch die innere

Hälfte noch leicht röthlich; längs der Gefässe feine weise Streifen. In der letzten Zeit war das Leiden ziemlich stationär, und die anderwärts gebrauchten Tonica waren ohne Erfolg geblieben; dagegen trat eine geringe Besserung nach 4 Wochen durch Jodkaliumgebrauch hervor. Die Ausdehnung des Scotoms liess sich wegen der vollständig aufgehobenen centralen Fixation nicht genauer bestimmen.

Die Entstehung ist zwar meistens eine ganz allmälige, in einer Reihe von Fällen aber doch ziemlich plötzlich; die Kranken geben dann an, dass der Zustand innerhalb weniger Tage die jetzige Höhe erreicht habe. Diese plötzliche Entstehung habe ich besonders in den Fällen beobachtet, wo kein Abusus spirituosorum als Ursache vorlag. Rückfälle des Leidens kommen natürlich zuweilen vor, wenn dasselbe sich durch Behandlung bis zu einem gewissen Grade gebessert hat, und die Schädlichkeiten wieder auf's neue einwirken. Zweimal gaben die Kranken an, dass das eine Auge innerhalb weniger Tage vollständig erblindet gewesen sei (bis auf quant. Lichtempfindung), darauf durch die Behandlung sich rasch bis zu einem Zustande mittelgradiger Amblyopie gebessert habe und darauf entweder stationär geblieben sei oder sich wieder allmälig verschlimmert habe; nach einiger Zeit wurde dann das andere Auge gleichfalls ergriffen.

Fast immer werden beide Augen von der Krankheit ergriffen, in der Regel besteht aber ein mehr oder minder grosser Unterschied des Grades.

Das successive Ergriffenwerden ist gleichfalls die Ausnahme, wenigstens in grösseren Intervallen, die Regel ist, dass beide Augen gleichzeitig anfangen zu leiden. Vollkommen auf ein Auge beschränkt habe ich centrale Scotome nur in 2 Fällen (unter 56) getroffen und zwar ausser dem schon erwähnten Falle bei einer Dame (s. Seite 66) noch bei einem 23jährigen Studiosus ohne

Augenspiegelbefund, mit Kopfschmerzen verbunden, und durch Jodkalium vollständig geheilt. (Syphilis nicht nachweisbar.

Auch diese Form der Amblyopie kommt wie die einfache Amblyopie ohne Befund fast nur bei Männern vor. Auf 56 Fälle kamen nur 3 Frauen; ausser den beiden schon oben erwähnten Fällen mit Retinitis noch ein Fall ohne ophthalmoscopischen Befund, wo sich das Leiden unter Uebelkeit, Kopfschmerzen etc. entwickelt hatte.

In den beiden ersten Fällen schien das Leiden mit Menstruationsstörungen im Zusammenhange zu stehen. Der eine derselben, wo das Leiden doppelseitig war, scheint mir einer etwas ausführlicheren Mittheilung werth.

Therese G., 36jährige Frau, regelmässig und sehr reichlich menstruirt, zog sich durch Tanzen während der Periode eine profuse Menorrhagie mit darauf folgender Perimetritis zu, wegen deren sie in der Charité 3 Wochen lang in Behandlung war. Wenige Tage nach ihrer Entlassung, die gegen den Willen des Arztes zu früh erfolgte, trat eine Sehstörung auf, die sich rasch erheblich steigerte, so dass sie bei ihrer Vorstellung, 8 Tage nachher, nur Finger auf 2′ zählte und Buchstaben von N. 17 J. entzifierte. In der Peripherie des Gesichtsfeldes wurden nach allen Richtungen hin Finger gezählt, und bei genauerer Untersuchung waren jederseits mit Leichtigkeit ausgedehnte centrale Scotome nachweisbar, die den Fixirpunkt ziemlich genau in der Mitte hatten und deren Rand sich deutlich abgrenzte. Zugleich bestand eine erhebliche Störung des Farbensinns.

Der Augenspiegel ergab das Bild einer Retinitis der die Papille umgebenden Netzhautzone, mit mässig starker streifiger Trübung derselben, ziemlich starker Hyperämie und einzelnen streifenförmigen Ecchymosen. Die Papille selbst war zwar geröthet, aber nicht geschwollen und ihre Contouren ziemlich deutlich sichtbar, selbst an den Stellen des Umfangs, wo die Trübung der Netzhaut längs der grösseren Gefässe etwas inten-

siver war. Nach der gütigen Mittheilung des Herrn Stabsarztes Dr. Berkowski, der die Kranke behandelt, und einige Tage vorher ophthalmoscopirt hatte, mussten damals sowohl die Hyperämie als die Trübung der Netzhaut noch intensiver gewesen sein. Syphilis war nicht nachweisbar, auch nicht wahrscheinlich. Der Urin bot bei wiederholter Untersuchung keine Anomalie dar. Eine genauere Prüfung des Farbensinnes ergab nun, dass derselbe in der Ausdehnung des Scotoms erheblich gestört war, dass aber auch die Peripherie des Gesichtsfeldes keineswegs ein normales Verhalten zeigte; dieselbe Farbe erschien aber in beiden Partieen des Gesichtsfeldes wesentlich verschieden. So erschien am rechten Auge

	Innerhalb des Scotoms.	In der Peripherie.
zinnoberroth	dunkel roth.	roth.
orange	dunkel gelb.	gelb.
schwefelgelb	gelb.	gelb, stellenw. weiss.
hellgrün	blau (dunkel).	weiss.
blau	blau.	hellblau.
rosa	grau.	in einer das Scotom zunächst umgebenden Zone bald rosa, bald blau, weiter in der Periph. weiss.

links ganz ähnliche Angaben.

Unter dem Gebrauche von Blutentziehungen und Derivantien, später von Jodkalium, trat sehr rasch erhebliche Besserung ein, wobei die centrale Sehschärfe sich erheblich steigerte und die Scotome auch an Ausdehnung abnahmen. Nach 14 Tagen las Patientin bereits rechts Worte von N. 9, links Worte von N. 1 (J.), nach 3 Wochen rechts Worte von N. 4, links N. 1 mühsam. Am rechten Auge bestand die Farbenblindheit fort, das Scotom war aber nur noch durch die Farbenprüfung nachweisbar; links war der Farbensinn ziemlich normal geworden, nur erschienen die Farben noch in einem kleinen centralen Bezirk etwas dunkler als in der Peripherie. Im Laufe der nächsten Monate besserte sich auch das rechte Auge noch erheb-

lich, so dass mit demselben gleichfalls N. 1, wenn auch mühsam gelesen wurde. Doch war bei der letzten Vorstellung der Kranken am rechten Auge wieder eine kleine Verschlimmerung eingetreten und die Störung des Farbensinnes ebenfalls noch nicht vollständig zurückgegangen. Das linke Auge war jedoch vollständig normal. Die ophthalmoscopischen Veränderungen waren schon nach den ersten 4—5 Wochen zurückgegangen.

Es werden fast ausschliesslich Erwachsene befallen, vom 20. Jahre an an Frequenz steigend bis in die 40er; unter 20 J. kam nur ein Fall (17 Jahre) zur Beobachtung. Bei einem Theile der Kranken ist Missbrauch des Alkohols mit Sicherheit als Ursache anzunehmen, bei vielen aber auch mit Bestimmtheit auszuschliessen. Auch zu reichliches Rauchen mag in manchen Fällen mit im Spiele sein, obwohl ich für centrales Scotom dieses Moment als ausschliessliche Ursache noch nicht angetroffen habe.*)

In andern Fällen scheint Erkältung die Ursache zu sein, insbesondere wenn die Lebensweise und Beschäftigung der Kranken sie nöthigt, sich wiederholten Durchnässungen und Erkältungen im Freien auszusetzen. Es zeigt sich dies in ganz auffallender Weise in der Häufigkeit, mit welcher gewisse Berufsklassen von dieser Krankheit heimgesucht werden; so waren unter den nicht von Alkoholmissbrauch abhängigen Fällen drei Förster, ein Waldaufseher, ein Lokomotivführer, ein Chausseeaufseher,

*) Erst während des Drucks dieser Arbeit kommt mir eine Mittheilung von Förster zu Gesicht, „über den schädlichen Einfluss des Tabakrauchens auf das Sehvermögen. Ein Jahresber. d. schles. Ges. pr. 1868." Die darin beschriebene Form der centralen Scotome stimmt in den Erscheinungen ganz mit der unsrigen überein; sie betraf ausschliesslich Männer (20 Fälle) und wurde 11 Mal bedeutend gebessert durch Meidung des Tabakrauchens. Meist waren Verdauungsstörungen oder allgemeine nervöse Störungen damit combinirt, wie unruhiger Schlaf, Muskelzittern, aufgeregte Herzaction, Abnahme des Gedächtnisses etc.

ein Bahnwärter und ein Baubeamter, welche sämmtlich durch ihren Dienst sich derartigen Schädlichkeiten wiederholt aussetzen mussten.

Erblichkeit des Leidens wurde einmal beobachtet, (der oben mitgetheilte Fall (S. 83), wo das Scotom mit einer leichten Undeutlichkeit des excentrischen Sehens combinirt war). Aus mündlicher Mittheilung von Herrn Professor v. Gräfe weiss ich, dass er noch mehrmals derartige Fälle gesehen hat. Einmal war Syphilis als Ursache anzunehmen, ein anderes Mal wenigstens wahrscheinlich. Ein Kranker gab als Ursache an, dass ihm hart am Auge vorbeigeschossen worden sei, ein anderer endlich beschuldigte eine längere Zeit fortgesetzte Beschäftigung mit Schwefelkohlenstoff in einer chemischen Fabrik. Bei einigen konnten mangelhafte Ernährung, schlechte Verhältnisse, Sorgen und Kummer als ursächliche Momente gelten. Bei einer Reihe von Kranken aber liess sich keine bestimmte Ursache ermitteln.

Nicht selten trifft man eine gewisse Reizbarkeit der Augen gegen Licht und ein relativ besseres Sehen bei etwas gedämpfter Beleuchtung. Fast immer charakterisirt sich das Leiden als eine isolirte Erkrankung des Sehapparates durch das Fehlen bedeutender complicirender Symptome oder Affectionen anderer Organe, gerade so wie die einfache Amblyopie ohne Befund. Nur selten beobachtet man während der Entstehung oder später periodische Kopfschmerzen, welche auch nie eine besondere Höhe erreichen. Nur in einigen Fällen kamen rheumatoide Schmerzen vor, aber niemals bei reinen Scotomen ausgesprochene Spinal- oder Cerebralerscheinungen, welche nur hier und da und zugleich mit Undeutlichkeit des excentrischen Sehens auftraten. Dieses Fehlen sonstiger Störungen im Organismus zeigt, dass wir es hier in der Regel mit einer idiopathischen Erkrankung des Sehapparates zu thun haben.

Dass dieselbe ihren Sitz nicht etwa in der Retina oder dem Centralorgan, sondern im Sehnervenstamm habe, dafür sprechen die wichtigsten Gründe. Einmal das vollständige Fehlen irgend welcher Veränderungen an der Macula, welche doch wenigstens in den späteren Stadien von Chorioretinalprocessen niemals fehlen; dagegen die späterhin constant auftretende partielle Sehnervenatrophie, und hauptsächlich die in manchen Fällen gleich von vornherein gefundenen Zeichen entzündlicher Veränderung an der Papille. Es braucht wohl kaum erwähnt zu werden, dass die zuweilen gefundene diffuse Retinitis das centrale Scotom ebensowenig zu erklären vermag, als ein vollkommen negativer Befund, weil sie in ihrer Ausdehnung der afficirten Stelle des Gesichtsfeldes durchaus nicht entspricht. Ferner die Complication des Scotoms mit peripherischer Undeutlichkeit in manchen Fällen, und namentlich das Freibleiben einer ringförmigen Zone (wenn diese Verhältnisse sich auch nur für die Prüfung mit Farben nachweisen lassen), Symptome, welche sonst bei ausgesprochenen Sehnervenleiden vorkommen; endlich der Uebergang einzelner Fälle in progressive Sehnervenatrophie oder mit anderen Worten der Umstand, dass die letztere in manchen Fällen als centrales Scotom mit Undeutlichkeit des excentrischen Sehens ihren Anfang nimmt.

Was die Natur des Processes betrifft, so dürfte es sich wohl in den ausgesprochenen Fällen, namentlich, wo die mehrerwähnten Veränderungen an der Papille zu finden sind, um eine wirkliche Neuritis handeln, welche allmälig zur Atrophie eines Theiles der Nervenfaserbündel führt, und zwar eine Neuritis des Sehnervenstammes zwischen Chiasma und Auge. Am intra ocularen Sehnervenende treten nur die letzten Ausläufer dieser Neuritis hervor, in Gestalt von Trübung der Papillengrenze, Exsudatstreifen längs den Gefässen, Blutungen etc.

Auch die Fälle mit ausgesprochener diffuser Retinitis sind wohl ihrem Wesen nach Neuritides, welche sich auf die Netzhaut fortgesetzt haben, aber abweichend von dem Verhalten bei Stauungs-Neuritis und Neuritis descendens in Folge von basilarer Meningitis nicht zu Schwellung und Prominenz der Papille führen. Jedoch wird wohl nicht in allen Fällen eine wirkliche Neuritis im gewöhnlichen Sinne zu Grunde liegen; namentlich in den von Abusus spirituosorum abhängigen Fällen, wo ich auch niemals ausgesprochene Zeichen von Entzündung gefunden habe, handelt es sich wohl mehr um Hyperämie und davon abhängige Ernährungsstörungen der nervösen Elemente, welche gleichwohl zu einer Atrophie der letzteren führen können.

Auffallend bleibt es nur, wie ein Sehnervenleiden eine so circumscripte Störung im Gesichtsfelde, welche sich mitunter ausserordentlich scharf abgrenzt, hervorbringen kann. Viel leichter würde sich die Sehstörung durch eine locale Veränderung an der Macula erklären lassen, da in einer flach ausgebreiteten Membran die Abgrenzung des Processes viel schärfer sein kann, als in einem soliden Nervenstamm. Da aber die Retina aus den oben angeführten Gründen ausser Spiel ist, so müssen wir uns für den Sehnerven nach einer Erklärung umsehen.

Wir finden nun allerdings an der partiellen weisslichen Entfärbung, die auf die äussere Hälfte der Papille beschränkt bleibt, ein Zeichen von einer nur theilweisen Erkrankung des Sehnerven. Zwar sieht man ein ähnliches Augenspiegelbild auch im Beginne der progressiven Sehnervenatrophie ohne centrales Scotom, jedoch viel weniger stark ausgesprochen. Es erklärt sich dies dadurch, dass in der Papille gerade nach aussen, gegen die Macula zu, nur eine geringere Menge Nervenfasern verlaufen und das Niveau der Papille desshalb an dieser

Stelle flacher ist; eine beginnende Atrophie, selbst wenn sie mehr gleichzeitig über die ganze Dicke des Sehnervenstammes verbreitet ist, wird desshalb gerade in der äusseren Hälfte der Papille deutlicher und früher hervortreten müssen.*) In den ausgesprochenen Fällen von partieller Entfärbung der Papille, welche man bei centralen Scotomen gar nicht selten beobachtet, scheint mir aber doch der Unterschied zwischen äusserer und innerer Hälfte so gross, dass ich an einer partiellen Atrophie des Sehnerven nicht wohl zweifeln kann. Auch müssen die Nervenfasern, welche in der Gegend der Macula und zwischen ihr und Papille endigen, in der Papille selbst gerade in dieser äusseren Hälfte verlaufen, denn diejenigen Fasern, welche jenseits der Macula endigen, biegen schon in der Papille selbst schräg nach oben und unten ab und laufen in der Retina bogenförmig um die Macula herum.

Auch wird der atrophische Theil der Papille von dem normal gebliebenen abgegrenzt durch eine nach aussen concave Linie, welche gerade dem Verlaufe dieser mehr peripherisch endigenden (normal bleibenden) Nervenfasern entspricht.

Wenn wir nun aber weiter fragen, warum gerade diese Nervenfasern so besonders häufig und gemeinschaftlich ergriffen werden, so werden wir zu forschen haben, ob und wo dieselben im Sehnervenstamm beisammen liegen. Die Nervenbündel verlaufen im Opticusstamm ziemlich gestreckt, vom Foramen opticum zum Auge und wie es scheint, ohne Durchkreuzungen, welche jedenfalls sehr selten sind. Auch nach dem Durchtritt durch die Lamina cribrosa nehmen sie beim Umbiegen in die Faserschicht der Netzhaut einen solchen Verlauf, dass Durchkreuzungen möglichst vermieden werden.

*) Auf dieses Verhalten hat auch Liebreich beim letzten ophthalmol. Congress in Heidelberg aufmerksam gemacht.

Eine partielle Durchkreuzung muss jedoch irgendwo vorkommen, da die zum Tractus opticus der gegenüberliegenden Seite gehenden Fasern nicht nur in der inneren Hälfte der Netzhaut, sondern auch noch in dem zwischen Papille und Mitte der Macula gelegenen Theile der äusseren Netzhauthälfte endigen. Diese letzteren Fasern müssen demnach irgendwo zur inneren Seite des Nerven hinübertreten; ob dies in der Papille geschieht oder weiter rückwärts, ist noch nicht bekannt, würde sich aber wohl durch eine speziell auf diesen Punkt gerichtete Untersuchung des Faserverlaufs ermitteln lassen.. Allein abgesehen hiervon haben im Allgemeinen die Faserbündel beim Umbiegen in die innere Schicht der Netzhaut eine solche Anordnung, dass die central in der Axe des Nerven verlaufenden Bündel in die innersten, am meisten gegen den Glaskörper hin gelegenen Züge der Faserschicht übergehen, während die oberflächlichen Bündel des Opticusstammes in der Retina den äusseren Schichten derselben am nächsten liegen und deshalb auch jedenfalls am frühesten mit den Ganglienzellen etc. in Verbindung treten. Es lässt sieh dies zwar nicht an den einzelnen Fasern direct beobachten, aber der allgemeine Zug der Fasern zeigt doch, dass die zu den Stäbchen und Zapfen in der Macula und Umgebung der Papille gehörigen Nervenfasern oberflächlich im Opticusstamm verlaufen, und dass je weiter nach der Peripherie zu die Elemente der Stäbchenschicht ihre Lage haben, um so näher der Axe des Nerven die ihnen zugehörigen Opticusfasern ihren Verlauf nehmen. Hiermit stimmt auch der Befund in einem Falle von glaucomatöser Excavation überein, wo ich*) die axialen Bündel des Nerven atrophirt gefunden habe, da bei dieser Krankheit bekanntlich immer nur periphere und nie centrale Gesichtsfelddefecte vorkommen.

*) Arch. f. Ophth. XIV. 2. p. 216.

Wenn man daher annimmt, dass die centralen Scotome auf einer Erkrankung der oberflächlichen Schichten des Opticus oder einer Perineuritis beruhen, welche nur bis zu einnr geringen Tiefe in den Stamm des Nerven eindringt, so würde hierdurch die scharfe Abgrenzung und centrale Lage des Scotoms erklärt sein; diese Annahme würde auch mit der relativen Gutartigkeit und theilweisen oder vollständigen Rückbildungsfähigkeit des Leidens und mit dem, wie es scheint, nicht seltenen rheumatischen Ursprunge desselben sich gut vereinigen lassen.

Allerdings müsste man nach diesen Annahmen erwarten, dass diese Scotome eine mehr oder weniger zum blinden Zweck concentrische Lage hätten, was erfahrungsgemäss nicht der Fall ist.

Allerdings schlossen sie in der Mehrzahl der Fälle, welche ich genauer auf diesen Punkt hin untersucht habe, den blinden Fleck noch ein, reichten aber immer nur sehr wenig über denselben hinaus, während sie nach innen zu sich bis über den Fixationspunkt hinüber erstreckten. Es lässt sich dies Verhalten zum blinden Fleck bald durch die directe Bestimmung seiner Lage, wenn das Scotom weniger intensiv ist, bald nur durch die Ausdehnung des Scotoms an und für sich ermitteln, wenn der blinde Fleck in dem Scotom ganz verschwindet. Meist haben die fraglichen Scotome eine horizontal ovale Gestalt, in welcher der blinde Fleck ganz in der Nähe des äusseren Randes liegt; jedoch ist häufig ihr innerer Rand vom Fixationspunkt nicht weiter entfernt, als ihr äusserer Rand von der Mitte des blinden Fleckes. Sehr oft ist die Begrenzung des Scotoms nach innen eine sehr scharfe, während sie nach aussen in der Gegend des blinden Fleckes viel weniger deutlich zu sein pflegt. Doch gibt es auch Scotome, welche den blinden Fleck gar nicht mehr einschliessen; ob dagegen auch solche existiren, welche nur als Vergrösserung des blinden Fleckes auf-

treten (natürlich abgesehen von Staphylona posticum) ohne bis zum Fixationspunkt zu reichen, ist mir nicht bekannt. Ich habe jedoch vor Kurzem in einem Falle, wo durch Prüfung des Farbensinnes ziemlich ausgedehnte centrale Scotome hervortraten, an einem Auge eine merkliche Verbreiterung des blinden Fleckes, ohne entsprechende ophthalmoscopische Veränderung constatiren können. Das Farbenscotom (um mich so auszudrücken) schloss den verbreiterten blinden Fleck noch ein. Wenn man demnach vom Sehnerveneintritt aus rechnet, so dehnen sich die Scotome in der Mehrzahl der Fälle sehr weit nach aussen und bis über die Macula hinüber aus, während sie nach innen nur wenig die Papille überragen. Vielleicht liegt die Ursache dieses besonderen Verhaltens in dem oben erwähnten Umstande, dass die hier endigenden Fasern, oder der grösste Theil derselben, als zum Tractus opticus der anderen Seite gehörig, im Sehnerven einen besonderen Verlauf haben müssen. Ich will jedoch hier nicht weiter auf die mögliche Erklärung dieses Verhaltens eingehen, ich begnüge mich dieselbe angedeutet zu haben und ziehe vor, späteren directen Untersuchungen ihre Bestätigung oder Widerlegung zu überlassen.

Die Erfolge der Behandlung sind, wie bekannt, bei centralen Scotomen immer viel weniger günstig als bei einfacher Amblyopie ohne Scotom. Namentlich in den ausgeprägten Fällen mit deutlicher Sehnervenveränderung und mit Ausdehnung der Farbenblindheit auch auf die Peripherie des Gesichtsfeldes, bleibt oft die Therapie ganz fruchtlos. Dieselbe wurde natürlich möglichst den individuellen Verhältnissen der Kranken angepasst, war im übrigen die gewöhnlich bei diesen Zuständen gebräuchliche, Blutentziehungen, Schwitz- und Abführmittel, unter Umständen auch Tonica. Doch braucht selbst in den ungünstig scheinenden Fällen die Prognose nicht immer von vornherein schlecht gestellt zu werden,

da mitunter sich trotzdem erhebliche Besserungen erzielen lassen. In einigen Fällen hat mir das Jodkalium, als empirisches Mittel sehr gute Dienste geleistet, nachdem vorher andere Mittel vergeblich angewandt worden waren (s. o. den Fall S. 57). Auch bei Amblyopia potatoria, die unter der Form des Scotoms auftritt, fand ich den Verlauf in der Regel länger und die Rückbildung viel weniger rasch erfolgen, als bei der gewöhnlichen Form, selbst wenn dem Alkoholgenuss entsagt wurde.

Vollständige Erblindung ist aber auch in den ungünstigen Fällen, wenn das Gesichtsfeld längere Zeit absolut frei bleibt, wie dies v. Gräfe immer in seinen klinischen Vorträgen hervorhebt, niemals zu befürchten.

Erworbene Farbenblindheit ohne Amblyopie.

Eine besondere Erkrankung, welche von den amblyopischen Leiden zu trennen ist, scheint mir die erworbene Farbenblindheit bei normal bleibendem Sehvermögen. Dieselbe ist in der Literatur schon wiederholt erwähnt, doch stammen die meisten Angaben aus der vorophthalmoscopischen Zeit. In einigen dieser Fälle ging das Uebel wieder zurück, in anderen blieb es bestehen. So beschrieb 1849 Wartmann*) einige Fälle von temporärer Farbenblindheit, welche besonders Nachts eintrat. Ruete**) sah Chromatodysopsie bei einem Mädchen durch Congestionen in Folge von Unterdrückung der Menses, welche rasch wieder verschwand. Auch Mackenzie citirt Beobachtungen von Taylor und von Wilson,***) wo Farbenblindheit nach Hirnerschütterung

*) Wartmann, sur un phénomène de Dyschromatopsie. Bull. de Brux. 137. Inst. XVII. N. 799. (Jahresber. über d. Fortschr. d. Physik. B. 1849. p. 191.)

**) Ruete, Lehrb. d. Ophth. 2. Aufl. p. 187.

***) Pract. treatise etc. 4. ed. 1854. p. 946.

und anderen Cerebralstörungen auftrat, und erwähnt gleichfalls, dass dieselbe wieder zurückgehen könne; in einem Falle von Hays wurde der Farbensinn durch Blutentziehungen und Purgantien wieder hergestellt.

Clemens*) sah vorübergehende Farbenblindheit während der Schwangerschaft, dasselbe beobachtete Sous (nach dem Bericht von Galezowski).

Diese Fälle, deren Zahl aus der Literatur noch leicht zu vergrössern wäre, zeigen demnach, dass vorübergehende Farbenblindheit ein Symptom von Cerebralstörungen sein kann.

Verwandt damit sind die Fälle von Hemiopie mit gleichzeitiger Farbenblindheit, indem ja auch hier in den Gesichtsfeldhälften der einen Seite die Farbenblindheit bei vollkommen erhaltenem Sehvermögen auftritt.

Ein von Tyndall**) berichteter Fall ist aber von diesen verschieden, da das Leiden bestehen blieb und von Gehirnstörung nicht die Rede ist. Das Uebel entstand plötzlich, indem der Kranke auf einmal Roth nicht mehr erkennen konnte. Er unterschied im Spectrum nur Blau und Weissgelb, die Grenzen des Spectrums waren aber wie beim normalen Auge. Einmal gelangte der Kranke noch nach Jahren dazu, Roth zu sehen, als ein rothes Glas zwischen die Augen und ein sehr intensives elektrisches Licht gehalten wurde; bei weniger hellem Licht verschwand die Empfindung wieder.

Aehnlich diesem ist ein Fall, welchen Herr Dr. Alexander in Aachen schon vor zwei Jahren beobachtet hatte, und den er vor Kurzem auf meine Bitte nochmals untersucht hat. Derselbe hatte die Güte, mir seine Notizen zur Veröffentlichung zu überlassen, wovon

*) Arch. f. phys. Heilk. 1858. p. 41.

**) Tyndall, on a peculiar case of colour-blindness. Phil. mag. and Journ. of Sc. Vol. XI. N. 139. Jahresb. v. Meissner pr. 1856 n Ztschr. f. rat. Med. 3. I. p. 570.

ich um so lieber Gebrauch mache, als diese Fälle an sich sehr selten zu sein scheinen, und hier zum ersten Male auch eine ophthalmoscopische Untersuchung, genaue Sehprüfung etc. vorgenommen werden konnte.

Ein 20jähriger Kaufmann stellt sich vor mit der Klage, dass ihm seit kurzer Zeit das Unterscheidungsvermögen für Farben verloren gegangen sei. Als Reisender in einem Seidenwaarengeschäft ist er sicher, dass er früher auch die feinsten Nuancen unterscheiden konnte. Bei der Untersuchung mit farbigen Papiermustern, hält er hellgrün für gelb, dunkel grauviolett für roth, scharlach und braun für grün, rosa für grau, gelb, blau und einige Sorten grün wurden richtig angegeben.

Sehschärfe normal. Augenhintergrund ebenso, ziemlich stark pigmentirt.

Die 2. Untersuchung, 2 Jahre nach der ersten, ergab fast genau dieselben Resultate. Die Angaben mit farbigen Papieren waren mit kleinen unwesentlichen Abweichungen dieselben wie früher. Die Farbenblindheit erstreckte sich gleichmässig über das ganze Gesichtsfeld, nur wurde der Eindruck, je weiter nach der Peripherie um so undeutlicher und die Angaben verworren. — Im Spectrum war die Grenze des Roth nicht hereingerückt; das äusserste Roth erschien dem Kranken weiss, dann folgte feuerroth, gelb, grün, blau, violett. Die rothe Lithiumflamme sah er grün, Thallium, (dessen Spectrum aus einer einzigen sehr hellen grünen Linie besteht) gab ihm rothes, Kalk (breite grüne Linie) grünes Licht.

S fast = 1, N. 1 (J.) wird von 4″ bis 1′ fliessend gelesen. Gesichtsfeld absolut frei, nirgends eine Spur eines Scotoms. Der Sehnerv auch jetzt noch durchaus normal, und von einem Unterschiede der Färbung zwischen äusserer und innerer Hälfte absolut Nichts nachweisbar; die Retinalarterien etwas dünn; die Chorioidalgefässe und Intervascularräume sichtbar.

Der Kranke scheint sich jetzt einigermaassen für seinen Zustand accommodirt zu haben, indem er angibt, seine eigenen Muster, welche er kennt, nicht mehr zu

verwechseln, während ihm bei fremden Mustern sehr häufig Verwechselungen vorkommen.

Auch in diesen Fällen dürfte der Sitz des Leidens nicht im Sehnervenstamm oder im Auge, sondern in einer umschriebenen Stelle der Central-Organe zu suchen sein.

Notizen über das Vorkommen von Farbenstörungen bei verschiedenen anderen Erkrankungen des Auges.

Da ich über diesen Gegenstand noch keine hinreichende Zahl von Untersuchungen angestellt habe, will ich nur anhangsweise einige darauf bezügliche Beobachtungen mittheilen.

Bei Entzündungen der Chorioidea und Retina, welche heerdweise auftreten, scheint Farbenblindheit in den ersten Stadien nur ausnahmsweise vorzukommen. Wenigstens sah ich Fälle von ausgesprochener Chorioiditis disseminata mit erheblicher Sehstörung und zahlreichen kleinen scotomatösen Gesichtsfelddefecten mit ganz normalem Farbensinn, ebenso in einem sehr ausgesprochenen Falle von Bright'scher Retinitis, wo nur noch gröbere Schrift gelesen wurde. Auch Galczowski spricht sich in ähnlichem Sinne aus, dagegen habe ich bei ausgedehnteren Veränderungen in der Gegend der Macula, wie bei centraler Chorioiditis oder grossen Blutergüssen in die Gegend der Macula etc. Störungen des Farbensinnes beobachtet, welche in ihrer Ausdehnung im Gesichtsfelde der afficirten Stelle der Netzhaut entsprachen. In einem Falle einer solchen Blutung erschien im Scotom roth braun, gelb gelbbraun, hellgrün schwarz, blau grünlich schwarz, rosa braun; ein anderes Mal wurden gar keine Farben unterschieden. Bei centraler Chorioiditis handelte es sich oft mehr um ein gleichmässiges Undeutlich-, Grau- oder Dunkelsehen der Farben, als um die gewöhnliche Farbenblindheit.

Dass bei kleineren heerdförmigen Erkrankungen welche u. A. auch die Gegend der Macula betreffen, die Sehschärfe erheblich leiden kann ohne gleichzeitige Störung des Farbensinnes, ist leicht begreiflich. Für erstere ist eine vollkommene Integrität der centralen Netzhautpartieen unerlässlich, während eine normale Farbenempfindung zu Stande kommen kann auch durch etwas mehr peripherisch gelegene Partieen der Netzhaut, wenn diese in grösserer Ausdehnung normal geblieben sind.

In den späteren Stadien von Chorio-Retinitis, wenn es bereits zu Atrophie der Retina und wohl auch des Sehnerven gekommen ist, sieht man dagegen nicht selten Farbenblindheit auftreten. Dies sah ich u. A. in einem Falle von beiderseitiger syphil. Chorio-Retinitis mit disseminirten Heerden der Aderhaut; am einen Auge war das Sehvermögen noch ziemlich intact und auch der Farbensinn normal; am anderen, wo starke Verschmälerung der Retinalgefässe, besonders der Arterien für eine ausgesprochene Atrophie der Retina sprach, wurden anfangs nur Bewegungen der Hand wahrgenommen. Nach mehrwöchentlicher antisyphil. Behandlung wurde N. 9 (J.) mühsam entziffert, Gesichtsfeld noch stark eingeschränkt, Farben wurden auch jetzt noch gar nicht unterschieden.

Bei Retinitis pigmentosa selbst sehr hohen Grades bleibt in der Regel der Farbensinn im Netzhautcentrum normal; in atypischen Fällen dagegen, wo das centrale Sehvermögen frühzeitig in höherem Grade leidet, habe ich auch sehr ausgesprochene Farbenblindheit constatiren können.

Jedoch müssen für das Auftreten der Farbenblindheit noch andere Momente maassgebend sein, da man namentlich bei syphilitischer Retinitis bei scheinbar ganz demselben Augenspiegelbefund bald Farbenblindheit antrifft, bald sie vollständig vermisst. Ja ich habe einen

Fall beobachtet, wo unter fast ganz gleichen Verhältnissen die Farbenblindheit nur das eine Auge allein ergriffen hatte.

Der Fall, welcher vor mir zuerst von Dr. Hirschberg behandelt worden war, dessen Notizen ich hier mitbenutze, ist folgender:

> Ein 25jähriges Mädchen leidet neben specif. Exanthemen, Rachen- und Mundaffectionen seit einem Jahre am rechten, seit 6 Wochen am linken Auge an Sehstörung. Ophth. beiderseits im Wesentlichen ganz gleicher Befund, Trübung der Papillengrenze und umgebenden Netzhautzone, einige dessiminirte weisse Flecke in der Aderhaut mit wenig Pigment. Durch Sublimatgebrauch tritt rasche Besserung ein, so dass nach 4 Wochen beiderseits N. 1 (J.) ziemlich geläufig gelesen wird. Rechts stellt sich jetzt eine sehr deutl. Rothblindh. bei der Untersuchung heraus, welche auch früher vorhanden war, aber trotz der nahezu normalen Sehschärfe zurückblieb; links Farbensinn ganz normal. Im Verlauf von weiteren 14 Tagen besserte sich übrigens auch die Farbenblindheit ganz merklich, worauf sich die Kranke der Behandlung entzog. Die sonstigen Erscheinugen waren schon vorher zurückgegangen.

Ob die Farbenblindheit sich in diesem Falle auf das ganze Gesichtsfeld erstreckte, war nicht untersucht worden, aber doch wohl anzunehmen. — Bei der Häufigkeit der Farbenblindheit bei Sehnervenleiden könnte man auf die Vermuthung kommen, dass es sich hier am rechten Auge um eine Complication mit einer leichteren Neuritis des Sehnerven gehandelt habe. Das Aussehen der Papille gewährte allerdings dieser Annahme keine weitere Stütze, da der ophthalmoscopische Befund beiderseits ganz gleich war. Der oben (S. 60) mitgetheilte Fall von Retinitis specifica mit centralem Scotom, leichter Undeutlichkeit in der Gesichtsfeldperipherie und Farbenblindheit in den betreffenden Theilen des Gesichtsfeldes dürfte aber doch dafür sprechen, dass solche Complicationen in der That

vorkommen. Auch in anderen Fällen habe ich bei dieser Krankheit merkwürdige und zum Theil sehr unregelmässig gestaltete Scotome beobachtet, bald ringförmig das Centrum umgebend, bald nur Stücke eines solchen Ringes darstellend, bald mehr central mit peripherischen, sich daran anschliessenden Defecten oder Verdunkelungen, und auch hier kamen Störungen des Farbensinnes vor.

Bei Netzhautablösung habe ich gleichfalls kein constantes Verhalten angetroffen. Unter 4 Fällen von totaler oder fast totaler Ablösung war einer, wo der Farbensinn normal war, in den anderen bestand ausgesprochene Dyschromatopsie. Gleichwohl war das Sehvermögen in jenem Falle schlechter (Worte von N. 13 J.) als in einem anderen von partieller Ablösung, wo Farbenblindheit bestand (N. 10 (J.). Gesichtsfeld bei Tage nicht beschränkt, aber ausgesprochener Torpor.

Mögen die vorstehenden, in sehr vielen Beziehungen noch lückenhaften und unvollständigen Mittheilungen dazu beitragen, die Fachgenossen zu ähnlichen Untersuchungen zu veranlassen und die Untersuchung des Farbensinnes allmälig in die augenärztliche Diagnostik einbürgern zu helfen!

Beiträge zur Pathologie und Therapie des Glaucoms.

Von

A. von Graefe.

(Hierzu Tafel I. u. II.).

Am klarsten in der Glaucomlehre, sowohl in pathologischer als in therapeutischer Beziehung — ich abstrahire von der Aetiologie — steht ohne Zweifel die Gruppe von Erkrankungen da, welche wir als primäres, entzündliches Glaucom bezeichnen. Den Ausgangspunkt der Krankheitserscheinungen bildet hier wohl sicherlich der Uvealtractus; wenn dieser als Quelle der intraocularen Flüssigkeiten den natürlichen Regulator des Augendrucks abgiebt, so ist es auch ersichtlich, dass entzündliche Reizungen desselben zu Ausscheidungen der Augenflüssigkeiten unter erhöhtem Drucke führen. Freilich müssen wir gewisse prädisponirende oder mitwirkende Momente, mögen sie nun in den Nerven, den Gefässen, oder dem Gewebe selbst liegen, hierbei statuiren, durch welche eine seröse Chorioiditis und Iridochorioiditis das characteristische Gepräge des entzündlichen Glaucoms erhält; denn es kommen ja entzündliche Reizungen des Uvealtractus anderer Art neben lebendiger, resp. dominirender Absorption der Augenflüssigkeiten, mit normalem resp. verringertem Augendrucke vor. Allein, da wir auch sonst im Organismus zahlreiche Beispiele von sogenannten secretorischen Entzündungen vorfinden, bei denen der Druck im Gewebe oder in den Höhlen namhaft über die Norm steigt, so befinden wir uns auf dem Boden

eingebürgerter pathologischer Anschauungsweisen, wenn wir in unserem Falle eine bestimmte Form von Iridochorioiditis statuiren, in deren Wesenheit direct die Drucksteigerung, mit ihren Consequenzen, liegt.

Einen Gegenstand der Diskussion beim primären entzündlichen Glaucom kann allenfalls noch das Verhalten der Netzhaut und der Vorgang der Erblindung abgeben. Ist die Netzhaut selbst in einer activeren Weise erkrankt? — Das ist eine Frage, deren stricte Beantwortung die pathologische Anatomie wahrscheinlich schuldig bleiben wird; denn es handelt sich hierbei vermuthlich um rasch vorübergehende Vorgänge, und wenn wir mit dem längeren Bestande der Krankheit allmählig die verschiedensten Gebilde in Mitleidenschaft gerathen sehen, so würden wir auch bei der Deutung etwaiger späterer Netzhautbefunde sehr vorsichtig sein müssen. Ausserdem liegen bis jetzt nach typischem Glaucom keine anatomischen Netzhautbefunde vor, welche nicht Folgen der am Excavationsrande stattfindenden Faserleitungsunterbrechung, demnach unleugbare Consecutiv-Zustände constituirten. Das Verhalten der Functionen und die ophthalmoscopischen Befunde werden unsere Anschauungen über jene Frage vor der Hand leiten müssen. Bei den geringeren glaucomatösen Obscurationen kann man wohl behaupten, die Störung der Sehfunction stehe in einer derartigen Proportion zu der Trübung der Medien, dass wir keinen Grund haben, noch eine gestörte Netzhautleitung für die Erklärung heranzuziehen. Wir sehen die Patienten bei deutlich angehauchtem Kammerwasser noch feine Druckschrift lesen und dürfen die Sehstörung um so mehr auf die optische Störung basiren, als sehr wahrscheinlich auch im Corpus vitreum ähnliche diffuse Trübungen wie im humor aqueus vorhanden sind. Anders aber verhält es sich in den schwereren glaucomatösen Insulten, bei denen oft die Sehfähigkeit in einem Grade annullirt ist, der sich selbst durch die massenhaftesten Trübungen der Medien nicht erklären

liesse. Ist unter diesen Umständen ein vorher bestehendes chronisches Glaucom mit Sehnervenexcavation vorhanden, so könnte man allenfalls noch verstehen, dass durch eine jähe Druckzunahme die Leitung der ohnedem schon tief ergriffenen Netzhautfasern am Excavationsrande vollends erlischt; war aber das Auge früher intact oder lediglich durch Prodromal-Zufälle heimgesucht, so ist von einer Sehnervenexcavation keine Rede, zu deren Zustandekommen bekanntlich längere Zeit erforderlich ist. Gewiss ist hier der Verdacht eines begleitenden Netzhautleidens schon nach der Functionslähmung gerechtfertigt.

Eine weitere und gewichtige Nahrung erhält derselbe durch das Auftreten von Netzhautecchymosen nach der Iridectomie. Ich habe auch in den letzten Jahren auf die Bedingungen für dieses Vorkommniss meine Aufmerksamkeit gerichtet und kann meine ursprünglichen Angaben im Wesentlichen bestätigen.*) Da, wo bei einem acuten Insult iridectomirt wird, welcher starke Trübungen der Medien und zugleich starke Spannungsvermehrung mit sich führt, scheinen die Ecchymosen nie zu fehlen; ihr Erscheinen culminirt dann in der Nachbarschaft des Sehnerven und um die Macula herum, doch können sie über einen grossen Theil des Augenhintergrundes verbreitet und selbst mit Rupturen nach der inneren Netzhautfläche gepaart sein. Da, wo der acute Insult mit starken Trübungen der Medien aber mit relativ mässiger Spannungsvermehrung einherging, constatirt man die Ecchymosen noch häufig genug, aber nicht gerade regulär; sie pflegen, wenn sie in solchen Fällen vorhanden sind, mehr vereinzelt um den hinteren Augapfelpol aufzutreten, nur zarte, rosige Flecke

*) Nur glaubte ich anfänglich (A. f. O. III. 2. pag. 502), dass ausnahmsweise die Ecchymosen auch präexistirten und sich lediglich nach der Operation vergrösserten. Ich vermuthe, dass ein Fall, in welchem retinitis haemorrhagica vorangegangen, diesen Irrthum zur Zeit verschuldet.

zu bilden, während die gröberen Ecchymosirungen und die Durchbrüche gegen die Hyaloidea fehlen; auch pflegen sie hier rasch zu verschwinden, so dass man ihrer Gegenwart längstens in den ersten 6 — 7 Tagen nachgehen muss. Waren die Medien nur schwach angehaucht, der Druck aber erheblich gesteigert, so kommen Netzhautecchymosen, wie mir scheint, nur in einer kleinen Minderzahl der Fälle, ich möchte sagen ausnahmsweise, vor. Bei dem nicht entzündlichen Glaucom endlich werden sie, soweit meine Erfahrungen reichen, überhaupt nicht beobachtet. Fasst man dies zusammen, so resultirt, dass die entzündliche Trübung der Medien die conditio sine qua non für das Erscheinen der Netzhautecchymosen nach der Iridectomie bildet, und dass die Stärke der gleichzeitig vorhandenen Spannungsvermehrung den ecchymotischen Prozess zu einem massenhafteren Auftreten steigert.

Die Entstehung der Ecchymosen habe ich früher so erklärt, dass das plötzliche Nachlassen des Druckes, nach der vorausgegangenen krankhaften Steigerung desselben, zur Gefässberstung Veranlassung gebe. Wenn wir indessen das Exceptionelle dieses ganzen retinalen Vorganges nach einer in der vorderen Kammer gemachten Operation, das Fehlen von Analogieen bei anderweitigen, selbst tumultuarischen, Herabsetzungen des Druckes bedenken, so muss uns schon ein Zweifel an der Vollgültigkeit jener Erklärung befallen. Vollends aber muss dieselbe in Anbetracht des Umstandes unzureichend erscheinen, dass bei dem nichtentzündlichen Glaucom, selbst mit Praeexistenz der ausgeprägtesten Drucksteigerung, die Ecchymosen fehlen. Mag demnach wohl das Nachlassen des Druckes, nach vorausgegangener Stauung, die directe Ursache der Ecchymosirung constituiren, so haben wir doch allen Grund, noch einen vorausbestehenden pathologischen Zustand des Netzhautgewebes anzunehmen. Allein ich glaube nicht, dass wir uns denselben als einen mor-

phologisch sehr ausgeprägten vorzustellen haben. Die unterbrochene und demnach defectuöse arterielle Blutzufuhr, die sich durch den, während der glaucomatösen Insulte selten fehlenden spontanen Arterienpuls ausspricht, die venöse Strangulation und endlich die Ueberschwemmung des Netzhautgewebes mit dem vom Uvealtractus ausgeschiedenen Materiale pathologischer Flüssigkeiten, mögen einen Zustand von Brüchigkeit (Erweichung?) des Netzhautgewebes herbeiführen, welcher die Grundlage für die Ecchymosirung bildet. Bei dem nichtentzündlichen Glaucom fehlt von diesen Momenten zunächst die Durchtränkung der Netzhaut mit pathologischen Flüssigkeiten; ausserdem aber ist die Circulationsstörung vermuthlich wegen der langsameren Entwickelung der Drucksteigerung (und theilweise eingetretener Steuerung) durchschnittlich eine geringere. Während, wie ich so eben erwähnt, bei dem entzündlich-glaucomatösen Insult — die leichteren Formen der Obscuration, in denen die ophthalmoscopische Controle noch erhalten ist, erweisen dies am besten — der Arterienpuls fast immer spontan hervortritt, sehen wir denselben bei den nicht entzündlichen Glaucomen eigentlich ausnahmsweise spontan, sondern in der Regel nur beim Auflegen des Fingers auf den Bulbus (in einer leichteren Weise als für das normale Auge) hervortreten. — Im Einklange mit dem Gesagten haben wir die Erblindung bei dem acut-entzündlichen Glaucom der Hauptsache nach als ischämische Netzhautparalyse aufzufassen, doch bleibt die Nebenrolle unbestimmt, welche die venöse Stauung, die Ueberschwemmung des Netzhautgewebes mit phatologischen Flüssigkeiten bei dieser Paralyse resp. der mit derselben Hand in Hand gehenden Ernährungsstörung spielt.

Unzulässig ist jedenfalls die Annahme, dass die Vermehrung des Drucks die nervöse Leitung als solche hemmt. Die Nervensubstanz verträgt im Allgemeinen einen sehr bedeutenden Druck. Für die Opticusleitung

ins Besondere ist dies, sofern nicht etwa die im Nerven eingeschlossenen Blutgefässe gleichzeitig comprimirt werden*), durch zahlreiche Beispiele aus der Pathologie nachweisbar. Die retinalen Endapparate dürften wohl etwas weniger widerstandskräftig gegen Druck sein als die leitenden Elemente. Hierfür spricht die Thatsache, dass bei Erzeugung eines Druckphosphens, innerhalb dessen Umfanges jede objective Wahrnehmung annullirt ist, doch die peripherisch von demselben gelegenen Objecte (auf Grund erhaltener Faserleitung) wahrgenommen werden; trotzdem aber ist für die Leitungsstörung auch in den mittleren und äusseren Netzhautlagen sicherlich ein viel grösseres Druckquantum erforderlich als dasjenige, welches bei den glaucomatösen Processen in Wirkung tritt. Das Vermittelnde bleibt demnach hier, wie meistens wenn von „Nervenlähmung durch Druck" die Rede ist, die Aufhebung oder Behinderung der arteriellen Blutzufuhr.

Der Verlauf des primär entzündlichen Glaucoms bietet, wenn man den enormen Grad- und Dauerunterschieden Rechnung trägt, gleichartige, man darf sagen gesetzmässige Züge. Nicht anders ist es mit den therapeutischen Einflüssen. Die Prognose der Operation lässt je nach den vorfindlichen Bedingungen eine befriedigende Bestimmtheit zu. Obwohl es gewiss rathsam ist, auch hier die Irisexcision breit und so peripherisch als möglich zu machen, so knüpft sich doch, wie ich bereits anderen Ortes hervorgehoben habe, an die Nichterfüllung dieser Bedingung keineswegs immer oder auch nur meistens eine Erfolglosigkeit der Iridectomie. Ich habe eine sehr grosse Anzahl von Augen gesehen, an denen bei exquisit entzündlichem Glaucom die Iridectomie die vorgeschriebenen Qualitäten schlecht erfüllte und bei denen doch eine dauernde Heilung erreicht ward. Je mehr die Krankheit mit einer plötz-

*) Dieser Umstand scheint mir namentlich für die Symptomatologie der retrobulbaeren Neuritis, beziehungsweise für deren Sitz von der integrirendsten Wichtigkeit.

lichen Trübung der Medien einhergeht, um desto mehr scheint auch der eigentliche Kernpunct der Operation in der Excision des Sphincter Pupillae zu liegen, während die eigentlich kunstgerechte Glaucomoperation um so unerlässlicher wird, je freier die Formen von Trübung der Medien sind und sich lediglich durch Spannungsvermehrung kennzeichnen. Ich möchte durch diese Bemerkungen ja nicht den Fehlgriff veranlassen, beim primär entzündlichen Glaucom die Iris nachlässig zu excidiren; ich halte vielmehr unter allen Verhältnissen und auch hier diejenigen Augen für am meisten sichergestellt, an welchen die Glaucomoperation nach den bekannten Regeln vollführt wird; allein für die Erklärung der Operationswirkung (im Vergleich zur einfachen Paracentese) dürfte es nicht gleichgültig sein, dass auch bei Zurücklassung eines peripherischen Stückes hier meist der Zweck dauernd erreicht wird. Sodann mag eben diese Thatsache die Operateure von einer zu raschen Ausführung einer zweiten Operation, in der Annahme, die erste könne unmöglich ausreichend sein, abhalten.

Unmittelbar nach der Operation, bei entleerter Kammer, pflegt, selbst wenn die Druckvermehrung während des entzündlichen Insults colossal war, das Auge gut entspannt zu sein, d. h. die mittlere Spannung eines sonstigen punctirten Auges nur mässig zu übersteigen. In den ersten Heilungstagen beobachtet man wohl wieder einige, aber meist nicht sehr starke Drucksteigerung, welche sich indessen spontan völlig oder bis auf einen gewissen, mit Erhaltung des Sehvermögens verträglichen Rest zurückbildet. Auch stellt sich die vordere Kammer hier fast ausnahmslos in den ersten Tagen, zuweilen unmittelbar nach der Iridectomie in dauernder Weise her. Ich hebe diesen Umstand hier hervor, weil er vergleichsweise zu manchen Formen des nicht entzündlichen Glaucoms in die Wagschale fällt.

Die Beobachtung, dass gerade bei entzündlichem

Glaucom die Ausführung der Iridectomie auf der einen Seite zum Ausbruch glaucomatöser Erscheinungen, auf dem anderen Auge disponire, (siehe A. f. O. VIII., 2., pag. 255.) ist von einigen Beobachtern, neuerdings namentlich von Mooren (Ueber sympathische Gesichtstörungen pag. 98.) bestätigt worden, während Andere, z. B. Arlt in solchen Vorkommnissen lediglich eine Wirkung des Zufalls erblicken. Auch Bowman schien mir nach einer mündlichen Rücksprache von einem wirklich sächlichen Zusammenhang nicht überzeugt zu sein. Bei Ereignissen, welche sich nur unter gewissen, in grösseren Intervallen zur Beobachtung kommenden Conjuncturen einstellen, ist es sicherlich oft schwer, das Gesetzmässige von dem Zufälligen zu scheiden, und es können schliesslich nur ausgedehnte numerische Vergleiche*) eine Ueberzeugung begründen. Die meinige darf

*) Auch Laqueur (Annales d'Oculistique Janv. Fevr. 1869 pag. 26.) drückt seine Zweifel an dem Einflusse der Iridectomie bei solchen Successionen aus, da er dreimal unter 21 Fällen acuten Glaucoms dieselbe Succession ohne Intervention der Operation beobachtet. Gewiss wird ein jeder beschäftigte Praktiker Beispiele einer spontanen raschen Succession aufzubringen haben, aber das Verhältniss zur Gesammtzahl der Fälle, wie es Laqueur angiebt, nämlich 1 : 7 ist entschieden nicht das durchschnittliche. Wäre dies der Fall, so könnte ich dem geschätzten Autor bei seinen Bedenken nur Recht geben, da sich jenes Verhältniss dem, nach der Iridectomie beobachteten, bereits einigermassen anschliesst. Ich habe eine längere Reihe von Jahren hindurch über diesen Punct Aufzeichnungen gemacht und befinde mich vielleicht in einer günstigeren Position für Schlussfolgerungen, da der Procentsatz acuter Glaucome bei uns ein bedeutend höherer zu sein scheint, als in den Gegenden, in denen Verfasser beobachtet. Es werden jährlich bei uns circa 30 acute Glaucome operirt. Ausserdem aber habe ich für jene Aufzeichnungen, wie schon früher angegeben (s. A. f. O. Bd. VIII., 2., pag. 255.), die Aussagen der zahlreichen Blinden benutzt, welche die Clinik durchstreifen, und bei welchen über die Präcedenz acuten Glaucoms, theils nach der Anamnese theils auch nach dem Habitus der Augen kein Zweifel bestehen kann. So überstieg die numerische Basis für acutes Glaucom vor 4 Jahren, als ich meine Notizen sammelte, die Zahl 300. Selbst wenn ich diejenigen Fälle, in denen die Patienten nicht mehr sicher waren, ob das zweite Auge nach einigen Monaten oder nach

nach dem, was ich in den letzten sieben Jahren erlebt und notirt habe, nicht schwanken und muss ich mich heute in einer noch bestimmteren Weise über diesen Punkt als damals aussprechen. Auch kann ich, was ja a priori wohl möglich wäre, nicht annehmen, dass in meiner individuellen Technik der Iridectomie Umstände liegen, welche das zweite Auge vergleichsweise zu der Praxis meiner Collegen, besonders disponiren. Es könnten diese füglich nur in einer grösseren Anzerrung der Irisperipherie liegen, die ich auf das Sorgfältigste vermeide, indem ich allemal bei spontanem Prolapsus und einer so sanften Entfaltung der Iris excidire, als sie sich mit der Zweckerreichung irgend verträgt. Auch war durchgängig in den betreffenden Fällen der Verlauf auf dem operirten Auge völlig normal, frei von irgend welcher, besonders gesteigerten Empfindlichkeit der Ciliartheile bei der Betastung u. s. w.

Ich kann mir nach Allem nur denken, dass diejenigen Fachgenossen, welche meine Beobachtungen nicht bestätigen konnten, ihre Aufmerksamkeit auf andere, als die hier zur Geltung kommenden Conjuncturen gelenkt haben. Es sei mir deshalb erlaubt, eben diese Conjuncturen hier noch einmal zu präcisiren:

1) Die in Rede stehende Succession, d. h. Ausbruch glaucomatöser Erscheinungen auf dem zweiten Auge in den ersten zwei Wochen nach Iridectomie auf dem ersten, kommt überhaupt nur zur Sprache, wo ein, an primär entzündlichem Glaucom erkranktes Auge in der Reizungsperiode operirt ward. Bei den sogenannten nicht entzündlichen Glaucomen und bei den secundären Glaucomen habe ich das fragliche Vorkommniss nicht beobachtet.

---

wenigen Wochen erkrankt, mit unter die raschen Successionen rechne, so würde die betreffende Proportion 1 : 12 noch nicht erreichen; wahrscheinlich beträgt sie $\frac{1}{15}$—$\frac{1}{18}$.

2) Die Succession ist eine besonders häufige, die Annahme einer zufälligen Coincidenz meines Erachtens ausschliessende, da, wo unter den soeben angegebenen Umständen das zweite Auge bereits Prodromalzufälle darbot. Hier zeigte sich ein ausgesprochener glaucomatöser Insult auf dem zweiten Auge in den ersten 14 Tagen nach der Operation in summa in 25 proc. der Operirten, in den letzten zwei Jahren sogar in etwas mehr als 30 proc.

Ausser diesen Fällen, in denen ich natürlich die Iridectomie auf dem zweiten Auge sofort nachgeschickt, wurde, unter Präexistenz derselben Umstände, noch eine kleinere Reihe von Fällen notirt, in welchen die bis dahin spärlichen Prodromalzufälle des zweiten Auges sich in den Tagen nach der Iridectomie stärker häuften, dann aber, vor Ablauf der ersten Woche, wieder in ihr früheres Verhalten zurücktraten, so dass die Operation nicht urgirend ward. So operirte ich im verflossenen Jahre zwei Glaucomatöse, bei denen die Prodromalzufälle des zweiten Auges, die bis dahin in monatelangen Intervallen erfolgt waren, sich vom zweiten bis vierten resp. bis sechsten Tage nach der Operation an jedem Abend wiederholten, um dann wieder wochen- und monatelange Intervalle zu lassen.

3) Wo das zweite Auge noch gänzlich frei von Prodromalzufällen war, habe ich dasselbe auch ziemlich häufig kurz nach der Operation des ersten erkranken sehen. Indessen ist hier die Succession bei Weitem seltener als bei bereits vorhandenen Prodromalzufällen, und wenn sie in meiner Specialerfahrung öfter eintrat (circa 10 proc. der Operirten) als die spontane Succession in so kurzen Intervallen (jedenfalls unter 8 proc., vermuthlich nur 6 proc.), so sind die Zahlen an sich, beziehentlich zu den Differenzen, doch nicht gross genug, um eine Zufälligkeit mit Bestimmtheit auszuschliessen. — Ich beschränke deshalb meine Behauptung auch jetzt noch, wie in meiner früheren

Arbeit (l. c. pag. 256.) auf diejenigen Fälle, in denen Prodromalzufälle sich bereits eingefunden haben; dem Argwohne eines Einflusses*) geringeren Grades auch für die anderen müssen weitere Beobachtungen nachgehen.

Die erwähnte Succession, auf welche der Practiker schon in prognostischer Hinsicht Rücksicht zu nehmen hat, erkläre ich mir jetzt nicht durch ein springendes Verhältniss des Glaucoms in der Art, dass gewissermaassen die Unterdrückung auf dem einen Auge den Ausbruch auf dem anderen Auge befördere, sondern, wie bereits oben angedeutet, durch den traumatischen Reiz der Iridectomie resp. der sich anschliessenden Heilvorgänge, welcher auf das zweite Auge überstrahlt, und eine auf demselben vorhandene Disposition wach ruft.**) Hierfür spricht auch, dass die Disposition des zweiten Auges in den ersten Tagen nach der Operation, wie es scheint vom zweiten bis vierten, ihr Maximum erreicht,***) und ebenso die hervorgehobene

---

*) Für einen solchen Einfluss sprachen mir noch jüngst zwei Fälle, in welchen während eines drei- resp. zehnjährigen Prodromalstadiums das zweite Auge absolut intakt geblieben war; als endlich der Ausbruch des Glaucom's auf dem ersten Auge in Form acuten Insultes erfolgte und deswegen iridectomirt ward, zeigte sich auf dem zweiten Auge Kammerwassertrübung mit Regenbogensehen, am zweiten resp. zweiten und dritten Tage nach der Operation, um alsdann (bis heute, ½ resp. ¾ Jahr nach der Operation) nicht wieder zu erscheinen. — Im Uebrigen will ich durchaus nicht behaupten, dass gerade der Act der Iridectomie in ganz besonderer Weise, vergleichsweise zu anderen operativen Eingriffen, den Glaucomausbruch auf dem zweiten, einmal disponirten Auge wachruft. Ich habe ganz dasselbe einmal nach Abtragung einer cystoiden Narbe beobachtet, und bin vielmehr geneigt zu glauben, dass andere Operationen den fraglichen Effect noch in stärkerem Maasse äussern würden, um so mehr, als ihnen transitorische Reizung der Ciliartheile folgt.

**) In Uebereinstimmung mit Mooren (l. c. pag. 98).

***) Der bei weitem grössere Theil der Glaucomausbrüche auf dem zweiten Auge fällt in diesen Zeitraum, nur äusserst wenige in die zweite Woche.

Anhäufung vorhandener resp. das erste Auftreten noch nicht vorhandener Prodromalzufälle gerade in den ersten Tagen nach der Iridectomie.

Weit complexer als die Pathologie des primären entzündlichen Glaucom's gestaltet sich die Lehre des Secundärglaucom's. In der That entstehen durch die Mannigfaltigkeit des Grundleidens, die Grad- und Modalitäts-Differenzen des Consecutivzustandes und die variabele Rückwirkung des letzteren auf ersteres unendlich viele und nicht immer leicht zu entwirrende Bilder. Die Klinik hat den überreichen Stoff bei Weitem noch nicht bewältigt, noch weniger die hauptsächlichen therapeutischen Gesichtspuncte, welche für das primäre Glaucom so leicht hervortraten, festgestellt. Von einem allgemein gültigen Ausspruche über die Heilkraft der Iridectomie beim consecutiven Glaucom kann vollends nicht die Rede sein, da eben dieser Einfluss wesentlich von dem Grundleiden und der Wechselwirkung zwischen diesem und dem Consecutivleiden abhängt. Wie verschieden sich die Ergebnisse der Operation gestalten und wie sehr es der eingehenden, sichtenden Studien bedarf, mag zuvörderst aus einigen Beispielen hervorgehen: Es giebt consecutive Glaucome, welche bis in ihre höheren Entwicklungsphasen hinauf durch die Iridectomie sistirt werden; hieher gehören die von circulärer, hinterer Synechie und Anhäufung retroiridischer Flüssigkeit abhängigen Formen. Natürlich kann die Iridectomie die durch die Sehnervenexcavation zerstörten Netzhautfasern nicht wieder beleben, aber sie sistirt, in geeigneter Weise durchgeführt, die Spannungsvermehrung und hiermit die Fortschritte des Processes. Bei anderen Secundär-Glaucomen zeigt sich dagegen von Anfang an eine so perniciöse Wechselwirkung zwischen Primär- und Consecutivleiden,

dass auch bei der geringsten Höhe des Processes die Operation als druckverminderndes Mittel fehlschlägt, resp. höchst unsicher ist; so bei der von Haemorrhagia retinae abhängigen Form. Dann giebt es Secundärglaucome, in welchen die Iridectomie zwar ihre Einwirkung auf den Augendruck an sich nicht einzubüssen scheint, in denen aber das Grundleiden, wenn es eine gewisse Höhe überschreitet, für die Operation ominöse Nebenumstände involvirt. Wir erinnern an die von Hornhautectasien abhängige Formen, bei welchen sich zuweilen, wie bei Cornea globosa, eine die Operation geradezu contraindicirende cyclitische Tendenz einfindet. Endlich kommen Formen vor, bei welchen die, die secretorische Erregung bedingende Ursache zu lebhaft einwirkt, als dass eine Abhülfe, welche nicht direct auf diese Ursache zielte, von nachhaltigem Erfolge sein könnte. Hierher gehören, wenigstens periodenweise, die von Schiefstellung oder Dislocation des Linsensystems hinter Irisvorfällen abhängigen Glaucome. — Je weiter sich unsere Erfahrungen ausdehnen, je mehr werden wir uns auch der unendlich vielen Rücksichten bewusst, welche die Therapie hier zu nehmen hat und mag einstweilen ein jeder Beitrag, welcher den Standpunct des Practikers gewissen Conjuncturen gegenüber sichert, sich in die Oeffentlichkeit wagen. Auch die Berührung vieler bekannter Thatsachen wird verzeihlich erscheinen in Gebieten, auf denen das ärztliche Publicum noch durch die Ausbildung des Ueberblickes an sich zu gewinnen hat.

Kaum giebt es irgend ein entzündliches Augenleiden, welches nicht unter Umständen den Ausgangspunctse cundären Glaucom's bilden könnte. Es scheint mir hierbei, dass diejenigen Krankheiten, welche während ihres typischen Verlaufs den Augendruck innerhalb erlaubter Grenzen zum Schwanken zu bringen geneigt sind, auch die Tendenz unter Umständen secundäres Glaucom zu verschulden, in

relativ höherem Grade besitzen als solche, welche den Augendruck für gewöhnlich nicht influenciren; z. B. disponirt diffuse Keratitis relativ mehr als umschriebenes Hornhautinfiltrat, aequatoriale Chorioiditis mit Glaskörperopacität mehr als disseminirte Chorioiditis u. s. w.

Den Krankheiten der Conjunctiva an sich ist kaum eine ursächliche Rolle für die Glaucombildung zuzusprechen und wird ihnen dieselbe wohl erst durch die weiteren Uebergänge der Irritation auf Hornhaut, Iris und Ciliarkörper zu Theil. — Eine reichliche Quelle dagegen liefern bereits die Erkrankungen der Hornhaut. Früher neigte ich zu der Annahme, dass es bei Hornhautleiden noch der Vermittelung besonderer, im Uvealtractus liegender Complicationen bedürfe, um ein secundäres Glaucom auszulösen. Mag dies nun immerhin der häufigere Fall sein, indem bei Eiterinfiltraten, Durchbrüchen u. s. w. eine etwaige spätere Druckvermehrung meist von der inducirten Irritation der Iris und der Ciliartheile provocirt wird, so ist es doch für mich zur vollen Ueberzeugung geworden, dass die Irritation der Hornhaut (resp. ihrer Nerven) für sich genommen, ohne Zwischenglieder, glaucomatöse Druckerhöhung auslösen kann.

Am allerseltensten dürfte dies bei demjenigen Processe stattfinden, den wir als genuine circumscripte Keratitis oder als umschriebenes Hornhautinfiltrat kennen. Dieser Process hat, soweit meine, lediglich auf Betastung beruhenden, Beobachtungen erweisen, an sich wenig Neigung den Augendruck zu influenciren, und dies mag auch die Erklärung für die seltene (wenn überhaupt zu statuirende?) Entwickelung secundären Glaucom's abgeben. Ein einziges Mal habe ich wenigstens eine zeitliche Succession gesehen, und will ich den Fall seiner Seltenheit wegen in der Kürze mittheilen:

Eine Frau in den Fünfzigern, welche seit vielen Jahren an Hautausschlägen der Extremitäten und auch zuweilen der linken Wange gelitten, präsentirte sich im Juni 1866

in der Klinik wegen einer, seit etwa einer Woche bestehenden Augenentzündung. Die Untersuchung ergab ein altes Eczem hinter dem linken Ohre, eine etwa Viergroschenstück grosse eczematöse Stelle am untern Theile der linken Wange, beiderseits Blepharadenitis, endlich, als eigentlichen Gegenstand der Klage, ein linksseitiges umschriebenes Hornhautinfiltrat. Letzteres bot durchaus die typischen Charactere dar: ungefähr dem untern Pupillarrande gegenüber zeigte sich eine 1,5 Mm. messende Stelle, getrübt und etwas geschwellt; in der Mitte ist die Trübung intensiver, gelb-opak, wird nach dem Rande lichtgrau um ganz allmählich in die angrenzende gesunde Hornhaut überzugehn; auch die Schwellung culminirt im Centrum, wo sich eine kleine Excoriation vorfindet. Die Pupille ist für gewöhnlich verengt, erweitert sich, entsprechend dem Reizzustande etwas schwerer, schliesslich aber doch vollständig durch Atropin, Sehvermögen durchaus entsprechend; der Augendruck ward, da das Krankheitsbild durchaus nichts Verdächtiges darbot, anfänglich nicht untersucht. — Der Process zeichnete sich in seinem weiteren Verlaufe durch eine ungewöhnliche Hartnäckigkeit aus, welche wir uns durch Fortwirkung der constitutionellen Ursache, nämlich der eczematösen Disposition, erklärten. Eben diese Hartnäckigkeit gab denn auch Grund für eine genauere Untersuchung und es wurde in der vierten und noch in der sechsten Woche eigens constatirt, dass von irgend einer Complication mit Erkrankung der inneren Augengebilde keine Rede sei; insonderheit erwies sich der Augendruck jetzt völlig normal, d. h. nicht allein innerhalb der physiologischen Grenzen, sondern nicht einmal in einer verdächtigen Weise der Höhengrenze genähert oder von dem des rechten Auges verschieden. Erst in der achten Woche trat unter einer erheblichen Steigerung der bis dahin mässigen Ciliarneurose, eine leichte Trübung des Humor aqueus, etwas Abflachung der vordern Kammer und comparativ zum rechten Auge eine Spannungsver-

mehrung des Bulbus hinzu. Obwohl Atropin in den letzten acht Tagen (während welcher Patientin ausgeblieben war), nicht angewendet worden*), war die Pupille ziemlich weit. Von nun an entwickelte sich, bei einem merkwürdig stationären Verhalten des ursprünglichen Hornhautinfiltrats, ein subacutes, völlig typisches Glaucom, welches, da eine zweimalige Punction keinen dauernden Nutzen schaffte, in der zwölften Woche des Krankheitsbestandes bei beginnender Undeutlichkeit des excentrischen Sehens nach innen zur Iridectomie Indication gab. Die Operation hatte nicht allein die gewünschte Reduction des Augendruckes, sondern auch eine rapide Heilung des früher so hartnäckigen Hornhautinfiltrates zur Folge.

Da dies der einzige Fall ist, in welchem ich nach Präexistenz eines typischen umschriebenen Hornhautinfiltrats Entwickelung secundären Glaucom's beobachtet, so dürfte die Succession sehr wohl für eine zufällige erklärt resp. auch angenommen werden, dass die eczematöse Dyscrasie erst das eine Leiden, dann das andere eingeleitet habe.

Die diffuse Keratitis hat in ihrem gewöhnlichen Verlaufe eine nicht unbeträchtliche Tendenz den Augendruck zu influenciren. In einer kürzeren Periode des Aufsteigens finden wir zuweilen eine nachweisbare Vermehrung, besonders aber auf der Krankheitshöhe und im Beginn des Stad. decrementi eine deutliche Abnahme des Drucks, welche in den schweren Fällen zu einem wahrhaft matschen Zustande des Bulbus führen kann. Es entsteht

*) Ich führe dies hier an, weil ich die Ansicht theile, dass bei einmal bestehender glaucomatöser Disposition der Gebrauch der Mydriatica eine acute Eruption hervorrufen kann. Ich habe meine desfallsige Ueberzeugung bereits in diesem Archiv ausgesprochen und mich umsomehr gefreut, unabhängig davon in den Transactions of the American ophthalmological Society 1869 pag. 35 hierauf bezügliche Mittheilungen von Dr. Hasket Derby zu finden.

dann wohl die Befürchtung, dass sich phthisis bulbi entwickeln werde. Zum Glück ist dies aber nur sehr selten der Fall und man constatirt, dass, jemehr der Process sich zurückbildet, desto mehr auch die verlorene Augenspannung wiederkehrt. Mit gutem Grund wird, wenn sich zur diffusen Keratitis — besonders bei dyskrasischen Kindern — so auffällige Druckverringerung hinzugesellt, eine Complication mit Cyclitis angenommen, für welche auch wohl das schleichende Hinzutreten hinterer Synechie und eine disproportionirte Herabsetzung des Sehvermögens mit Defect oder starker Beeinträchtigung einzelner Gesichtsfeldbezirke*) sprechen. Um einen hochgradigen plastischen Process im corpus ciliare dürfte es sich indessen, bei der späteren völligen Rückbildung der bedenklichen Symptome in der überwiegenden Mehrzahl der Fälle nicht handeln.

Dass die diffuse Keratitis nur ausnahmsweise secundäres Glaucom hervorruft, mag eben darin liegen, dass in deren Verlauf die Resorption der Augenflüssigkeiten im Allgemeinen über die Secretion prävalirt. Einzelne Ausnahmen indessen habe ich, und zwar allemal bei älteren Individuen, bei denen die Krankheit sonst verhältnissmässig seltener vorkommt, beobachtet. Nachdem die Hornhauttrübung sich so ziemlich über das ganze Bereich, wenn auch in sehr ungleichem Grade, verbreitet, wurden die Anfangs normal gespannten Augen, nach einem Verlaufe von ein bis drei Monaten, härter, es trat eine, in ihrem

*) Diese Undeutlichkeiten oder Defecte bei stark herabgesetztem Augendruck bedürfen noch einer befriedigenden Erklärung. Die ophthalmoscopische Untersuchung liefert wegen der diffusen Hornhauttrübung keinen Aufschluss. Eine Begründung durch die optischen Störungen ist namentlich für die vollständigeren Defecte von vorn herein unstatthaft; gegen eine gewöhnliche Ablösung oder auch hochgradige materielle Veränderung der Netzhaut spricht die spätere Rückbildung und bin ich am meisten geneigt, an eine bezirksweise eintretende Circulationsstörung auf der Netzhaut, vielleicht mit ödematösen Durchtränkungen zu denken, welche sich wohl zu einer enormen Herabsetzung des Augendrucks hinzugesellen könnten.

Grade schwer zu schätzende Kammerwassertrübung hinzu und es musste endlich wegen dieser Umstände und Verfall des Sehvermögens zur Iridectomie geschritten werden. Zwei dieser Individuen, unter ihnen ein Berliner College, waren exquisit arthritisch, ein dritter litt an chronischen Eczemen und ausgeprägtem Hämorrhoidalübel, bei einem vierten — und hiermit erschöpft sich meine Casuistik*) — war kein specielles ursächliches Moment aufzufinden. — In allen Fällen hatte die Iridectomie einen befriedigenden Erfolg hinsichtlich des Augendruckes, aber in zweien nahmen die Hornhauttrübungen, wozu sie übrigens früher schon geneigt, einen sclerosirenden Character an, so dass eine ziemlich hochgradige Sehstörung zurückblieb. In drei Fällen blieb die Krankheit monolateral, in einem einzigen trat sie successiv in einem Zeitabstande von 6 Wochen auf beiden Augen auf.

Es führt mich dies sofort zu der Berührung derjenigen chronischen Keratitis, welche, meistens gepaart mit entzündlicher Ectasie der vorderen Bulbushemisphäre (sogenannter sclerotico-chorioiditis anterior) sofort sclerosirende Infiltrate, theils wolkenförmig gruppirt, theils segmentförmig das Hornhautbereich einengend, setzt. Nicht übertrieben häufig, und fast nur in seinen späteren Perioden führt dieser Process zu glaucomatöser Spannungsvermehrung. Die Iridectomie reducirt, so weit meine Erfahrungen für diese Conjuncturen reichen, in befriedigender Weise den Augendruck, giebt aber leicht zu einer weiteren Sclerosirung der Trübungen Veranlassung. Ich rathe deshalb, wenn die Indicationen nicht sehr urgirend sind, eine Peritomie (mit energischer Scarification der Episkleralgefässe) vorauszuschicken, in welcher ich bei dieser Krankheitsform, namentlich bezüglich auf die sclerosirende Tendenz der

*) Einen interessanten Fall, der wohl ohne Zweifel hierher gehört, veröffentlichte Coccius in diesem Archiv. Bd. IX. 1. pag. 6.

Hornhauttrübungen, ein sehr wirksames Heilmittel kennen gelernt, welches übrigens auch einige wenn auch vorübergehende Wirkung auf die Reduction des Augendrucks zu haben scheint. Ist die Ectasie der pericornealen Zone bereits sehr ausgesprochen, so darf man freilich die Iridectomie von der Gefahr, möglicherweise eine plastische Cyclitis herbeizuführen, nicht ganz freisprechen, doch scheint diese Gefahr gegenüber dem günstigen Einfluss nicht erheblich genug, um eine Contraindication zu bieten, während sie allerdings zur prognostischen Vorsicht auffordern muss. Diese Formen von Secundärglaucom scheinen fast immer doppelseitig zu sein, doch erfolgt die Affection successive und erreicht häufig auf dem zweiterkrankten Auge nicht die gleiche Höhe.

Die pannöse Keratitis wird weit häufiger, als man es gewöhnlich annimmt, zum Ausgangspunct secundären Glaucoms. Der Hergang hierbei ist verschieden, je nachdem die Reizung der meist zugleich atrophirenden und ectatischen Hornhaut direct das Glaucom auslöst, oder die Vermittlung durch eine allmählig sich hinzugesellende seröse Iritis gegeben wird. Letztere, in deren Gegenwart meines Erachtens nicht selten überhaupt die Ursache der Hartnäckigkeit des veralteten Pannus liegt, wird in praxi leicht übersehen; die von Druckerhöhung in der vorderen Kammer (entzündlicher Hypersecretion des Kammerwassers) wenigstens theilweise abhängige Vertiefung der vorderen Kammer wird lediglich auf die Resistenzabnahme der Hornhaut bezogen und die feine diffuse Trübung des Kammerwassers selbst entgeht hinter den gröberen Hornhautanomalien. Dem weniger aufmerksamen Praktiker fällt höchstens die ungewöhnliche Reizbarkeit der betreffenden Augen gegen alle, selbst die mildesten Topica und die starke, sich nach jedweder Reizung steigernde pericorneale Injection auf. Diese seröse Iritis nun, über welche ich weitere Bemerkungen zurückhalten muss, um nicht ein vastes Capitel der Pa-

thologie anzureissen, mag wohl am häufigsten das Zwischenglied zwischen dem Pannus und dem secundären Glaucom bilden. In manchen Fällen aber sehen wir glaucomatöse Härte und deren Consequenzen sich einfinden, ohne dass irgend welche Symptome für eine derartige Iritis vorliegen; es sind alsdann meist eingreifendere ulceröse Zustände, partielle Ectasie der Hornhaut vorangegangen, welche wir ohne Bedenken als Ausgangspunct des Glaucoms aufzufassen haben. Während sich gegen die oben erwähnte, seröse Iritis einfache oder wiederholte Paracentese — die gerade hierdurch in dem Heilapparat des rebellen Pannus eine wichtige Rolle gewinnt — meist ausreicht, ist bei einmal entwickeltem secundärem Glaucom die Iridectomie unbedingt am Platze. Nicht leugnen lässt sich, dass der Operation häufig eine temporäre Vermehrung der pannösen Vascularisation folgt; allein diese geht meist rasch zurück und wir sehen die Verminderung des Augendrucks, welche bei leidlichem Zustande des Auges hier in erwünschter Weise erreicht wird, sogar einen sehr günstigen definitiven Einfluss auf den primären Pannus gewinnen. Derselbe bessert sich theils spontan, theils stellt sich eine früher vermisste Verträglichkeit gegen Topica — gerade wie nach Paracentesen der vorderen Kammer, wenn einfach die Complication mit seröser Iritis vorlag — ein. Im Allgemeinen können wir indessen auf die Wirkungen der Operation sicherer in denjenigen Fällen bauen, in denen seröse Iritis als Zwischenglied vorhanden war, während da, wo ectatische Hornhautnarben und die anderweitigen Hornhautveränderungen an sich den Ausgangspunct bildeten, eine weniger günstige Disposition obwaltet. Ja es darf, wenn einmal hochgradige pannöse Hornhautectasie sich eingebürgert hat, eine gewisse Gefahr cyclitischer Vorgänge nach der Operation nicht abgeleugnet werden, welche uns auch hier prognostische Vorsicht auferlegt, ohne die Operation (als das ultimum refugium) zu contraindiciren. — Als Regel gilt, dass in allen

Fällen veralteten Pannus der Stand des intraocularen Drucks aufmerksam controlirt und, so wie derselbe eine dauernde pathologische Erhöhung zeigt, operativ eingeschritten werden muss, denn ohne Zweifel wird die Prognose der Operation mit dem Tiefergreifen der Hornhautveränderungen ungünstiger. Von Dr. Tachau, der gegenwärtig ein reiches Material Pannöserkrankter in Egypten übersieht, höre ich brieflich, dass dort sich dem Hornhautprocess in einer noch weit frequenteren Weise und in einer früheren Periode als bei uns, glaucomatöse Drucksteigerung hinzugesellt. Ob hierbei mehr die unzweckmässige, überreizende Therapie, wie sie von den Laien und weniger sachverständigen Aerzten ausgeübt wird, oder die durch die Localverhältnisse unterhaltenen Congestivzustände der inneren Augenhäute die Schuld tragen, bleibt nach Dr. Tachau's Berichten einstweilen unentschieden. — Wie der Pannus selbst vorwaltend doppelseitig, so wird auch das hinzutretende Glaucom häufig auf beiden Augen beobachtet; oft genug sieht man indessen den Secundärzustand nur auf dem einen früher erkrankten Auge sich entwickeln.

Dass Hornhautnarben, nach eingreifenden geschwürigen Processen der verschiedensten Art, zum Quellpunct secundären Glaucoms werden, ist in der Ophthalmologie genugsam bekannt. Ja es wurde das Factum, dass sich zu ectatischen Hornhautnarben häufig spätere Erblindung hinzugesellt, von einzelnen Beobachtern, namentlich von Arlt zu einer Zeit hervorgehoben, in welcher die Kenntniss des causalen Zusammenhanges, nämlich einer Rückwirkung des Augendruckes auf den Sehnerven, noch völlig fehlte. Ohne Zweifel ist die Succession von Glaucom unendlich häufiger da, wo nach Perforation der Geschwüre synechia anterior entstanden ist, als da, wo es entweder überhaupt nicht zur Perforation kam, oder wo trotz eingetretener Perforation die Iris wieder aus der Wunde

zurückwich. Allein es wäre ein Irrthum, wenn man die Einheilung der Iris als ein conditio sine qua non für den Eintritt secundären Glaucoms hinstellen wollte. Ich habe nicht gar selten Vernarbungsprocesse nach centralen Geschwüren, welche im Verlaufe blennorrhoischer oder diphtheritischer Affectionen oder auch pustulöser Ophthalmie aufgetreten waren und nicht zur Perforation geführt hatten, zum Ausgangspunct einer Ectasie der Kammer und späterer glaucomatöser Drucksteigerung werden sehen. Einräumen muss ich hierbei, dass es immer schwere Processe waren, in denen das Gewebe nach Extension und Intensität tief gelitten hatte, in denen auch die Vernarbung meist unregelmässig und mit recurrirenden Reizungen vor sich ging (so dass wir uns eine besonders lebhafte Irritation der Hornhautnerven durch Druck, Zerrung u. s. w. während der Narbenbildung vorstellen können); während bei Einheilung der Iris auch eine verhältnissmässig geringe Ausdehnung der Localaffection die Gefahr nicht ausschliesst. Schon wegen dieser Umstände wäre es von integrirender Wichtigkeit, perforirende Geschwüre und Wunden ohne synechia anterior zu heilen, ungefähr so, wie es von integrirender Wichtigkeit ist, dass eine Iritis ohne Hinterlassung von synechia posterior verläuft. Beide Formen von Synechien bilden ein damnum permanens für das betreffende Auge, dessen Einfluss auf den Augendruck sich zum Glück für die Patienten nur in der Minderzahl der Fälle äussert, aber sich schliesslich in jedem concreten Falle äussern kann. — Eine Beobachtung, die wir nicht selten machen, ist die, dass mit Synechia anterior oder Leucoma adhaerens behaftete Augen, nachdem sie sich lange, lange Jahre hindurch gut erhalten haben, endlich in secundäres Glaucom verfallen, wenn die Patienten in's Greisenalter einrücken. — Die hierher gehörigen Glaucomformen werden, eben so wie die Grundleiden, sowohl einseitig als doppelseitig beobachtet.

Man sagt gewöhnlich, dass es die ectatischen

Hornhaut - Narben seien, welche zur Production von Glaucom disponirten. Ganz richtig ist, dass Patienten mit Leucoma prominens adhaerens oder Staphyloma partiale von secundären Glaucom weit näher bedroht sind, als solche mit gleich grossen, aber nicht prominenten Vernarbungen; nur wäre die Anschauung nicht sachgemäss, dass die Ectasie der Narbe als solche, etwa die eigenthümliche resistenzlose Qualität des neugebildeten Gewebes die Schuld trüge. Bei einem frischeren Processe, z. B bei einem unvollkommen vernarbten Prolapsus iridis ist zweifelsohne der Mangel an Widerstand entsprechend der Durchbruchsstelle Ursache des stärkeren Nachgebens gegen den normalen Augendruck. Bei älteren Processen dagegen, pflegt sich ein, den normalen Druckverhältnissen gut angepasster Widerstand in der narbigen Partie zu entwickeln und wir beobachten deshalb auch, dass letztere mehr und mehr in das zukömmliche Niveau zurücktritt, falls nicht ein abnormer Flüssigkeitsdruck auf dieselbe einwirkt. Die andauernde Prominenz darf mithin, wenigstens in einem längeren Krankheitsstadium, bis etwa die Neubildung eine durch die eigenen Structurverhältnisse fest bestimmte Form erlangt hat, als ein Beleg für die Einwirkung eines zu starken Druckes auf die hintere Fläche der narbigen Partie, angesprochen werden. — Unter normalen anatomischen Bedingungen wird eine starke Druckvermehrung in dem vorderen Abschnitt des Auges, d. h, in der vorderen Kammer und dem retroiridischen Raum nicht gedacht werden können, ohne gleichzeitige, wenn auch etwas schwächere Erhöhung des Glaskörperdruckes. Unter pathologischen Verhältnissen dagegen, in specie da, wo durch Pupillarverschluss, retroiridische Schwarten u. s. w. eine Scheidewand zwischen dem hinteren und vorderen Augenabschnitt entstanden ist, welche den Druck viel vollkommener trägt und isolirt, als sonst Linsensystem und Zonula Zinnii, kann unzweifelhaft eine sehr bedeutende Spannungserhöhung hinter einer narbigen Partie vorhanden sein, ohne

dass dadurch der Glaskörperdruck in einer namhaften Weise steigt. So ist es denn, wie die Palpation und die Scleralkrümmung erweist, der Fall für eine grosse Summe staphylomatöser Verbildungen und ectatischer Narben. Immerhin wird durch die secretorische Irritation in der Staphylomhöhle oder in der vorderen Kammer ein Uebergangszustand gesetzt, der sich unter häufig eintretenden Conjuncturen auf die hinteren Partieen fortpflanzt und zur glaucomatösen Spannungsvermehrung führt. In Summa zeigt die Ectasie der Narbe an sich Zustände an, welche zum secundären Glaucom bereits in näherer Verwandtschaft stehen. Hiermit ist übrigens keineswegs ausgeschlossen, dass die Dehnung der narbigen Partie und ihrer Adnexa wiederum eine nachtheilige Rückwirkung ausübt, und als schädliches Moment für die in Rede stehende Succession in die Wagschale fällt.

Die Zustände, welche wir hier berühren, sind sehr complexer Natur. Ist keine Iriseinheilung entstanden, so sind die Reizungsvorgänge in dem ursprünglichen Geschwürsgrunde und der vulnerabelen Ersatzmasse als Quellpunct der späteren Spannungsvermehrung zu betrachten. Ist Durchbruch eingetreten, so kann einerseits die Incarceration der Iris in der Durchbruchsstelle, sodann Anzerrung der Iris gegen die Narbe, Fortpflanzung eben dieser Zerrung nach den Ciliartheilen hin die Steigerung des Augendruckes einleiten; in der grossen Mehrzahl der Fälle aber, namentlich da, wo extensive Durchbrüche eintraten, giebt das Linsensystem das wichtigste Schädlichkeitsmoment ab. Zerstörung der Zonula und hiermit Schiefstellung der Linse, Andrängen derselben gegen die ohnedem gereizte Iris, Vorfall des gesammten Linsensystems in die Staphylomhöhle, oder wirkliches Platzen der Kapsel mit den bekannten Quellungsvorgängen der Linsensubstanz, bilden alsdann den Ausgang der secretorischen Reizung. Diese kann, wie es die Geschichte der Staphylome lehrt, unbe-

stimmte Zeit hindurch auf den vorderen Augenabschnitt beschränkt bleiben, aber auch in jeder Periode secundäres Glaucom erzeugen.

Da die Vorgänge, um die es sich handelt, am allerhäufigsten in dem kindlichen Lebensalter vorkommen, in welchem die functionelle Untersuchung ihre Aufschlüsse noch grösstentheils versagt, und da die Wirksamkeit der Therapie sich wesentlich an das Krankheitsstadium bindet, so müssen wir unsere Aufmerksamkeit desto schärfer auf alle objectiven Kennzeichen richten. In der That ist es bedauerlich anzusehen wie zahlreiche Augen, welche durch schlimme geschwürige Processe, z. B. bei Ophthalmia neonatorum, hindurch wenigstens der völligen Destruction entgingen, nachträglich durch secundäre Drucksteigerung, gegen welche nicht zeitgemäss eingeschritten ward, der Blindheit verfallen. Ein jedes mit einer Hornhautnarbe und namentlich mit cicatrix adhärens behaftete Auge bedarf der strengsten Ueberwachung und es ist durchaus unstatthaft, allgemeinen Grundsätzen zu Liebe eine etwa zu unternehmende Operation bis auf eine gewisse Altersperiode zu verschieben. Die Eltern leben dann zuweilen in bester Hoffnung und präsentiren das betreffende Kind in dem bezeichneten Lebensalter zur Operation, welche aber inzwischen, wie die erneute Untersuchung erweist, unmöglich geworden ist. Gewiss kann aus manchen Gründen der Aufschub einer Iridectomie bei einem Kinde wünschenswerth erscheinen. Aber es giebt eine urgirende Indication, die man nicht übersehen darf, und auf Grund deren in jedem Lebensalter operirt werden muss: das ist eine Zunahme des Augendrucks. Dieselbe stellt sich an den mit Leucoma behafteten Kinderaugen in der Regel zunächst durch eine Ausdehnung der vorderen Kammer dar. Die Resistenzverhältnisse sind hier eben wesentlich anders als in den späteren Lebensperioden und, wenn in diesen letzteren die papilla optici denjenigen Abschnitt der Bulbus-Umhüllung bildet, der

vorwaltend nachzugeben (sich zu excaviren) disponirt ist, so dehnen sich in dem frühen Kindesalter Cornea und pericorneale Zone mit Vorliebe aus, und es kommt verhältnissmässig erst spät zur excavatio nervi optici. Die Vergrösserung des Hornhautdiameters, die Ectasie und die bläuliche Semitransparenz der pericornealen Zone, die durch Dehnung bedingte Atrophie (Verfärbung und radiale Fissuration der Iris) sind überaus wichtige Kennzeichen, deren höhere Entwickelung der Arzt nie abwarten soll, will er nicht die Chancen zu helfen vorübergehen lassen. Freilich kann hier der Einwurf gemacht werden, dass, da die Prominenz der Narben und die Ectasie des vorderen Augenabschnittes doch nur eine Druckzunahme in diesem Letzten beweise, auch die eigentlich glaucomatöse Drucksteigerung, vollends die Sehnervenexcavation, zu welcher ceteris paribus im Kindesalter geringere Disposition obwalte, gut ausbleiben, und eine Verschiebung der Operation ihre anderweitigen Vortheile behalten könne. Allein selbst wenn man einer solchen Abgrenzung der Drucksteigerung, die ohne völligen Pupillarverschluss stets eine unvollkommene sein muss, sicher sein könnte, sind die Folgen der Druckerhöhung im vorderen Augenabschnitt als solche für den Operationseffect zu ungünstig, um eine Exspectative zuzulassen. Wie wir im Allgemeinen als Thesis für Hornhautectasieen aufstellen können, wachsen mit deren Grade die Gefahren der Iridectomie, in specie die cyclitische Disposition. Mit Zunahme des Hornhautdiameters, an welche sich keine adäquate Vergrösserung des Linsensystems anschliesst, dehnt sich die Zonula und wird defectuös, die Stellung und vermuthlich auch die Circulation der Ciliartheile wird der Norm entfremdet und die Erfahrung erweist, dass auch der kunstgerechtesten Iridectomie unter diesen Umständen Glaskörperausfluss und, unabhängig oder abhängig hiervon, cyclitische Reizungen (letztere nicht immer unmittelbar, sondern noch nach Wochen und Monaten) folgen können. Diese

Gefahren sind bei geringerem Zuwachs des Hornhautdiameters fast verschwindend klein, steigen aber mit Zunahme der Anomalie nach einer rasch aufsteigenden Scala, Grund genug den Anfang richtig zu würdigen und die Hülfe nicht zu verschieben. Will man z. B. bei Leucoma adhärens nach ophthalmia neonatorum warten, bis eine tastbare Spannungsvermehrung sich kund giebt, so wird es in der Regel zu spät sein: Jedwede dauernde Narbenectasie soll uns bereits für einen operativen Eingriff stimmen. Vergrösserung des Hornhautdiameters und der vorderen Kammer indiciren denselben unbedingt.

Was die Art des Eingriffes anbetrifft, so wird es sich hier, je nach den Umständen, um Punctionen der vorderen Kammer, Iridectomie, Abtragung der narbigen Partie und Entfernung des Linsensystems handeln. Punctionen pflegen einen dauernden Nutzen nur zu stiften, wo etwa noch vorübergehende Ursachen die secretorische Reizung anfachten z. B. bei einem staphyloma partiale, wenn durch äussere Schädlichkeiten eine Irritation entstanden oder wenn der Vernarbungsprocess als solcher noch nicht in seine terminale Phase eingetreten war. Häufig und rasch hintereinander wiederholte Punctionen können freilich auch durch den sich summirenden localen Traumatismus zu einer Obliteration der Gefässe in der, der Cornea adhärenten Irispartie und so zu einem Erlöschen der von dieser Partie ausgehenden sekretorischen Reizung resp. zu einer dichteren Vernarbung führen. Allein eine Zweckerreichung auf diesem Wege ist bei der erheblichen Neigung der gereizten Narben zur Eiterinfiltration kaum zu befürworten. Abtragung der narbigen Partie, wenn man das Linsensystem unbedingt zurücklassen will, kommt besonders da zur Sprache, wo es sich um kleine hervorgetriebene Narben mit krankhafter Textur handelt, auf deren reizenden Einfluss wir die locale Druckzunahme vorwaltend zu beziehen Grund haben, bei Ceratocelen, cystoiden Nar-

ben über kleinen Irisvorfällen u. s. w. Die Iridectomie kann bei prominenten Hornhautnarben fast in allen Stadien der Druckzunahme, von der localen Narbenectasie ab bis zum ausgeprägten secundären Glaucom, glänzende Resultate liefern, doch sind dieselben nicht sicher vorauszubestimmen. Während wir zuweilen — und gerade hier lernte ich am ersten die druckvermindernde Wirkung der Operation kennen — bei sehr ominös aussehenden Staphylomen die nachhaltigste Entspannung mit Nivellirung der narbigen Partie beobachten, versagt die Operation in andern, scheinbar weit günstigeren Fällen ihre Hülfe und wir sehen Prominenz und Spannungsvermehrung bald zurückkehren. Die nähere Betrachtung der Sachlage erklärt uns diese Verschiedenheiten. Wir haben hier Folgezustände vor uns, deren eigentliche Ursachen die Operation nicht direct trifft, während sie nur ein Zwischenglied aus dem Wege räumt, welchem bald mehr, bald weniger integrirende Wichtigkeit zukommt. Die eigentliche Ursache kann, wie oben erörtert, sowohl in den Irritationen der narbigen Partie selbst, als in dem Verhalten des Linsensystems liegen. Beides wird durch die Iridectomie nicht direct geändert, aber die gesammte Iris erhält eine geringere secretorische Reizbarkeit und erträgt nun häufig genug den Fortbestand der früheren schädlichen Ursache. In andern Fällen ist die krankhafte Einwirkung lebhaft genug, um sich auch unter den verbesserten Bedingungen der Reizbarkeit geltend zu machen. Besonders findet letzteres statt, wenn das Linsensystem wesentlich dislocirt ist und durch Schiefstellung oder Protrusion die Irritation der narbigen Partie unterhält. Liegen hierfür Symptome vor, so wird man die Iridectomie entweder sofort mit der Entfernung des Linsensystems (durch einfachen Querschnitt oder durch eine, aus partieller Abtragung der narbigen Partie, hervorgehenden Wunde) vertauschen oder wenigstens von vornherein darauf bedacht sein, der Iridec-

tomie, wenn sie dauernde Hülfe versagt, diese Operation nachzuschicken.

Neben der unzuverlässigen oder wenigstens ungleichmässigen Wirkung der Iridectomie bei ectatischen Hornhautnarben, resp. den sich anschliessenden Formen secundären Glaucoms, dürfen wir hier auch den traumatischen Eingriff der Operation nicht durchweg als absolut ungefährlich bezeichnen. Wir haben schon so eben gelegentlich des Operationstermins hervorgehoben, dass mit den höheren Graden von Hornhautectasie eine gewisse Gefahr von Glaskörperaustritt durch Zonula-Defecte und von cyclitischen Consequenzen erwacht. Nächstdem darf nicht verschwiegen werden, dass so manche Formen prominenter Leucome, wie sie an sich eine gewisse Neigung besitzen, gelegentlich eiterig zu erweichen*), diese Neigung gerade nach Operationen bethätigen. Eine derartige Schmelzungstendenz kann unglücklichen Falles, selbst bei strengster Achtsamkeit in der Nachbehandlung, bis zur eitrigen Panophthalmitis führen. In Summa liefert die Iridectomie bei den hier in Rede stehenden Zuständen immerhin eins der schätzenswerthen und vergleichsweise zu der Narbenabtragung und zur Linsenextraction auch eins der ungefährlicheren Verfahren, aber sie beherrscht den Hergang keineswegs durchgängig und ist nicht etwa so frei von Gefahren wie bei einfachem entzündlichen Glaucom.

Eine weit bescheidnere Rolle spielt die Operation bei denjenigen Formen genuiner Hornhautectasieen, welche ihre Wurzel im Embryoleben haben, sich aber intra vitam weiter entwickeln und an welche sich häufig schon sehr früh secundäres Glaucom anschliesst, wir meinen die unter den Namen der Cornea globosa, des Staphyloma sphä-

*) Diese Neigung motivirt gewiss für manche Conjuncturen, namentlich für die Residuen centraler phagädenischer Eiterinfiltrate die Regel, einen möglichst vollständigen Abschluss des Grundprocesses vor Ausführung der Iridectomie abzuwarten.

ricum pellucidum congenitum, des Hydrops camerae anterioris congenitus, Hydrophthalmus congenitus bekannten Verbildungen. Möglich dass diesen Zuständen, selbst wo sie zunächst ohne Complication erscheinen, doch von Anfang an ein anomales Verhalten der inneren Membranen (latente chorioiditis) zu Grunde liegt, welches erst später durch Fortbildung der Krankheitsproducte — Trübungen der Augenflüssigkeiten, Unregelmässigkeiten der Pigmentirung u. s. w. — evident wird und zur glaucomatösen Spannungsvermehrung führt; möglich aber auch, dass eine gewisse Zeit hindurch wirklich die Hornhautdehnung für sich besteht, und den Quellpunct der secretorischen Reizungen darstellt. Da unzweifelhaft die cornea resp. deren Nerven einen solchen Einfluss auszuüben im Stande sind, so muss auch für diese Formen die Möglichkeit der letzgedachten Entwickelungsweise zugelassen werden (siehe Berliner medicinische Wochenschrift 1868. No. 24. Ueber Keratoconus.) Wie das Grundleiden, so werden auch diese Formen von Secundärglaucom meist bilateral; doch kommen, abgesehen von dem nicht gar seltenen einseitigen Vorkommen der Primärkrankheit, auch Fälle vor, in denen auf dem einen Auge das Secundärglaucom sich viel später oder gar nicht entwickelt. —

Wie wenig diese Formen zur operativen Therapie einladen, wird wohl einstimmig von den Fachgenossen anerkannt. So lange die Vergrösserung des Hornhautdiameters und der vorderen Kammer allein vorhanden und noch keine Trübungen der Medien oder Excavation des Sehnerven hinzugetreten sind, geniessen die Patienten oft eine relativ befriedigende Sehkraft, deren Bestand uns begreiflicherweise abhält irgend einen von Gefahren begleiteten Eingriff zu versuchen; die Zeit in der jene Consequenzen eintreten, ist vollends unberechenbar, ja sie können während des ganzen Lebens ausbleiben. Sind sie aber einmal eingetreten, so mehren sich die Gefahren der Iridectomie in der

Art, dass wir wiederum den oft langsamen weiteren Fortschritten des Uebels gegenüber anstehen zu operiren. Es ist schon oben mehrfach erwähnt worden, dass bei ausgeprägten Hornhautectasieen eine ominöse Reizbarkeit gegen operative Eingriffe sich entwickelt. Dies gilt nun in verstärktem Maasse bei cornea globosa und verwandten Zuständen. Die wohl nie fehlenden Defectuositäten der Zonula erklären es, dass sofort die Glaskörpersubstanz mit in das Operationsterrain gezogen wird, und der spontane Krankheitsverlauf beweist zur Genüge, wie sehr eben diese Substanz zu Infiltrationen prädisponirt ist. So kann denn eine jede Iridectomie bei cornea globosa und deren Consecutivzuständen bedenkliche, selbst eiterige Glaskörperinfiltration anfachen oder, wie bei anderen Hornhautectasieen, schleichende Cyclitis hervorrufen; endlich ist, wenn bereits glaucomatöse Spannungsvermehrung sich ausgeprägt hat, auch die Eventualität einer chorioidalen Blutung nicht auszuschliessen. Nach alledem bietet sich für die Iridectomie bei cornea globosa mit secundärer Druckzunahme nur eine beschränkte und zweifelhafte Indication da, wo das Uebel durch Druckzunahme rasche Fortschritte macht und der Patient und Arzt selbst für Annahme eines remedium anceps Motive finden. Die unendliche Mehrzahl der Fälle bleibt ein noli me tangere; in einzelnen, namentlich da, wo der Zustand sich allmählig durch Ectasie der Hornhaut und vorderen Kammer verschlechtert, wird man versuchen durch periodische Paracentesen Einhalt zu thun, ein Verfahren, von welchem ich selbst freilich nur sehr vereinzelte Erfolge aufzuweisen habe und welches, richtig gehandhabt, unbedenklicher als die Iridectomie, aber doch auch nicht absolut gefahrlos ist.

Endlich muss ich gelegentlich der von Hornhautübeln abstammenden Glaucome noch einer Form erwähnen, welche zwar gewiss so manchem Fachgenossen bekannt ist, aber doch in der Literatur noch keine naturgetreue Beschrei-

bung gefunden hat, und gerade durch ihre Entwickelungsweise und die Möglichkeit, den Quellpunkt völlig sicher festzustellen, doppelt interessant ist. Lange Zeit hindurch war ich ungewiss, ob auch wirklich die Hornhaut den Ausgangspunct des Leidens bilde, oder ob derselbe doch vielleicht in die Iris und die Ciliartheile zu verlegen sei, bis sich die Beobachtungen namentlich der früheren Krankheitsstadien genugsam vervollständigten, um meine Zweifel zu beseitigen. Wer hätte nicht das Bild quer über die Hornhaut verlaufender (der halbgeöffneten Lidspalte entsprechender), bandförmiger, 1‴ — 1½‴ breiter, weisslich-grau punctirter Trübungen von einer eigenthümlichen Mattigkeit, gleichzeitig mit chronischer Iritis, Pupillarverschluss, Linsenverkalkung, atrophia bulbi oder auch wohl glaucomatöser Spannungsvermehrung gesehen! Auch steht es fest, dass so manche veraltete Iridocyclitides zu derartig gestalteten Hornhauttrübungen führen, aber diese Abstammung des gedachten Bildes ist es nicht, welche uns hier beschäftigen soll. In einer, freilich geringeren Quote der Fälle entsteht eben dies Bild gerade in umgekehrter Weise.

Es handelt sich eine Zeit hindurch um ein einfaches Hornhautübel, ohne jede objectiv oder functionell festzustellende Complication; erst nach vielen Monaten, gewöhnlich Jahren wird der Bulbus hart, meist entstehen, gleichzeitig mit der Spannungsvermehrung hintere Synechieen, immer ein Verfall der Sehfunktionen und Secundärzustände, ganz wie sie einem hinzugetretenen Glaucom entsprechen. In den spätesten Perioden pflegt Cataractbildung mit Verkalkung der Linse einzutreten, die Spannung bleibt in der Regel vermehrt, nur wo acute Reizungen hinzutreten, kann atrophia bulbi sich einstellen, so dass dann allerdings das Bild ganz mit demjenigen coincidirt, welches sich in umgekehrter Herleitung aus Iridochorioiditis entwickelt hat.

Der erste Anfang der in Rede stehenden Krankheitsformen entgeht in der Regel dem Patienten; es suchen

dieselben gewöhnlich leichter Blendungsphänomene oder einer geringen Abnahme der Sehschärfe wegen zuerst ärztlichen Rath. Wir constatiren alsdann neben vermehrter Reizbarkeit gegen Licht eine eigenthümliche Mattigkeit der Cornea, sowohl gegen den medialen als temporalen Rand in der Form zweier, nach dem Hornhautcentrum hin unvollkommen geschlossener rechteckiger Partien,*) deren obere und untere Ränder sich derart entsprechen, dass man sie nur durch den mittleren Hornhautbezirk verlängert zu denken braucht, um eine transversale, bandförmige Trübungsfigur zu erhalten. Die Farbe der Trübung ist in der Regel von einem unbestimmten, in's Gelbliche oder Bräunliche spielenden Grau; die Intensität, am stärksten gegen die anstossende Hornhautgrenze, sodann gegen den oberen und unteren Trübungsrand, nimmt gegen das Innere der Figur und in Richtung des Hornhautcentrums ab, so dass sie hier in einer ganz allmähligen, verwaschenen Weise in die transparente Hornhaut übergeht. Die Epithelialfläche ist meist glatt, mit der Lupe lässt sich die Trübung fast überall in eine Unzahl feiner graulicher Punkte auflösen. In Summa hat die ganze befallene Hornhautpartie etwas eigenthümlich Mattes und verdeckt trotz einer anfänglich sehr mässigen Saturation die dahinter liegende Iris weit vollständiger, als es die gewöhnlichen Residuen älterer Infiltrationen thun. — In diesem ersten Stadium verändert sich die Sachlage äusserst langsam, so dass Differenzen nur in langen Intervallen, von mehreren Monaten, festzustellen

*) In einzelnen Fällen ist die Trübung nächst dem einen Hornhautrande bereits saturirt, während sie nächst dem diametral gegenüberliegenden Rande erst schwach angedeutet ist; in anderen sind auch der obere und untere Rand nicht völlig parallel, sondern gegen die Hornhautmitte schwach convergent, aber auch dann pflegen die Ränder der gegenüberliegenden Trübungspartie ziemlich genau in die betreffende Fortsetzung zu fallen, so dass später der transversale Streifen den die gesammte Trübung constituirt, sich medianwärts oder temporalwärts etwas verjüngt.

sind. Auch können zeitweise völlige Stillstände eintreten. Ganz allmählig nimmt indessen die Saturation der Trübung zu und es wachsen sich die beiden, an den inneren und äussern Hornhautrand ansetzenden Trübungsstellen entgegen, wodurch das Ganze immer mehr eine transversale bandförmige Figur repräsentirt. Obwohl auch dann noch die Trübung gegen die Ränder hin am intensivsten zu sein pflegt, so wird doch die Sättigung mehr und mehr gleichmässig. Am lichtesten ist dieselbe immer noch gegen das Centrum der Cornea, wo sich die bandförmige Figur am spätesten, und nicht selten unter Beibehaltung einer relativen Lichtung schliesst. Die auffälligste Eigenthümlichkeit neben der queren, der Lidspalte entsprechenden Form liegt auch jetzt in der grossen Undurchsichtigkeit bei schmutzig grauweisser oder in's Gelb-bräunliche stechender Farbe; das Epithel bleibt auch später im Allgemeinen glatt, höchstens hier und da von etwas gesprenkeltem Niveau. Das Ganze erweckt den Verdacht eines unorganischen Depots und habe ich früher mehrfach irrthümlich gemuthmaasst, dass die Patienten sich irgend eine, ein Metallsalz enthaltende Salbe durch das Auge gestrichen. Die geschilderte Affektion entwickelt sich, wie mir scheint, immer bilateral, jedoch in ungleichem Grade, resp. zu ungleicher Zeit auf beiden Augen, so dass sie auf dem einen Auge bereits hoch ausgeprägt ist, während sich auf dem andern erst die zartesten Andeutungen finden, ein Verhalten, welches einer richtigen Beurtheilung des pathogenetischen Herganges besonders dienlich ist.

Vollkommen sicher nun ist, dass in dieser Phase oder wenigstens einem früheren Abschnitte derselben, absolut keine Complication existirt. Die Pupille reagirt vollkommen auf Licht und lässt sich durch Mydriatica frei erweitern. Das Sehvermögen entspricht ganz genau den optischen Verhältnissen, es gewinnt durch geeignete Beschattung, stenopäische Schlitze oder durch Atropin und stenopäisch-con-

vexe Brillen, und zwar in einer noch vollständigeren Weise, als bei älteren Infiltrationen von gleichem Umfange, weil die Trübung sich vollkommen scharfrandig absetzt und nicht die geringste, einen unregelmässigen Astigmatismus verschuldende Krümmungsanomalie zugegen ist. Die ophthalmoscopische Untersuchung, welche namentlich nach künstlicher Mydriasis allemal gut ausführbar ist, erweist völlig normale Medien und normale innere Membranen, die papillae optici durchaus intakt. Besonders ist hervorzuheben, dass die sorgfältigste Palpation keine Spur irgend einer Spannungsvermehrung oder verdächtigen Druckschwankung nachweist. Das Einzige, was ausser der Hornhauttrübung zu erwähnen wäre, besteht in einer grösseren Neigung zur pericornealen Injektion und zum Thränen, wenn die Augen dem Lichte exponirt werden. Wir haben indessen wohl vollen Grund diese Zustände von der Irritation der Cornea und von der Blendung abzuleiten, welche das, die Trübung noch theilweise durchdringende Licht hervorruft. In Summa steht es also fest, dass in dieser Periode ein einfaches Hornhautübel zugegen ist.

Allein im Laufe der Zeiten ändert sich die Sachlage und zwar kann dies in doppelter Weise geschehen. In einer gewissen Reihe von Fällen bemerken wir, dass ohne anderweitige Verbildungen, der Augendruck zunimmt, die Pupille träge und etwas erweitert wird und der Sehnerv sich nach Art eines glaucoma simplex excavirt. In einer anderen Reihe — und diese scheint die umfangreichere zu sein — entfärbt sich die Iris, die Pupille erhält einen unbesiegbaren Widerstand gegen Mydriatica, der humor aqueus zeigt sich periodisch angehaucht, es bilden sich ganz schleichend, wenn auch mit einer gewissen Zunahme der vasculären Reizbarkeit der befallenen Augen, hintere Synechieen und zwar sehr bald nicht bloss entsprechend der Sphinctergegend, sondern in der ganzen Breite der hinteren Irisfläche. Gleichzeitig mit dieser Evolution einer chronischen Iritis nimmt die Spannung des Bulbus

zu und alle Zeichen eines Secundärglaucoms stellen sich ein. Die vordere Kammer kann sich etwas abflachen, kann aber auch ihre normale Tiefe beibehalten, vermuthlich weil der Druck in derselben und im Glaskörper gleichmässig steigt. Ob die Iritis das pathogenetische Zwischenglied zwischen dem ursprünglichen Hornhautleiden und dem secundären Glaucom bildet, oder ob sowohl dieses Letztere wie die Iritis eine direkte Fortpflanzung von der Hornhautverbildung darstellt, lässt sich gerade wegen der gleichzeitigen Entwickelung beider Zustände nicht entscheiden. Da uns die ersterwähnte Reihe von Fällen jedenfalls die Möglichkeit einer direkten Abhängigkeit des Glaucoms von der Hornhautanomalie, ohne Vermittelung einer Iritis, beweist, so darf natürlich auch bei der zweiterwähnten Entwickelungsweise eine solche direkte Dependenz nicht abgewiesen werden.

Während dieser späteren Periode pflegt die Hornhauttrübung nur durch die Entwickelung vieler intensiv-weisser, völlig opaker Flecken sich zu verändern. Diese Flecken erinnern theilweise an Bleipräcipitate, mehr noch, dem gesammten Habitus der Trübung zufolge, an die, bei Iridocyclitis vorkommenden Verkalkungen, mit denen auch, so weit sich zur mikroscopischen Untersuchung Gelegenheit bot, ihre Textur übereinstimmt.

Die endlichen Metamorphosen des Auges sind ganz die eines Secundärglaucoms, so dass es einer eingehenden Beschreibung nicht bedarf.

In therapeutischer Richtung habe ich die vollste Ueberzeugung von dem vortrefflichen und dauernden Nutzen der Iridectomie gewonnen; nur ist es hier besonders wichtig deren Ausführung nicht allzu lange zu verschieben, weil die allmählige Ausbildung hinterer Synechieen und zwar solcher, welche nicht in exclusiver Weise die Zone des Sphincters, sondern sehr bald in weiteren Abständen von der Pupille die hintere Irisfläche ergreifen, das Resultat

der Operation in Frage stellen kann. In allen Fällen, wo es noch gelang eine kunstgerechte, nach der Peripherie vollständige und breite Iridectomie zu verrichten, wurde ein höchst erfreuliches Resultat hinsichtlich des Augendrucks und des ganzen weiteren Verlaufs erzielt.

Meine Zahlen sind nicht gross genug um versichern zu können, dass die Operation auch der Fortbildung des Hornhautleidens selbst siegreich entgegentritt, aber ich möchte fast glauben, dass sie auch nach dieser Richtung hin von günstigem Einflusse ist. Im Uebrigen ist ja von der Hornhauttrübung, welche ohne Rückwirkung der späteren Secundärzustände immer die bandförmige Abgrenzung einhält, ein Ruin nicht zu befürchten. Irgend einen Nachtheil der Operation, etwa Vermehrung der Hornhautopacität, Sclerosirung, Zerfall derselben, oder cyclitische Reizung, wie unter manchen früher erörterten Complicationen, habe ich an elf operirten Augen nicht gesehen. Waren bereits hintere Synechieen in starkem Maasse entwickelt, so verrichtete ich, wie immer unter ähnlichen Bedingungen, den peripheren Linearschnitt. Da der Augendruck erst sehr allmählig steigt und die vordere Kammer sich auch nie in exquisiter Weise abflacht, so machen sich die Bedenken, welche ich einer Verallgemeinerung dieses Schnittes für glaucomatöse Zustände entgegensetzen zu müssen glaubte (siehe A. f. O. XIV, 3. pag. 147) hier nicht geltend. Nur in einem Falle war ich gezwungen, um den Augendruck gehörig zu reduciren, eine zweite diametral entgegengesetzte Pupille nachfolgen zu lassen; hier waren bereits sehr ausgedehnte pigmentirte Neubildungen an der hinteren Irisfläche zugegen. Der Vorschlag einer frühzeitigen Verrichtung der Iridectomie, von welcher die Erhaltung einer brauchbaren Sehkraft abhängt, wird hier übrigens auch durch die optischen Bedingungen der Augen nahe gelegt.

Zur Versinnlichung gebe ich vier Figuren bei.

Figur I. stellt ein frühes Krankheitsstadium dar. Die Trübungen setzen am inneren und äusseren Hornhautrande an — nach der Mitte ist die Figur noch in ziemlich weitem Umfange offen — zeigen bei einer noch geringeren Saturation, einen Stich in's Gelblich-bräunliche und die eigenthümliche Mattigkeit, wodurch sie die dahinter liegende Iris völlig verdecken. Es ist eine Iridectomie verrichtet und 8 Tage nach derselben Atropin eingeträufelt worden. S. über $^3/_4$.

Figur II. zeigt das Uebel um ein weniges vorgerückter. Namentlich sind die Trübungen nach dem Rande bereits ziemlich intensiv grauweiss. In der Mitte ist die Figur noch offen.

Figur III. entspricht einem weit späteren Stadium; achtjähriger Bestand. Nicht allein dass die bandförmige Hornhauttrübung vollständig geschlossen ist, sondern es existirt bereits völlige Reactionslosigkeit der Pupille gegen Atropin durch ausgedehnte hintere Synechie, Verfärbung der Iris mit beginnender Undeutlichkeit des Reliefs, schwankende Kammerwassertrübung, glaucomatöse Spannungsvermehrung, leichte Undeutlichkeit des peripheren Sehens nach innen-oben. Iridectomie durch den peripheren Linearschnitt ergab eine völlige Normalisirung des Augendrucks, S. $^1/_8$. Gesichtsfeld wie früher. Das Auge hat sich während vierjähriger Beobachtung völlig erhalten, sogar etwas gebessert.

Figur IV. stellt das linke Auge derselben Patientin, deren rechtes Auge Fig. III. repräsentirt, dar. — Zwölfjähriger Bestand. Hornhautopacität mit zahlreichen kalkhaltigen Flecken (deren einzelne untersucht worden) durchsäet. Synechia posterior totalis. Iris degenerirt. Starke glaucomatöse Spannungsvermehrung, kein Lichtschein, demnach absque spe.

Dass die Erkrankungen der Iris für die Entstehung glaucomatöser Zustände eine Rolle von capitaler Wichtigkeit spielen, ist zur Genüge bekannt. Wir dürfen deshalb unsere Bemerkungen über diese Abstammung kurz fassen.

Die eitrige Iritis influencirt in ihrem gewöhnlichen Verlaufe, je nach ihrem Grade, entweder den Augendruck gar nicht oder sie bedingt eine rasch vorübergehende Spannungsvermehrung, welcher eine ausgesprochene Druckverminderung, bedingungsweise dauernde atrophia bulbi folgt. Wir sehen deshalb dieselbe als solche auch kaum glaucomatöse Zustände hervorrufen, unter Umständen aber können deren Residuen, nämlich hintere Synechieen, spätere Ansammlung retroiridischer Flüssigkeit den betreffenden Anstoss geben.

Die gewöhnliche plastische Iritis hat während ihres typischen Verlaufs wenig Neigung den Augendruck zu verändern, namentlich kommt eine Spannungsvermehrung nur ganz vorübergehend und schwach angedeutet, während des Anlaufsstadiums der Krankheit vor. In Uebereinstimmung hiermit combinirt sich der primitive iritische Insult selten mit einem Glaucom, sondern es geschieht dies erst später, wenn bereits nach früheren Iritiden Verlöthung, Protrusion der Iris durch Flüssigkeit, u. s. w. zurückgeblieben sind. Allein es kommen Ausnahmsfälle vor, in denen Glaucom mit einer plastischen Iritis und gewissermaassen unter dem Bilde derselben auftritt. Die Pupille verengt sich, widersteht in der Regel von Anfang an in sehr hartnäckiger Weise dem Einfluss der Mydriatica, es zeigt sich starke pericorneale Injection, an welcher neben den vorderen Conjunctivalgefässen auch das episclerale Netz durch Verbreiterung seiner Venenstämme lebhaften Antheil nimmt. Das Kammerwasser ist vergleichsweise zu der typischen Glaucomform wenig getrübt und auch die Hornhaut wenig beeinträchtigt. Die vordere Kammer aber flacht sich ab, der Bulbus wird abnorm hart und das Sehvermögen

sinkt in einer disproportionirten Weise. Schreitet die Therapie nicht ein, so entwickelt sich excavatio nervi optici. — Dieses Auftreten habe ich fast nur an dem zweiten Auge beobachtet, nachdem das erste bereits seit längerer Zeit glaucomatös war; ob dies lediglich dem Zufalle zuzuschreiben ist, kann ich bei dem seltenen Vorkommen der fraglichen Erscheinungsweise nicht beurtheilen. Zuweilen war das betreffende Auge bereits mit excavatio nervi optici (glaucoma simplex) behaftet und das Auftreten der Iritis markirte gewissermaassen den Uebergang in ein entzündliches Glaucom. In andern Fällen aber war das Auge bis zum Auftreten der Iritis völlig gesund gewesen. In Summa weicht das Krankheitsbild von dem typischen entzündlichen Glaucom nur durch die Pupillarverengung (statt der Mydriasis) und geringere Trübung des Kammerwassers ab. Statt der üblichen Iritis serosa bildet gewissermaassen eine plastische Iritis die Theilerscheinung des acut-glaucomatösen Processes. Während dort der Pupillarrand nicht mit der Kapsel verlöthet ist, und deshalb die Compression der Ciliarnerven ungehindert Mydriasis hervorruft, ist hier der Pupillarrand bereits in dem Zustande der Myose gebunden, so dass die Zunahme des Augendruckes ohne den gewohnten Einfluss auf die Pupillenweite bleibt. Dieselbe Differenz in dem Character der Iritis erklärt das Ausbleiben der gewohnten Kammerwassertrübung. — Die Therapie dieser Form ist ganz dieselbe, wie des typischen entzündlichen Glaucoms, sie besteht in möglichst frühzeitiger Verrichtung der Iridectomie, mit allen Umsichten, welche die bereits eingeleitete Verlöthung des Pupillarrandes auferlegt.

Am nächsten unter allen entzündlichen Reizungen der Iris steht dem Glaucom unzweifelhaft die Iritis serosa, das heisst derjenige Process, der sich vorwaltend durch diffuse Trübung des Kammerwassers, Beschlag der hinteren Hornhautwand, Drucksteigerung in dem Kammerraum bei fehlender oder geringer plastischer Ausschwitzung

und Abwesenheit auffälliger Parenchymveränderung kennzeichnet. Dieser Process hat entsprechend seiner Eigenthümlichkeit, den Flüssigkeitsdruck in der vorderen Kammer zu steigern, auch an sich bereits die Tendenz den Glaskörperdruck zu erhöhen. Freilich kann durch die veränderte Lage der Iris und des Linsensystems — die vordere Kammer vertieft sich dabei oft recht auffällig — ein Theil des Drucks abgeschnitten werden, doch kann dies immerhin nur in unvollkommener Weise geschehen. Aendert sich vollends die Lage des Diaphragma nicht, so muss angenommen werden — und die Palpation beweist es — dass der Glaskörperdruck in einer adäquaten Weise steigt. Eine gewisse, wenn auch geringe Erhöhung des Augendruckes ist deshalb bei Iritis serosa allemal anzunehmen, und wenn dieselbe, trotz des längeren Acmestadiums der Krankheit doch nur in einem Theil der Fälle zu glaucomatösen Consequenzen führt, so liegt dies lediglich darin, dass überhaupt bei jüngeren Individuen die Disposition zur excavatio nervi optici verhältnissmässig gering ist.

Wo indessen durch irgend einen anhaltenderen Stimulus die Druckerhöhung sich verlängert oder das gewöhnliche Maass übersteigt, z. B. wo Quellung der entkapselten Linse oder Linsenluxation die Ursache abgiebt, da sehen wir in jeder Lebensperiode, selbst in der frühen Kindheit, Glaucom sich der Iritis serosa anschliessen. Der fragliche Process wird in letzterer Richtung um so gefährlicher, je älter die Patienten sind. Wenn sich bei Individuen in der vorgerückten Lebensperiode diffuse Trübung des Kammerwassers mit Trägheit der Pupille und Reizerscheinungen herausstellt, soll allemal sofort an die Entstehung eines Glaucoms gedacht werden. Ist vollends bei Gegenwart dieser Symptome die vordere Kammer abgeflacht und die Pupille deutlich erweitert und starr, so kann man bereits vor der Palpation auf die Entwickelung von Glaucom schliessen; denn wenn bei entzündlicher Trübung des Kam-

merwassers eine Zunahme des Druckes in der vorderen Kammer annehmbar erscheint, so müsste bei normalem Stande des Glaskörperdrucks, das Diaphragma zurückweichen und die vordere Kammer sich vertiefen. Findet das Umgekehrte statt, so darf auch geschlossen werden, dass der Glaskörperdruck in noch stärkerem Maasse erhöht ist, als wir es vom Kammerwasserdruck vermuthen. Wenn ferner bei einer einfachen Iritis serosa Trägheit und leichte Erweiterung der Pupille vorkommt, so wirkt doch die Druckerhöhung hier nur auf die Leitung der peripheren Strecken der Ciliarnerven in der Iris selbst und kommt es nie zu einer erheblichen Mydriasis mit Starrheit der Pupille, wie sie die glaucomatöse Druckerhöhung resp. die Compression der Ciliarnerven in ihrem ganzen intraocularen und intrascleralen Verlauf herbeiführt.

Die Iritis serosa ist übrigens bekanntlich weit häufiger eine complicirte oder inducirte, als eine einfache und genuine Krankheitsform. Die gewöhnliche Complication besteht in einer serösen Chorioiditis mit diffusem Glaskörperleiden oder in äquatorialer Chorioiditis (Cyclitis) mit membranös-flockigen Glaskörperopacitäten. Sind solche Complicationen vorhanden, so ist der Process auch anderen Gesetzen hinsichtlich des Augendrucks, auf welche wir bei Besprechung der Aderhautleiden zurückkommen werden, unterworfen. Ist die Iritis serosa Epiphänomen eines Hornhautleidens z. B. einer pannösen Keratitis, einer Cornea globosa u. s. w., so müssen auch, wovon oben die Rede war, diese Grundzustände ihren Einfluss auf den Verlauf und die Therapie einmischen. Die von Iritis serosa abhängigen Glaucomformen werden, je nach den Ursachen, sowohl einseitig als doppelseitig beobachtet.

Im Allgemeinen ist bei jeder Iritis serosa, welche zu glaucomatöser Druckvermehrung geführt, die Iridectomie am Platze. Die Erfolge werden, wenn nicht die Complicationen anders entscheiden, zufriedenstellend sein. Ist die

Iritis serosa mit ausgedehntem Glaskörperleiden, Hornhautectasieen u. s. w. complicirt, so wird die Prognose meist durch diese Zustände bestimmt.

Eine besonders häufige Entstehungsweise secundären Glaucoms geben die als Reste iritischer Processe zurückgebliebenen hinteren Synechieen ab. Im Allgemeinen ist die Gefahr einer späteren Erhöhung des Augendrucks eine desto grössere je ausgedehnter die Synechieen, doch sieht man zuweilen ganz umschriebene, spitz auslaufende Synechieen ein secundäres Glaucom hervorrufen. Es verhält sich die Sache ungefähr wie bei vorderen Synechieen, unter denen wir auch ausnahmsweise sehr umschriebene zu glaucomatöser Spannungsvermehrung führen sehen. Je älter die Patienten resp. je ausgeprägter die Disposition zur Drucksteigerung und (bei gleichem Druck) zur Entstehung von Sehnervenexcavation, desto grösser ist auch ceteris paribus die Gefahr der hinteren Synechieen in der fraglichen Richtung. Dieselbe hängt übrigens von einer Reihe von Nebenumständen ab. Multiple Synechieen disponiren mehr als vereinzelte, gegenüberliegende, wie mir scheint, mehr als nebeneinanderstehende; noch mehr aber als die Multiplicität fällt die Breite der Synechieen sowohl längs des Sphincters, als in radialer Richtung in die Wagschale. Trotz alledem kann bei sehr multiplen und ausgedehnten Synechieen der Augendruck durch das ganze Leben normal bleiben, ja es dürfte dies, numerisch genommen, die Regel bilden. Nur von dem Augenblicke an, wo die hintere Synechie, völlig circulär geworden, den Abschluss der Kammer bedingt, scheint mir die Steigerung des Augendrucks zu einer fast ausnahmslosen Regel zu werden. Natürlich darf man sich hierbei über die Gegenwart eines wirklichen Abschlusses nicht täuschen. Es stellt sich zuweilen bei der achtsamsten Besichtigung des Pupillarrandes so dar, als wenn bereits überall Verbindungen mit der Kapsel existirten und doch sind noch imperceptibele Lücken

vorhanden, welche den Flüssigkeitsaustausch unterhalten. Meines Erachtens giebt es kein anderes Kennzeichen für den wirklichen Abschluss der Kammer, als die beginnende Hervortreibung der Iris durch retroiridische Flüssigkeit. Sowie sich diese in der bekannten buckeligen Gestalt markirt, wird ein Ausbleiben secundären Glaucoms für die Dauer nicht zu erhoffen sein und hat man dem Patienten Glück zu wünschen, wenn diese Consequenz zur Zeit der Beobachtung noch nicht eingetreten ist. Dies Factum kann nicht genug urgirt werden, weil daraus für die Praxis der Grundsatz resultirt, bei circulärer Synechie unbedingt zu operiren, selbst wenn das Sehvermögen des Patienten sich angeblich stationär erhält*), während in den früheren Phasen der Krankheit der Ruin ohne Operation wenigstens nicht in dem nothwendigen Verlauf der Dinge liegt. Die durch synechia posterior herbeigeführten Glaucome werden, entsprechend dem Vorkommen des Primärleidens, sehr häufig monolateral, oft genug indessen auch bilateral beobachtet. —

Was die Erfolge der Iridectomie bei den von synechia posterior abhängigen Glaucomen betrifft, so darf man dieselben hinsichtlich des Augendrucks und Sistirung des functionellen Verfalls, als völlig befriedigend bezeichnen;

---

*) Geniessen die Patienten, wie es nicht selten vorkommt, trotz der buckeligen Hervortreibung der Iris noch einer relativ guten Sehschärfe, so darf nicht in Abrede gestellt werden, dass sich dieselbe durch die Iridectomie (sofern nicht stenopäische Apparate in Gebrauch gezogen werden) zuweilen um Einiges verringert. Entsprechend der künstlichen Pupille bleibt gewöhnlich, namentlich gegen die Sphincter-Zone hin, ein Rest des erkrankten Pigmentblattes stehen, wodurch die optischen Verhältnisse ungünstig beeinflusst werden, selbst wenn nach oben operirt wurde, wie es hier im Allgemeinen geschehen soll. Diese Eventualität einer gewissen Verringerung von S, in welcher man sonst ein Motiv für eine Beanstandung der Operation finden könnte, muss Angesichts der oben hervorgehobenen, unbedingt fatalen Consequenzen des sich selbst überlassenen Zustandes in den Kauf genommen, wenngleich den Kranken gegenüber prognostisch berücksichtigt werden.

jedoch ist, um den Effect bei sehr ausgedehnten Verwachsungen zu vervollständigen und zu sichern, zuweilen die Ausführung einer zweiten Iridectomie an der diametral gegenüber liegenden Stelle, nach später zu erörternden Grundsätzen, nothwendig. Das Sehvermögen wird natürlich von den optischen Verhältnissen und dem bereits evolvirten Grade von Sehnervenexcavation abhängen.

Es ist zuweilen als Einwurf gegen die Heilwirkung der Iridectomie die Thatsache hervorgehoben worden, dass Augen, welche mit Coloboma congenitum behaftet sind*) oder bei welchen aus optischen Gründen Iridectomie verrichtet worden ist, sich keiner Immunität gegen glaucomatöse Processe erfreuen. Gewiss kann eine solche Argumentation nur bei Denjenigen Eindruck machen, welche über die Pathogenese des Glaucoms und die Rolle, welche die Operation in dessen Sistirung spielt, wenig nachgedacht haben. Wir haben oft genug, und bereits in beiliegenden Blättern mehrfach darauf hingewiesen, dass bei dem Secundärglaucom die Iridectomie meist die Grundursache gänzlich unberührt lässt, und nur durch die Herabsetzung der secretorischen Reizbarkeit in die Succession der krankhaften Zustände verbessernd eingreift. Von der Mächtigkeit dieser Grundursache wird es abhängen, ob die Operation hierbei den therapeutischen Zweck erreicht oder nicht. Ist ein Coloboma congenitum mit chronischer Chorioiditis und Glaskörperleiden oder mit Verschiebung des Linsensystems verknüpft, wie es ja nicht selten beobachtet wird, so geben diese Zustände häufig mächtige Causalmomente ab, welche selbst durch eine kunstgerechte Glaucomoperation nicht neutralisirt werden würden. Dazu kommt, dass ja sehr häufig das Coloboma congenitum bei weitem die Eigen-

*) Auch bei totaler angeborener Irideremie habe ich zweimal (offenbar die Folge begleitender, aequatorialer Chorioiditis mit Glaskörperleiden) Druckexcavation constatirt.

schaften eines gegen Glaucom wirksamen Irisdefectes nicht erfüllt. Aehnliches gilt, wenn früher wegen optischer Uebelstände Iridectomie verrichtet wurde. Dieselben Ursachen, welche eine Zeit lang nur den optischen Zustand des Auge beeinträchtigen, wie Leucoma adhärens, Synechia posterior, können in einer späteren Periode eine wirksame Ursache für Steigerung des Augendruckes abgeben, gegen welche die nach optischen Prinzipien verrichtete Irisexcision unzureichend ist. Endlich kann sogar die frühere Iridectomie Schädlichkeiten herbeiführen, welche die Steigerung des Drucks anregen, wozu ich namentlich Einklemmungen der Iris in den Wundcanal (siehe unten) rechne.

Unmöglich kann ich diesen Ueberblick über die verschiedenen Abstammungen des Secundärglaucoms fortsetzen, ohne bei dem Linsensystem zu verweilen. Ob eine blosse Texturveränderung des Linsensystems ohne Stellungsanomalie und ohne Discontinuität der Kapsel, Glaucom veranlassen kann, möchte ich bis jetzt in Zweifel ziehen. Freilich habe ich es an fünf Augen, bei vier Individuen, erlebt, dass in der Reifungsperiode einer bis dahin völlig einfachen Cataract, acutes Glaucom ausbrach. Es handelte sich um Patienten, die behufs Cataractoperation meine Fürsorge erbeten hatten, bei denen eine achtsame Prüfung einen völlig einfachen, complicationslosen Zustand erwies, denen aber wegen unvollständiger Trübung der Corticalis noch ein Aufschub von einigen Monaten, resp. einem halben Jahr angerathen wurde. Während dieses Zeitraums brach in völlig typischer Weise ein acutes Glaucom, viermal sogar in höchst stürmischer Weise aus.*) Ich kann nicht

*) An sämmtlichen fünf Augen wurde Iridectomie vollführt, um das acute Glaucom zu bekämpfen und an 4 ward dann nach längerer Frist die Staaroperation verrichtet, drei Mal mit völligem, ein Mal mit halbem Erfolg. Während des acuten Glaucoms selbst die Staaroperation gleichzeitig mit der Iridectomie zu verrichten, würde ich

sagen, dass etwa während der Reifung eine ungewöhnlich starke Blähung der Staarrinde oder sonst irgend ein Umstand, der in eine nähere Relation zum Glaucom gebracht werden könnte, vorgelegen hätte und bin um so mehr geneigt, hier keine ursächliche Abhängigkeit anzunehmen, als wirklich die Frequenz des Vorkommnisses verschwindend klein ist, gegen die Summe von Cataractösen, welche vor der Reifung in Beobachtung kommen. Es ist vielmehr entweder eine einfache Zufälligkeit zu präsumiren oder auch wohl die successive Bethätigung einer und derselben Grundursache: denn bei unserer Unkenntniss der tieferen Ursachen sowohl des cataractösen Processes, als des Glaucoms, können wir es nicht abweisen, dass ein und dieselbe Anomalie, sei es Gefässerkrankung oder etwas anderes, unter wechselnden Nebenumständen bald für die eine, bald für die andere der beiden Krankheitsformen den Anstoss giebt.

Was ebenfalls gegen eine Dependenz des glaucomatösen Processes von der Blähung der Corticalis in den betreffenden Fällen spricht, ist der ausgesprochene acut entzündliche Character des Glaucoms. Die meisten secundären Glaucome, mit Ausnahme etwa derjenigen, welche durch intraoculare Tumoren heraufbeschworen werden, treten entweder als einfache Drucksteigerungen ohne Trübungen der Medien (glaucoma simplex) oder als subacut-inflammatorische Processe (Iritis resp. Iridochorioiditis serosa remittens mit Drucksteigerung) auf. Kommt es zu einem fulminanten entzündlichen Insult, so geht demselben fast ausnahmslos einer dieser beiden Zustände als primordiale

---

entschieden widerrathen, da bei einem etwaigen, unter diesen Umständen nicht sicher zu vermeidenden Glaskörpervorfall sehr leicht eine deletäre Chorioidalblutung eintreten könnte. An einem der vier Individuen trat das acute Glaucom in einer fast congruenten Weise auf beiden Augen, kurz vor der Reife der Cataract, successive in einem Zeitabstande von fünf Monaten auf.

Krankheitsphase voraus. In den betreffenden Fällen war wie erwähnt allemal der Glaucominsult ein exquisit-inflammatorischer (4 Mal ein stürmischer), während die kurz vorher beziehentlich auf eine Cataractoperation genau, namentlich auch hinsichtlich auf den Augendruck, untersuchten Augen, nicht das mindeste Anomale ergeben hatten.

Weisen wir hiernach einstweilen eine Causalbeziehung der Cataractbildung zum Glaucom zurück, so giebt das Linsensystem zweifelsohne einen sehr häufigen Anstoss zum Secundärglaucom ab, sowie es in irgend einer Weise eine anomale Stellung annimmt. Wir müssen, so lange die Continuität der Linsenkapsel erhalten ist, hierbei annehmen, dass der Linsenkörper, theils durch die Dehnung der Zonula, welche sich mittelbar auf die Ciliargebilde fortpflanzt, theils auch durch directe Belastung der Iris und der Ciliargebilde, secretorische Reizung anzufachen im Stande ist. Zunächst ist es bekannt, dass von den mit angeborner Luxation der Linse behafteten Augen, ein nicht unbeträchtlicher Theil später glaucomatös wird. Nächstdem spielt die Verschiebung der Linse neben der Sprengung der Kapsel die wichtigste Rolle bei der Entstehung des traumatischen Glaucoms (s. unten). Am schlagendsten vielleicht für die Betheiligung der Linsenverschiebung an der Glaucomproduction, sind ferner diejenigen Fälle, in denen durch intraoculare Erkrankungen, z. B. Glaskörpererweichung, allmählig die Anheftungen der Linse zerstört werden und in denen wir, nachdem zuvor niemals eine Steigerung des Augendrucks vorhanden war, dieselbe erst dann eintreten sehen, wenn das Linsensystem in einem gewissen Maasse aus seiner Stellung weicht. Endlich gehören hierher, wenn auch unter complicirenden Nebenumständen, diejenigen Fälle, in denen nach Hornhautdurchbrüchen und theilweise Ruptur der Zonula, aber ohne Sprengung der Kapsel, das Linsensystem eine schiefe

Stellung angenommen hat, gegen eine narbige Partie drängt oder gar nach totaler Zerstörung der Zonula in eine Staphylomhöhle vorfällt — allgemein bekannte Vorkommnisse, deren theilweise schon oben gelegentlich der ectatischen Hornhautnarben gedacht worden ist. —

Es bietet ein hohes Interesse die Detailumstände bei der Glaucomentwickelung nach Linsenverschiebung zu verfolgen. Fast scheint es, als wenn unbedeutende Lockerungen resp. Zerstörungen der Zonula, an welche sich nur eine geringe Stellungsanomalie oder abnorme Beweglichkeit (Schwanken) der Linse knüpft, von grösserer Gefahr hinsichtlich einer Drucksteigerung seien, als solche, bei denen die Linse ihre natürliche Anheftung vollkommen verliert und nunmehr einem excursiven Ortswechsel verfällt. Die eigentlichen Wanderlinsen werden, wenn sie nicht etwa verkalkt sind — und dann unterliegen ja die Augen bereits tiefgehenden anderweitigen Veränderungen — meist nur zum Ausgangspunct von Glaucom, wenn sie periodenweise das Diaphragma vordrängen, oder sich in der Pupille, resp. zwischen Hornhaut und Iris einklemmen. Wahrscheinlich beruht die grössere Gefahr der unvollkommenen Luxationen darin, dass dieselbe eine stete Dehnung des noch erhaltenen Theils der Zonula, mittelbar der Ciliartheile, unterhalten. —

Die Form der durch Linsenverschiebung entstehenden Glaucome ist zuweilen die der einfachen Drucksteigerung. (glaucoma simplex) meist aber die der remittirenden Iritis serosa mit Drucksteigerung. Sehr häufig sieht man alsdann das Kammerwasser sich trüben, resp. die Exacerbationen des Secundärglaucoms hervortreten, wenn die Linse gerade gewisse Stellungen annimmt, z. B. die Iris vordrängt, sich in die Pupille einklemmt u. s. w. Die betreffenden Glaucomformen werden, je nach den ursächlichen Verhältnissen, sowohl einseitig als doppelseitig beobachtet. —

Ausserordentlich schwierig ist es sich über die Therapie der von Linsenluxationen abhängigen Secundärglaucome auszusprechen. Von der Punction der vorderen Kammer ist im Allgemeinen nichts zu erwarten und theilen sich die Indicationen zwischen der Entfernung der dislocirten Linse und der Iridectomie. Beide Operationen erfordern die grösste Umsicht und sind nicht ohne Gefahr. Da der Raum der vorderen Kammer hier mit dem Glaskörperraum frei communicirt und ausserdem der Augendruck gesteigert ist, so steht es nicht in der Macht des Operateurs den Austritt des Glaskörpers zu verhüten. Dieser aber vergesellschaftet sich bei glaucomatöser Drucksteigerung gar leicht mit deletären intraocularen Blutungen. Die ungleich gefährlichere von beiden Operationsweisen ist jedenfalls die Linsenextraction und wir werden deshalb bei diesen Glaucomformen der Iridectomie, wenn sich von derselben irgend Erfolg erwarten lässt, den Vorzug geben. In der That pflegt dieselbe, da wo es sich um mässige Verschiebungen der Linse, beispielsweise mit umschriebener Hervordrängung des Diaphragma's handelt, den therapeutischen Zweck zu erreichen. Wenn wir gerade, wie es geschehen soll, die durch das Linsensystem bedrängte Irisportion excidiren, so wird nicht allein die von dieser Irisportion ausgehende secretorische Reizung beschwichtigt, sondern vermuthlich auch die anstossende Partie der Ciliargebilde wesentlich umgestimmt und somit der glaucomatösen Tendenz entgegengearbeitet, so wenig auch die Grundursache derselben beseitigt wird. Chloroform ist bei der Operation zur Beseitigung des Muskeldrucks, der die Gefahren sehr steigert, dringend zu empfehlen. Nächstdem muss auf das Sorgfältigste für möglichst periphere innere Wunde gesorgt werden, weil sonst der in die vordere Kammer tretende Glaskörper die Iris rückwärts drängt und deren Vorfall resp. deren kunstgerechtes Fassen verhindert, wie es mir im Anfange meiner Praxis mehrere Male er-

gangen ist; endlich sollen alle Vorsichten nach der Operation, in Sonderheit die Application exacter Verbände noch strenger und länger als sonst durchgeführt werden. Trotz alledem können auch nach der gelungensten Operation unter den fraglichen Conjuncturen, böse Zufälle, wie Cyclitis oder selbst Netzhautablösung eintreten. So indicirt die Operation ist, wenn unter dem Einflusse von mässiger Linsenverschiebung der Augendruck steigt, so ist deshalb jedenfalls prognostische Vorsicht nothwendig. Wir können uns in Summa nur dahin aussprechen, dass der grössere Theil der durch Linsenverschiebung bedingten Secundärglaucome in einer kunstgerechten und hinsichtlich der Oertlichkeit wohlbedachten Iridectomie sein Heilmittel finde, während in einem geringeren Theil die Operation theils von gefährlichen Folgen begleitet wird, theils ohne ausreichenden Einfluss bleibt.

Findet letzteres statt, so giebt die Extraction der Linse, zu welcher von vornherein geflüchtet werden muss, falls es sich nicht bloss um mässige Verschiebung, sondern um völlige Auslösung der Linse aus ihren natürlichen Anheftungen handelt, das ultimum refugium ab. Die Eventualität des Glaskörpervorfalls und nachfolgender Cyclitis tritt bei derselben noch weit mehr hervor als bei der Iridectomie.

Während hier im Allgemeinen die Extraction des gesammten Linsensystems incl. der Kapsel zu erstreben ist, so geht man besser von diesem Princip ab, wenn die luxirte Linse in die vordere Kammer eingeklemmt und mit der hinteren Hornhautwand verlöthet ist, wie ich es bei den, aus der ersten Lebensperiode herrührenden Linsendislocationen mehrfach beobachtete; alsdann ist es wohl am gerathensten, sofort die Lanze entsprechend der Region der Verklebung in die Linsensubstanz einzusenken, damit diese Letztere unmittelbar die Wunde ausfüllt und so gegen frühzeitigen Glaskörperaustritt schützt. Ich bin in dieser Weise einige Male zum Zweck gekommen, ohne dass überhaupt irgend welcher Glaskörper sich darbot. — Im Uebrigen

sind die Fälle so ausserordentlich verschieden, dass es nicht möglich ist, für das einzuschlagende Extractionsverfahren allgemein gültige Grundsätze aufzustellen. Hauptregel wird es sein, den Schnitt — der Linearschnitt ist hier wohl durchgängig der vorzüglichste, um so mehr, als er die Excision der Iris nicht involvirt — so anzulegen, dass man der Einstellung der verschobenen Linse möglichst sicher ist, und ein Entgehen derselben mit Einsenkung in den Glaskörper verhütet. Begreiflicherweise reden wir hier nicht von den, meist ohne Schwierigkeit auszuführendenden Extractionen verkalkter Linsen, welche theilweise oder gänzlich in die vordere Kammer hinübergewandert sind. Es handelt sich bei denselben allemal um veraltete iridocyclitische Processe mit Erblindung und weit mehr um atrophische als um glaucomatöse Augen.

Von dem Falle einfacher Dislocation der Linse innerhalb der unverletzten Kapsel ist wesentlich zu unterscheiden die Production der Secundärglaucome durch die sogenannten Quellungsvorgänge, welche der Verletzung der Linsenkapsel folgen. Dass diese Vorgänge gerade mit Rücksicht auf den Augendruck besonders gefährlich sind, ist aus der Geschichte der Augenverletzungen und Operationen zur Genüge bekannt. Die Discision des Staars ebenso wie traumatische Cataractbildung werden aus mehrfachen Ursachen an älteren Leuten weit leichter zur Quelle der Glaucombildung, als an Kindern und jüngeren Leuten. Zunächst nimmt die Härte der Linsensubstanz und hiermit deren reizender Einfluss mit den Jahren zu. Zweitens wächst die secretorische Reizbarkeit des Auges, es stellt sich die Steigerung des Augendrucks ceteris paribus mit zunehmenden Jahren eher ein. Drittens wird, bei gleichem Augendruck, die Disposition zur Sehnervenexcavation grösser. Wir sehen Kinderaugen unter dem Einflusse traumatischen Staares nicht selten mehrere Wochen, selbst Monate hindurch in dem Zustande er-

heblich vermehrter Spannung (mit Iritis serosa) verharren, ohne dass der Sehnerv leidet, während dies an Adulten oder gar an älteren Individuen kaum beobachtet wird. Schon aus diesen Ursachen, abgesehen von der langsameren Resorption der Kernsubstanz und der mit den Jahren wachsenden Frequenz plastischer Reactionen, müssen wir mit der Discisionsmethode immer zurückhaltender werden, jemehr die Patienten dem kindlichen Alter entrückt sind. An älteren Leuten sieht man bereits ganz unbeträchtliche Quellungen einzelner Linsenbröckel secundäres Glaucom hervorrufen, während im kindlichen Alter selbst eine starke und allgemeine Quellung, wenn sie nicht längere Zeit hindurch auf die hintere Irisfläche drängt, meist ohne diese Consequenz bleibt.

Das Vorfallen von Linsenfragmenten in die vordere Kammer ruft zwar leicht pericorneale Injection, Hyperämie der Iris, schlimmen Falls plastische eitrige Iritis, aber nicht leicht Drucksteigerung hervor. Diese resultirt allemal aus der Einwirkung der quellenden Linsensubstanz auf die hintere Fläche der Iris und ist Hervordrängung der Iris gegen die Hornhaut eigentlich dasjenige, was die Gefahr verkündet und worauf wir hinsichtlich etwaiger Eingriffe besonders zu achten haben. — In gleicher Weise wie der Discision und den Linsenverwundungen sieht man Secundärglaucom der Reclination folgen und ist hier die Consequenz begreiflicherweise um so deletärer, als wir ihr durch die Therapie kaum beikommen können. Während das, der Discision und der cataracta traumatica folgende Glaucom fast ausschliesslich die Form der Irido-chorioiditis serosa remittens annimmt, beobachtet man nach Reclination, wo die secretorische Reizung wohl meist vom Ciliarkörper und dem vorderen Aderhautabschnitt ausgelöst wird, nicht selten die Form des glaucoma simplex, noch dazu von sehr schleichendem Verlauf, so dass man sich gut erklärt, wie manche ältere Autoren ohne Würdigung der Palpation und des Augen-

spiegelbefundes lediglich complicirende amaurotische Prozesse vor sich zu haben glaubten. Die Drucksteigerung kann übrigens später mit Verkleinerung der Linse wieder zurückgehen und somit ein Stillstand in dem Processe eintreten. Zuweilen ist der Stand des Drucks bei dem Reclinations-Glaucom ein sehr wechselnder; dann sind aber meist ephemere Trübungen der Medien während der Druckparoxysmen zugegen.

Die Erkenntniss und richtige Behandlung der den Linsenverletzungen und Operationen folgenden Drucksteigerungen bildet einen der wichtigsten Gegenstände der Praxis. Gehen doch nach penetrirenden Verwundungen fast eben so viele Augen durch diese Secundärzustände, als durch die ursprünglichen Verletzungen zu Grunde. Bei den Discisionen hat man allerdings gelernt, theils durch richtige Stellung der Indicationen, theils durch kunstgerechte Technik, die, hinsichtlich der Druckzunahme gefährlichen Quellungsgrade bis auf seltene Ausnahmen zu umgehen. Es war besonders die Beschränkung der Discisionsmethode auf das frühere Lebensalter, nächstdem die Vorausschickung einer Iridectomie nach oben für gewisse Formen, endlich aber die Verbannung der Scleraloperation hinsichtlich der Prophylaxe der Secundärglaucome von entscheidender Wichtigkeit. Bei den vielen Gründen, welche für die ausschliessliche Verrichtung der Keratonyxe angeführt worden, ist in der That nur einer schlagend, dieser aber auch in völlig durchgreifender Weise, nämlich die Berücksichtigung des Umstandes, dass man nur bei einer steilen Führung der Nadel die Grösse der Kapselwunde, von welcher im wesentlichen der spätere Quellungsgrad abhängt, berechnen kann, was bei der, der Scleronyxe zugehörigen Nadelführung absolut unmöglich ist. Trotz alledem kann in exceptionellen Fällen, ohne Verschulden des Operateurs, ein die Verträglichkeit des Auges überschreitender Quellungsgrad eintreten, nämlich dann, wenn bei

besonders quellbaren Cataracten (Schichtstaaren, hinteren Corticalstaaren) die eingeleitete Imbibition des Linsenkörpers selbst die gemachte Kapselwunde weiter aufsprengt.

Bei kindlichen Individuen rathe ich im Allgemeinen, sowohl nach Discisionen als nach Verletzungen, wegen vorhandener Linsenquellung nicht allzu rasch mit einem Eingriff bei der Hand zu sein. Ich glaube, dass in dieser Beziehung jetzt ziemlich viel gesündigt wird, weil die Gefahr der Linsenquellung gerade in der neueren Literatur vielfach zur Sprache gebracht worden ist. Kindliche resp. jugendliche Augen vertragen, wie oben angeführt, selbst eine erhebliche Vermehrung des Augendrucks eine gewisse Zeit hindurch ohne Gefahr; der neue Eingriff, ohne Noth verrichtet, kann sehr leicht die Vollständigkeit des Resultats trüben oder selbst einen unglücklichen Ausgang verschulden. Für mich ist immer neben der Spannungsvermehrung und den damit in Verbindung stehenden Symptomen (Ciliarneurose, partielle Iridoplegie u. s. w.) die Protrusion der Iris von besonderem Werthe. Wo diese fehlt oder nur auf kleinere Bezirke beschränkt und schwach angedeutet ist, darf, bei Vermeidung der Schädlichkeiten, Atropin u. s. w, sehr wohl eine Exspectative eingeschlagen werden, um so dreister, je kindlicher das Alter des Patienten. Stellen sich dagegen deutliche Vorboten von secundärem Glaucom ein oder ist dasselbe gar bereits vorhanden, so darf natürlich nicht gezögert werden. Die Indicationen theilen sich auch hier zwischen einfacher Iridectomie, Staarextraction und Verbindung beider Methoden. Bei kindlichen Individuen wird es sich füglich nur um Linsenextraction durch einfachen Linearschnitt oder um modificirte Linearextraction handeln, da die Linse, wenn sie einmal so gefährliche Folgen herbeigeführt, hier allemal in toto stark genug gequellt ist, um selbst aus einem kleineren Linearschnitt leicht auszutreten. Sind die Individuen aber älter und verschuldet vielleicht eine ganz partielle Quellung der Linse durch

ihre Gegenwirkung gegen die hintere Irisfläche die gefürchtete Drucksteigerung, während das Gros der Linse noch nicht abnorm imbibirt ist, so wird man durchschnittlich mit der einfachen Iridectomie entsprechend der bedrängten Irispartie weitaus am besten fahren, indem man nöthigenfalls die Staarextraction später unter besseren Conjuncturen nachschicken kann. Sind die Patienten über die erste Jugend hinweg und die allgemeine Aufquellung der Linse wenigstens im Gange, so liefert der periphere Linearschnitt meist die beste Aushülfe. — Ist das secundäre Glaucom nicht bereits hochgradig entwickelt, *) so pflegen die Resultate der Chirurgie auf diesem Felde recht befriedigend zu sein; doch bleibt im Gebiete der Discision immer die Prophylaxis gegen die erwähnten Conjuncturen zur Sicherung reiner Resultate die beste Regel. Ziemlich trostlos verhält sich die Sache bei dem Reclinationsglaucom. Die Iridectomie dürfte demselben nur höchst ausnahmsweise Einhalt thun. Kann man der dislocirten Linse habhaft werden, so giebt deren Entfernung noch die besten Heilchancen, ist indessen mit sehr grosser Gefahr verknüpft.

Schliesslich noch einige Worte über den Einfluss der Aphakie bei Steigerung des Augendrucks. Es gab eine Zeit, in welcher die Ansicht theilweise Raum gewonnen hatte, dass die Gegenwart des Linsensystems einen wichtigen Factor bei der glaucomatösen Drucksteigerung in sich schliesse und dass der Defect desselben eine relative Immunität gegen glaucomatöse Zustände bedinge. Auf dieser Annahme wurden sogar Curvorschläge begründet und die Entfernung des Linsensystems statt der Iridectomie als Mittel gegen Glaucom ernsthaft vorgeschlagen. Sehr bald zeigte sich indessen die völlige Haltlosigkeit jener Ver-

*) Zur Prüfung des Gesichtsfeldes sind, falls starke Diffusion des Lichtes durch die quellende Linsensubstanz die Projectionsversuche beeinträchtigt, hier besonders die Phosphens von practischem Werthe.

muthungen, es häuften sich Beobachtungen von Glaucomen an Augen, deren Linsensysteme durch congenitale Krankheiten bis zu dürftigen Rudimenten geschrumpft waren, sodann wurden auch bald Glaucome an Augen constatirt, welche Staaroperationen durchgemacht hatten. Freilich kann sich hierbei die Pathogenese theilweise so herausstellen, dass das Glaucom schon während der Resorptionsperiode auf Grund der Quellungsvorgänge, seinen Ursprung nahm und später nach vollendeter Aufsaugung, als ausgebildete Krankheit zurückblieb; aber auch nach Extraction der Linse sind glaucomatöse Zustände, z. B. da, wo Iriseinklemmungen oder zerrende Narben entstanden, in genügender Anzahl beobachtet worden und für die Nachstaaroperation kann sogar wie es Bowman (s. Ophth. Hosp. Rep. Vol. IV., part. IV. pag. 365) hervorgehoben hat, die Entstehung einer gewissen Glaucomform eine bemerkenswerthe Rolle unter den bösen Consequenzen spielen, auf welche wir bei Gelegenheit des durch Operationen herbeigeführten Glaucoms noch zurückkommen werden. Endlich sind auch nach Traumen der verschiedensten Art, welche von Austritt oder Schwund der Linse begleitet resp. gefolgt waren, glaucomatöse Zustände in genügender Anzahl constatirt. Nach alledem ist von einer auch nur relativen Immunität aphakischer Augen gegen glaucomatöse Processe keine Rede, und verringert die Entfernung des Linsensystems die glaucomatöse Disposition nur eben da, wo diese letztere durch krankhaftes Verhalten der Linse selbst (Dislocation oder Berstung) angefacht war.

Begeben wir uns nunmehr zu den krankhaften Zuständen der Aderhaut. Die acute plastische und eitrige Chorioiditis (ebenso wie die genuine, eitrige Hyaloiditis) steigert den Augendruck nur ganz vorübergehend im stadium incrementi; sowie die Acme der Krankheit überschritten ist, erfolgt eine tumultuarische Aufsaugung der Augenflüssigkeiten mit Herabsetzung des Augendruckes

resp. Entwicklung von phthisis bulbi. — Dass wir den Process, der das acute entzündliche Glaucom constituirt, geradezu als eine seröse Chorioiditis anzusprechen haben, ist bei anderen Gelegenheiten, und auch Eingangs dieser Abhandlung, erörtert worden. Es bleibt indessen die Frage offen, ob dieser Process sich nur durch die begleitende Druckzunahme, etwa durch eine specielle Erregung der secretorischen Nerven, oder auch durch sonstige Criterien, von anderen Formen seröser Chorioiditis unterscheide. Wir beobachten in der That ziemlich häufig krankhafte Aderhautprocesse, die sich, bei geringen, wenn überhaupt nachweisbaren, Gewebsveränderungen, vorwaltend durch Trübung des corpus vitreum kennzeichnen und sich mit Iritiden von ganz ähnlichem Gepräge vergesellschaften. Vor der Hand scheint indessen, selbst abgesehen von dem Augendruck, eine qualitative Differenz zwischen diesen und der glaucomatösen Chorioiditis-Form in der Art der Glaskörpertrübung zu beruhen. Wir haben noch wenig exacte Kenntnisse über die Gestaltung der letzteren beim acuten Glaucom, allein wir wissen jedenfalls aus den Erfolgen der Therapie, dass sie (vermuthlich völlig diffus) sehr rasch spurlos zurückgehen kann, dass selbst bei längerem Bestande derselben der eigentliche Bau des Glaskörpers nicht alterirt, die Hyaloidea nicht zerstört zu werden pflegt. Dagegen ist in der gewöhnlichen nicht-glaucomatösen Form von Iridochorioiditis serosa die Glaskörperopacität, wenn auch theilweise diffus, doch immer zum Theil in morphologisch abgrenzbare Producte aufzulösen, der Bau des Glaskörpers leidet dabei (Verflüssigung), die Septa der Hyaloidea resp. die natürlichen Anheftungen der Linse unterliegen, wenn der Process einen höheren Grad erreicht und sich protrahirt, zunehmenden Defectuositäten. Freilich kann der Glaskörper seine normale Durchsichtigkeit wiedergewinnen, doch geschieht dies nur in der Minderzahl der Fälle in vollkommener Weise und dann allemal langsam. Stellen

wir uns hiernach die dem entzündlichen Glaucom zu Grunde liegende Chorioiditis serosa, auch abgesehen von dem Verhalten des Augendrucks, als einen morbus sui generis vor, bei welchem der Glaskörper qualitativ weit weniger leidet, als dort, so spricht sich doch die Verwandtschaft mit den sonstigen Fällen von Chorioiditis serosa durch die ziemlich häufige Entwickelung secundären Glaucoms bei diesen letzteren aus.

So manche Fälle serōser Chorioiditis geben allerdings während ihres gesammten Verlaufs zu keiner namhaften Veränderung des Augendrucks Veranlassung, nach anderen recht zahlreichen sehen wir sogar, mit oder ohne Hinzutreten subretinaler Exsudation, negative Druckschwankungen, endlich wohl gar Phthisis bulbi sich entwickeln. Diesen aber stehen solche gegenüber, in denen zunächst, gewöhnlich mit periodischer Steigerung der Glaskörpertrübung und auch der Kammerwassertrübung, falls Iritis vorhanden ist, positive Druckschwankungen eintreten und endlich eine bleibende Steigerung des Augendrucks mit glaucomatōsen Consequenzen zu Stande kommt. Es ist nicht möglich zu sagen, warum bei scheinbar gleicher Entstehungsweise bald die eine, bald die andere Tendenz sich geltend macht. Eine Rolle spielt jedenfalls das Alter des Patienten, mit welchem ja im Allgemeinen die Disposition zur Vermehrung des Augendrucks wächst. Zuweilen giebt das Verhalten des Linsensystems den Ausschlag. Insofern die serōse Iridochorioiditis neben den Septa der Hyaloidea auch die Zonula zum Schwunde bringt, geräth die Linse in Schwankungen oder in dauernde Verschiebung und wird, wie es oben erörtert worden, zum Ausgangspunct glaucomatōser Drucksteigerung. Mit alledem ist aber die Sache nicht erschöpft, und müssen wir, um die divergirende Richtung der Fälle zu erklären, zur Annahme individueller Differenzen der secretorischen Erregbarkeit von breitem Spielraum flüchten.

Was wir übrigens heutzutage unter dem Namen Cho-

rioiditis serosa zusammenfassen, ist ein Complex verschiedener Krankheiten, welche die Pathologie mehr und mehr auseinanderhalten wird, je mehr sie in die Details der Pathogenese eindringt. Wir finden zunächst Zustände, welche sich, bei sehr geringen oder fast gänzlich fehlenden Reizerscheinungen, vorwaltend durch diffuse, nur hier und da fein membranöse Glaskörperopacitäten kennzeichnen. In der Aderhaut selbst ist, so weit aus der ophthalmoskopischen Untersuchung bei dem Zustande des Glaskörpers und der mitunter begleitenden Kammerwassertrübung Resultate gewonnen werden können, nichts zu entdecken und auch später, wenn sich die Trübung ausreichend gelichtet hat, können wir keine wesentliche Chorioidalanomalien feststellen. Wäre der Process nicht häufig gebunden an seröse Iritis, mit welcher er auch sonst die grösste Analogie hat, so könnte man wohl in demselben statt eines Chorioidalleidens, ein genuines Glaskörperleiden (chronische Hyaloiditis) erblicken. Eben dieser Process veranlasst häufig die Entstehung einer punctirten hinteren Polar- und Corticalcataract, welche man zuweilen, nachdem der Glaskörper sich längst wieder gelichtet hat, als Rest der Krankheit zurückbleiben sieht, ebenso wie die punctirten Trübungen in der Aequatorialzone der Linse sich als Reste einer längst verklungenen serösen Iritis darbieten. Auch sehen wir in der Regel bei dieser Form die völlige Lichtung des Glaskörpers, wenn auch langsam (im Vergleich zur glaucomatösen Chorioiditis), wieder eintreten. Die Zonula pflegt, wenn überhaupt, nur in untergeordneter Weise (partielle Defectuositäten) zu leiden. Nächstdem kommt eine, unter deutlicheren, meist remittirenden Reizsymptomen auftretende, theilweise diffuse, theilweise aber fetzig-membranöse und flockige, sehr verbreitete Glaskörperopacität gleichzeitig mit Andeutungen äquatorialer Aderhautveränderungen vor. Anfänglich können diese Veränderungen entgehen, später aber, wenn die Glaskörpertrübung sich herdweise zusammenzieht und die Aderhautpigmentirung mehr leidet, kommen

sie deutlicher zu Tage. Eine völlige Integrirung des Glaskörpers gehört zu den Seltenheiten; die Septa der Hyaloidea, unter Umständen auch die Zonula werden mit fortbestehender Krankheit zum Schwunde gebracht. Iritis ist die gewöhnliche Begleiterin, geht indessen dem Glaskörperleiden seltener voran, als sie ihm folgt und hat auch mehr eine gemischte, theilweise plastische (mit Bildung hinterer Synechien einhergehende) als rein seröse Form. — Zwischen beiden Chorioiditis-Formen bestehen alle erdenklichen Uebergänge, welche zur Zeit noch die gemeinschaftliche Bezeichnung motiviren. Beide können nun zum Ausgangspunct secundärer Drucksteigerung werden, doch scheint der erstere Typus eine weit nähere Beziehung zum glaucomatösen Processe zu haben; der letztere ergiebt unendlich häufiger den Ausgang in Netzhautablösung und Phthisis bulbi, führt zum Glaucom vorwaltend nur im vorgerückteren Lebensalter und bei consecutiv eingeleiteter Linsenverschiebung.

Es muss hier noch ein Vorkommniss Erwähnung finden, welches für die Lehre der Chorioiditis und dann auch wieder für die Auffassung einzelner Formen von glaucoma simplex (siehe unten) von Wichtigkeit ist. Man beobachtet nämlich nicht gar selten, dass Augen, die an hinteren Polar- und Cortical-Cataracten leiden, und bei achtsamster Untersuchung keine Spur eines Glaskörperleidens darbieten, in secundäres Glaucom verfallen. Ich glaube nun mit grosser Wahrscheinlichkeit, dass diese Staartrübungen die Reste einer früheren, hinsichtlich des Glaskörpers rückgängigen Chorioiditis waren, dass aber, selbst nach dem scheinbaren Ablauf des Grundleidens, doch an solchen Augen noch ein abnormer Znstand der Aderhaut (Chorioiditis latens) fortbesteht, der sich gelegentlich durch Herbeiführung eines Secundärglaucoms bethätigt*).

*) Bekanntlich besitzen eben diese Augen mit hinteren Polar- und Corticalstaaren eine ausserordentliche Vulnerabilität, welche sich nach Operationen durch ungewöhnliche Reactionen ausspricht. Auch diese

Die von Chorioditis serosa abhängigen Glaucome werden, entsprechend der Natur des Grundleidens, einseitig, aber in überwiegender Zahl doppelseitig beobachtet. — Hinsichtlich der Therapie, so erweist sich zuweilen die kunstgerecht wiederholte Paracentese von Erfolg. Noch im vergangenen Sommer hatte ich ein recht prägnantes Beispiel der Art. Zu einem diffusen Glaskörperleiden, welches eine äquatoriale Chorioiditis begleitete, hatten sich bei einer älteren Dame Glaucom-Anfälle hinzugesellt. Dieselben traten fast täglich in den Mittagstunden mit erheblicher Trübung des Kammerwassers und exquisiter Spannungsvermehrung ein, während nach dem Erwachen mehrere Stunden hindurch der Augendruck völlig normal und das Kammerwasser vollkommen klar war. Nach der ersten Punction der vorderen Kammer*) blieben die Anfälle drei

---

Vulnerabilität, welche uns zu sehr reservirter Stellung der Indicationen und prognostischer Vorsicht bei chirurgischen Eingriffen zwingt, möchte ich auf fortbestehende Chorioidal-Reizung beziehen. Zu der Zulassung einer solchen, quasi latirenden Chorioiditis werden wir übrigens noch durch manche andere Beobachtungen hingeleitet, namentlich durch das spätere Hervortreten von Chorioidal-Veränderungen in Bezirken des Augenhintergrundes, denen entsprechend schon in früheren Perioden Functionsstörungen constatirt wurden. Wenn wir bedenken, dass unsere Diagnose der Aderhauterkrankungen vorwaltend in der Würdigung der Pigmentirungsanomalien beruht, so lässt sich a priori denken, dass mancherlei wichtige Abweichungen vom physiologischen Zustande existiren, die sich wenigstens periodenweise ophthalmoscopisch nicht kennzeichnen.

*) Ich benutze diese Gelegenheit, um über die Methode der wiederholten Punctionen, wie sie neuerdings besonders von Sperino präconisirt worden ist, ein Wort zu sagen. Leider hat, wie so häufig, die ungebührende Verallgemeinerung und die zu stürmische Durchführung in den Augen der Fachgenossen einem Verfahren Abbruch gethan, welches volle Aufmerksamkeit verdient und gerade bei chronischer Aderhautentzündung mit Glaskörperleiden, von unleugbarem Werthe ist. Ich verrichte die Paracentese bei diesen Zuständen indicationsweise und kann versichern, dass ich, ganz abgesehen von etwaiger Spannungsvermehrung, in einzelnen Fällen von Chorioiditis posterior oder äquatorialer Chorioiditis mit Glaskörperopacitäten, gegen welche die gebräuchlichen Kurverfahren ihre Dienste bereits versagt, unmittelbare Besserung der Functionen constatirt habe. Zu einer so raschen Widerholung, wie sie Sperino empfiehlt, habe

Tage, nach der zweiten eine Woche aus, und nach der dritten trat während einer mehrmonatlichen Beobachtungsdauer kein neuer Insult mehr auf, so dass man lediglich das Bild einer äquatorialen Chorioiditis mit Glaskörpertrübung vor sich hatte. — Da die Iridectomie unter den fraglichen Umständen nicht ganz frei von Bedenken ist, so wird man jedenfalls zunächst die Punction versuchen dürfen, jedoch eine Wiederholung nur vornehmen, wenn das Ergebniss der ersten Punction dazu einladet. Der Erfolg der Iridectomie, welche für die eingebürgerten Spannungsvermehrungen jedenfalls auch hier das Hauptmittel bildet, ist, falls sich nicht bereits Linsendislocation eingefunden hat, in der Mehrzahl der Fälle rücksichtlich auf den Augendruck ein bleibender; inzwischen fehlt es nicht an Ausnahmen, in denen man unter dem Einflusse neuer Körperergüsse auch die Drucksteigerung zurückkehren sieht. Unter solchen Conjuncturen ist die wiederholte Punction der Iridectomie nachzuschicken, oder sofort eine zweite Iridectomie in diametral entgegengesetzter Richtung zu verrichten. Dass

---

ich mich nicht entschliessen können, sondern lasse zwischen den einzelnen Punctionen meist 3 bis 4 Tage, zuweilen eine Woche Intervall. Mitunter schien eine einzige Punction den Anstoss für eine progressive Besserung resp. für eine günstige Einwirkung der anderweitigen, früher nutzlosen Kurversuche zugeben. Mit vollem Recht scheint mir Sperino hinsichtlich der Innocuität des von ihm in so enormer Scala durchversuchten Verfahrens, ein Gewicht auf die Form der Punctionsnadel, welche weit spitziger als die gewöhnlich gebrauchten und ohne jedwede Kante sein muss, zu legen. Nächstdem aber kann ich den Fachgenossen nicht genugsam empfehlen, für die zu wiederholende Punction die periphere Stelle des Einstichs aufzugeben. Es wird bei den Punctionen in Nachbarschaft der Sclero-cornealgränze, und namentlich bei gesteigertem Augendruck, wenn die Patienten sehr stürmisch pressen, nicht fehlen, dass dann und wann die Iris sich nach der inneren Wunde hin verschiebt und eine, auf ganz peripherer Verlöthung beruhende, durchaus nicht gleichgültige Verzerrung der Pupille entsteht. Man vermeidet dies mit grösster Sicherheit, wenn man ½‴, selbst 1‴ innerhalb der Scleralgrenze flach einsticht, weil alsdann die innere Wunde jenseits des Irisbereiches zu liegen kommt. —

die Gesammt-Prognose selbst nach Wiederherstellung eines normalen Augendruckes zweifelhaft bleibt, brauche ich kaum hervorzuheben, da das Grundleiden, theils durch Fortbildung der Glaskörperverflüssigung, theils durch secundäre Cataractbildung, Linsendislocation, Netzhautablösung zum Ruin führen kann. — Ob der Iridectomie, abgesehen vom Augendruck, auch ein therapeutischer Einfluss auf das Chorioidalleiden zukommt, ist allgemeinhin nicht zu entscheiden. In einzelnen Fällen sieht man der Operation eine so auffällige Lichtung des Glaskörpers auf dem Fusse folgen, dass man einen derartigen Einfluss nicht in Abrede stellen kann; mit Sicherheit auf denselben rechnen darf man aber nicht, noch weniger darauf, dass die Operation den bekannten und gefürchteten Rückfällen von Glaskörperergüssen vorbeugt. Diese scheinen zwar nach der Operation meist weniger bedrohlich zu werden, ihrem Eintritte selbst aber muss durch anderweitige Kurverfahren — obenan stehen für mich wiederholte Schmierkuren und Haarseil — entgegen getreten werden.

Wenn in Summa die Iridectomie bei den von seröser Chorioiditis abhängigen Glaucomen eine äusserst wichtige (obschon nicht dominirende) Rolle spielt, so ist sie, wie bereits oben angedeutet, nicht ganz frei von Gefahren und kann derselben durch intraoculare Hämorrhagie ausnahmsweise eine Verschlechterung des Glaskörperleidens, oder selbst Netzhautablösung folgen; auch die Entwickelung einer plastischen Cyclitis liegt im Kreise der möglichen Eventualitäten.

Fast nie gewahrt man glaucomatöse Druckzunahme, wenn bei entzündlichen Processen einmal ein subretinaler Flüssigkeitserguss eingetreten ist. Nur eine äusserst seltene Form hämorrhagischer Chorioiditis, welche mit blutigem Glaskörpererguss unter gleichzeitiger blutiger Netzhautablösung auftritt und in einer späteren Periode zu dem Bilde hämorrhagischen Glaucoms (s. unten) führt,

bildet eine Ausnahme. Ausserdem entsinne ich mich nur zweier Beispiele, in denen sich an eine entwickelte Netzhautablösung ein secundäres Glaucom angeschlossen hatte. Verringerung des Augendrucks bleibt hier die Regel; zuweilen erhält sich indessen die Spannung lange Zeit hindurch innerhalb des physiologischen Niveau.

Die Formen chronischer Chorioiditis, welche im Allgemeinen mit geringen oder gänzlich fehlenden Anomalien der äusseren Vascularisation sich lediglich durch ophthalmoscopisch wahrnehmbare Veränderungen in der Pigmentlage oder im Stroma documentiren, haben nur äusserst ausnahmsweise eine Veränderung des Augendrucks zur Folge und wir können, ohne die einzelnen Gruppen durchzugehen, allgemeinhin sagen, dass sie für die Entwickelung secundärer Glaucome keinen Boden abgeben. Relativ am meisten dürften noch zu einer Vermehrung des Augendrucks die eigentlich aequatorialen Chorioiditides disponiren, welche mit flottirenden, nicht gerade diffusen, aber sehr verbreiteten Glaskörperopacitäten sich der oben erwähnten zweiten Form seröser Chorioiditis eng anschliessen, *) Im Gegensatz hierzu scheinen mir die von dem Pigmentblatt einerseits, resp. von den äusseren Netzhautlagen ausgehenden Wucherungen (chorioido-retinitides), welche später zu partieller Atrophie der Retina und des Sehnerven führen, jedweden Einflusses auf den Augendruck baar. Dasselbe möchte ich von den, an der inneren Aderhautfläche vorkommenden isolirten oder disseminirten Exsudationen behaupten, welche sich später durch adaequate Pigmentveränderungen verrathen. Sämmtliche vom Stroma ausgehende Processe, mögen sich die Veränderungen gruppiren wie sie wollen, der consecutive Localschwund die Pigmentlage mit angreifen oder nicht, scheinen mir einen Einfluss

*) Der Unterschied besteht lediglich in der Präexistenz und stärkeren Entwickelung der Aderhautveränderungen und der weniger diffusen Form der Glaskörperopacität.

auf den Augendruck nur dann zu gewinnen, wenn sie sich etwa mit aequatorialer Chorioiditis und verbreiteter Glaskörperopacität compliciren oder selbst Ausstrahlungen von Sclerotico-chorioiditis posterior sind. Zwei Fälle von Secundärglaucom, welche ich, ohne solche Combination der einen oder anderen Abart, disseminirter Chorioiditis folgen sah, dürften bei ihrer verschwindend kleinen Zahl, mit demselben Recht auf zufällige Coincidenz bezogen werden, wie die gleiche Succession bei umschriebenem Hornhautinfiltrat oder Cataractbildung.

Einen fruchtbaren Boden für die Entwickelung secundärer Glaucome bietet wiederum die Sclerectasia posterior und die mit derselben in Verbindung stehenden Formen von Chorioiditis posterior. Es ist dieser Pathogenese schon bei einer früheren Gelegenheit gedacht und durch dieselbe so manche disproportionirte Abschwächung der Sehkraft, wie sie sich an hochgradig myopischen Augen einfindet, erklärt worden (s. A. f. O. Bd. IV. 2. pag. 153). *)

Zur Zeit als man geneigt war, sämmtliche entwickelte hintere Ectasien als Folgen eines sclero-chorioidalen Entzündungsprocesses aufzufassen, musste man natürlich auch in den hinzutretenden Glaucomen eine Ausstrahlung des betreffenden Entzündungsreizes auf die secretorischen Organe erblicken. Jetzt aber, wo man zwar den congestiven und inflammatorischen Vorgängen eine wichtige Rolle bei den, der Ectasia posterior so häufig folgenden Gewebsveränderungen zuerkennt, aber doch den ursprünglichen Zustand im Wesentlichen auf ein Dehnungsphänomen bezieht, hat man auch die sich anschliessenden Glaucome in diesem Sinne zu deuten. Wir

*) Meine Kenntniese über diese Form beruhten damals noch auf spürlichen Erfahrungen. Ich hatte sie — was sich bald anders gestaltete — fast exclusive bei älteren Leuten beobachtet. Auch hinsichtlich der Sehnervenexcavation, wurde damals die flachere Gestaltung derselben in dieser Glaucomform, zu sehr betont. Dieselbe kommt zwar häufig vor, neben derselben aber auch die höchsten und exquisit typischen Formen.

dürfen uns demnach hier einer ähnlichen Auffassungsweise hingeben, wie sie bei den, von ectatischen Hornhautprocessen abhängigen Glaucomen befürwortet worden ist, und mag dieselbe um so plausibeler erscheinen, als die Ectasia posterior das Durchtrittsbezirk wichtiger Nerven direct umfasst.

Thatsache ist es, dass sich zur Ectasia posterior nicht etwa erst dann Glaucom hinzugesellt, wenn ausgedehnte entzündliche Aderhautveränderungen, Glaskörpertrübungen u. s. w., als Consecutiv-Erscheinungen, eine Sclerotico-chorioiditis posterior im engeren Sinne des Wortes begründen, sondern dass glaucomatöse Druckzunahme sich nicht selten bereits da herausstellt, wo ausser der Sehaxenverlängerung, Scleralverdünnung, diffuser Rarefaction des Aderhautgewebes sammt der Pigmentlage in der hinteren Bulbushemisphäre und meist der abgegrenzten Chorioidalatrophie längs des äusseren Papillarrandes (welche bedingungsweise fehlen oder auf ein Minimum beschränkt sein kann) alle Gebilde sich noch als normal erweisen. Unter diesen Verhältnissen stellt sich das Secundär-Glaucom vorwaltend als ein glaucoma simplex dar. Die Medien bleiben in der überwiegenden Mehrzahl der Fälle klar, aber der Augendruck steigt, die Papille excavirt sich, das Gesichtsfeld verengt sich — zwar meist von innen her, doch kommen gerade hier Ausnahmen z. B. eine vertical auf- und absteigende Einengung noch häufiger als sonst vor — die centrale Sehschärfe verfällt, jedoch gewöhnlich erst nachdem die Gesichtsfeldsanomalie sich in hohem Maasse ausgeprägt hat. Theilweise scheint diese Wendung der Dinge durch das fortschreitende Alter der Patienten bedingt; es dürfte die Sclera bei abnehmender Dehnbarkeit dem ectatischen Processe grösseren Widerstand setzen und neben stärkerer Retention des Venenblutes die durchtretenden Ciliarnerven mehr als früher beengen und reizen. Die einigemal gemachte Beobachtung, dass auch die Myopie alsdann zuweilen etwas abnimmt, dürfte sogar, wenn man

nicht in dem Glaucom als solchem, den zureichenden Grund finden will, dafür sprechen, dass eine Art Retraction der ausgedehnten Sclera stattfindet. In andern Fällen aber giebt nicht das vorrückende Alter, sondern eine hereditäre Anlage die Ursache ab. Mir sind in meiner Praxis zwei Familien vorgekommen, in denen bei vorherbestehender Myopie, welche sich in den Kinderjahren erheblich entwickelt hatte, allemal bei mehreren Geschwistern in dem Zeitraum vom zwölften bis achtzehnten Lebensjahre die ebenerwähnte Umbildung in Glaucom hervortrat. In noch anderen Fällen, wo bei mässiger Myopie die Drucksteigerung bereits in den mittleren Lebensjahren eintrat, weiss ich die Entstehung in keiner Weise zu begründen; und ist es am Ende wohl möglich, dass die geringe Sehaxenverlängerung hier in keiner ursächlichen Beziehung zum Glaucom gestanden, dass es sich um ein glaucoma simplex (resp. ein glaucoma ex causa ignota) an einem etwas kurzsichtigen Auge gehandelt habe.

Wenn ich oben gesagt, dass die Glaucomentwickelung sich der einfachen Sclerectasia posterior anschliessen könne, so will ich doch gern zugeben, dass häufig genug, vielleicht noch häufiger, die Succession erst dann erfolgt, wenn bereits eine Sclerotico-chorioiditis posterior im engeren Sinne des Wortes sich entwickelt hat, d. h. wenn Aderhautveränderungen, welche das Gepräge der einfachen Dehnungsatrophie überschreiten, von dem ursprünglichen Herde ausstrahlend oder sich im Nachbarbezirke einsprengend, Chorioido-retinitis in Gegend der Macula, entzündliche Glaskörperopacitäten u. s. w. hinzugetreten sind. Wie weit in solchen Fällen die Rolle der Dehnung, wie weit diejenige der consecutiven Entzündung bei der Anfachung des Secundärglaucoms reicht, dürfte schwer festzustellen sein. Während es sich bei einfacher Ectasie meist um den Zutritt eines glaucoma simplex handelt, finden wir unter den letzterwähnten Conjunc-

turen, wie mir scheint, in überwiegender Zahl, die Form der Iridochorioiditis serosa mit periodischen Kammerwassertrübungen und Ergüssen in den Glaskörper. Abzuscheiden sind vollends diejenigen Fälle, in denen erst die terminalen Ausläufer ectatischer Chorioiditis, wie Linsendislocation. aequatoriale Chorioiditis mit diffuser Glaskörpertrübung etc. das Glaucom hervorrufen.

Hinsichtlich der Form der Sehnervenexcavation, welche die auf Sclerectasia posterior folgenden Glaucome kennzeichnet, so ist schon früher bemerkt worden, dass dieselbe nicht immer das völlig typische Gepräge einer Druckexcavation darbietet. Dies gilt besonders da, wo die umschriebene Aderhautatrophie bereits den Sehnerven umkreist oder zu derselben noch anderweitige auf Chorioiditis posterior deutende Veränderungen hinzugetreten sind. Da die Steilheit des Excavationsrandes, in welcher das hauptsächlichste Criterium einer Druckexcavation liegt, im wesentlichen von der Differenz des Widerstandes abhängt, den die Papillaroberfläche einerseits, und die angrenzende Zone der Umhüllungshäute andererseits dem Augendruck entgegensetzt, so wird auch mit Verringerung dieser Differenz, wie sie ohne Zweifel bei Verdünnung der Umhüllungshäute stattfindet, die Steilheit des Randes abnehmen können. Hiernach wird, bei Sclerectasia posterior, eine jede Excavation der Papille, welche an der Sehnervengrenze nur einigermaassen deutlich abfällt und deren Rand eine Differenz in der Füllung der grossen Gefäss-Stämme markirt, bei einschlägigem Verhalten der Palpation und der functionellen Störungen, als Druckexcavation anzusprechen sein. Physiologische Excavationen (von exceptioneller Verbreiterung) werden hier übrigens um so weniger die Entscheidung erschweren, als dieselben gerade unter dem Einflusse der Ectasia posterior zu verstreichen pflegen. Ich glaubte auf diesen Punkt hier noch einmal zurückkommen zu müssen, weil mir in den letzten Jahren mehrfach Fälle vorgekommen sind, in wel-

chen Seitens der competentesten Fachgenossen die glaucomatöse Natur des Zustandes nicht anerkannt und, wie ich glaube, die beste Periode für die Verrichtung der Iridectomie unter solchen Conjuncturen verpasst worden ist. Freilich drängt sich hier in natürlicher Weise der Einwurf auf, dass, wenn die geringere Differenz des Widerstandes zwischen Papille und Sclera das Zustandekommen typischer Druckexcavationen zu verhindern vermöge, dieselbe auch den Eintritt einer eigentlichen Leitungsunterbrechung in der Faserschicht und den hiervon abhängigen Functionsverfall erschweren müsse. Dieser Einwurf hat auch für viele Fälle seine Gültigkeit, indem wir bei solchen, nur mässig ausgehöhlten Papillen an sclerectatischen Augen häufig genug keine glaucomatöse Gesichtsfeldbeschränkung u. s. w. constatiren. Für die Fälle aber, wo letzteres stattfindet, sind wir zu der Annahme berechtigt, dass die durch den präexistirenden Process ohnedem gedehnte und krankhaft disponirte Netzhaut, auch bei geringeren mechanischen Uebelständen, als sie für gewöhnlich zur Leitungsunterbrechung erfordert werden, ihren Dienst versage.

Die functionelle Anomalie kennzeichnet sich hier, falls nicht etwa Processe in Gegend der macula lutea im Gange sind, besonders dadurch, dass die centrale Sehschärfe verhältnissmässig zur Gesichtsfeldstörung lange Zeit intact bleibt. Es müssen also die zur Fovea und Umgebung gehenden Leitungsfasern, denen überhaupt eine grössere Widerstandsfähigkeit zuzuschreiben ist, bei der hier obwaltenden Form der Excavation erst später leiden. In besonders auffälliger Weise zeigt sich dies zuweilen bei fortschreitendem, functionellem Verfall. Man sieht z. B. eine Gesichtsfeldbeschränkung von innen sich mehr und mehr dem Centrum nähern, dann, nachdem bereits die Nachbarschaft des Fixirpunctes erreicht ist, die centrale Region in Form zweier Ausläufer von oben und unten halb umkreisen (wie auf beistehender Figur I. in A. u. B. angedeutet), welche letztere endlich nach aussen vom Fixirpunct zusammenfliessen, so dass

Figur I.

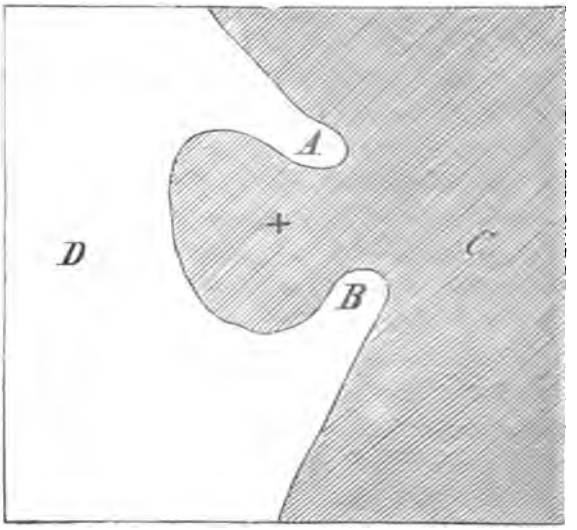

D = Defect des Gesichtsfeldes.
C = Erhaltenes Gesichtsfeld.
+ = Fixirpunkt.

Figur II.

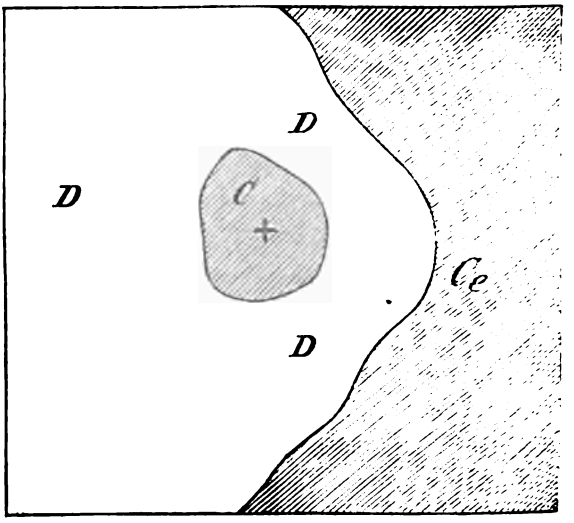

C = Erhaltenes centrales Feld.
Ce = Erhaltenes excentrisches (temporales) Feld.
DDD = Defect des Gesichtsfeldes.
+ = Fixirpunkt.
Die Dimensionen entsprechen ungefähr einem Abstande von 8".

nun (wie es in Figur II. angedeutet) ein getheiltes Gesichtsfeld, nämlich ein kleines centrales, und ein peripheres temporalwärts gelegenes functionirendes Bezirk existirt. Dieses höchst interessante Uebergangs-Stadium kommt nicht gar häufig zur Beobachtung, weil in der Regel dann auch sehr rasch das excentrische Sehen nach aussen schwindet und nur noch das kleine centrale Gesichtsfeld zurückbleibt. In diesem letzteren Stadium, welches unendlich länger dauert, kommt die Sache dann auch wieder weit häufiger zu Beobachtung*). In anderen Fällen, in denen vermuthlich die zur macula lutea gehenden Leitungsfasern weniger widerstandsfähig, schreitet die Einengung, wenn sie die Nachbarschaft des Fixirpunktes erreicht hat, nach einem, fast nie fehlenden, Stillstande, über dieselbe hinweg, so dass nur ein excentrisch gelegenes Feld zurückbleibt.

*) Ob die oben geschilderte Entstehungsweise der minimalen centralen Gesichtsfelder, wie sie (bei verhältnissmässig befriedigender S) zuweilen bei Glaucom — sowohl dem glaucoma simplex als dem von Ectasia posterior abhängigen Glaucome — beobachtet werden, die einzige ist, oder ob sich solche Gesichtsfelder auch durch progressive concentrische Verengung entwickeln können, will ich nicht entscheiden, habe aber letztere Entstehungsweise nicht direct constatirt. Im Allgemeinen giebt es für die minimalen centralen Gesichtsfelder einen dreifachen Entwickelungsmodus: 1) durch progressive, concentrische Verengung; 2) durch Auftreten eines ringförmigen Intermediär-Defectes, der nach der Peripherie resp. auch gleichzeitig nach dem Centrum wächst; 3) durch laterale Einengung, die bei ihrem Fortschreiten zu der gegenüberliegenden Peripherie des Gesichtsfeldes, die Umgebung des Fixirpunktes verschont. Die erste und zweite Entwickelungsweise werden bei retinitis pigmentosa constatirt, doch bildet die erste dort weitaus die Regel. Am allerregelmässigsten wird ferner die erste, wenigstens in den späteren Stadien eines eigenthümlichen, von der gewöhnlichen progressiven Sehnervenatrophie sicher zu unterscheidenden Sehnervenschwundes beobachtet, welcher unter den bekannten ophthalmoskopischen Kennzeichen der weissen Atrophie (höchstens noch mit etwas Verschmälerung der Gefässstämme) mit sehr regelmässiger concentrischer Einengung des Feldes einhergeht und die centrale Sehschärfe selbst dann noch intact lässt, wenn die Gesammtöffnung des Feldes bereits auf wenige Winkelgrade reducirt ist. Die dritte Entwickelungsweise habe ich bis jetzt nur bei glaucomatösen Zuständen constatirt.

Wenn ein Theil der bei Sclerotico-chorioiditis posterior vorkommenden Excavationen nicht eine ausgeprägte Tiefe und Steilheit darbietet, so begegnet man in anderen Fällen wiederum eminent typischen Formen; ja ich habe die allertiefsten Excavationen, die überhaupt zur Beobachtung kommen, vielleicht gerade bei dieser Entstehungsweise gesehen. Es ereignete sich besonders da, wo bei unerheblicher Ausbildung der umschriebenen Aderhautatrophie am Sehnerven, die Sehaxenverlängerung mit einer diffusen Verdünnung der Umhüllungshäute in der ganzen hinteren Augapfelhemisphäre einherging. Vielleicht wird hier (allemal war es ein glaucoma simplex) im Zusammenhange mit dem Grundprocesse, die Verschiebbarkeit der Lamina cribrosa in einer ganz exquisiten Weise gesteigert. Auffallend war mir sogar bei einigen hierhergehörigen Patienten, wie lange eine enorm tiefe Excavation auf der einen Seite noch ohne jedwede functionelle Störung bestand. Möglicherweise verringert gerade die Lockerung des Scleralringes unter Umständen die Gefahren der Faserknickung. So befindet sich noch jetzt ein französischer Herr in meiner Ueberwachung, bei welchem ich vor sieben Jahren auf dem linken Auge, wegen eines, zu einer mässigen Myopie hinzugetretenen Glaucoms, Iridectomie verrichtet. Die Papille des rechten Auges war schon damals so tief excavirt, dass ich mich bei der geringsten functionellen Störung zur Operation angeschickt hätte. Gegenwärtig gehört die Excavation zu den tiefsten und steilsten, die ich je gesehen, aber die Sehschärfe ist $^1/_1$, das Gesichtsfeld völlig normal und so scheint es fast als sollte noch eine längere Accommodirung an die veränderten Verhältnisse — die Palpation ergiebt constant einen unphysiologischen, wenn auch mässig gesteigerten Stand des Augendrucks — stattfinden.

Hieran schliesst sich ein anderes Vorkommniss, nämlich die Mitbetheiligung einer gewissen, der Papille benachbarten Scleralbreite an der Excavation. Es kann sich hier-

bei ereignen, dass überhaupt eine steilere Einsenkung nur im Bereich der Sclera, in einer gewissen Entfernung von der Papille, etwa von $^1/_4$ bis $^1/_2$ mm., existirt; in anderen Fällen aber findet sich eine doppelte Knickung, die eine in der Sclera, die andere an der Nervengrenze selbst. Mit der Abgrenzung der umschriebenen Aderhautatrophie hat die Lage jener ersten Knickung keine wesentliche Relation; nur zufällig coincidirt sie ungefähr mit derselben, weit häufiger befindet sie sich innerhalb derselben näher der Sehnervengrenze. Existirt nur der eine Knick innerhalb der Sclera, so fallen die Gefahren der Leitungsunterbrechung schon deshalb weniger in die Wagschale, weil die Steilheit hier eine weit geringere ist, als bei der Papillarexcavation. Bereits da, wo der Excavationsrand, statt genau an der Papillargrenze zu liegen, ein ganz schmales Scleralbezirk mit umfasst, scheinen die Augen weit weniger bedroht. — Endlich wären Fälle zu erwähnen, in welchen bei ausgeprägter Sehaxenverlängerung und umschriebener Chorioidal-Atrophie die Sclera bereits im grösseren Abstand von der Papille (2—6 mm.) ziemlich plötzlich (knickförmig) zurückweicht; es kann dann noch eine zweite Excavation an der Sehnervengrenze, als eigentliche Papillarexcavation, vorhanden sein oder letztere kann ganz fehlen, und demnach die Papille völlig im Niveau der Scleralexcavation liegen. Solche Zustände, an welche sich noch eine partielle Netzhautablösung schliessen kann, welche gewissermaassen sehnenartig die Scleralaushöhlung untersetzt, entfernen sich indessen selbst im Falle der Doppelknickung, wie mir scheint, durch ihre nosologische Bedeutung völlig von den glaucomatösen Zuständen. —

Die von Ectasia posterior abhängigen Glaucome scheinen sich ohne Ausnahme bilateral und, wenngleich successive, mit ausgesprochener Tendenz zu einer symmetrischen Gestaltung zu entwickeln. Ich entsinne mich nie, den Zustand

auf dem einen Auge bereits weit gediehen gefunden zu haben, ohne dass er in geringerem Grade bereits auf dem anderen Auge vorhanden gewesen wäre. —

Hinsichtlich der Therapie, so kann ich der Iridectomie unbedingt das Wort reden. Dieselbe scheint hier den glaucomatösen Process allemal zu sistiren und bei den nicht entzündlichen Formen von irgend bedrohlichen Consequenzen frei zu sein. Ist Glaskörperleiden oder gar Linsendislocation präexistirend, in welchen Fällen, wie oben erwähnt, das Glaucom auch häufiger unter Form der Iridochorioiditis serosa als der einfachen Spannungsvermehrung auftritt, so treffen natürlich die Operation die von diesen Anomalieen abhängigen Bedenken.

Unter allen Umständen möchte ich unter obwaltenden Conjuncturen die möglichst frühzeitige Verrichtung empfehlen, wobei mich folgende Erwägungen leiten. Die Punctionen geben hier niemals dauernden Erfolg, so dass man mit deren probatorischer Verrichtung keine Zeit zu verlieren braucht. Spontaner Stillstand, wie etwa nach früheren Linsenblähungen oder Reclinationen, scheint, sowie einmal das Gesichtsfeld defect wird, nicht vorzukommen. Nähert sich aber der Gesichtsfeld-Defect schon dem Fixirpunkt, so sieht man der Iridectomie zuweilen eine nicht unerhebliche und dann grösstentheils bleibende Verschlechterung der centralen Sehschärfe folgen. Ich kann mir nicht anders denken, als dass hier bereits über den, das centrale Sehen vermittelnden Leitungsfasern der Verfall schwebt, so dass der traumatische Eingriff (durch irgend einen der ihm zugehörigen schädlichen Momente) denselben vollends hervorruft. Zwei Patienten, die noch eben central fixirt hatten, sah ich in dieser Weise nach der Iridectomie dauernd vorbeischiessen, ohne dass ophthalmoscopisch ein Grund hierfür aufgefunden werden konnte. Es war eben ein ganz schmaler, schwach fungirender Grenzstreifen des noch vor-

handenen Gesichtsfeldes abhanden gekommen*). Endlich scheinen mit Fortentwickelung des Secundärglaucoms die Bedingungen für die Narbenbildung gerade unter diesen Conjuncturen, ungünstiger zu werden. Ich erhielt bei ganz gleicher Operation mehrfach eine cystoide Narbe lediglich auf dem ersterkrankten Auge und entsinne mich eines Falles, welchen ich gemeinschaftlich mit Professor Coccius beobachtet — es handelte sich gerade um eine der oben angeführten hereditären Formen — in welchem acht Jahre nach der Glaucomoperation das mehr erkrankte Auge durch eitrigen Zerfall der cystoiden Narbe, plötzlich panophthalmitisch wurde. Bei einer frühzeitigen Verrichtung der Operation kann ich in Summa, nach einer ziemlich ergiebigen Casuistik, nur von erfreulichen und dauerhaften Operationsresultaten berichten.

In wiefern die Iridectomie gleichzeitig auf die Entwickelung der Ectasia posterior einwirkt, kann ich deshalb nicht beurtheilen, weil in der Regel schon ohnedem, mit dem Eintritt des Secundärglaucoms, die Myopie einen Halt gemacht hatte. Auf die eigentlichen entzündlichen Consequenzen der Ectasie, als eingesprengte Aderhautveränderungen, Glaskörperleiden u. s. w., ist deren Einfluss jedenfalls kein gesetzmässiger und höchst variabeler. Einen Effect der Operation konnte ich aber nirgends schöner constatiren, als gerade hier, wo es sich grösstentheils um jüngere Individuen handelte, nämlich die Verbesserung der Accommodationsbreite, deren rasche Abnahme zuweilen dem Patienten

*) Eine ähnliche Beobachtung habe ich übrigens auch nach der Iridectomie gemacht, wenn umschriebene Chorioido-retinal-Veränderungen in Gegend der Macula sich der Ectasia posterior zugesellt hatten. Einmal ging eine noch mässig angedeutete centrale Metamorphopsie in deutliches Centralscotom über. Möglicherweise steigert hier die einfache Druckverringerung die Extravasation der Elemente entsprechend dem Erkrankungsherde. Dies muss jedenfalls zur prognostischen Vorsicht mahnen, wenn unter solchen oder den oben angeführten Bedingungen Iridectomie ausgeführt wird.

den ersten Anlass gegeben hatte ärztlichen Rath einzuholen. Selbstverständlich schliesst die Iridectomie die Anwendung der übrigen, auf das Grundleiden zielenden, Verfahren nicht aus. Im Gegentheil pflegen diese nach glücklicher Reduction des Augendrucks durch die Iridectomie relativ eine grössere Einwirkung zu entfalten. Aber auch da, wo etwa die Reduction des Druckes durch die Operation unvollständig geblieben ist, resp. später wieder um ein Weniges nachlässt, sind hier die sogenannten Nachkuren (bes. Application von Heurteloup's) zur Ergänzung und zur Prophylaxe gegen Rückfälle an ihrem Orte.

Während die Erkrankungen der Netzhaut, sowohl Infiltrationen und Degenerationen, als functionelle Anomalien, im Allgemeinen ohne jedweden Einfluss auf den Augendruck bleiben*), was sich in natürlicher Weise durch die völlig gesonderte, mit den Ernährungsverhältnissen des Auges in keiner näheren Beziehung stehende Rolle der Netzhaut erklärt, hat eine ganz eigenthümliche Entstehungsweise von Secundärglaucom scheinbar aus dieser Quelle her, die Aufmerksamkeit der Ophthalmologen schon seit geraumer Zeit auf sich gezogen. Es ist die Succession glaucomatöser Zustände nach vorausgehenden hämorrhagischen Netzhautprocessen. Ich kann über die Frequenz des Vorkommnisses nicht gerade genaue Zahlen liefern, aber der

*) Die beiden Fälle, welche Laqueur (l. c. pag. 54 u. 55) als rétinite glaucomateuse anführt, können mich nicht eines Anderen überzeugen. In dem ersten Falle kam es überhaupt nicht zu der Ausbildung eines Glaucoms, und gingen die heftigen Neuralgien, welche Verfasser mit Vermehrung des Augendruckes in Zusammenhang bringt und deren Deutung schon an sich zweifelhaft ist, weil sie von gar keiner Sehstörung — die vorhandene geringe ist durch die Netzhautcongestion zur Genüge erklärt — begleitet waren, später zurück. In dem zweiten scheint Verfasser selbst die Präexistenz des chronischen Glaucoms anzunehmen, und ist der ohnedem leichte Netzhautprocess — S blieb intact — sicherlich besser als Folge statt als Ursache der Druckvermehrung aufzufassen.

Umstand, dass ich in den letzten acht Jahren über zwanzig einschlägige Fälle*) in meinen Journalen verzeichnet finde, beweist jedenfalls, dass es sich nicht um eine zufällige Complication oder auch um einen exceptionellen Hergang handelt. Weitaus die Mehrzahl der betreffenden Individuen befand sich in dem vorgerückteren Lebensalter, über 50 Jahr; drei finde ich aus den Vierzigern und einen einzigen aus Ausgang der Dreissiger verzeichnet. Zuweilen war ausgebreitete Arterio-sclerose nachweisbar, in manchen anderen Fällen sprachen wenigstens verschiedene functionelle Störungen oder auch Veränderungen an den Wandungen der Netzhautgefässe für eine derartige locale Anomalie in dem cerebralen Kreislauf.

Plötzlich eintretende Sehstörung, unter der Form centraler oder excentrischer Scotome oder selbst ausgedehnter Ausfälle im Gesichtsfelde, kennzeichnen den Ausbruch des Netzhautleidens. Chromopsien und Photopsien können in exquisiter Weise vorhanden sein, mehrentheils aber fehlen sie. Der Augenspiegel erweist dann als Grund der Störung Netzhauthämorrhagien, nicht selten entsprechend den Theilungsstellen mittlerer oder grösserer Gefässe, welche verschiedene Bezirke des Augenhintergrundes einnehmen können, mit Vorliebe jedoch die Nachbarschaft der Papille und Macula behaften. Sie haben theils eine streifige, theils eine unregelmässige fleckige, selten eine regelmässig runde Form, wie bei anderen Zuständen (z. B. Bluterkrankheit). Wenn auch kleinere Herde mit relativ schwacher Tünchung nicht fehlen, so sind allemal einzelne der Hämorrhagien von grösserem Umfange und intensiv gefärbt; Durchbrüche nach der inneren Netzhautfläche und demnach Suffusionen unter die Hyaloidea zeigen sich auch mitunter, ja, es kann an einzelnen Orten zu einer förmlichen hämorrhagischen Glaskörperabhebung oder, nach gleichzeitigem Durchbruch

*) Laqueur l. c. pag. 55 sah es 7mal unter 268 Glaucomfällen, über welche er berichtet.

der Glaskörperhaut, zu hämorrhagischen Glaskörpertrübungen kommen. Die Netzhautvenen sind meist stark erweitert. Nachdem der Process sich so eröffnet und eine gewisse Zeit auf derselben Höhe geblieben, vielleicht selbst eine geringe Remission durchgemacht hat, kommt es zu neuen, bald leichteren bald schwereren Nachschüben. Mit der Dauer der Krankheit bilden sich auch wohl, entsprechend den älteren Herden, weiss-gelbe Plaques, den bei Nephritis erscheinenden durchaus ähnlich, nur nicht in der dort characteristischen Weise gruppirt. Selbst die eigenthümliche Sprenkelung um die Fovea herum, sah ich in einem hierher gehörigen Falle sich ausprägen. Endlich ist zu erwähnen, dass sich zuweilen deutliche Verdickungen an den Wandungen einzelner Netzhautgefässe herausbilden, welche übrigens (wie oben angedeutet) auch präexistiren können.

Bis hierher haben wir durchaus das Bild einer von Arterio-sclerose abhängigen Hämorrhagia retinae mit oder ohne consecutive Gewebs-Degeneration vor uns und in der That kann es für alle Zeiten hierbei bleiben, d. h. es können sich entweder bis in's Unbestimmte hinein, periodisch Nachschübe zeigen, während die älteren Herde sehr allmählig verschwinden, oder es kann mit der Zeit der hämorrhagische Process erlöschen, wobei indessen fast ausnahmslos partielle Gewebsatrophien entsprechend der früher erkrankten Netzhautbezirke — auch die secundären Plaques pflegen theilweise zu persistiren — meist auch mit Rückwirkung auf das Aussehen der Papille und erheblicher functioneller Störung zurückbleiben. In einem andern Theil der Fälle aber — und es dürfte meines Erachtens unmöglich sein, diesen im voraus zu erkennen — tritt nach einem Bestande der Krankheit von $^1/_2$ bis 6 Monaten ein secundäres Glaucom hinzu. Die Form desselben ist äusserst verschieden: es kann sich entweder ein exquisit entzündlicher Glaucominsult einfinden, zuweilen mit

tumultuarischen neuen Hämorrhagien oder es kann ganz allmälig Spannungsvermehrung eintreten, ohne dass es zu entzündlichen Processen kommt (dies jedoch auf die Dauer selten), oder es kann zunächst Spannungsvermehrung und nach einer gewissen Zeit subacute oder acute Insulte eintreten. Die Ciliarneurose pflegt sehr heftig zu sein, selbst da, wo die Spannungsvermehrung keine enorme ist. Die Glaskörpertrübung stellt sich, wenn überhaupt eine Untersuchung möglich ist, jetzt meist als eine hämorrhagische heraus; ebenso hat auch die Kammerwassertrübung häufig einen hämorrhagischen Character und setzt periodische Hyphämen ab. Bleibt die Krankheit sich selbst überlassen, so sieht man nicht selten nach einem heftigen Entzündungsinsult den noch vorhandenen Lichtschein plötzlich erlöschen und nicht lange darauf den Augendruck sinken und Spannungsverringerung eintreten. Vermuthlich coincidirt alsdann der Zeitpunkt, in welchem der Lichtschein erlischt, mit dem Hinzutritt einer hämorrhagischen Netzhautablösung, welche ich einmal nach der zu dieser Zeit verrichteten Enucleation nachweisen konnte. In andern Fällen aber kommt es zur glaucomatösen Degeneration des Bulbus, Staphylomen der Sclera u. s. w.

Wenn ich oben angeführt habe, dass der Hinzutritt des Glaucoms kürzestens nach einem halben Monate dem Ausbruche des Netzhautprozesses folgt, so bezieht sich dies auf meine persönliche Erfahrungen, während in einem von Coccius (A. f. O. Bd. IX., 1 pag. 8) mitgetheilten Falle das Glaucom bereits 2 Tage nach dem vermuthlichen Ausbruche des Netzhautprocesses erfolgte. Jener höchst lehrreiche Fall ist auch nach einer anderen Richtung, nämlich bezüglich auf den vortrefflichen Effect der Iridectomie ein exceptioneller. Im Uebrigen war doch möglicherweise das Intervall zwischen Netzhauterkrankung und Glaucom in demselben ein etwas längeres, indem die Netzhauthämorrhagien in geringerer Entwickelung bereits einige Tage

präexistiren konnten, ehe ein weiterer Zuwachs die für den Patienten bemerkbare Sehstörung hervorrief. Endlich halte ich es nicht für unmöglich, dass die Atropin-Instillation den Ausbruch des Glaucoms in jenem Falle um Einiges verfrühte. In zwei von meinen eigenen Fällen brach das Glaucom ebenfalls unmittelbar nach einer Atropininstillation (und gleichzeitiger Augenspiegeluntersuchung), nur in einer späteren Periode, aus. Ich möchte bezüglich auf den Termin des Glaucom-Ausbruches den obigen Daten noch hinzufügen, dass derselbe in fast $^2/_3$ der sämmtlichen Fälle in dem Zeitraum von der vierten bis zur zehnten Woche nach den ersten Functionsstörungen fiel. Hieraus resultirt in prognostischer Beziehung, dass je länger die zehnte Woche überschritten wird, desto geringer auch bei Apoplexia retinae die Wahrscheinlichkeit der fraglichen Successio wird.

Die grössten Variationen zeigt merkwürdiger Weise das Verhalten des zweiten Auges. Zunächst kann ich zum Glück für die Patienten berichten, dass fast in der Hälfte der Fälle (10 unter 22, bei einer mindestens zweijährigen Beobachtungsdauer) das zweite Auge seine volle Integrität erhielt. In einem wie mir scheint völlig exceptionellen, gemeinschaftlich von Dr. Manhardt und mir beobachteten Falle, kündigte sich bald nach der Erkrankung des ersten Auges auf dem zweiten eine vehemente Hyperästhesia retinae durch fortwährendes Blitz- Funken- Rauchsehen u. s. w. an. Natürlich drängte sich trotz der ungestörten Sehschärfe die Befürchtung auf, dass diese Symptome Vorboten eines hämorrhagischen Netzhautleidens seien. Da das bald völlig erblindete glaucomatöse Auge trotz verrichteter Iridectomie gespannt und äusserst schmerzhaft blieb, so wurde die Enucleation beschlossen. Diese hatte nicht den mindesten Einfluss auf die erwähnte Hyperästhesia retinae, aber es ist jetzt, nach einer mehr als vierjährigen

Beobachtungsdauer, keine materielle Erkrankung auf dem zweiten Auge oder Abnahme von S eingetreten, während die Hyperästhesia retinae sich wohl successive verringert aber nicht verloren hat. Nächstdem habe ich constatirt (fünfmal unter 22 Fällen), dass sich auf dem zweiten Auge entweder bald nach Erkrankung des ersten oder auch etliche Monate später das gleiche Netzhautleiden entwickelt, aber ohne dass ein Glaucom später hinzutritt, so dass der Verlauf ganz der der einfachen senilen Hämorrhagia retinae. auf welchen oben hingedeutet worden, blieb. Endlich kamen (6 unter 22) Fälle vor, in welchen das zweite Auge völlig in derselben Weise, wie das erste erkrankte und durch dieselbe Succession von Glaucom meist sogar unter congruenten Nebenumständen, zu Grunde ging. Einmal sah ich alsdann die beiderseitige Erkrankung fast gleichzeitig, gewöhnlich in einem Intervall von mehreren Monaten erfolgen.

In einem Falle habe ich es auch beobachtet, dass ein Auge, welches zwei Jahre zuvor von Hämorrhagia retinae befallen worden, aber seit länger als Jahresfrist mit völligem Verschwinden der Blutaustritte und Hinterlassung partieller Netzhautatrophie geheilt war, von subacutem Glaucom befallen ward. Wollen wir nicht eine zufällige Coincidenz statuiren, so müssen wir präsumiren, dass hier das Grundleiden, nämlich die Arterio-sclerose auch nach Erlöschen der eingeleiteten Gewebserkrankung fortgefahren habe einen Anstoss zum Auftreten des Glaucoms zu liefern.

Die auf Hämorrhagia retinae folgenden Secundärglaucome sind für die Krankheitslehre schon deshalb interessant, weil sie unsere Anschauungen wieder auf eine dereinst gepflegte Annahme zurückführen, diejenige, dass Arterio-sclerose die Fundamentalursache der glaucomatösen Zustände darstelle. Diese Annahme konnte durch Enthüllung der näheren Ursachen des Glaucoms, nämlich der Vermehrung des Augendrucks, weder bewiesen, noch

widerlegt werden; allein sie wurde einigermaassen ferner gerückt, da sich aus dem Wesen der Arterio-sclerose eine Vermehrung des Flüssigkeitsdruckes in einer plausibelen Weise nicht ableiten liess. Die eigentliche Frage über die Grundursachen des Glaucoms blieb thatsächlich offen. — In den soeben geschilderten Fällen ist es wahrscheinlich, dass das zu Grunde liegende Arterienleiden, mehr als dessen Effect, nämlich die Netzhauterkrankung den glaucomatösen Process anfacht, denn wir können bei der, dem Ciliarnervensystem so völlig fremden Rolle der Netzhaut kaum einen Einfluss derselben auf den Augendruck präsumiren, den auch die Pathologie unwahrscheinlich macht, indem alle anderweitigen Netzhautleiden, sogar bei denselben Krankheitsprodukten, Glaucom nicht nach sich ziehen, sofern eine Erkrankung des arteriellen Systems präexistirt. *)

Allein so erlaubt eine directe Anknüpfung des Glaucoms an das Gefässleiden uns in der betreffenden Kategorie von Secundärglaucomen erscheint, in der Art, dass durch die Veränderungen der Gefässwandungen auch eine alienirte Stimmung der vasomotorischen und secretorischen Nerven herbeigeführt wird, so fehlt doch alles stichhaltige Material, um zur Zeit eine Generalisirung dieser Causalität auf die anderen Reihen von glaucomatösen Krankheiten zu wagen. Für das Gros derselben werden Netzhaut- oder Aderhautecchymosen während des spontanen Verlaufes nicht beobachtet und wenn die nach Iridectomie zu Tage kommenden Netzhauthämorrhagien mit einer präexistirenden Arteriosclerose einigermaassen in Verbindung gebracht werden könnten, so haben wir doch am Eingange dieser Abhandlung darauf hingewiesen, dass deren Zustandekommen im Wesentlichen der Heftigkeit des glaucomatösen Insultes proportional ist, was mehr für eine, durch den Process herbeigeführte, als demselben vorangehende Netzhautalteration spricht.

*) Unter sämmtlichen die Albuminurie begleitenden Netzhautleiden habe ich nur ein einziges Mal Glaucom folgen sehen. Und in diesem Falle schien es sich ebenfalls nicht um Nephritis, sondern um eine von Arteriosclerose abhängige Nierenatrophie zu handeln (nach Ausspruch des Prof. Traube.)

Auch anderweitige ophthalmoscopische Kennzeichen für Gefässerkrankungen werden in den gewöhnlichen Fällen von Glaucom vermisst und wenn die Mehrzahl der Erkrankungen in die vorgerückteren Lebensjahre fällt, so kann ich doch nicht behaupten, dass die Untersuchung des Herzens und der Arterien durchschnittlich einschlägige Resultate für die betreffende Anschauung geliefert habe. Endlich ist der völlig verschiedene Verlauf der Fälle aus der beschriebenen Gruppe, gegenüber dem Gros der Glaucome und die Unwirksamkeit der therapeutischen Agentia in eben denselben zu auffällig, um eine gemeinschaftliche Grundlage annehmen zn können.

Hinsichtlich des spontanen Verlaufes der berührten Fälle wäre noch hinzuzufügen, dass eine nicht unerhebliche Quote der Patienten, deren grösster Theil an den bei cerebraler Arteriosclerose gewöhnlichen Kopfbeschwerden leidet, nicht allzulange nach Auftritt des Leidens — wie es übrigens auch für die einfache senile Hämorrhagia retinae gilt — apoplektisch zu Grunde geht. —

Die therapeutische Seite dieser Krankheitsform ist leider nach meinen persönlichen Erfahrungen eine überaus traurige. So lange eben noch kein secundäres Glaucom hinzugetreten ist, darf man auf allmählige Erschöpfung des hämorrhagischen Leidens hoffen, und wird man diesen Ausgang durch sorgfältige Vermeidung aller Schädlichkeiten, strengste Regulirung der Lebensweise, milde Ableitungen, Mineralsäuren u. s. w. zu unterstützen suchen. Vielleicht wirkt auch ein derartiges, consequentes Verfahren dem Hinzutritt des secundären Glaucoms bis auf einen gewissen Punkt entgegen; dass es ihn aber nicht mit Sicherheit verhüten kann, ist für mich leider eine Erfahrungsthatsache, indem gerade bei zwei Patienten, die sich musterhaft hielten, im zweiten resp. dritten Monat die ominöse Succession erfolgte. Ist einmal Glaucom zugegen, so muss die Prognose schlecht gestellt werden. Ich hatte in den früheren Jahren vier Mal Iridectomie gemacht, allemal ohne jedweden Erfolg

und war demnach bereits entschlossen, die Operation für diese Fälle aufzugeben, als die Beobachtung von Coccius (l. c. pag. 8.) mir wieder Muth einflösste; nach deren Veröffentlichung habe ich noch wieder zwei Mal Iridectomie verrichtet, allein das Glück hat mich nicht mehr begünstigt als früher, so dass ich den Coccius'schen Erfolg für einen exceptionellen halten muss. — Wenn die Iridectomie überhaupt das Auftreten von Netzhauthämorrhagieen bei Glaucom befördert, wie es die Erfahrungen beim gewöhnlichen entzündlichen Glaucom erweisen, so scheint hier diese Nebenwirkung mit der natürlichen Tendenz der Krankheit sich bis zu einer perniciösen Höhe zu summiren. Ich sah nach der Operation bedeutende Vermehrung der Hämorrhagieen, eventuell mit neuen Durchbrüchen in den Glaskörper, selbst in einem Falle raschen Verfall des noch vorhandenen Sehvermögens; ausserdem aber war auch der Einfluss auf die Spannung und die Beschwerden, wenn er überhaupt eintrat, kein bleibender, so dass zweimal der Schmerzen wegen die Enucleation nachgeschickt werden musste. Und doch war die Operation den gewöhnlichen Grundsätzen gemäss kunstgerecht vollführt worden. Nach alledem wage ich es, wenigstens beim heutigen Stande meiner Erfahrungen, nicht mehr, die Iridectomie in diesen Fällen anzurathen. Handelt es sich um persistirende Beschwerden nach erloschenem Sehvermögen, so flüchte man lieber gleich zur Enucleation. Das zweite Auge wird durch dieselbe allerdings nicht sicher gestellt, aber doch vermuthlich die Chancen für dasselbe etwas gebessert, da die fortbestehende Ciliarneurose und die Agrypnie neben den durch das Grundleiden bedingten Kopfbeschwerden sicherlich ungünstige Momente für dasselbe abgeben. Jedenfalls wird dem Patienten, für dessen Gesundheitszustand (Gefahr von Hirnhämorrhagie) der Fortbestand der Beschwerden nicht gleichgültig ist, auf der allein sicheren Weise Linderung geschafft. — Es wäre, da alle an der erwähnten Glaucom-

form erkrankten Augen ohne Operation verloren sind, gewiss sehr wünschenswerth, wenn recht zahlreiche casuistische Mittheilungen erwiesen, ob ich etwa mit der Iridectomie besonders unglücklich gewesen, und doch noch eine, wenn auch bescheidene Chance für die Operation bliebe.*) —

Will man den Namen des glaucoma hämorrhagicum oder des glaucoma apoplecticum im anatomischen Sinne noch für irgend eine bestimmte Krankheitsgruppe beibehalten, so könnte es sich füglich nur um die oben beschriebene handeln. Wenn auch bei derselben, wie erwähnt, mehr als die Hämorrhagieen, das zu Grunde liegende Gefässleiden die Erzeugung des Glaucoms vermittelt, so findet wenigstens eine regelmässige Aufpflanzung einer glaucomatösen Krankheit auf einem hämorrhagischen Uebel statt. Allerdings können an staphylomatös oder buphthalmisch entarteten Augen, oder auch an solchen, welche Tumoren einschliessen, intercurrent innere Blutungen mit Zuwachs der früheren Spannung eintreten. Allein, abgesehen davon, dass dieser Zuwachs dann häufig ein transitorischer ist, so besteht meist schon von früher her eine glaucomatöse Druckvermehrung, so dass es sich lediglich um die Steigerung eines bereits vorhandenen Secundärglaucoms durch Hämorrhagieen und nicht um eine hämorrhagische Entstehungsweise desselben handelt. Dass bei traumatischem Hämophthalmus Spannungsvermehrung, welche zum Glaucom führt, nur höchst selten oder unter anderweitigen Nebeneinflüssen (Linsensenkung u. s. w.) entsteht, wird noch gelegentlich des traumatischen Glaucoms angeführt werden. Ebenso habe ich es im Ganzen nur zwei Mal (beide Mal monolateral) gesehen, dass eine spontan evolvirte, hämorrhagische Chorioiditis, glaucomatöse Zustände hervorrief; das eine Mal war es im Verlauf hämorrhagischer Pocken, wo der bei Variola nicht seltene

*) Laqueur (l. c. pag. 56.) citirt zwei Fälle, in deren einem die Iridectomie den Druck reducirt, in deren anderen sie sogar das Sehvermögen erhalten habe, doch sind wir nach seiner Aeusserung (pag. 55.), dass zuweilen die Netzhauthämorrhagieen auch anderen glaucomatösen Erscheinungen folgten, nicht völlig sicher, ob er in allen Fällen das fragliche Leiden vor sich gehabt.

irido-chorioiditische Process*) den Character einer hämorrhagisch-glaucomatösen Chorioiditis annahm. Das andere Mal bei einer allgemeinen hämorrhagischen Krankheit, wo auf Epistaxis, Nierenblutungen, hämoptoischen Lungeninfarcte u. s. w. eine hämorrhagische Netzhautablösung mit entzündlichen Symptomen, und bald darauf folgend acutes Glaucom sich einstellte. Alle diese Vorkommnisse bleiben indessen durchaus isolirt und ist in ihnen die ursächliche Rolle der Blutungen zu getheilt, als dass auf dieselbe die Aufstellung eines glaucoma hämorrhagicum begründet werden könnte.

Die Erkrankungen des Sehnerven scheinen niemals glaucomatöse Spannungsvermehrung zu begründen, wenigstens habe ich in den zahlreichen Fällen entzündlicher Sehnervenübel der verschiedensten Art, bei welchem wir noch am ehesten eine secundäre Spannungsvermehrung zu erwarten hätten, die betreffende Succession niemals constatirt. Ueber eine Combination amaurotischer Zustände mit Glaucom habe ich früher (A. f. O. VIII, 2 pag. 308—310.) einige Mittheilungen gemacht. Inzwischen bleibt das Verhältniss beider Zustände in der Mischkrankheit völlig dunkel; am Wahrscheinlichsten ist es, dass eine gemeinschaftliche Ursache successive das Sehnervenübel und die Spannungsvermehrung hervorruft. Das Sehnervenübel in solchen Fällen als Erreger der späteren Druckvermehrung betrachten dürfen wir wohl kaum bei dem Mangel jedweder Analogien

*) Zu den den variolösen Kranheitsprocess complicirenden Augenkrankheiten gehört (ausser wirklicher pustulöser Ophthalmie und centralen Eiterinfiltraten der Hornhaut von eigenthümlichem nicht phagaedänischem aber äusserst rebellem Verlauf) eine Iritis, welche meist einen gemischten serös-plastischen Charakter hat, aber allemal mit seröser Chorioiditis gepaart zu sein scheint. So war es wenigstens unter mehr als dreissig variolösen Iritiden, welche mir zur Beobachtung kamen. Eine einfache Iritis scheint hiernach im Verlauf der Pocken entweder gar nicht oder jedenfalls höchst selten vorzukommen. Das begleitende Glaskörperleiden kann alsdann auch hintere Polar- und Corticalcataract induciren, welche man nach völliger Rückbildung der anderweitigen Anomalien zurückbleiben sieht.

und ohne die Stütze irgend einer plausibeln Anschauungsweise. —

Ausserordentlich schwer ist es, über die Rolle der Sclera bei der Production glaucomatöser Zustände ein Urtheil zu bilden. Dass rigide Beschaffenheit der Sclera unter den prädisponirenden Ursachen einen äusserst wichtigen Platz einnimmt*), kann kaum bezweifelt werden. Hierfür spricht bereits das häufigere Vorkommen glaucomatöser Erkrankungen an hyperopen und an senilen Augen. Dagegen ist es noch völlig dunkel, in wie weit die Sclera den directen, so zu sagen activen Ausgangspunkt des Glaucoms bildet. Es sind von manchen Autoren (Coccius, Cusco**) Thatsachen und Anschauungen beigebracht worden, nach welchen der Sclera auch in dieser Beziehung ein besonders wichtiger Einfluss zukommen würde. Von hervorragendem Interesse in dieser Beziehung erscheint die von Coccius in diesem Archiv (Bd. IX., 1 pag. 19) niederge-

*) Stellwag von Carion (s. dessen Werk: Der intraoculare Druck und die Innervationsverhältnisse der Iris pag. 41) scheint mir in der Verallgemeinerung dieser prädisponirenden Ursachen zu weit zu gehen, wenn er sagt: „es ist nun eine ausgemachte Sache, dass das Glaucom im engeren Wortsinne sich nur an Augen mit sehr rigider Kapsel entwickelt". Ein Hinblick auf die Lehre des Secundärglaucoms, welches ja unter allen möglichen Vorbedingungen Seitens der Sclera auftreten kann, besonders auch auf die Glaucome bei Ectasia posterior, genügt das Fehlen jener Vorbedingung für sehr viele Fälle zu erweisen. — Die Thatsache, dass nach länger eingebürgertem Glaucom meist eine rigide Sclera gefunden wird, muss für die Pathogenese deshalb mit grosser Vorsicht aufgenommen werden, weil ohne Zweifel die mit andauernder Erhöhung des Augendruckes Hand in Hand gehende Veränderung der Ernährungsverhältnisse einen (consecutiven) Einfluss auf das Gefüge der Sclera gewinnen kann.

**) Cusco (Ann. d'ocul. Tome XLVII pag. 291) basirt allgemeinhin das Glaucom auf einer chronischen, mit Gewebsretraction einhergehenden Scleralentzündung. Es scheint nach der Art, in der Verfasser sich äussert, dass er nicht ohne anatomische Belege ist, doch finde ich nirgends eine Anführung derselben, welche wohl unerlässlich gewesen wäre.

legte Beobachtung*). Allein in Summa bleiben die eigentlich thatsächlichen Belege sehr isolirt.

Wenn einerseits die Structurverhältnisse der Sclera resp. die Differenzen des scleralen Widerstandes für das Zustandekommen der Druckexcavation von dem wesentlichsten Einflusse sind, vielleicht ganz allein das Zustandekommen des Glaucoms in vorgerückterem Alter unter Bedingungen erklären, unter welchen bei jugendlichen Patienten die Papille auf die Dauer ihre Integrität erhält, wenn andrerseits gerade der intrasclerale Verlauf (Scleralpassage) der Ciliarnerven, worauf wir ebenfalls noch zurückkommen werden, so leicht zu einer Quelle abnormer Reizung werden dürfte, so fehlt es doch über alle diese Punkte noch an durchgreifenden Untersuchungen und wir müssen hier eine Lücke constatiren, deren Ausfüllung vielleicht noch die gewichtigsten Aufschlüsse für die gesammte Glaucomlehre bringen wird.

Den Ueberblick über die verschiedenen Formen des Secundärglaucoms hätten wir zu schliessen mit Erwähnung der von intraocularen Tumoren abhängigen Glaucome. Diese Form der Pathogenese ist in der Literatur bereits ausreichend besprochen; die während des kindlichen Alters sich entwickelndem Gliome können zu einer allmähligen Drucksteigerung oder auch zu glaucomatösen Insulten führen, beides geschieht aber erst, wenn die Neubildung bereits ein grösseres Volumen erlangt hat, so dass sich jedenfalls die Diagnose nicht unter dem Bilde des Glaucoms versteckt. Im Uebrigen sind überhaupt entzündliche Glaucominsulte bei den Gliomen viel seltener, als plastische Iridochorioiditiden mit transitorischer Phthisis bulbi in der Periode des Zerfalls der Geschwulst. Dagegen rufen die Sarcome der Aderhaut, resp. des Ciliarkörpers in der adulten

*) Coccius fand bei der anatomischen Untersuchung zweier Augen, die er ein Jahr zuvor an Glaucom operirt hatte, eine verbreitete fettige Metamorphose der Sclera, in der Aequatorialgegend culminirend, welche er als Ausläufer eines abgeklungenen entzündlichen Processes des scleralen Bindegewebstheils anspricht.

oder vorgerückteren Lebensperiode weit häufiger, zuweilen schon in einem frühen Stadium, Glaucom hervor, dessen Erscheinen alsdann selbst diagnostische Schwierigkeiten*) verursachen kann. Der etwaige Hinzutritt von Netzhautablösung steht unter diesen Conjuncturen der Succession von Glaucom nicht entgegen. Es kann das secundäre Glaucom hier in Form eines plötzlichen entzündlichen Insultes auftreten, nachdem vorher der Augendruck ziemlich normal gewesen war. In der Mehrzahl der Fälle bildet sich zuerst (gleich mit dem Wachsthum der Geschwulst) Spannungsvermehrung und wenn diese ein gewisses Maass übersteigt, subacuter oder acuter glaucomatöser Insult heraus. Durch Atropineinträufelung, wie wir sie ja zur Feststellung der Diagnose gerade unter diesen Umständen leicht vornehmen, wird der bis dahin entzündungslose Zustand leicht in einen heftigen Glaucomanfall übergeführt.**) Da die Grundursache hier fast ausnahmslos einseitig ist, so bleiben es natürlich auch die Consecutivzustände. Die Iridectomie hat gegen diese Secundärglaucome entweder gar keinen oder nur einen transitorischen Effect und giebt die Enucleatio bulbi das einzige Heilmittel ab. — Auch Orbitalgeschwülsten, welche den Bulbus hervordrängten, sah ich zweimal Glaucom folgen. Doch waren beide Mal consecutive Erkrankungen der inneren Augengebilde (Chorioido-retinitis, resp. mit intraocularen Ergüssen) hinzugetreten, so dass wohl diese die Vermittelung übernahmen.

Wir wenden uns nunmehr in unseren Betrachtungen zu dem „Glaucoma simplex“. Wenn früher die haupt-

*) Ueber die leitenden Gesichtspuncte hierbei siehe A. f. O. XIV, 2. pag. 116 u. f.

**) Es hat mich gefreut, neulich in den Transactions of the American Ophthalmological Society, fourth and fifth annual meetings. 1869. pag. 35. mehrere Beobachtungen (herrührend von Dr. H. Derby) zu finden, welche die Gefahr der Ueberführung chronischer Glaucome in acute durch Atropineinträufelung, so wie ich sie A. f. O. XIV. 2 pag. 117. hervorgehoben, bestätigen.

der Glaskörperhaut, zu hämorrhagischen Glaskörpertrübungen kommen. Die Netzhautvenen sind meist stark erweitert. Nachdem der Process sich so eröffnet und eine gewisse Zeit auf derselben Höhe geblieben, vielleicht selbst eine geringe Remission durchgemacht hat, kommt es zu neuen, bald leichteren bald schwereren Nachschüben. Mit der Dauer der Krankheit bilden sich auch wohl, entsprechend den älteren Herden, weiss-gelbe Plaques, den bei Nephritis erscheinenden durchaus ähnlich, nur nicht in der dort characteristischen Weise gruppirt. Selbst die eigenthümliche Sprenkelung um die Fovea herum, sah ich in einem hierher gehörigen Falle sich ausprägen. Endlich ist zu erwähnen, dass sich zuweilen deutliche Verdickungen an den Wandungen einzelner Netzhautgefässe herausbilden, welche übrigens (wie oben angedeutet) auch präexistiren können.

Bis hierher haben wir durchaus das Bild einer von Arterio-sclerose abhängigen Hämorrhagia retinae mit oder ohne consecutive Gewebs-Degeneration vor uns und in der That kann es für alle Zeiten hierbei bleiben, d. h. es können sich entweder bis in's Unbestimmte hinein, periodisch Nachschübe zeigen, während die älteren Herde sehr allmählig verschwinden, oder es kann mit der Zeit der hämorrhagische Process erlöschen, wobei indessen fast ausnahmslos partielle Gewebsatrophien entsprechend der früher erkrankten Netzhautbezirke — auch die secundären Plaques pflegen theilweise zu persistiren — meist auch mit Rückwirkung auf das Aussehen der Papille und erheblicher functioneller Störung zurückbleiben. In einem andern Theil der Fälle aber — und es dürfte meines Erachtens unmöglich sein, diesen im voraus zu erkennen — tritt nach einem Bestande der Krankheit von $^1/_2$ bis 6 Monaten ein secundäres Glaucom hinzu. Die Form desselben ist äusserst verschieden: es kann sich entweder ein exquisit entzündlicher Glaucominsult einfinden, zuweilen mit

tumultuarischen neuen Hämorrhagien oder es kann ganz allmälig Spannungsvermehrung eintreten, ohne dass es zu entzündlichen Processen kommt (dies jedoch auf die Dauer selten), oder es kann zunächst Spannungsvermehrung und nach einer gewissen Zeit subacute oder acute Insulte eintreten. Die Ciliarneurose pflegt sehr heftig zu sein, selbst da, wo die Spannungsvermehrung keine enorme ist. Die Glaskörpertrübung stellt sich, wenn überhaupt eine Untersuchung möglich ist, jetzt meist als eine hämorrhagische heraus; ebenso hat auch die Kammerwassertrübung häufig einen hämorrhagischen Character und setzt periodische Hyphämen ab. Bleibt die Krankheit sich selbst überlassen, so sieht man nicht selten nach einem heftigen Entzündungsinsult den noch vorhandenen Lichtschein plötzlich erlöschen und nicht lange darauf den Augendruck sinken und Spannungsverringerung eintreten. Vermuthlich coincidirt alsdann der Zeitpunkt, in welchem der Lichtschein erlischt, mit dem Hinzutritt einer hämorrhagischen Netzhautablösung, welche ich einmal nach der zu dieser Zeit verrichteten Enucleation nachweisen konnte. In andern Fällen aber kommt es zur glaucomatösen Degeneration des Bulbus, Staphylomen der Sclera u. s. w.

Wenn ich oben angeführt habe, dass der Hinzutritt des Glaucoms kürzestens nach einem halben Monate dem Ausbruche des Netzhautprozesses folgt, so bezieht sich dies auf meine persönliche Erfahrungen, während in einem von Coccius (A. f. O. Bd. IX., 1 pag. 8) mitgetheilten Falle das Glaucom bereits 2 Tage nach dem vermuthlichen Ausbruche des Netzhautprocesses erfolgte. Jener höchst lehrreiche Fall ist auch nach einer anderen Richtung, nämlich bezüglich auf den vortrefflichen Effect der Iridectomie ein exceptioneller. Im Uebrigen war doch möglicherweise das Intervall zwischen Netzhauterkrankung und Glaucom in demselben ein etwas längeres, indem die Netzhauthämorrhagien in geringerer Entwickelung bereits einige Tage

sächlichsten Bedenken in der Glaucomlehre gerade darin wurzelten, dass derselbe Process, der die entzündlichen Veränderungen des typischen Glaucoms anfacht, auch der einfachen Spannungsvermehrung zu Grunde liegen sollte, so sind diese Bedenken in den Hintergrund getreten, theilweise auf Grund der umfassenderen Kenntnisse von der Evolution der Secundärglaucome, theilweise auch in Anbetracht der Modification, welche die Theorie von der Entzündung in der allerneuesten Zeit durchgemacht hat. Sehen wir bei einer bestimmten Form von Secundärglaucom, beispielsweise nach Linsensenkung, heute einfache Spannungsvermehrung, morgen entzündliche Trübung der Medien, und so beides alternirend auftreten, je nachdem die Ursache mächtiger wirkt, z. B. die Schwankungen der Linse excursiver werden, so müssen wir sicher von der Einheit beider Formen in ihrem Wesen und von der Existenz lediglich gradueller Unterschiede, je nach der Intensität und Dauer der Ursache, überzeugt sein. Ist die mit Trübung der Medien auftretende Form anerkannt inflammatorisch, so meine ich dürfen wir auch der anderen, mit derselben Hand in Hand gehenden, diese Wesenheit nicht absprechen, wenn sie auch zur Verständigung sehr wohl als die „nicht entzündliche" oder „einfach secretorische" geführt werden mag. Vollends aber wird durch die von Cohnheim begründete Entzündungstheorie, welche die Wesenheit der Entzündung wieder in das Bereich abnormer Secretion hineinnimmt, die Annahme eines rein graduellen Unterschiedes für unsere Frage nahe gelegt. Ist unter Einfluss einer rasch auftretenden und mächtig auf das Gefässsystem einwirkenden Ursache der Austritt der zelligen Elemente in die Augenflüssigkeiten ein massenhafter, so entsteht dadurch eine für unser Auge erkennbare Trübung, während bei einer spärlicheren Beimischung, unter langsamerer Einwirkung und geringerer Intensität der Ursache, die Klarheit der Medien nicht in sichtbarer Weise zu leiden braucht. Es bedarf dann oft nur noch eines kleinen Additamentes, wie es z. B.

während der, die Verdauung begleitenden Congestion gegeben wird, um der Trübung das zur Erkennung nöthige Maass zu ertheilen. —

Hierin liegt also meines Erachtens nicht mehr, was uns bei der Auffassung des glaucoma simplex Bedenken erregt, wohl aber bedrängt uns hier ganz besonders die Unkenntniss jedweder näheren oder entfernteren Ursache. Bei den Secundärglaucomen finden wir in dem einen oder anderen Gebilde den Stimulus, welcher die glaucomatöse Hypersecretion erregt. Dieser Stimulus pflegt ein dauernder zu sein, deshalb dauert auch die Wirkung an. Ist er kein dauernder, liegt er z. B. in Quellung einer entkapselten Linse, so kann auch die Spannungsvermehrung wieder zurückgehen. Da indessen, wo Spannungsvermehrung einen gewissen Grad und eine gewisse Dauer erreicht hat, besteht sie — so beweist uns die Lehre vom Secundärglaucom — auch nach Wegfall der Ursache fort. Ob sich die einmal gesetzte Stimmung der secretorischen Nerven hierbei in sich verlängert, oder ob in den anatomischen Effecten der Spannungsvermehrung selbst irgend eine Rückwirkung von andauernder Schädlichkeit gegeben ist, bleibt dahin gestellt. Wenn das typische entzündliche Glaucom mit einem lebhaften Vorgange debütirt, so lässt sich auch begreifen, dass dieser allemal Störungen, seien es Verengungen der venösen Emissarien, anatomische Veränderungen der Ciliarnerven in ihrer Scleralpassage oder andere zurücklässt, welche eine spontane Steuerung verhindern, so dass, selbst ohne Recidiv des entzündlichen Insultes die Drucksteigerung sich fortsetzt und zum Ruine führt. Für diejenigen Fälle, in denen schubweise recidivirende Entzündungen den Ruin herbeiführen, fühlen wir allerdings schon lebendiger die Lücke, welche in der Unkenntniss jedweder Ursache jener Rückfälle liegt, allein wir können dieselbe, wie sonst bei recidivirenden Entzündungen recht wohl auch in entferntere Umstände und Vorgänge im Organismus verlegen.

Wenn aber, wie bei Glaucoma simplex, im Laufe der Monate und der Jahre eine sich ganz allmählig steigernde (wenn auch anatomisch auf denselben, nur graduirten Processen beruhende) Druckvermehrung auftritt, welche mit einer unheilvollen Nothwendigkeit immer fortschreitet und niemals zurückgeht, so fragen wir mit Recht, wo der anhaltende Stimulus liegt, der diesen Verlauf bedingt. Selbst wenn wir eine idiopathische Nervenaffection aus extraocularer Quelle zulassen wollten, welche in einer, fast ausserhalb des Kreises aller Analogieen liegenden Weise, den Flüssigkeitsdruck successive erhöht, so wäre es doch immer ein sonderbares Ding, dass dieselbe niemals zu einer Rückbildung gelangt, obwohl in den ersteren Stadien der Krankheit, wo gewiss keine der oben berührten, rückwirkenden Schädlichkeiten sich entwickelt hat, hierfür günstige Bedingungen vorliegen müssen. Unendlich wahrscheinlicher muss uns von vorn herein ein intraocularer Sitz jener Ursache sein.

Es ist aber noch ein anderer Gesichtpunkt, der uns zu der Annahme einer latenten intraocularen Ursache für das glaucoma simplex zwingt und uns gleichzeitig zu der Ansicht führt, dass diese Ursache eine schwankende sei, das sind die Resultate der Therapie. Während sich bei der Gruppe des einfachen entzündlichen Glaucoms, wie es Eingangs dieser Abhandlung hervorgehoben worden ist, die Operationsresultate in einer durchaus gleichmässigen, wir dürfen sagen gesetzmässigen Weise gestalten, während wir bei den Secundärglaucomen zwar zahlreiche Divergenzen constatiren, welche sich aber in natürlicher Weise aus der Art der Grundursache herleiten lassen, müssen wir bei dem glaucoma simplex, je mehr und je länger wir beobachten, zugeben, dass unter scheinbar ganz ähnlichen präexistirenden Bedingungen, doch sehr grosse Unterschiede in dem definitiven Verlauf zu constatiren sind. Diese Unterschiede äussern sich zunächst ganz allge-

meinhin in dem Schicksal der Patienten, in sofern manche schon in den spätern Stadien Operirte einen relativ sehr günstigen Verlauf erweisen, d. h. nach einer Beobachtungsdauer von sechs bis acht Jahren erheblich besser funktioniren als zur Operationszeit, während andere, noch in früheren Stadien Operirte nach einem mehrjährigen Bestande des status quo, doch wieder allmählig in ihren Funktionen herabgehen, noch andere überhaupt keinen völlig exacten Stillstand durch die Operation erfahren, endlich einzelne, zum Glück höchst seltene Patienten nach der Operation rasch erblinden. Es zeigen sich aber im Näheren diese Differenzen durch das verschiedene Verhalten des Augendruckes begründet, wenn wir denselben nur recht sorgsam feststellen und aufzeichnen. So giebt es Fälle von glaucoma simplex — und sie bilden die Mehrzahl — in denen eine genau nach den Regeln ausgeführte Iridectomie den Augendruck direct in die physiologischen Grenzen bringt und auch dauernd innerhalb dieser Grenzen erhält. Wir finden zweitens Fälle, bei denen der Augendruck bedeutend verringert, aber nicht völlig normirt ward. Das Sehvermögen erhält sich hierbei, als wenn eine Art Accommodirung an eine mässige Spannungszunahme Platz gegriffen, meist stabil; nicht selten aber beginnt es doch nach einiger Zeit zu sinken, oder es nimmt selbst der Druck nach längerer Frist noch allmählig um Einiges zu, bis die für beide Eventualitäten indicirte zweite Operation — deren Modus ich unten angeben werde — nunmehr denselben dauernd normirt und den functionellen status quo für die Dauer sichert. Es giebt eine dritte Reihe, in welcher anfänglich nach der Operation ein richtiger oder nur noch leicht erhöhter Augendruck bestand, der aber später wieder schubweise erheblich zunimmt und alsdann auch einer zweiten Operation nicht immer in dauernder Weise weicht. Endlich aber giebt es Fälle von glaucoma simplex, in denen die Iridectomie, weit entfernt ihrem gewönlichen Zielpunkte zuzusteuern, von einer Steigerung statt von einer Linderung

des Augendrucks gefolgt wird und das Sehvermögen progressive, zuweilen sehr rasch, wie durch einen Insult acuten Glaucoms erlischt.

Ueberblickt man das soeben Gesagte, so könnte es fast scheinen, als seien die Resultate der Iridectomie beim glaucoma simplex so unzuverlässig, dass man die Indication derselben, wie es ja anfänglich von vielen Fachgenossen geschehen ist, in Zweifel zu ziehen berechtigt sei. Eine solche Schlussfolgerung fällt indessen unbedingt, wenn man die numerische Vertheilung der angeführten Gruppen in Erwägung zieht. Es ward bereits gesagt, dass durch die einmalige Operation mehr als die Hälfte in dauernder Weise auf normale Druckgrenzen und nicht bloss stabilen Bestand des Sehvermögens, sondern auf die Bedingungen einer, dem Operationseffect noch lange nachklingenden allmähligen Besserung gebracht wird. Die zweite Kategorie, welche ihrerseits gut $^1/_4$ der Fälle in sich begreifen dürfte, und welche, wenn man will, eine nicht ganz zureichende Zweckerreichung darstellt, verläuft dennoch grösstentheils spontan glücklich; in einer kleinern Quote derselben wird durch Nachoperation ein dauernder Erfolg versichert. In der dritten Kategorie, welche gewissermaassen ein, nach vollständiger oder unvollständiger Zweckerreichung eintretendes Recidiv darstellt, wird ebenfalls durch Nachoperation noch theilweise ein Anhalten des Verfalls erreicht und wo dies nicht gelingt, ist wenigstens der Schwund der Sehkraft nach den chirurgischen Eingriffen, vergleichsweise zum spontanen Verlauf der Krankheit, verlangsamt. Als völlig ungünstig bleibt nur die zuletzt angeführte Kategorie, in welcher allerdings der Verfall des Sehvermögens durch die Operation namhaft beschleunigt wird. Allein wie schon erwähnt, ist dieser „maligne" Verlauf ungemein selten; ich habe ihn in ausgeprägter Weise nur 5 Mal beobachtet unter einer Anzahl von etlichen hundert Fällen von glaucoma simplex, die ich der Iridectomie unterwarf. Wenn ich

Alles zusammenrechne, was ich auch durch Erkundigungen bei beschäftigten Collegen in Erfahrung gebracht, so dürfte dessen Frequenz 2 pCt. der an glaucoma simplex Operirten nicht erreichen. Wenn nun eine Operation, conform den erörterten Umständen, in mehr als 90 pCt. der Fälle vor der Erblindung dauernd schützt, in dem grösseren Theil des Restes diesen Verfall verlangsamt und höchstens in 2 pCt. Schaden stiftet, so kann die Indication derselben nicht in Zweifel gezogen werden, wenn auch das exceptionelle Vorkommen ungünstiger Resultate, wie sie bei entzündlichem Glaucom niemals in analoger Weise beobachtet werden, zur prognostischen Vorsicht auffordert.

In einer sehr lehrreichen Weise spiegeln sich übrigens die soeben beschriebenen, sehr variabelen Einwirkungen auf den Augendruck bereits in dem Verhalten der operirten Augen, während der ersten Operationstage, theilweise selbst unmittelbar nach der Operation. Wenn wir beim acuten entzündlichen Glaucom hervorgehoben haben, dass die Normirung des Augendrucks, abgesehen von einer mässigen Erhöhung, welche die ersten Heilungsvorgänge begleiten kann (und von einem geringen Reste, der zuweilen zurückbleibt, sich aber mit dauerndem Erfolge gut verträgt), gleichmässig erfolgt, und dass demgemäss die Wunde sich auch rasch schliesst und die vordere Kammer sich wiederbildet — letzteres sofort nach der Operation oder nach einigen Stunden schon ausnahmsweise erst nach einigen Tagen — so verhalten sich diese Dinge bei glaucoma simplex ganz anders und sehr verschieden. Gewöhnt man sich daran, die der Iridectomie unterzogenen Augen unmittelbar nach dem chirurgischen Akt vorsichtig mit dem Finger zu betasten, so wird man bei glaucoma simplex eine sehr abweichende Resistenz constatiren. Einige Augen sind fast so weich (oder selbst weicher) als es im Durchschnitt ein normales Auge nach vorausgeschickter Punktion ist, diesen aber stehen andere gegenüber, in denen

der Augendruck jetzt noch stärker ist, als er selbst bei geschlossener Kammer in der Norm sein darf. Zwischen beiden kommen alle möglichen Grade abnormer Spannung vor. Man wird nun zunächst, wenn unmittelbar nach der Operation noch eine erhebliche Spannungsvermehrung zurückblieb, niemals eine rasche Wiederbildung der vorderen Kammer zu erwarten haben; selbst da wo die Spannung nach der Operation nicht gerade die exceptionellen Höhengrade erreicht, aber doch diejenige eines punctirten Auges auffällig übertrifft, wird die Wiederbildung der Kammer meist erst am dritten, vierten Tage und später stattfinden. Ueberschreitet dagegen die Resistenz des operirten Auges die mittlere Spannung des punctirten Auges nur wenig, so tritt die dauernde Restitution der Kammer (beim Lanzenmesserschnitt) unmittelbar oder sehr bald nach der Operation ein. Erstere Augen, in denen die Wiederbildung der Kammer langsam vor sich geht, sind eben diejenigen, in deren Reihe die oben angedeuteten ungünstigen Resultate fallen. Man sieht schlimmen Falles den Druck bei aufgehobener Kammer während der ersten Tage noch mehr steigen, die Iris und die Linse sind überall fest gegen die Hornhaut gepresst, welche letztere meist durch diese Anlagerungen an ihrer hinteren Fläche etwas angehaucht aussieht, das Auge fängt an zu thränen und es entsteht eine eigenthümliche pericorneale Injection, in welcher bald sehr verbreiterte vordere Conjunctivalvenen dominiren, die sich nicht wie gewöhnlich gradlinig strecken, sondern in stumpfe Winkel knicken und deren Verbindungen mit den gleichzeitig stark anschwellenden Episcleralgefässen ebenfalls deutlich hervortreten. Die Berührung des Auges namentlich in der, der Wunde benachbarten Ciliarregion ist dem Patienten empfindlich, welcher über mehr oder weniger heftige Ciliarneurose und Agrypnie klagt; das Sehvermögen verringert sich in einer beängstigenden Weise. — Die Hauptgefahr liegt bei ausbleibender Restitution der vorderen

Kammer, in der unter Reizsymptomen erfolgenden Zunahme der Spannung, von welcher offenbar die anderen Erscheinungen abhängig sind. Wo die Reizung, d. h. die Schmerzhaftigkeit bei der Palpation (nicht die spontane Ciliarneurose, welche direct von der Spannungsvermehrung abhängt), das Thränen und die ausgeprägte Injection, (deren weitere Charactere allerdings wiederum durch die Spannungsverhältnisse bestimmt werden) ausbleibt, ist die Gefahr bereits geringer; es gelingt dann meist nach einigen Tagen die Entspannung und wenn auch die Kammer sich erst in der zweiten Woche oder später wiederbildet*), so pflegt doch der Verlauf wieder in ein leidlich glückliches Geleise einzukehren. Ist vollends bei aufgehobener Kammer und fehlender Reizung die Spannung nur unerheblich vermehrt, so darf man darauf rechnen, nach einigen Tagen die erste, meist noch sehr flache Schicht Kammerwasser und etwas später völlige Integrirung der Kammer mit durchaus glücklichem Verlaufe zu constatiren.

Von dem zuerst geschilderten, völlig malignen Hergange bis zu diesen letzten Vorkommnisse stuft sich das Bild des Verlaufs in ganz continuirlicher Weise ab. Wenn ich oben sagte, dass höchstens in 2% der an Glaucoma simplex Operirten der exquisit maligne Verlauf zur Beobachtung kommt, so wird man in einer weit grösseren Anzahl, etwa 10 — 12% eine langsame Wiederbildung der Kammer (nach dem zweiten Tage) wegen relativ zu hohen Augendruckes constatiren. Etwa die Hälfte dieser Fälle werden mit Reizerscheinungen verknüpft sein, von

*) Wesentlich zu unterscheiden von sämmtlichen hier in Rede stehenden Fällen sind diejenigen, wo wegen unregelmässigen Wundschlusses (cystoide Narbe) die Kammer lange Zeit aufgehoben bleibt. Alsdann ist die Spannung völlig normal, oft sogar das Auge abnorm weich; ein solches Ausbleiben der Kammerfüllung bei normaler oder herabgesetzter Spannung involvirt, abgesehen etwa von der anomalen Narbenbildung, nicht die mindesten Gefahren.

denen jedoch ein grosser Theil leichterer Art ist und bei geeignetem Verfahren nach einiger Zeit, unter Herstellung der Kammer und Sinken des Augendruckes, glücklich abklingt. Indessen finden sich in dieser gesammten Kategorie, in welcher die Wiederbildung der Kammer und das Sinken des Augendrucks nach der Operation auf sich warten lässt, auch fast sämmtliche oben angeführte Verläufe eingeschlossen, bei welchen später die Reduction des Augendrucks unvollständig bleibt oder sogar einer neuen Steigerung Platz macht.

Um noch mit einigen Worten auf den „malignen Verlauf" zurückzukommen, so zeigt derselbe in sich verschiedene Modalitäten. Es kann die Reizung in den ersten Tagen nach der Operation fort und fort zunehmen, der Augendruck so steigen, dass das Auge, trotz Aufhebung der Kammer, steinhart wird und das Sehvermögen hierbei sofort bis auf die letzte Spur erlischt. Von einer Trübung des Kammerwassers ist, da solches nicht existirt, auch keine Rede; dagegen verhindert die hauchige Trübung der hinteren Hornhautfläche und eine sicher schon vorhandene diffuse Glaskörpertrübung jedwede genaue Beurtheilung des Augenhintergrundes. Nach Wochen sieht man alsdann wohl den Druck sinken und eine flache Kammer sich herstellen, allein das Auge ist für die Functionen unrettbar verloren. Der Augenspiegel weist alsdann ziemlich diffuse, feine Glaskörpertrübung resp. auch Netzhautablösung, welche ich zwei Mal mit nachlassendem Druck erfolgen sah — das eine Mal war freilich Glaskörperpunction unternommen worden — nach. In anderen Fällen bleibt die Aufhebung der Kammer für alle Zeiten zurück, selbst wenn nachträglich die Spannung sinkt, weil nach der langen Anlagerung eine Verklebung der vorderen Iris- und hinteren Hornhautfläche entstanden ist. — Sodann kann es sich von Anfang ereignen, dass die Reizerscheinungen nicht so hoch steigen, oder eine gewisse Remission durchmachen, dass aber bei

fortwährend aufgehobener Kammer, andauernder Spannungsvermehrung und mehr oder weniger abnormer Reizbarkeit, das Sehvermögen allmählig, ganz wie bei einem progressiven Glaucom, unter zunehmender Einengung des Gesichtsfeldes u. s. w. erlischt. In Summa kann kein Zweifel obwalten, dass hier durch die Operation ein neuer acuterer Process von Glaucom angefacht worden ist, welcher nur in Ansehung der völligen Aufhebung der vorderen Kammer nicht das gewohnte Bild darbietet. Es scheint, nach der Schmerzhaftigkeit der der Wunde benachbarten Ciliarpartie bei der Palpation, der betreffende Process von Ciliarkörperreizung auszugehen, und mag hiermit noch eine ominöse Seite des malignen Verlaufs, die hier nicht verschwiegen werden darf, nämlich die eventuelle sympathische Betheiligung eines zweiten, vielleicht bereits glücklicher operirten Auges*) in Ver-

*) Anmerkung. Niemals werde ich den Fall des holländischen Apothekers G. vergessen, den ich zuerst am linken Auge, wegen eines vorgeschrittenen glaucoma simplex mit Einengung des Gesichtsfeldes, operirte. Die Kammer restituirte sich erst am 7. Tage, nachdem der anfangs sehr unheimlich gesteigerte Druck — Reizerscheinungen waren nicht ausgeprägt gewesen — am 4. und 5. Tage ziemlich zurückgegangen war. Der weitere Verlauf gehörte hinsichtlich des Augendruckes in die zweite der oben hingestellten Kategorieen. Der Druck blieb um ein Weniges zu stark, aber das Sehvermögen, welches vor der Operation sichtlich verfallen, erhielt sich nunmehr stabil. Ein halbes Jahr darauf kam Patient, um das rechte Auge, welches inzwischen weiter verfallen war, operiren zu lassen. Es bot jetzt ganz dieselben Charactere wie früher das linke. Nach der völlig regulär ausgeführten Operation zeigte sich der Druck sehr erheblich, Kammer blieb aufgehoben, am zweiten Tage Reizerscheinungen in der oben angeführten Art, Steigerung dieser und des Drucks in der nächstkommenden Zeit mit raschem Verfall des Sehvermögens; in der zweiten Woche Mitbetheiligung des früher operirten linken Auges, in welchem sich nun ebenfalls die ominöse Injection mit breiten vorderen Conjunctival- und Episcleralgefässen entwickelte; beiderseits progressiv unglücklicher Verlauf bis zur absoluten Erblindung (unter dem, durch Aufhebung der Kammer modificirten Bilde einer glaucomatösen Entzündung), zu dessen etwaiger Verhütung durch weitere Eingriffe der entmuthigte Patient freilich nicht die Hand bot. — Eine Tendenz zum malignen Verlauf war offenbar schon linkerseits vorhanden gewesen, da sich die Kammer erst am siebenten Tage restituirte.

bindung stehen. In dem Modus der Operation wüsste ich für die Erklärung jenes unheilvollen Verlaufes ebensowenig Material zu finden, als sonst in der individuellen Beschaffenheit der Patienten, so sorgfältig ich nach beiden Seiten hin meine Aufmerksamkeit gerichtet habe.

Ich urgire, dass ich diesen Verlauf (abgesehen von einem Secundärglaucom bei Linsensenkung, ebenfalls ohne Trübung der Medien) exclusive bei dem glaucoma simplex im engeren Sinne d. h. da gesehen habe, wo nach genauer und längerer Beobachtung keine periodischen Trübungen der Medien nachweisbar waren.

Dies betrifft auch jene, nicht gerade malignen aber doch bereits in analoger Richtung drohenden Verlaufsweisen, in denen die Kammer sich spät wiederbildet, der Druck längere Zeit hindurch nach der Operation gesteigert bleibt und leichtere Reizerscheinungen hinzutreten. Niemals habe ich dies nach Operation des entzündlichen oder des subacuten, mit periodischer Kammerwassertrübung einhergehenden Glaucoms gesehen. Ferner wäre hervorzuheben, dass alle betreffenden Augen vor der Operation einen sehr starken Druck zeigten. An einigen glaubte ich eine eigenthümliche trübe Beschafferheit des subconjunctivalen Bindegewebes zu entdecken, welche sich besonders dadurch kennzeichnete, dass die pathologisch ausgedehnten Muskelgefässe resp. vorderen Ciliargefässe in besonders gedämpftem Ton erschienen; doch muss auf diesen Punkt noch weiter geachtet werden. Seitdem meine Aufmerksamkeit auf diese Vorkommnisse gerichtet ist, verzeichne ich alle Wahrnehmungen an den zur Operation kommenden, mit glaucoma simplex behafteten Augen, aber ich kann bis jetzt nichts für die Prognose Leitendes hervorheben.

Es muss also — und hiermit kommen wir zu dem Ausgangspunkt unserer Betrachtung zurück — zwischen den scheinbar gleichen Fällen von glaucoma simplex eine Differenz hinsichtlich der uns bis jetzt unbekannten Ursache bestehen, durch welche ein und derselbe chirurgische Act

bald den Druck unmittelbar und ausreichend herabsetzt, bald diesen Zweck in unvollkommener oder auch nicht völlig Stand haltender Weise erreicht, bald eine plötzliche und deletäre Drucksteigerung hervorruft. — Bei der Besprechung der Secundärglaucome haben wir Fälle kennen gelernt, in denen notorisch eine intraoculare Ursache für die Glaucombildung existirt, aber nur aus den Antecedentien zu entnehmen ist. Wir erinnern an die Glaucombildung bei hinteren Corticalcataracten in Folge seröser Chorioiditis, deren Haupteffect, nämlich diffuse Glaskörpertrübung, bereits verschwunden ist. Wir erinnern ferner an Glaucombildung bei Augen, die früher hämorrhagisches Netzhautleiden, dessen Spuren ebenfalls verklungen, durchgemacht haben. Ebenso wie unter diesen Conjuncturen die Ursache der Glaucombildung im Augenblick der Operation latent ist, könnten auch für das glaucoma simplex ursächliche Zustände vorliegen, welche sich unserer Untersuchung nicht enthüllen. Ist doch überhaupt ein grosser Theil von Structur und Circulations-Veränderungen, welche die Gebilde des Auges treffen, unseren jetzigen Explorationsmethoden nicht direct zugängig. Schon mehrmals haben wir uns genöthigt gesehen, von einer Chorioiditis latens zu sprechen, d. h. von Aderhautveränderungen, welche sich nicht in allen Phasen objectiv darstellen, deren Gegenwart wir aber doch aus dem Krankheitsverlauf annehmen müssen. Ohne solche Annahme könnten wir uns beispielsweise die bei gewissen Cataractformen, nach operativen Eingriffen auftretenden, von den Ergebnissen aller sonstigen Erfahrungen durchaus abweichenden Reactionen nicht erklären. Vollends festgestellt ist es, dass abnorme Zustände des Glaskörpers existiren, welche sich, weil absolut keine Trübungen dabei entstehen, ophthalmoscopisch nicht documentiren. Wenn wir beispielsweise ein Linsensystem umfangreich schwanken, sich bald dem Glaskörperraum, bald der vorderen Kammer einlagern sehen, so kann an eine abnorme Verflüssigung des Glas-

körpers nicht gezweifelt werden, und doch kommt dieselbe gewissermaassen nur durch einen zufälligen Umstand zu unserer Kenntniss.

Endlich aber werden wichtige Theile des Auges überhaupt nicht direct beobachtet und zwar gerade solche, welche sich sehr wohl an der Pathogenese des Glaucoms betheiligen können, ich meine, abgesehen von einem Theil der Ciliargebilde, vor allen Dingen die Sclera, über deren Rolle in der Pathogenese des Glaucoms, wie ich oben bereits betont, noch eine gewichtige Lücke besteht. Gerade die Thatsache, dass es bei glaucoma simplex nicht zu inflammatorischen Processen kommt, harmonirt mit der Vermuthung, dass bei demselben ein Gebilde von sehr langsamem Stoffwechsel und einer gewissen vasculären Torpidität den Herd abgiebt. Und das ausgedehnte, in seinen verschiedenen Provinzen rücksichtlich auf die Nachbargebilde, auf die durchtretenden Gefässe und Nerven u. s. w., die verschiedensten Beziehungen entfaltende Bereich der Sclera würde uns auch, je nach der verschiedenen Localität des Krankheitsherdes, sehr wohl den abweichenden Verlauf und die variabelen therapeutischen Resultate verstehen lassen. Wie sich bei anderen Störungen der Innervation unsere Aufmerksamkeit immer mehr auf diejenigen Strecken des Nervenverlaufs richtet, in denen die freie Functionirung durch knöcherne oder sehnige Passage bedroht ist, (wie wir jetzt zahlreiche Neuralgien und Lähmungen von Periostreizungen an jenen Stellen ableiten u. s. w.), so scheint mir auch hinsichtlich der Ciliarnerven gerade die Passage durch die Sclera der eingehendsten Studien werth. Senile Rigescenz oder pathologische Schrumpfung der Sclera, möge sie diffus oder herdweise auftreten, würde ich nicht deshalb als Glaucomursache beargwöhnen, weil dadurch direct eine Compression der contenta bulbi herbeigeführt würde, oder weil dadurch Verengung oder Verschluss der venösen Emissarien bedingt wird (s. Stellwag l. c. pag. 43), sondern deshalb, weil die

durchtretenden, die secretorischen Fasern enthaltenden Nerven dadurch eine, für ihre Functionirung in die Wagschale fallende Behinderung erfahren.

Es ist ein missliches Ding sich in Mangel von Untersuchungsresultaten auf dem Boden der Hypothese zu bewegen. Allein abgesehen davon, dass letztere hier leicht den Anstoss für Forschungen abgeben kann, scheint es förderlich uns über das glaucoma simplex wenigstens Vorstellungen zu bilden, welche den bisherigen pathologischen Anschauungen und den Analogien in der Glaucomlehre nicht widersprechen. Von diesem Standpunkt aus müssen wir für dasselbe meines Erachtens einen permanenten Stimulus im Auge präsumiren und dasselbe in Anbetracht der völligen Aehnlichkeit des Verlaufs und der therapeutischen Resultate als ein Secundärglaucom mit verschiedener oder wenigstens nicht gleichmässig localisirter intraocularer Ursache ansprechen. Diese intraoculare Ursache selbst bleibt freilich noch dunkel, allein es wäre, besonders aus Exclusionsgründen, die Sclera bei den betreffenden klinischen und anatomischen Forschungen vorwaltend zu berücksichtigen*).

Das glaucoma simplex zeigt fast ausnahmslos eine bilaterale, wenn auch successive Entwickelung, was, conform den soeben vorgetragenen Anschauungen, auf eine intraoculare Grundursache, ebenfalls von symmetrischem Entwickelungshange, deutet. — Das hauptsächlichste therapeutische Gewicht liegt in der Iridectomie. Von Punctionen habe ich wenigstens keine Erfolge zu rühmen; dagegen könnten dieselben einen gewissen prognostischen Werth erhalten; wenn man nämlich nach Abfluss des Kammerwassers eine völlig ausreichende Reduction des Augendrucks constatirt, so dass sich die Resistenz von der durchschnittlichen Resistenz eines punctirten Auges wenig mehr unterscheidet,

*) In Uebereinstimmung mit den von Coccius und Cusco befürworteten, oben citirten Anschauungen.

so kann man auch sicher sein, dass man durch die Iridectomie eine dauernde Spannungsveränderung erreicht und dass der Fall nicht etwa zu einem malignen Verlaufe oder auch zu einem unzureichenden Resultate der Iridectomie disponirt. Zeigt sich dagegen nach dem völligen Abfluss des Kammerwassers noch eine relativ starke Härte, so wird man auch darauf gefasst sein müssen, dass nach der Iridectomie langsame Wiederbildung der vorderen Kammer stattfindet und dass sich ein, wenn auch in der Minderzahl maligner, aber doch nach der betreffenden Richtung hin drohender Verlauf einstellt. Vielleicht wird unter diesen Conjuncturen zu ermitteln sein, ob durch eine methodisch wiederholte Punction ein niedrigerer unmittelbarer Spannungszustand erreicht und so (da die Punction für sich eine dauernde Reduction nicht erreicht) der Boden für die Iridectomie geebnet werden kann. Ob dies glückt oder ob in den schlimmen Fällen (in denen die Iridectomie malignen Verlauf nach sich zieht) schon den Punctionen ähnliche Consequenzen folgen können, kann ich bis jetzt nicht angeben.

Hinsichtlich der Iridectomie, so brauche ich hier kaum zu wiederholen, dass gerade für Glaucoma simplex die stricte Befolgung der hinsichtlich der Grösse und Peripheriecität bekannten Regeln (und die sichere Vermeidung von Synechieen, wie es am Schluss der Abhandlung noch betont werden wird) von Nöthen ist, um die Reduction des Augendruckes möglichst zu versichern. Auch in dieser Beziehung weichen die Fälle von dem entzündlichen Glaucom ab, in welchem, wie Eingangs dieser Abhandlung hervorgehoben, selbst eine laxe Befolgung jener Regel oft genug unbestraft bleibt. Die Nachbehandlung, über welche wir dort keine besonderen Regel gegeben haben, weil sie sich mit den bekanntesten chirurgischen Principien erschöpft, bedarf hier einer verschärften Umsicht. Unmittelbar nach der Operation, resp. nach Ablauf der Narkose, wenn solche eingeleitet ward, soll man, wie oben empfohlen,

die Spannung des Auges genau feststellen. Wenn diese die mittlere Resistenz eines punctirten Auges nur wenig überschreitet, so darf man der baldigen Wiederbildung der Kammer, und selbst wenn diese einige Tage auf sich warten lässt, doch eines befriedigenden Verlaufes bei dem gewöhnlichen Verfahren versichert sein. Ein fortgesetzter Charpieverband ist schon in Rücksicht auf eine glatte Narbenbildung (Verhütung cystoider Form) zu empfehlen. Ebenso sind Atropineinträufelungen, vom zweiten Tage ab, dienlich. Ueberschreitet dagegen das Auge jenen Spannungszustand erheblich, so ist zunächst der Druckverband durch den einfachen Pflasterverschluss zu ersetzen. Ich habe die feste Ueberzeugung, dass der Verband, auf ein relativ gespanntes Auge gelegt, die Gefahren des Verlaufs bedeutend steigert.*) Nächstdem ist jeder, auch der geringsten Schmerzempfindung durch hypodermatische Morphium-Injection an der Schläfe entgegenzutreten. Ist am nächsten Morgen der Druck nicht auf dem Wege des Nachlasses — von einer Wiederbildung der Kammer wird jedenfalls noch keine Rede sein — so sind periodisch kalte Umschläge von Camilleninfus, ein Abführpulver von Calomel und bei vollsaftigen Menschen eine Venaesection zu empfehlen. Die Umschläge, Abführpulver und Morphium-Injectionen sind je nach den Umständen in den nächsten Tagen zu wiederholen. Lässt der Druck einmal sichtlich nach, so hat man auch bald die Wiederbildung der Kammer zu erwarten, und kann, wenn das Sehvermögen bis dahin nicht in einer disproportionirten Weise sank, auch noch auf einen ziemlich befriedigenden Verlauf rechnen. Atropin rathe ich unter diesen Conjuncturen während der ersten Operations-

*) Anmerkung. Wird derselbe vollends auf das bereits in beginnender Reizung begriffene, harte, der vorderen Kammer entbehrende Auge reapplicirt, so macht er den Verlauf, der sonst vielleicht noch zum Heile zu wenden wäre, sehr leicht ominös (in der oben beschriebenen Art).

tage nicht zu instilliren, da es bei der obwaltenden Tendenz (wie bei chronischem Glaucom) eine acute Steigerung des Drucks verschulden kann. — Abgesehen davon, dass diese Vorsichten in der ersten Heilungsperiode einem malignen Verlaufe, wie er oben geschildert, entgegenwirken, tragen sie auch zu der Vollständigkeit und Dauer der Druckreduction, von welcher das spätere Schicksal der Augen abhängt, bei. Sind es doch, wie oben bemerkt, eben diejenigen Augen, bei denen die Reduction des Drucks bald nach der Operation unvollständig bleibt, welche grösstentheils zu nachträglichem Verfalle oder Recidive tendiren.

Gelingt es trotz Allem nicht, den Erfolg für die Zukunft sicher zu stellen, beobachtet man nach einem mehrmonatlichen Stillstande der Functionen wieder eine Abnahme unter fortschreitender oder recidivirender Drucksteigerung, so sind, wenn letztere nicht sehr erheblich ist, zuerst locale Blutentleerungen durch Heurteloups zu versuchen. Derartige Nachkuren einige Monate nach Glaucomoperation habe ich bereits bei einer anderen Gelegenheit gerühmt, und kann ich das damals Gesagte gerade für manche Fälle von glaucoma simplex (neben Consecutivglaucomen aus Sclerotico-chorioiditis posterior) nur bestätigen. Der günstige Einfluss, den solche Depletionen mitunter äussern, giebt wieder ein Argument ab, dass hier (etwa wie bei jenen Secundärglaucomen) irgend ein intraocularer Irritationszustand dem Processe zu Grunde liegt. — Führt auch dies Verfahren nicht zum Zweck, so könnte es sich zur Ergänzung der Iridectomiewirkung um methodische Punktionen handeln; meine eigenen Beobachtungen, vielleicht nicht consequent genug fortgesetzt, haben indessen einschlägige Resultate auf diesem Wege nicht erzielt und bin ich in den letzten Jahren geradezu von demselben abgegangen, da ich in der Anlegung eines zweiten Coloboms in diametral entgegengesetzter Richtung ein äusserst wirksames Mittel kennen gelernt, den Augendruck noch um ein Weiteres

herabzusetzen. Schon wiederholentlich im Laufe dieser Abhandlung ist auf dasselbe hingewiesen worden, indessen bringe ich es hier formell zur Sprache, weil bei dem glaucoma simplex sich relativ am häufigsten die Indicationen für dasselbe einstellen. Es haben mich in den Jahren 1865—67, als meine Ueberzeugung noch nicht recht feststand, mehrfache Parallelversuche belehrt, dass die Anlegung einer Pupille in entgegengesetzter Richtung unendlich energischer auf den Augendruck wirkt, als die, selbst in enormem Umfange ausgeführten Excisionen nachbarlicher Irisstücke. Diese Versuche wurden einigemal unter fast congruenten Vorbedingungen an beiden Augen ausgeführt und hatten alsdann das schlagende Resultat, dass auch auf dem durch nachbarliche Operation behandelten Auge, nachträglich in diametraler Richtung excidirt werden musste. Ja, ich muss bekennen, dass mir ein günstiger Einfluss der nachbarlichen Excision auf den Augendruck überhaupt zweifelhaft geworden ist; jedenfalls ist derselbe sehr gering und wird, wenn die erste Iridectomie keinen ausreichenden resp. dauernden Einfluss geäussert, auch meist den therapeutischen Zweck nicht erfüllen. Ganz im Gegentheil könnte ich wenigstens ein Dutzend Beobachtungen beibringen, in denen die diametrale Pupille dauernde Hülfe geschafft hat, da, wo die erste Iridectomie einen zureichenden Dienst versagte. Beispielsweise lasse ich einen dieser Fälle folgen, der gleichzeitig von Donders und mir beobachtet ward.

Frau H., eine Dreissigerin von etwas zarter Constitution und anämischer Disposition, war im September 1866 von Donders beiderseits wegen glaucoma simplex operirt worden. Linkerseits war die Operation, mehr um späteren Beschwerden vorzubeugen, als des Sehvermögens wegen unternommen worden, da Patientin bereits auf quantitative Lichtempfindung in einem excentrischen Gesichtsfelde reducirt war. Rechts dagegen waren die Verhältnisse nach Donders brieflicher Mittheilung noch

ziemlich günstig gewesen, da S circa $^1/_3$ betrug und das Gesichtsfeld ungefähr nur sein unteres Dritttheil eingebüsst hatte. Im December 1866 wechselte Patientin ihren Wohnort und wurde mir durch Donders zur weiteren Fürsorge anempfohlen, mit der Bemerkung, dass der Augendruck, trotz durchaus normalem Heilungsverlaufe, doch in der ganzen seit der Operation verflossenen Zeit nicht völlig nach Wunsch in die physiologischen Grenzen eingerückt und auch das Sehvermögen noch allmählig weiter gesunken sei. Ich constatirte links wie rechts absolut regelrechte, breite, bis zur äussersten Peripherie reichende, nach oben angelegte Colobome, beiderseits eine fast typische, namentlich in ihrem temporalen Umfange exquisit steile Excavation mit markirter Venenüberfüllung jenseits des Randes, den Druck beiderseits noch um ein Weniges jenseits der physiologischen Härtegrenze, links das Sehvermögen fast erloschen, rechts S $^1/_5$, Gesichtsfeld fast in der ganzen unteren Hälfte defect: es schneidet dessen Grenze die verticale Halbirungslinie nahe unter dem Fixirpunkt, läuft von hier horizontal nach innen und leicht gesenkt nach der Schläfenseite, so dass noch ein schmaler Sector des äusseren-unteren Quadranten erhalten ist. — Bei der weiteren Beobachtung zeigten sich von Zeit zu Zeit neuralgische Empfindungen in Stirn und Schläfe, während deren der Augendruck noch um ein Weniges zunahm, einige Mal konnte ich auch spurenweise Kammerwassertrübungen während dieser Schmerzen, die übrigens nie den Character eigentlicher Paroxysmen annahmen, entdecken. Es wurden von Zeit zu Zeit Heurteloups applicirt, die Patientin in völliger Ruhe, bei Vermeidung aller Schädlichkeiten und milderen Ableitungen, gehalten; und trat hierbei von December 1866 bis Februar 1867 keine nachweisbare Verschlechterung in den Functionen ein, obwohl der Augendruck auch eine weitere Herabsetzung nicht erfuhr. Allein dieser Stillstand sollte sich als ein transitorischer er-

weisen. Patientin ward in der nächsten Zeit abwechselnd von Donders und mir beobachtet und zeigte sich schon bald nach jener Curzeit und trotz verschiedener anderer Curversuche (Molken, hypodermatische Morphium - Einspritzungen u. s. w.) ein progressiver Verfall der Functionen.

Im November 1867, als Patientin wieder zu ihren Verwandten nach Berlin ging, war S. auf $^1/_{16}$ gesunken. Das Gesichtsfeld hatte sich verhältnissmässig weniger verändert, doch lief jetzt dessen Grenze gerade durch den Fixirpunkt, erhob sich nach innen etwas über die Horizontale, während sie nach aussen mit der Horizontalen zusammenfiel, so dass der kleine Sector des äusseren-unteren Quadranten, der früher noch existirt, verloren gegangen war und auch der innere-obere Quadrant in seinem unteren Abschnitt eine Einbusse erlitten hatte. Die Excavation und der Augendruck boten ganz die früheren Charactere. Bei einer weiteren dreiwöchentlichen Beobachtung und gelinden Ableitungen nahm der Verfall des Sehvermögens in sehr bedrohlicher Weise zu, so dass S. Eingangs December 1867 nur noch $^1/_{24}$ betrug und die Sehlinie, bei der Fixation selbst kleinerer Objecte, nach unten vorbeizuschiessen begann. Davon überzeugt, dass der weitere Verfall nicht von irgend einer Complication oder auch von der substantiellen Fortentwickelung der secundären Sehnervenatrophie, sondern lediglich von der Fortwirkung eines relativ (und auch absolut um etwas) zu hohen Augendruckes abhing, beschloss ich die Verrichtung eines zweiten Coloboms nach unten, welche am 4. December 1867, ganz nach den bekannten Regeln, vorgenommen ward. Der Druck unmittelbar nach der Operation war ungefähr dem eines punktirten Auges gleich, die Wiederbildung der Kammer trat sofort ein und bereits in der ersten Heilungsperiode zeigte sich durchweg ein sehr günstiges Verhalten der Spannung. Dieselbe blieb jetzt nicht allein unterhalb des physiologi-

schen Druckmaximums, sondern erreichte kaum das physiologische Mittel und so blieb sie es in ganz stabiler Weise. Sehr lehrreich war jetzt der Vergleich mit dem linken Auge, sowohl hinsichtlich des Augendrucks, der als Index des früheren rechtsseitigen Drucks einen trefflichen Maassstab abgab, als hinsichtlich der Excavation. Diese, früher zwischen beiden Augen nur wenig different, verflachte sich jetzt rechts in einer sehr auffälligen Weise, der nasale Rand verstrich fast völlig, der temporale, früher (wie jetzt noch links exquisit steil), wurde seicht und die markirte Differenz in der Venenfüllung ausserhalb und innerhalb der Excavation verschwand fast völlig. Das Befriedigendste aber lag in den functionellen Ergebnissen: an die Stelle des früheren, während Jahresfrist constatirten allmähligen Verfalls, setzte sich eine langsame continuirliche Besserung, welche anfangs in kürzeren, dann in längeren Intervallen zu Protocoll gegeben ward: Im Februar 1868, acht Wochen nach der zweiten Operation, S. wieder $^1/_{20}$, die Grenzlinie des Gesichtsfeldes schneidet den Fixirpunkt, erhebt sich nach innen nur äusserst wenig über die Horizontale, senkt sich dagegen nach aussen wieder um eine Spur unter dieselbe; im Sommer 1868, sechs Monate nach der Operation, S. $^1/_{16}$, die Grenze des Gesichtsfeldes nach innen genau horizontal, senkt sich nach aussen nicht unerheblich, so dass bereits ein ansehnlicher oberer Sector des äusseren-unteren Quadranten in Function tritt; im Sommer 1869, $1^1/_2$ Jahr nach der Operation, S. $^1/_{12}$, die Grenze des Gesichtsfeldes schneidet die verticale Halbirungslinie nicht mehr im Fixirpunkt, sondern eine kurze Strecke unter demselben, senkt sich nach Aussen so erheblich, dass gut das obere Drittheil des äussern-untern Quadranten fungirt, während sie nach innen noch wie früher den horizontalen Verlauf einhält. Im Augendruck nicht mehr die mindesten Schwankungen; er überschreitet auch jetzt sicherlich nicht das physiologische Mittel und unterscheidet sich als solcher

namhaft von dem des linken Auges. Die früheren periodischen Schmerzempfindungen sind ebenfalls verschwunden.

Seitdem ich derartige Erfahrungen gemacht, bestehe ich noch scrupulöser als früher auf ausreichender Reduction des Augendruckes nach Glaucomoperationen. Zeigt sich diese nicht strikt erreicht, überschreitet der Druck das physiologische Mittel — in welchem Falle sehr wohl eine relative Erhöhung zugegen sein kann — oder gar die physiologische Härtegrenze, und hat das Sehvermögen den mindesten Hang zur Abnahme, so würde ich ohne Bedenken die erwähnte Nachoperation anrathen, für welche natürlich die Chancen desto besser sind, je eher man sie instituirt. — Ueber die Technik selbst habe ich nichts hinzuzufügen; das zweite Colobom muss genau die für das erste bekannten Bedingungen erfüllen.

Kehren wir nach diesem Ueberblick über die verschiedenen Glaucomformen, der leider zugleich einen Hinweis auf die vielen und fundamentalen Lücken unseres Wissens darstellt, noch zu einigen Punkten der Glaucomlehre zurück, welche ohne Störung des Zusammenhanges bisher nicht berührt werden konnten. —

Was zunächst die Aetiologie betrifft, so ist wohl die Frage aufgeworfen worden, in wie weit man dem Glaucom eine traumatische Entstehungsweise zuerkennen dürfe. Es ist diese Frage unbedingt zu bejahen, wenn man dabei nicht exclusive die directe Erzeugung des Glaucoms durch Traumatismus, sondern zugleich die indirecte Entstehung nach Art der Secundärglaucome im Sinne hat. Wenn z. B. durch eine Verletzung das Aufplatzen der Linsenkapsel bewirkt wird, so kann die Quellung der Linse in der bekannten Weise Secundärglaucom herbeiführen, ja, es wird die bezügliche Glaucomform exclusive eine trau-

matische oder operative sein. Wenn durch das Trauma eine Sprengung der Zonula und hierdurch Schwanken oder wirkliche Dislocation der Linse herbeigeführt ward, so sieht man wiederum, wie nach spontaner Linsendislocation, Glaucom sich entwickeln*). Sind vollends penetrirende Wunden der Cornea mit Einklemmung oder Vorfall der Iris vorhanden, so liegen hierin die aus der Lehre des Secundärglaucoms bekannten, höchst wirksamen Anstösse zur glaucomatösen Drucksteigerung. Fremde Körper, welche in das Innere des Auges eindringen, sieht man Iritis uud Synechienbildung hervorrufen und in dieser Weise glaucomatöse Zustände verschulden u. s. w. Dass die hämorrhagischen und hämorrhagisch-entzündlichen Zustände, welche einer einmaligen heftigen Insultation, gewöhnlich mit Continuitätstrennung der einen oder anderen Membran folgen, ohne Fortbestand irgend einer dauernden Reizursache (Fremdkörper, entkapselte und dislocirte Linse, Iriseinklemmung, Zerrung durch Narbenbildung) glaucomatöse Spannungsvermehrung induciren, ist ein sehr seltenes, aber doch nicht ganz abzuleugnendes Vorkommniss. Unendlich häufiger nehmen die traumatischen Augenentzündungen den hyperplastischen Character an und influenciren als solche den Augendruck entweder gar nicht oder in negativer Richtung. — Ganz anders dagegen gestaltet sich die Frage, wenn man an eine direkt durch den traumatischen Reiz bedingte und nicht durch anderweitige Zwischenglieder im Auge vermittelte Glaucombildung denkt, so etwa, dass nach einer einfachen Contusion durch Verstimmung der secretorischen Nerven oder, wie wir es sonst auffassen mögen, Glaucom sich herausbilde. Ein derartiger Hergang dürfte, wenn er überhaupt vorkommt, ein ungemein seltener sein.

*) Ist der Tremor lentis hierbei ein geringer, so wird die wahre Ursache auch wohl übersehen und irriger Weise eine primäre Entstehung des Glaucoms angenommen.

Steigerung der secretorischen Thätigkeit scheint sich besonders da zu entwickeln, wo ein, wenn auch mässiger Reiz einige Zeit hindurch fortwirkt, während plötzliche gewaltige Insultation weit eher eine Art secretorischer Paralyse mit Abspannung des Auges erzeugt. In ersterer Richtung wirkt eben das Trauma durch Einschaltung der oben angeführten Zwischenglieder.

Freilich sind mir in meiner Praxis zuweilen Fälle ganz typischer Glaucome vorgekommen, deren Entstehung von den Patienten auf irgend eine traumatische Ursache zurückgeführt wurde. So hörte ich einmal, dass während des letzten Krieges das Aufschlagen einer Kanonenkugel in Nachbarschaft des Patienten, ein anderes Mal, dass das Vorbeifliegen von Kugelfragmenten in Nähe des Auges die Krankheit eingeleitet hätten; noch ein anderes Mal wurde das Einschlagen des Blitzes dicht bei dem Patienten beschuldigt u. s. w. Allein solche Anamnesen sind immer mit grosser Vorsicht aufzunehmen und schon der Umstand, dass man nicht selten Gemüthsaffecten, durchwachten Nächten u. s. w. Glaucominsulte unmittelbar folgen sieht, welche Einflüsse unter obigen Conjuncturen meist coexistiren, lässt uns an einer integrirenden Rolle des Traumas einigermaassen zweifeln und bringt uns zu der Vermuthung, dass dasselbe lediglich eine Gelegenheitsursache bei einmal schwebender Prädisposition constituirt habe. An einem völlig gesunden Auge dürfte durch Traumatismus kaum ein Glaucom in directer Weise zu Stande kommen und dürfte demnach auch eine so innige ätiologische Beziehung, wie wir sie für traumatische Lähmungen und Neuralgieen statuiren müssen, für Glaucom zurückzuweisen sein, ein Ergebniss, das vielleicht für die Auffassung des Glaucoms nicht ganz irrelevant ist.

Wir schliessen nunmehr einige Worte über die Entwickelung des Glaucoms nach Operationen an. Auch hier lässt sich, bei dem keineswegs seltenen Vorkommniss,

fast ausnahmslos die Bethätigung irgend welcher, durch die Operation gesetzter und als wirksame Ursachen für Secundärglaucome bereits bekannter Zwischenglieder aufdecken. Als schlagendes und wohl auch häufigstes Beispiel der Art wären wieder die Vorgänge nach Discision und Reclination der Linse anzuführen. Nächstdem fällt die Herbeiführung vorderer resp. hinterer Synechieen in die Wagschale. Bereits bei der einfachen Iridectomie aus optischen Gründen glaubten wir von jeher uns gegen Verfahren (Encleisis, Iridesis, u. s. w.) erklären zu müssen, in deren Principe die Production vorderer Synechieen liegt. Ebenso halte ich es für sehr wichtig, dass man den zufälligen Einheilungen des Colobomrandes in die innere Wunde entgegentritt. Unmittelbar nach jeder derartigen Operation ist für eine völlige Reduction des Sphincters, resp. der totalen Colobomränder auf das Stricteste zu sorgen. Entscheidend wird diese Fürsorge da, wo bereits bei vorhandener Spannungsvermehrung operirt oder die Operation geradezu gegen Glaucom unternommen ward. Ich glaube — und werde am Schlusse dieser Abhandlung noch mit einigen Worten auf diesen Punkt zurückkommen — dass die Vermeidung vorderer und hinterer Synechieen die eigentliche Grundbedingung der Glaucomoperation bildet. Einzelne hintere Synechieen bei gleichzeitig verrichtetem breitem Colobom bringen zwar verhältnissmässig geringe Gefahr, können indessen bei einmal gegebener Disposition dennoch eine Spannungsvermehrung unterhalten. Wird in späteren Stadien der verschleppten Iritis, resp. bei circulärer Synechie, retroiridischer Wucherung, Anlagerung der Irisperipherie gegen die Cornea operirt, und hierbei etwa die periphere Iriszone zurückgelassen, oder die Neubildungen an der hinteren Irisfläche mit den Instrumenten gereizt, so kann auch die Operation zu neuen Verlöthungen Anlass geben und dadurch die Disposition für Secundärglaucom erhöhen. Der periphere Linearschnitt, zur Cataractentbindung benutzt, muss eben-

falls in dieser Beziehung recht überwacht und die Einheilung von Irispartieen in die Wunde, die früher so oft stattfand, auf ein Minimum und auf die weniger bedenklichen Formen (Verlöthung lediglich der peripheren Zone mit völliger Reduction des Sphincters) reducirt werden. — Wenn nach der Lappenextraction sich zuweilen glaucomatöse Zustände entwickelten, so entsprangen dieselben aus Zurücklassung von Corticalmassen, Heilung mit Vorfall oder Einlöthung der Iris in die Wunde, chronischer Iritis und Iridophakitis mit Synechieenbildung. Ein einziges Mal besinne ich mich aus meiner früheren Praxis, unmittelbar (Tags darauf) nach normaler Lappenextraction den Ausbruch acuten Glaucoms beobachtet zu haben. Der Fall steht indessen so isolirt da, dass es sich möglicherweise um eine rein zufällige Coincidenz handelt, in der Art, dass Glaucom auch ohne Operation — wie wir es einigemal (siehe diese Abhandlung pag. 153) in der Reifungsperiode von Cataracten constatirt — zum Ausbruch gekommen wäre, oder dass der traumatische Reiz den Ausbruch lediglich als Gelegenheitsursache verfrüht hätte.

Relativ häufig hat man nach Discision der Nachstaare glaucomatöse Zustände beobachtet. Handelte es sich hierbei um Augen, an denen früher die Reclination vollzogen ward, so müssen wir das Verhalten der dislocirten Linse vorwaltend beargwöhnen. Bekanntlich kann dieselbe bei jeder neuen Operation durch geringe Lagenveränderung wieder zum Ausgangspunkt secretorischer Reizung werden. Aber auch an Augen, an denen früher extrahirt oder discidirt ward, sind derartige Successionen nicht gar selten constatirt worden, worauf besonders Bowman (Ophth. Hosp. Reports. Vol. IV, part. IV, pag. 365) aufmerksam gemacht. Zwei Ursachen scheinen mir hierfür vorzuliegen. Erstens enthalten die sogenannten Nachstaare nicht selten in dem collabirten Kapselsack eingeschlossene Rudimente von Corticalmasse, welche nach einem neuen Eingriff aufquellen und, namentlich wenn die Pupille eng ist, auf die

Hinterfläche der Iris und die Ciliartheile einwirken. Sodann wird, wenn bei dem Acte der Kapsel-Discision oder Dilaceration nicht alle Vorsicht obwaltet, sehr leicht eine gewisse Dislocation des Kapselsacks herbeigeführt, aus welcher eine Zerrung und Reizung der angelötheten Ciliarfirsten hervorgeht. Es gilt dies besonders von den derberen Nachstaaren, welche nicht einen diaphanen Schleier, sondern eine, mit opaken Streifen durchsetzte oder in ihrer Totalität opake Membran darstellen. Aus beiden Ursachen kann glaucomatöse Spannungsvermehrung, gewöhnlich mit leichter Kammerwassertrübung, der Operation auf dem Fusse oder allmählig folgen. Ich glaube indessen, dass bei richtigen Grundsätzen dieses unwillkommene Vorkommniss durchweg zu vermeiden ist. Zuerst darf nie eine Kapsel-Discision, selbst nicht die einfache Punktion oder lineare Aufschlitzung der Kapsel, bei einer engen, den Mydriaticis widerstehenden Pupille vorgenommen werden.*) Deshalb beobachtete auch Bowman (l. c.) diese Glaucomform weit häufiger, wenn nach früherer Lappenextraction die Nachstaaroperation vorgenommen ward, als wenn bereits ursprünglich die Staaroperation mit Iridectomie verbunden ward. Sind überhaupt unter diesen Bedingungen ausreichende Indicationen für die Nachstaaroperation vorhanden, so muss allemal zuvor das Pupillarfeld durch Iridectomie, am besten nach oben, ausreichend erweitert werden. Genügt, wie es

*) Anmerkung. Dasselbe gilt in verstärktem Maasse von Discision des Linsenkörpers. Es wird namentlich bei Cataracta congenita, mit welcher nicht selten enge, schlecht erweiterbare Pupillen coexistiren, dadurch gefehlt, dass man ohne vorausgeschickte Iridectomie die Kapsel zu eröffnen sich vermisst. — In den von Bowman beobachteten Fällen von Glaucom nach Nachstaaroperation bildet übrigens ohne Zweifel Iritis mit circulärer Synechie häufig das Zwischenglied, da nicht blos eine „allgemeine Vordrängung der Iris", wie sie sich durch Steigerung des Glaskörperdrucks erklären lässt, sondern „buckelige Prominenz", die nur bei circulärer Synechie zu Stande kommen kann, constatirt ward.

sich wohl ereignet, eine Iridectomie nicht, diesen Zweck strikt zu erreichen, so darf man nicht anstehen, eine zweite, jetzt am besten in diametral entgegengesetzter Richtung, nachzuschicken, ehe man die Kapsel angreift. Nächstdem muss man, wenn die genaue Untersuchung irgend einen Verdacht auf restirende Corticalmassen erweckt, die Discision zunächst in Form einer ganz einfachen, nicht zu geräumigen linearen Aufschlitzung der Kapsel vollführen, und die nachträgliche Trübung und Aufsaugung der Corticalrudimente abwarten, ehe man eine neue Operation, gewöhnlich eine extensivere Discision der Kapsel, unternimmt. — Der Aufschlitzung der Kapsel selbst giebt man am besten eine diametrale Richtung. Bei den durchscheinenden Nachstaaren genügt diese meist für den optischen Zweck. Bemerkt man indessen bei Zurückziehen der Nadelspitze in die vordere Kammer, dass keine genügende Klaffung der Kapsel eintritt, so halte man sich bei der nöthigen Erweiterung des Schlitzes überall fern vom Pupillarrand, und vermeide jedwede Bewegung, an welche sich eine bis zu den Ciliartheilen fortgepflanzte Zerrung schliessen könnte. Spezielle Regeln lassen sich hierüber deshalb nicht geben, weil die Nebenrichtungen, die man einzuschlagen hat, im Wesentlichen von dem Widerstande abhängig sind, den die einzelnen Kapselbezirke darbieten.

Das Allerwichtigste aber bei der Nachstaaroperation, was zugleich für die Erfüllung der soeben gegebenen Regel (in keiner Weise zu zerren) integrirend ist, besteht darin, dass man nur die stark durchscheinenden und der Nadel nachgiebigen Theile angreift. Das gewaltsame Zerreissen, resp. partielle Dislociren derber opaker Kapseln, mag dasselbe durch die eine oder andere Methode, mit einer oder zwei Nadeln, bewerkstelligt werden, gehört nicht mehr zu den gefahrlosen Operationen, und mag ich wenigstens Patienten, die schon ein theilweises Sehvermögen besitzen, Nichts anrathen, was eine nicht unerhebliche Chance einer

Verschlechterung, schlimmsten Falles selbst völligen Verlustes des Auges in sich schliesst. Man wird weit besser thun, bei solchen gestreiften (bindegewebigen) Membranen nach derjenigen Richtung, in welcher sie in eine diaphane Randzone übergehen, periphere Iridectomie zu verrichten, und dann den durchsichtigen Randtheil durch einfache Aufschlitzung anzugreifen, als auf die Membran selbst zu manövriren. Bei Festhalten dieser Grundsätze *), deren umständlichere Erörterung man durch die praktische Wichtigkeit des Gegenstandes entschuldigen wird, habe ich seit einer längeren Reihe von Jahren nach Nachstaaroperation keine glaumatösen Zustände (wie überhaupt keine unwillkommenen Reactionen) mehr beobachtet.

Am Allerräthselhaftesten von allen operativen Einflüssen hinsichtlich glaucomatöser Drucksteigerung bleibt der oben geschilderte maligne Verlauf vereinzelter Fälle von glaucoma simplex nach der Iridectomie. Dieselbe Operation, welche wir sonst als heilbringend bei excessivem Augendruck zu betrachten gewohnt sind, scheint hier gerade eine umgekehrte Richtung einzuschlagen, indem sie den

*) Ich will es gerne zugeben, dass man bei grösserer Kühnheit, durch die gewaltsame Zerreissung, Dislocation oder Extraction der derben membranösen Nachstaare, hier und da ein vollkommeneres Resultat (sowohl optisch als besonders kosmetisch), als bei Einhaltung der empfohlenen Vorsichten erreichen kann. Allein ich glaube, dass solche Möglichkeiten gegenüber dem schrecklichen Ereigniss, einen bereits theilweise sehenden Menschen durch unsere Hand der Erblindung zuzuführen, nicht genügen, einen gewissenhaften Operateur zu verlocken. Stehen wir doch auch bei Schichtstaaren adulter Patienten von dem vollkommeneren Wege der Staaroperation seiner Gefahr wegen zu Gunsten der Iridectomie ab. Nur in ganz exceptionellen Fällen, wo z. B. ein zweites, vollkommen gebrauchsfähiges Auge zur Verfügung steht, und die cosmetische Zweckerreichung dem Patienten zu seiner Laufbahn oder zu seinem Lebensglück absolut erforderlich scheint, mag man mit gewissenhafter Eröffnung aller Chancen sich zu den gefährlicheren Operationsmethoden — ich finde alsdann unbedingt die Extraction durch peripheren Linearschnitt relativ am Ungefährlichsten — entschliessen.

ganzen Sturm glaucomatöser Zufälle heraufbeschwört. Der Grund muss nothwendig in den allernächsten Einwirkungen des chirurgischen Aktes liegen. Ist es die Wunde, die vielleicht hier in eine spezielle Beziehung zum Ausgangspunkte der Krankheit tritt? Es liesse sich wohl denken, dass, wenn der vorderste Abschnitt der Sclera oder die Ciliartheile diesen Ausgangspunkt darböten, der gewöhnliche Wundreiz auch eine andere Bedeutung gewönne. Die Erfahrung, dass in manchen anderen (ebenfalls oben erwähnten) Fällen die Gefahren nach der Periode, in welcher der Wundreiz abklingt, wieder vorübergehen, scheint ebenfalls einer solchen Annahme günstig. Oder bildet die Aufhebung der Kammer, als Immediateffect der Operation, durch das Vordrängen des Linsensystems, die Anspannung der Zonula und der Ciliartheile einen Faktor, welcher seinerseits die Spannung erhöht und so eine deletäre Wechselwirkung in der ersten Heilungsperiode begründet? Auch dieses ist nicht abzuweisen, allein wir müssten, um uns über die Differenz gegen den gewohnten Operationsverlauf Rechenschaft zu geben, dann immer noch statuiren, dass eine besondere secretorische Reizbarkeit der, durch die veränderte Lagen- und Contiguitätsverhältnisse berührten Gebilde stattfindet, was wiederum zu der Annahme einer präexistirenden Eigenthümlichkeit der Fälle zurückführt.

Abstrahiren wir von diesem dunkelen Vorkommniss, welches übrigens weniger die Erzeugung eines Glaucoms durch operative Einflüsse, als die Modification bereits vorhandener Glaucomzustände durch dieselben betrifft, so sind die Ergebnisse für Operationen ungefähr dieselben, wie für Traumen; d. h. es handelt sich um Secundärglaucome und die betreffenden Operationen stehen mehr zu den erzeugenden Primärzuständen als zu dem Glaucom selbst in directer ursächlicher Beziehung.

Eine sehr wichtige, übrigens schon von den älteren Autoren gut gewürdigte Rolle, spielt unter den Ursachen des Glaucoms

die Heredität. Es scheint deren Einfluss am Grössten für das typische entzündliche Glaucom, *) welches man ja häufig genug mehrere Mitglieder einer Familie befallen und von Generation auf Generation übergehen sieht. Es ist mir aufgefallen, dass, wenn bereits mehrere Generationen hintereinander befallen worden sind, der Ausbruch zuletzt bereits in der mittleren Lebensperiode, ja sogar in der ersteren Hälfte derselben erfolgt. In Berlin selbst leben einige derartige Familien, in denen glaucomatöse Erkrankungen schon seit drei bis vier Generationen (möglicherweise noch länger) vorkommen und deren Mitglieder jetzt grösstentheils in den Dreissigern die ersten Symptome darbieten, während die Eltern und Grosseltern in den Sechzigern und Funfzigern erkrankt waren. Einzelne Patienten, in deren Familien Glaucom sich vererbt, bieten ein ungemein langes Prodromalstadium, welches in den Dreissigern und Vierzigern beginnt und 8, 10, selbst 16 Jahr dauert. Man fängt schliesslich an zu zweifeln, ob wirklich ein Ausbruch erfolgen wird, bis er dann bei vorrückendem Lebensalter eintritt. Einmal sah ich, was gewiss eine seltene Ausnahme bildet, Glaucom bei Mutter und Tochter in demselben Jahre, trotz einer Altersdifferenz von 26 Jahren erfolgen. — Bei Secundärglaucom kehrt oft die species morbi mit allen Einzelnheiten wieder. So führte ich schon oben Familien an, in denen Sclerectasia posterior sich vererbt und allemal bereits in den Jünglingsjahren Glaucom, mit merkwürdigem congruentem Verlaufe sich anschliesst. Ganz ähnliche Beobachtungen habe ich bei Linsendislocationen und Cornea globosa gemacht. Andererseits kann auch sehr wohl nur der Grundzustand, nicht das Glaucom in verschiedenen Exemplaren wieder-

*) Sehr möglicherweise bezieht sich hier die Heredität auf gewisse prädisponirende Momente z. B. auf Rigidität der Bulbuskapsel.

kehren; so sah ich bei angeborenen Linsenluxationen, dass das betreffende Secundärglaucom nur in einem Exemplar sich darbot, während sämmtliche Geschwister verschobene Linsen hatten. Dies Verhalten ist ja um so begreiflicher, als auch an demselben Individuum zuweilen nur das eine Auge zu dem Secundärzustand gelangt. — Es wird von besonderem Interesse für die Auffassung des glaucoma simplex sein, diejenigen Formen, welche durch hereditäre Coexistenz ihre verwandtschafte Beziehung zu demselben bekunden, recht genau zu verzeichnen. Mir schien jedenfalls hier das erbliche Vorkommen weit weniger verbreitet, als für das inflammatorische Glaucom und so habe ich auch über den fraglichen Punkt zu spärliche Data sammeln können, um daraus Schlüsse zu ziehen.

Im Allgemeinen lastet über der Aetiologie des Glaucoms noch das alte Dunkel, trotz der Forschungen so vieler Beobachter, die ihre Aufmerksamkeit dem Gegenstand in der Neuzeit zugewandt haben. Die Thatsache, dass das primäre Glaucom nur ausnahmsweise früher, als in der zweiten Lebenshälfte auftritt, berechtigt uns wohl einigermaassen, dessen Ursachen mit den, der vorgerückten Lebensperiode zukommenden Veränderungen in Verbindung zu bringen. Aber wo liegt im Näheren das ursächliche Fundament? Sind es die in den Gebilden des Auges (Sclera Glashäuten u. s. w.) selbst sich ausprägenden Altersveränderungen, ist es Arteriosclerose, veränderte Disposition der secretorischen Nerven? Für Alles liegen wohl einzelne Motive, aber für Nichts schlagende Thatsachen und Beweise vor. Im Uebrigen erweist die Lehre der Secundärglaucome deutlich, dass der Process selbst eben so gut in jeder, selbst in der infantilen Lebensperiode zur Entwickelung kommt, wenn eine ausreichend mächtige Ursache die secretorische Reizbarkeit anfacht. Aber diese Ursache muss um so stärker oder um so dauernder sein, je kindlicher das Individuum. In Summa giebt also das vor-

gerücktere Alter eine überwiegende Disposition und scheint ihm die (innere?) Ursache, welche das primäre Glaucom hervorruft, fast exclusive anzugehören. Jene stärkere Disposition liegt — wie es wiederum die Lehre von dem Secundärglaucom erweist — in zwei Umständen. Erstens kommt unter gleicher Drucksteigerung im höheren Alter rascher eine Druckexcavation zu Stande, zweitens entwickelt sich die Drucksteigerung selbst, ceteris paribus, leichter. Das raschere Zustandekommen der Sehnervenexcavation wird wohl am Natürlichsten auf die mit dem Alter, wahrscheinlich absolut, jedenfalls relativ zur Sclera abnehmende Resistenz der Papille zurückgeführt, doch wären auch hierfür noch umfassendere Untersuchungen am Platze. Dass eher Drucksteigerung entsteht, beruht sehr möglicherweise darin, dass sich die, in den Ciliarnerven befindlichen secretorischen Fasern, wenn sie durch eine senile rigide Sclera hindurchtreten, in einer reizbareren Disposition befinden, als wenn ihnen die bequemere Passage durch eine jugendliche nachgiebige Sclera zur Verfügung steht. Durch dieselbe (schon oben hingestellte) Hypothese liesse sich auch das weit häufigere Vorkommen von Glaucom an hyperopen,*)

*) Ich glaube, dass Laqueur (l. c. pag. 44) dies mit Unrecht in Zweifel zieht. Wenn wir auch gern einräumen, dass ein Theil der von ihm bei Glaucom vorgefundenen Hyperopien Producte des glaucomatösen Processes gewesen seien, so bleibt doch bei unseren Feststellungen (und vermuthlich bei seinen eigenen) noch immer eine Zahl sicher präexistirender hochgradiger Hyperopien übrig, welche mit der zu Grunde gelegten Glaucomreihe proportionirt, ein weit höheres Verhältniss ergiebt, als es das durchschnittliche Frequenzverhältniss der hochgradigen Hyperopie ist. — Was die Einwirkung des glaucomatösen Processes auf den Refractionszustand anbetrifft, so kann ich die Beobachtung nur bestätigen, dass man an operirten Glaucomen die vorhandene Hyperopie sich im Laufe der Zeiten nicht gar selten verringern, oder wenn sie leicht war, selbst erlöschen sieht. Allein es dürfte sich dies wohl ausnahmslos durch eine Veränderung im Linsensystem erklären, bei welcher, unter schiefer Beleuchtung, die Kerngrenze auffallend stark reflectirt, während bei senkrecht auffallendem Licht die Linse schön durchsichtig bleibt und bei welcher, vermuthlich wegen stärkerer Differenz zwischen Brechungsindex des

als an myopen Augen erklären, da ohne Zweifel die Sclera, namentlich da, wo die Ciliarnerven durchtreten, an jenen rigider ist, als an diesen.

Für die Feststellung dieser Dinge ist die Bahn wenigstens einigermaassen vorgezeichnet, in der Art, dass wir weiteres Licht von genauen Untersuchungen der Sclera und der Papille, mit besonderer Berücksichtigung der Resistenzverhältnisse, so wie endlich von anatomischer und chemischer Prüfung der Ciliarnerven*), vergleichsweise in deren extra- und intra-sleralem Verlauf abzuwarten haben. — Möchten die Früchte derartiger Untersuchungen der Wissenschaft recht bald entgegengetragen werden und gleichzeitig die Klinik auf irgend einen glücklichen Weg für Ermittelung der entfernten, (wahrcheinlich doch extraocularen) Ursache des primären Glaucoms gerathen.

In der Symptomenlehre des Glaucoms möchte ich besonders noch eins zur Sprache bringen, nämlich die Bedeu-

---

Kerns und der Rinde, die Focaldistanz der Linse sich verkürzt. Diese bei Glaucom so äusserst häufige Veränderung kann Vorbote einer späteren Staarbildung sein, doch ist dies keineswegs nöthig. Sie kommt übrigens auch sonst vor und bildet eine bisher wenig beachtete Ursache für acquirirte Vermehrung des Brechzustandes. Auch dann kann es sich um das erste Stadium einer Cataractbildung handeln; immer tritt dabei der erwähnte optische Character hervor, dass die Korngrenze bei schiefer Beleuchtung auffallend stark reflectirt, während bei durchfallendem Licht die Durchsichtigkeit der Linse sehr lange in einer frappirenden Weise erhalten bleibt. In Verbindung hiermit steht es, dass sich wirklich bei sehr vielen beginnenden Staaren ein leichter Grad von Myopie entwickelt, auf welchem das Nebelsehen der Patienten in der Entfernung theilweise beruht, welches letztere sich auch in einer gewissen Periode durch negative Gläser theilweise corrigiren lässt.

*) Die Untersuchungen von Magni (Annales d'Oculist. Tome XLIX. pag. 160) können meines Erachtens, so sehr Verfasser dazu Anlauf nimmt, für die Pathogenese des Glaucoms nicht verwerthet werden, da sie lediglich (übrigens in einer mit den klinischen Ergebnissen vortrefflich harmonirenden Weise) die consecutive Atrophie der Ciliarnerven nachweisen.

tung der Sehnervenexcavation für den Verfall der Functionen. Seitdem es sich ergeben hat, dass allgemeinhin bei den glaucomatösen Zuständen die Abnahme der Sehkraft von der Veränderung des Papillar-Niveau begleitet wird, ist es auch zu einer durchgreifenden Annahme geworden, dass die Unterbrechung der Faserleitung am Rande der Excavation, die alleinige Ursache der Functionsstörung constituirt. Wir sind weit entfernt an diesem Satze, der eigentlich die Grundlage der neueren Glaucomlehre geworden ist, in seiner allgemeinen Bedeutung zu rütteln, allein wir müssen doch im Einzelnen eine Modification desselben gutheissen. Die Steigerung des intraocularen Druckes wirkt in einer complexeren Weise auf die Sehfunctionen und können bedingungsweise andere Einflüsse gegenüber der Excavation das Prävenire spielen. Schon beim acuten Glaucom haben wir es hervorgehoben, dass der Verfall der Functionen vor der Ausprägung irgend einer Papillar-Excavation zu Stande kommt; die Erklärung des ersteren schien uns zunächst in ischämischer Netzhautparalyse und vermuthlich in einer gleichzeitigen Ernährungsstörung der Netzhaut (Erweichung?) zu liegen. Aber auch unter den subacut verlaufenden Glaucomen da, wo von Zeit zu Zeit diffuse Trübungen des Kammerwassers auftreten, in deren Intervallen das Auge zu hart bleibt, (intermittirende glaucomatöse Iridochorioiditis serosa) finden sich vereinzelte Fälle, bei denen die Excavation disproportionirt gering zur Functionsanomalie bleibt, so dass wir uns nicht ohne Grund fragen: ist hier in der That die Knickung der Sehnervenfasern am Rande der Papille eine so brüske, um daraus die hochgradige, nach manchen Richtungen des Gesichtsfeldes vollkommene Leitungsunterbrechung erklären zu können, oder wirkt die Steigerung des Augendrucks nicht etwa gleichzeitig auf die Circulation und Ernährung der inneren Augenhäute, so dass von hierher das eigentlich functionelle Detriment stammt und die Sehnervenexcavation

nur eine begleitende Erscheinung von vielleicht nebensächlicher Bedeutung constituirt? Vollends drängen sich diese Bedenken für einzelne Fälle von Secundärglaucom und wohl auch von glaucoma simplex auf. So habe ich z. B. reclinirte Augen und Augen mit Cornea globosa unter bedeutend vermehrter Augenspannung allmählig erblinden sehen, bei denen zwar eine gewisse Druckexcavation vorhanden, aber doch keine Proportion derselben mit dem functionellen Verhalten nachzuweisen war. Ich entsinne mich ferner etlicher sehr alter Leute, deren Augendruck in höchst auffälliger (entschieden glaucomatöser) Weise zugenommen, deren Kammertiefe und Pupillarbewegung sichtlich abgenommen hatte, und welche schubweise, unter scharf abschneidenden Gesichtsfelddefecten ihr Sehvermögen verloren, ohne dass es an der Papille zu etwas Anderem, als einer seichten Depression des Niveau und Verbreiterung der Netzhautvenen kam. Zu alledem kommt, dass scharf abschneidende periphere Defecte, bei völliger Integrität der anstossenden Bezirke und des centralen Sehens, wie sie ja thatsächlich zur Beobachtung kommen, theoretisch ziemlich schwer durch die Unterbrechung der Faserleitung am Rande der Papille zu erklären sind. Es ist wohl begreiflich, dass die zur Peripherie gehenden Leitungselemente, theils wegen ungünstigerer Lage am Excavationsabhange und Excavationsrande, theils auch wegen geringerer Widerstandskraft eher unterliegen, als andere weniger peripherisch in der Netzhaut ausmündende, aber es ist nicht begreiflich, warum von einer ganz scharfen Grenze im Gesichtsfelde ab die Leitung völlig fehlt, während hart diesseits dieser Grenze die Leitung normal ist. Natürlich verhält es sich in dieser Weise nur ausnahmsweise bei Glaucom, da Se meist gegen den Defect hin allmählig abnimmt, aber es kommt doch zuweilen vor, und dann theilweise gleichzeitig mit andern Umständen, die an der integrirenden Rolle der Sehnervenexcavation zweifeln lassen.

Ich will hier einen Patienten erwähnen, dessen Fall mir auch in anderen Richtungen lehrreich war. Derselbe gehörte einer der gedachten Familien an, in denen sich hereditär Sclerectasia posterior mit Secundärglaucom fortpflanzt. Als er im Jahre 1857 zu mir kam, war der Augendruck ganz erheblich gesteigert, aber nur eine Excavation mässigen Grades vorhanden und es frappirte mich, dass trotzdem bereits ein umfangreicher, ausserordentlich scharf begrenzter Defect die nasale Gesichtsfeldperipherie abschnitt, während hart an diesem Defect Se alle Bedingungen erfüllte und S selbst $^1/_1$ etwas überstieg. Bereits damals stiegen mir Bedenken auf, wie ein derartig scharf abschneidender Defect durch die Faserleitungsunterbrechung an der Papille zu erklären sei, und wurde deshalb der gesammte Augenhintergrund auf's Sorgfältigste, aber mit negativem Resultate, durchmustert. Patient ward iridectomirt und ist bis jetzt in Beobachtung geblieben. Bereits ein Jahr nach der Operation stellten sich auf der äusseren Hälfte des Augenhintergrundes, ganz entsprechend der Gesichtsfeldsbeschränkung, fein gesprenkelte Entfärbungen des Aderhautepithels, gleichzeitig abnorme Pigmentirungen in eben dieser Schicht und in der Netzhaut selbst heraus, ja es nahmen diese Veränderungen mehrere Jahre hindurch in einer so auffälligen Weise zu, dass man dem ophthalmoscopischen Bescheide zufolge, sicherlich an eine progressive Chorioido-retinitis gedacht hätte. Aber das Gesichtsfeld*) und die Sehschärfe blieben acht volle Jahre hindurch genau in dem, vor der Operation vorgefundenen Zustande. Es muss demnach meines Erachtens angenommen werden,

*) Erst in diesen letzten Jahre trat bei dem Patienten eine weitere Beeinträchtigung des Gesichtsfeldes, ohne Participirung der Sehschärfe ein, welche ich auf eine, von der ursprünglichen Ursache (Drucksteigerung) nunmehr unabhängige congestive Verschlimmerung des chorioido-retinitischen Processes bezog und gegen welche sich auch eine geeignete Antiphlogose hülfreich erwies.

dass jenes Leiden der inneren Membranen in seinem eigentlichen Wesen bereits vor der Operation existirte, aber damals latent war, und dass es erst durch die später hinzugetretenen Pigmentveränderungen manifest wurde.*) Es muss weiter präsumirt werden, dass nicht die Excavation, sondern die umschriebene Chorioido-retinitis latens den Gesichtsfelddefect begründet, weil dieser in seiner Schärfe, bei normalem Stande der anstossenden Se und der Sc einen weit adaequaterern Ausdruck für jenes Leiden, als für die mässige Sehnervenexcavation darstellt. Unmöglich könnte das Leiden der inneren Membranen selbst als Folge der Faserleitungsunterbrechung angesprochen werden, deren Effecte sich bekanntlich nur auf die inneren Netzhautlagen beschränken, während hier nur zwischen einem Ausgangspunkt von den äusseren Netzhautlagen und von der inneren Aderhautfläche zu schwanken war. Dagegen kann es zweifelhaft erscheinen — und hiermit kommen wir auf die oben angeregte Frage zurück — ob die Chorioiditis latens, analog der Ursache eines Secundärglaucoms, die glaucomatöse Drucksteigerung mit erzeugt, oder ob sie die Folge der Drucksteigerung gewesen sei, welche letztere ja durch ihren Einfluss auf die arterielle Blutzufuhr, auf den Rückfluss des Venenblutes, die Ausscheidung der Nahrungsflüssigkeiten, a priori sehr wohl als Ursache derartiger Ernährungsstörungen gelten könnte. Ich bin nicht im Stande diese Frage in einer durchgreifenden Weise zu entscheiden, allein ich neige doch vielmehr nach letzterem Sinne. Denn nachdem der Augendruck durch die Operation in die physiologischen Grenzen gebracht, trat während einer achtjährigen Dauer nicht die mindeste Schwankung in dem functionellen Stande ein, was doch, wenn die Chorioido-retinitis das Primitivleiden gewesen,

*) Der Fall ist demnach auch von Interesse rücksichtlich auf die mehrfach befürwortete Existenz einer Chorioiditis latens.

kaum ausgeblieben wäre, umsomehr als Patient lediglich das operirte Auge für seine Beschäftigungen verwendete. Sodann aber wird mir eine derartige Anschauung durch den Hinblick auf die oben erwähnten Fälle nahe gelegt, in denen man zuerst und für längere Zeit Spannungszunahme, dann Gesichtsfeldbeschränkung in scharf abschneidender, durch Faserleitungsunterbrechung schwer erklärbarer Form, und erst später Excavation, vielleicht immer in disproportionirt geringer Entwickelung, beobachtet.

Nur von einem der in dies Bereich schlagenden Fälle besitze ich einen anatomischen, von Dr. Leber aufgenommenen Befund, und darf ich wohl nicht scheuen, die Beobachtung in extenso mitzutheilen.

Andreas K., Tischlergeselle, 52 Jahr alt, wurde am 14. Februar 1867 auf die Charité-Abtheilung für Augenkranke aufgenommen. Patient hatte vor drei Jahren sein linkes Auge verloren, welches jetzt phthisisch und schmerzlos ist. Seit jener Zeit will er eine Sehschwäche des rechten Auges bemerkt haben, welche früher nur sehr allmählig, in den letzten vier Wochen aber, nach einer durch Erkältung zugezogenen Augenentzündung, rascher zugenommen haben soll. — Patient ist Potator hohen Grades, die Sehprüfung — leider sind die genauen Notizen abhanden gekommen — ergiebt eine mässige Herabsetzung der Sehschärfe, so dass Patient indessen gewöhnliche Druckschrift noch liest, nächstdem aber eine erhebliche Undeutlichkeit des peripheren Sehens nach innen. Am Auffälligsten ist Torpor retinae, namentlich entsprechend der nasalen Gesichtsfeldhälfte, so dass bei Lampenlicht sich die Undeutlichkeit des peripheren Sehens in einen umfangreichen Defect verwandelt, zu welchem sich ausserdem eine geringe allseitige concentrische Verengung hinzugesellt. Die äusseren Theile des Auges bieten nichts Krankhaftes, nur tritt eine stärkere Neigung zur pericornealen Injection, namentlich nach dem Erwachen

hervor. Ausserdem ist die Pupille, gewöhnlich von mittlerer Weite, für Lichteinfall sehr träge, erweitert sich andererseits auch unvollkommen durch Mydriatica. Die vordere Kammer ist etwas verengt, der Augendruck aber erheblich und constant vermehrt. Nach alledem glaubte ich sicher, bei der ophthalmoscopischen Untersuchung eine Excavatio nervi optici zu finden. Statt dessen zeigte sich das Niveau der Papille und Verhalten der Gefässe völlig normal; aber auch sonst im Augenhintergrunde konnte nichts Krankhaftes entdeckt werden (mit Ausschluss einer mässigen Verbreiterung der Retinalvenen), so sorgsam namentlich die äussere Hälfte auf Grund der vorhandenen Gesichtsfeldeinengung untersucht ward. — Wir gingen nun damit um, den Patienten, dessen Augendruck während der Beobachtungsdauer mindestens auf gleicher Höhe blieb, einer Iridectomie zu unterwerfen, als derselbe bereits in der zweiten Woche seines Hospitalsaufenthaltes an Delirium tremens verschied. —

Es folge hier zunächst der, in mehreren Beziehungen interessante Befund des Dr. Leber mit dessen eigenen Bemerkungen, um an denselben, hinsichtlich auf unsere Frage, anknüpfen zu können.

„Form und Grösse des Auges normal. Venae vorticosae mit Blut gefüllt, nicht verengt. Das circa 12 Stunden post mortem von der Leiche entnommene Auge wird zunächst einige Tage in Müller'sche Flüssigkeit gelegt und 5 Tage nachher im Aequator eröffnet. Die Linse und der Glaskörper sind noch ziemlich durchsichtig; an der vorderen Hälfte lässt sich mit blossem Auge nichts Abnormes bemerken. Die Netzhaut ist mässig cadaverös getrübt und in der Umgebung von Papille und Macula in circuläre und nach der Macula zu verlaufende Falten gelegt. — Im äusseren unteren Quadranten des Auges schimmern jetzt durch die trübe Netzhaut, besonders in der Gegend des Aequators,

grössere unregelmässige weissliche Flecke hindurch, von denen sich zunächst nicht genau angeben lässt, um was es sich handelt. Das ziemlich dunkele Epithelpigment streift sich ausserordentlich leicht ab, das darunter liegende Stroma der Aderhaut zeigt macroscopisch keine Veränderungen. Wegen der am Durchschnittsrande bemerkten leichten Abstreifbarkeit des Aderhautepithels wird das Auge, ohne die Netzhaut von der Aderhaut abzulösen, noch eine Zeitlang in die Müller'sche Flüssigkeit zurückgebracht und erst nach vollständigerer Härtung genauer untersucht.

Es zeigt sich nun, dass der grösste Theil der Netzhaut sich wie gewöhnlich leicht von der Aderhaut abheben lässt, dass dagegen in der äusseren Hälfte, und zwar vorwiegend nach unten und in einiger Entfernung von der Eintrittsstelle des Sehnerven, da wo früher die weisslichen Flecke bemerkt wurden, ein etwas innigerer Zusammenhang zwischen Netzhaut und Aderhaut besteht. Es bleibt nämlich beim vorsichtigen Ablösen der ersteren auf der Aderhaut eine dünne grauliche Schicht sitzen von etwas ungleicher Oberfläche. Die Schicht ist bald etwas dicker, bald etwas dünner und fehlt stellenweise ganz; bei Vergleichung der entsprechenden Partieen der Netzhaut bemerkt man an letzterer ähnliche Ungleichheiten und es stellt sich heraus, dass an den Stellen, wo die auf der Aderhaut haftende Schicht stärker ist, an der Aussenfläche der Netzhaut etwas zu fehlen scheint und umgekehrt. In der That ergiebt auch die microscopische Untersuchung, dass stellenweise Theile der Stäbchen-Schicht der Netzhaut auf der Aderhaut sitzen geblieben sind, wo dann begreiflicherweise an der Netzhaut ein Defect bemerkt wird. Der Hauptsache nach besteht aber die erwähnte dünne grauliche Lage an der Innenfläche der Aderhaut aus einer ziemlich weichen, etwas gallertigen brüchigen Substanz, welche unter dem Microscop ganz homogen erscheint, höchstens mitunter ganz leicht und blass feinkörnig aussieht. Die

Mächtigkeit dieser Substanz, welche demnach eine partielle Verklebung zwischen Netzhaut und Aderhaut bedingt, ist aber überall nur eine sehr geringe. Microscopisch hat sie vollständig das Aussehen, welches man erhält, wenn ein flüssiger Erguss zwischen Netzhaut und Aderhaut durch die Einwirkung einer Lösung von chromsauren Kali*) geronnen ist. Ich habe wiederholt an pathologisch veränderten Augen diesen Gerinnungsprocess in verschiedenen Stadien zu untersuchen Gelegenheit gehabt und mich dabei überzeugt, dass die flüssigen Exsudate im Inneren des Auges, welche sich immer durch einen bedeutenden Gehalt an Albuminaten auszuzeichnen pflegen, durch die allmählige Einwirkung einer Lösung von chromsaurem Kali, wie sie besonders beim Erhärten des uneröffneten Auges stattfindet, in eigenthümlich gallertiger Weise gerinnen. Die Substanz behält zum grössten Theil ihre Durchsichtigkeit, erlangt aber eine gallertige Consistenz, wie dünner geronnener Leim, nur ist sie noch leichter durch geringen Druck in einzelne Partikeln zu zertheilen. Durch längere Einwirkung des Reagens bekommt sie einen immer zunehmenden Grad von Härte, behält jedoch immer noch ihr durchscheinendes Aussehen bei. Unter dem Microscop erscheint sie homogen oder nur sehr fein und blass granulirt. Meistens enthält sie keine weiteren morphotischen Bestandtheile, doch können auch Lymphkörperchen, feine Fibrinfäden etc. in ihr eingeschlossen sein. Wegen dieser Uebereinstimmung des physicalischen Verhaltens und des Aussehens unter dem Microscop erscheint es mir ausserordentlich wahrscheinlich, dass es sich hier um eine geringe Menge eines flüssigen Ergusses zwischen Netzhaut und Aderhaut

*) Anmerkung. In einer vorläufigen Notiz über vorliegenden Fall im Sitzungsbericht der ophth. Gesellschaft, Zehender's Monatsblatt VI. pag. 299 steht irrthümlich Wirkung des kohlensauren statt chromsauren Kalis, welchen Fehler ich mir hier zu berichtigen erlaube.

handelte, welche erst durch die Einwirkung des Reagens eine gallertige Beschaffenheit annahm. Dass es keine cadaveröse Veränderung war, dafür spricht schon der Umstand, dass man ähnliche Vorkommnisse nach Einwirkung von chromsaurem Kali an normalen Augen niemals beobachtet, dagegen sehr häufig an erkrankten Augen, welche wegen drohender oder beginnender sympathischer Erkrankung des anderen enucleirt werden mussten. Solche Augen, meist mit chronischer Iridocyclitis oder Glaskörperinfiltration behaftet, zeigen gar nicht selten, sei es zwischen Netzhaut und Aderhaut oder zwischen dieser und Sclera dünne Lagen einer ähnlichen gallertig geronnenen Substanz; ja ich fand auch häufig den Inhalt der vorderen oder hinteren Kammer in derselben Weise coagulirt, auch in Fällen, wo während des Lebens der Inhalt der vorderen Kammer sicher nicht coagulirt war. Nebenbei konnte an einer anderen Stelle eine ausgedehntere Netzhaut- oder Aderhautablösung bestehen oder nicht, und die hier ergossene Flüssigkeit war durch das Reagens in derselben Weise verändert. In derartigen Fällen ist begreiflicherweise die vorherige Erhärtung des Auges eine unumgängliche Bedingung, um die Anwesenheit einer ganz geringen Menge flüssiger Exsudate nachzuweisen; bei der Eröffnung des frischen Auges würde dies wegen des sofortigen Ausfliessens und bedeutenden Collapsus ganz unmöglich sein, da man ja bekanntlich Mühe genug hat, am frischen Auge bei der Eröffnung sich über die Existenz einer grösseren Netzhautablösung zu entscheiden. In Folge der Gerinnung werden aber selbst geringe Mengen exsudirter Flüssigkeit an ihrer Stelle erhalten und verrathen schon durch die Gerinnung ihren abnormen Gehalt an Albuminaten, und demnach ihren entzündlichen Ursprung.*) Dass in unserem vor-

*) Ich bemerke beiläufig, dass man zuweilen nach der Gerinnung in solchen Flüssigkeiten unter dem Microscop eigenthümliche Vacuolen

liegenden Falle während des Lebens sicher an der betreffenden Stelle keine coagulirte Substanz oder überhaupt ein consistentes Exsudat vorhanden war, wird durch den negativen Augenspiegelbefund sicher bewiesen; wäre etwas dergleichen vorhanden gewesen, so hätte auch die Aderhaut sicher nicht ein normales Aussehen haben können, sondern hätte wenigstens einen gewissen Grad von Trübung oder Verschleierung darbieten müssen. Dagegen ist sehr wohl denkbar, dass eine geringe Menge seröser Flüssigkeit zwischen beide Membranen ergossen war, die nicht ausreichte, um die Netzhaut so weit nach vorne zu drängen, dass sich an den Gefässen derselben eine Lageveränderung hätte beobachten lassen. Es bliebe daher nur die Annahme

---

von rundlicher oder elliptischer, selbst in die Länge gestreckter Form und sehr verschiedener Grösse beobachtet. Dieselben bieten auf den ersten Anblick ein sehr eigenthümliches Aussehen dar und könnten zu Täuschungen Veranlassung geben. Dass sie nur in Folge der Gerinnung entstehen, schliesse ich auch noch daraus, dass ich ähnliche Bilder einmal auch an einer coagulirten dünnen Leimlösung beobachtet habe und zwar innerhalb grösserer mit ihr injicirter Gefässe. — Die Substanz, welche die Gerinnung veranlasst, ist ein Alkalialbuminat, da sie nicht nur durch Kochen oder Salpetersäure, sondern auch durch Essigsäure gerinnt. Oft war ihr Procentgehalt so bedeutend, dass die Flüssigkeit bei der Coagulation vollständig erstarrte und man das Reagensglas umkehren konnte, ohne das etwas ausfloss. Weiterer Zusatz von Essigsäure im Ueberschuss bewirkte nur eine unvollständige Lösung, die Masse wurde durchscheinend und quoll auf, und es schien sich auch ein Theil zu lösen. Diese Reactionen wurden mehrmals angestellt an der Flüssigkeit, welche bei Verflüssigung des Glaskörpers aus dem Glaskörperraum ausfloss, die in Bezug auf ihr Verhalten zu chromsaurem Kali sich ganz ähnlich, wie die zwischen die Membranen ergossenen Flüssigkeiten verhält, demnach gleichfalls ein entzündliches Exsudat zu sein scheint. Einmal untersuchte ich auch die noch nicht geronnene, aber bereits gelb gefärbte Flüssigkeit von einer Netzhautablösung, wo das Auge nur kurze Zeit in chromsaurem Kali gelegen hatte; auch hier brachte Essigsäure eine starke Coagulation hervor. Frerichs hat schon vor längerer Zeit den grossen Gehalt des verflüssigten Glaskörpers an Natronalbuminat bei einem Hundeauge nachgewiesen (3,7 pCt.)

einer cadaverösen Veränderung übrig, und hiergegen kann ich noch ausser den, schon oben erwähnten Gründen anführen, dass an der betreffenden Stelle gerade die Netzhaut nur ganz geringe cadaveröse Veränderungen darbot: selbst die Stäbchen, welche fast immer an Augen, die nicht unmittelbar nach dem Tode in die erhärtende Flüssigkeit gelegt wurden, sich mehr oder minder verändert zeigen, waren hier sehr gut erhalten und liessen mit der grössten Schärfe die Grenze zwischen Aussen- und Innenglied erkennen; nur die Enden der Aussenglieder boten in Form von kleinen kolbigen Anschwellungen die Anfänge cadaveröser Veränderung dar. Die Elemente der Stäbchenschicht waren offenbar durch die gallertig geronnene Flüssigkeit geschützt und in ihrer Lage erhalten worden, während an den übrigen Partieen der Retina beim Ablösen die Stäbchen meist abfielen, so dass sich von diesen nirgends senkrechte Durchschnitte mit vollständig erhaltener Stäbchenschicht herstellen liessen. Letzteres gelang aber an den pathologisch veränderten Stellen vortrefflich und es stellte sich an diesem Durchschnitte nun noch eine sehr merkwürdige Veränderung der Retina selbst heraus. Die Stäbchenchicht sass nämlich nicht den übrigen Schichten, wie gewöhnlich, unmittelbar auf, sondern war von der äusseren Körnerschicht getrennt durch eine verschieden dicke Lage ganz derselben Substanz, welche die Aussenfläche der Stäbchenschicht bedeckte und zwischen dieser und den Aderhautepithelien enthalten war. Auch für diese Substanz gilt natürlicherweise dasselbe, was bereits oben für die zwischen Aderhaut und Netzhaut befindliche gesagt wurde, und wir müssen daher annehmen, dass intra vitam die Stäbchenschicht in Toto auf eine gewisse Ausdehnung von den übrigen Netzhautlagen durch einen flüssigen Erguss abgehohen war.

Die Ablösung war nicht allenthalben gleich stark, und die Stäbchenschicht deshalb in fortlaufende, dicht ge-

drängte Falten erhoben. Auf dem Querschnitt erhielt sie dadurch ein stark wellenförmiges Aussehen, wobei die Erhebungen bald ziemlich steil, bald mehr allmählig anstiegen und abfielen. Die grösste Entfernung der Basis der Stäbchen von der äusseren Körnerschicht betrug bis zur doppelten Höhe der Stäbchenschichtselbstt, während die letztere im Grunde der Falten bald ganz an der äusseren Körnerschicht anlag, bald sich nur sehr wenig von derselben entfernte. An nicht ganz feinen senkrechten Durchschnitten der Netzhaut hatte sich oft eine, auf ihrer Höhe getroffene Falte der abgelösten Stäbchenschicht derart umgelegt, dass ihre beiden Blätter, statt auf einander, über resp. neben einander lagen; man sah alsdann oberhalb der natürlich stehenden Reihe der Stäbchen, von dieser durch eine Schicht des mehrerwähnten Exsudats getrennt, eine zweite Reihe, deren Elemente auf dem Kopfe standen, also ihre Aussenglieder den Aussengliedern der anderen Reihe zukehrten, wie dies in der Figur 5 auf Tafel II. dargestellt ist. Es versteht sich, dass es sich hier nur um einen Effect der Schnittführung handeln kann. In dem mit der feinkörnig geronnenen Masse erfüllten Zwischenraum bemerkt man stellenweise noch Theile der Stäbchenschicht, welche nicht mitabgelöst waren, sondern mehr oder minder mit den inneren Lagen in Verbindung zu sein schienen; an einer Stelle schien sogar eine Zapfenfaser, noch erhalten, durch die feinkörnige Masse hindurchzulaufen und zwar an einer Stelle, wo die Ablösung sich erst zu erheben begann. Ausserdem sah man einzelne rundliche, fein granulirte Körper in dem Zwischenraum ohne deutlich erkennbaren Kern, von denen es zweifelhaft blieb, ob es sich um Rundzellen oder, was mir wahrscheinlicher schien, um abgelöste und veränderte Zapfen handelte. Letzteres war besonders deshalb eher anzunehmen, weil in der zwischen Aderhaut und Netzhaut befindlichen Flüssigkeit keine analogen Elemente sich fanden.

Wie schon bemerkt, waren die Zapfen und Stäbchen namentlich letztere an der Stelle der Ablösung gut erhalten. Die übrigen Schichten der Netzhaut zeigten, soviel sich erkennen liess, keine merkliche Veränderung. Die Aderhautepithelien waren allenthalben gleich stark und ziemlich dunkel pigmentirt und vollständig normal: auch unter der Lage geronnenen Exsudats nicht abweichend. Das Stroma der Aderhaut macroscopisch ebenfalls nicht verändert; dagegen zeigten sich microscopisch mit Sicherheit Veränderungen, die auf einen entzündlichen Process hindeuteten. Die lymphkörperchenartigen Zellen in der Schicht der kleineren Gefässe waren an Menge entschieden vermehrt, und bildeten selbst hier und da kleine Anhäufungen und Herde, welche besonders an der mit Carmin gefärbten Aderhaut deutlich hervortraten und dann selbst mit blossem Auge sich erkennen liessen. Auch die pigmenthaltigen und pigmentfreien Stromazellen boten Anomalien dar. Viele derselben enthielten eine grössere Anzahl von Kernen, zwei und mehrere; im letzteren Falle lagen die Kerne oft an verschiedenen Theilen einer grossen Zelle zerstreut, und es war dann mitunter recht schwer zu sagen, ob man es mit einer grossen in zwei Abtheilungen geschiedenen, oder mit zwei durch einen breiten Ausläufer in Zusammenhang stehenden Zellen zu thun habe. Die Kerne waren meist ziemlich gross und oval und traten grösstentheils erst deutlich bei Carmintinction hervor, so dass man ohne dieses Mittel viele derselben leicht hätte übersehen können. — Die erwähnten Veränderungen machen es zum Mindesten wahrscheinlich, dass die mehr erwähnte Flüssigkeit zwischen Aderhaut und Netzhaut und zwischen den Schichten der letzteren, einem entzündlichen Processe der Aderhaut ihre Entstehung verdankt. Hierfür spricht auch noch die Anamnese, indem der Kranke in der That 4 Wochen vor seiner Aufnahme von einer Augenentzündung befallen worden war, deren Natur allerdings nicht mehr

festgestellt werden konnte. An eine Entstehung von der Netzhaut aus kann nicht wohl gedacht werden, da in letzterer selbst nirgend eine Spur von Entzündung sich nachweisen liess.

Die Sehnervenpapille bot ganz normale Niveauverhältnisse dar, keine Excavation, sondern nur ein kleines centrales Grübchen an der Austrittsstelle der Gefässe. Auch microscopisch war das intraoculare Sehnervenende durchaus normal. Dagegen zeigte der markhaltige Theil des Nerven, von welchem allerdings nur ein kurzes Stück von einigen Mm. Länge mit dem Auge herausgenommen war, einen partiellen fettigen Zerfall der Nervenfaserbündel. Letztere waren dicht mit kleineren und grösseren fettartigen Tröpfchen durchsetzt, wodurch die, von der Zusammensetzung aus Nervenfasern herrührende Längsstreifung der Bündel sehr undeutlich geworden war. Der grössere Theil des Querschnitts war jedoch von dieser Veränderung frei. Scheide und bindegewebiges Gerüst des Nerven zeigten nichts Abnormes; Fettkörnchenzellen waren nicht vorhanden. In letzterer Beziehung unterscheidet sich dieser Befund von dem von Erisman*) mitgetheilten, bei welchem Eberth eine starke Verdickung der bindegewebigen, gefässtragenden Balken bei Atrophie und feinkörnigem Zerfall der Nervenfasern, und ferner Auftreten von Körnchenzellen in den atrophischen Nervenbündeln beobachtet, während in unserem Fall nur die Infiltration der Nervenbündel mit feinen Fetttröpfchen vorkam. (Der Fall betraf einen Potator hohen Grades mit sehr erheblicher Amblyopie — Finger auf 1′ — etwas blasser anämischer Papille, früher normalem Gesichtsfeld, das aber in der letzten Zeit nicht mehr untersucht werden konnte). — Die übrigen Gebilde des Auges zeigten in unserem Falle auch bei miscroscopischer Untersuchung keine Anomalie.

*) Erismann, über Intoxicationsamblyopien. Inaug. Diss. Zürich 1867. pag. 54 ff.

Epikritische Bemerkungen: Die während des Lebens beobachtete Amblyopie könnte a priori ebenso gut auf die beschriebene Veränderung der Retina, als die des Sehnerven bezogen werden, und es handelt sich darum, zu entscheiden, wie viel von der Sehstörung durch die eine oder durch die andere der beiden Veränderungen bedingt wurde. Was die des Opticus betrifft, so ist sie, namentlich im Vergleich mit dem Erismann'schen Fall, wohl mit Recht auf die chronische Alkoholvergiftung als ursächliches Moment zurückzuführen. Auf ihr dürfte auch wohl die mässige Herabsetzung der centralen Sehschärfe in unserem Falle beruhen, deren geringer Grad ganz wohl den Unterschied des anatomischen Befundes und das Fehlen gewisser Veränderungen im Vergleich mit dem Erismann'schen Falle erklärt. Aus der Anamnese ergab sich, dass Patient schon seit mehreren Jahren an einer zunehmenden Sehstörung litt, welche man, wie bereits bemerkt, auf den Abusus spirituosorum beziehen und als deren anatomisches Substrat man die Veränderung des Opticus ansehen könnte. Hierzu veranlasst uns ganz besonders der Umstand, dass einfache Amblyopia potatorum keine Gesichtsfeldbeschränkung mit sich bringt, wenn sie nicht bereits zu beginnender Sehnervenatrophie geführt hat, wie es bei unserem Kranken nicht der Fall war. Die nach der vorübergehenden Entzündung bemerkte stärkere Sehstörung, die dann auch zu einer Undeutlichkeit des excentrischen Sehens und starkem Torpor retinae geführt hat, muss aber unzweifelhaft auf die Veränderung der Netzhaut zurückgeführt werden, wobei auch die Richtung der Gesichtsfeldanomalie (nach innen) mit dem Sitze der Veränderung in der Netzhaut (nach aussen) übereinstimmt. Wollte man den Einwurf machen, dass bei gewöhnlicher Amblyopia potatorum die Veränderungen wohl nicht so palpabler Natur sein dürften, als sie hier gefunden wurden und dass die beschriebene Veränderung des Opticus nicht ohne Be-

einträchtigung des Gesichtsfeldes bestanden haben könnte, so muss dagegen erwidert werden, dass bis jetzt Untersuchungen der Sehnerven bei Säufer-Amblyopie ausser dem erwähnten Falle von Erismann nicht vorliegen, in welchem sich im letzten Stadium über das Gesichtsfeld nichts mehr ermitteln liess. Ausserdem aber sind wir doch nicht berechtigt, aus dem Auftreten zahlreicher Fettkörnchen in den Nervenbündeln ohne Weiteres auf einen vollständigen Zerfall der Nervenfasern zu schliessen. Es wäre ja denkbar, dass sich trotzdem die Axencylinder erhalten hätten und noch weiter die Leitung vermittelten, wie ja auch nach Durchschneidung der Nerven, in einem gewissen Stadium der Regeneration, Leitung durch keineswegs ganz normal aussehende Nervenfasern vermittelt werden kann. Die Undeutlichkeit des excentrischen Sehens ist daher wohl unzweifelhaft durch die seichte Abhebung der Netzhaut und der Stäbchenschicht zu erklären, und der nachgewiesene starke Torpor in dem betreffenden Abschnitte des Gesichtsfeldes stimmt ja auch mit den Erscheinungen bei gewöhnlicher Ablösung der Netzhaut überein."

Was mich an dem Patienten intra vitam am Meisten interessirt hatte, war der Fortbestand einer unzweifelhaft als glaucomatös zu bezeichnenden Drucksteigerung mit Rückwirkung auf die Pupillarbewegung, Abflachung der Kammer, Verfall der Functionen, ohne eine Spur von Sehnervenexcavation. Offenbar müsste nach dem Befunde der chorioido-retinale Process als Ursache, wenigstens des hauptsächlichsten Theils der Amblyopie angesprochen werden, und es blieben für die Beziehungen dieses Processes und der Spannungsvermehrung nur drei Annahmen möglich: 1) Die Drucksteigerung war bedeutungslos für die Netzhautfunction geblieben und war, unabhängig von derselben, der andere Process entstanden. 2) Der chorioidoretinale Process war präexistirend und hatte nach Art der Secundärglaucome Drucksteigerung eingeleitet, die

jedoch noch nicht auf die Papille zurückgewirkt. 3) Die Drucksteigerung war das Primäre, hatte indessen keinen Einfluss auf die Papille gewonnen, wohl aber den chorioidoretinalen Process als Consequenz hervorgerufen. — Keine dieser drei Annahmen lässt sich unbedingt widerlegen oder beweisen, aber nach meiner Auffassung spricht die grössere Wahrscheinlichkeit für die letzte. Die Form des aufgefundenen chorioidoretinalen Leidens ist doch eine ganz eigenthümliche, von den gewöhnlichen Befunden abweichende, so dass wir schon deshalb geneigt sein müssen, ihr eine specielle Ursache unterzulegen. Als solche könnte nun gerade eine andauernde Drucksteigerung vortrefflich gedeutet werden, da sich an eine solche eine Behinderung des Venenausflusses und demnach eine Neigung zu Oedemen oder serösen Chorioidalergüssen knüpfen muss. Sodann ist es viel wahrscheinlicher, dass die Druckzunahme präexistirt habe und das andere Leiden erst neuerdings, vielleicht mit der rascheren Verschlimmerung der Functionen eingetreten sei; denn die Spannung des Auges hatte etwas ungemein stabiles und pflegen sich so ausgeprägte Zunahmen des Druckes, abgesehen etwa von glaucomatösen Entzündungen — als solche war gewiss die jüngst überstandene Entzündung nicht aufzufassen, da das Sehvermögen nicht *während* derselben, sondern *nach* deren Ablauf abgenommen haben sollte — nur sehr allmählig zu entwickeln. Mag es sich nun in dem vorliegenden Falle in der einen oder anderen Weise verhalten, so wird jedenfalls die Möglichkeit, dass der vermehrte Augendruck derartige Ergüsse erzeugt, durch denselben nahegerückt, und wenn wir uns ohnedem bei manchen Kranken den Stand der Functionen äusserst schwer durch Faserleitungsunterbrechung am Rande der Papille erklären können, und vollends mitunter hierbei die Excavation nur mässig ausgeprägt ist, so haben wir gewiss jener Möglichkeit ernstlich nachzugehen.

Sowie aus individuellen anatomischen Ursachen sich oft Sehnervenexcavation ungemein leicht, bei verhältniss-

mässig geringer Steigerung des Augendruckes und ohne dass die sonstigen Rückwirkungen auf den Pupillardiameter, die Kammertiefe u. s. w. hervortreten, entwickelt, kann ja auch umgekehrt die Bildung der Excavation durch die anatomischen Vorbedingungen erschwert sein und dann zunächst anderweitige Consequenzen im Innern des Auges sich herausstellen. Vielleicht wird sich auch — was bei Richtigkeit obiger Voraussetzungen allerdings eine Art Nothwendigkeit wäre — bei weiteren anatomischen Untersuchungen ergeben, dass zwar die Papillarexcavation der unendlich constanteste Index andauernder Druckvermehrung ist, dass aber mit derselben in einer gewissen Anzahl von Fällen anderweitige, dem hier geschilderten ähnliche Zustände der inneren Membranen cöexistiren. Endlich dürfte das oben citirte klinische Factum, dass längere Zeit nach der Iridectomie Chorioidoretinalveränderungen zum Vorschein kommen, welche auf einen früher latenten Process deuten, in dem vorgetragenen Sinne argumentiren, wenn es sich von Zeit zu Zeit wiederholte (ich könnte zur Zeit allerdings nur noch eine einzige derartige Beobachtung anreihen). — In therapeutischer Beziehung nehme ich keinen Anstand auch da, wo etwa bei functionellem Verfall die Druckexcavation unvollkommen markirt ist, aber die Palpation eine zweifellose Spannungsvermehrung ergiebt, die Iridectomie anzurathen. Gerade an einigen der oben citirten Augen sehr alter Leute, in denen, abgesehen von der Form der Excavation, auch die exquisit scharfe Abgrenzung der Gesichtsfelddefecte mir Zweifel über eine Faserleitungsunterbrechung am Papillarrande einflössten, wurde durch die Iridectomie, resp. durch die Spannungsverringerung, die ihr folgte, ein sehr günstiges Resultat, sei es Erhaltung des status quo oder eine allmählige Besserung erreicht.

Ich schliesse mit einer Bemerkung über die Glaucomoperation. Dass die Regel, die Iris breit und peripherisch zu excidiren, nicht in allen Fällen von gleicher Bedeu-

tung ist, habe ich schon Eingangs dieser Abhandlung erwähnt. Obenan für die Zweckerreichung stelle ich übrigens, was mit jener älteren Regel in einer gewissen, aber doch bedingten Beziehung steht, dass man für eine völlige Auslösung der Iris aus dem Wundkanal Sorge trage, denn sicherlich unterhält jedwede Einheilung der Iris den Feind, gegen den wir kämpfen, nämlich die secretorische Reizbarkeit des Auges. Hätte man zu wählen zwischen einem nicht ganz bis zur Peripherie reichenden Colobome, bei welchem die Iris frei geblieben, und einem strikt peripheren, bei welchem der eine Colobomrand, wie es ja wohl geschehen kann, in grösserem Umfange in den Wundkanal eingeheilt ist, so würde ich immer noch ersteres vorziehen. Gerade wenn man die innere Wunde möglichst peripherisch anlegt, ist die Chance der Iriseinheilung, ceteris paribus, grösser und es mag vielleicht die Thatsache, dass bei ganz acutem Glaucome auch weniger kunstgerechte Colobome meist den Zweck erreichen, sich theilweise dadurch erklären, dass die Operateure sich unter diesen Conjuncturen vor Anlegung strikt peripherer Wunden fürchten und demnach Einlöthung leichter umgehen. — Eine gehörige Breite der Excision, resp. eine gehörige Länge der inneren Wunde ist schon deshalb nöthig, um, unter umfangreichem spontanen Prolapsus iridis, ohne jedwede Zerrung bis zur Peripherie zu excidiren. Immer mehr stimme ich, um bei diesem Acte möglichst exact zu sein, dem Rathe bei, dass der Operateur selbst excidire, besonders wenn er mit dem betreffenden Gehülfen nicht völlig eingeübt ist. Der gewandteste Assistent kann die Scherenconvexität kaum so genau gegen die Ebene der Wundränder andrücken oder dieselbe dem Wundkanal selbst anschmiegen, als es dem Operateur bei der Zusammenwirkung beider Hände möglich ist, von denen die eine die Spannung der sanft angezogenen Iris fühlt. — Nachdem man sich gegen das Restiren einer peripheren Randzone der Iris (über das unvermeidliche Minimum hin-

aus) durch den Act der Excision selbst, die bei der geringeren Wundlänge nicht unbedingt à plusieurs temps wie bei der Staaroperation ausgeführt zu werden braucht, sicher gestellt hat, muss man dennoch an die Möglichkeit denken, dass die periphere Strecke des einen oder anderen Colobomrandes sich in den nachbarlichen Wundwinkel hineinlegt, was sich daran kennzeichnet, dass der betreffende Colobomrand nicht die ausreichende Länge hat und die zugehörige Sphincterecke der Wunde etwas angenähert liegen bleibt. In diesem Fall ist, ganz wie bei der Staaroperation zu verfahren. Die Reposition durch die streichenden Bewegungen mit der Convexität des Stürzers gelingt hier noch leichter als dort und ist eben dies Manöver auch geeignet, die Wunde von kleinen Pigmentschollen zu reinigen. Sollte dennoch die Verkürzung eines Colobomrandes zurückbleiben, so müsste die, dann unzweifelhaft in dem Wundkanal nächst dem entsprechenden Winkel liegende Irisfalte, nachträglich excidirt werden. Ist Blut in die vordere Kammer ergossen, welches die Beurtheilung dieser Verhältnisse behindert, so lasse man die Lider schliessen und comprimire den Bulbus sanft mit einem in Eiswasser getauchten Schwamm; hierbei pflegt die Hämorrhagie in wenigen Minuten zu stehen und es entleert sich das einmal ergossene Blut, wenigstens soweit es der Zweck erfordert, wenn man die Wunde auf's Neue mit dem Spatel klaffen lässt und sanft auf den Bulbus drückt. Jedenfalls hat man die Operation nicht eher zu schliessen, als bis man die völlige Auslösung der Iris aus dem Wundkanal constatirt. — Aber auch die Verhütung hinterer Synechieen liegt, wenngleich in zweiter Linie, in dem druckvermindernden Kurplan. Wir erkennen die Disposition zu deren Bildung bereits grösstentheils unmittelbar nach beendeter Operation darin, dass die Sphincterecken die Form hervorspringender Winkel annehmen. Findet dies statt, so lasse ich meist schon am Tage nach

der Operation einigemal Atropin einträufeln; in den anderen Fällen geschieht es regelmässig (mit Ausnahme der Augen, welche noch excessiv gespannt sind und bei denen maligner Verlauf droht) erst vom dritten Tage ab.

Neben der strikteren Erkenntniss dieser Principien und den genaueren Indicationen bei den verschiedenen Formen von Secundärglaucom, scheint mir ein wichtiger Fortschritt der Therapie nur noch in der eventuellen Ergänzung des druckvermindernden Effektes durch eine diametral entgegengesetzte Iridectomie, wie sie oben gepriesen worden ist, zu liegen. — Hinsichtlich der Theorie der Glaucomoperation, so ist sie trotz mancher Bemühungen nicht erheblich gefördert worden. Es werden bei den betreffenden Discussionen meist die alten Hypothesen wieder hervorgeholt, so wenig sie für die Deutung der vorliegenden Thatsachen genügen. Selbst die unglücklichste von Allen, welche den Effect der Operation lediglich auf die Verwundung der Bulbuskapsel bezieht, wird periodisch, mit irgend einer anderen Formel ausgeschmückt, wieder vorgetragen und zur Annahme empfohlen. Zum Glück für die Glaucomatösen darf die Praxis auf der Grundlage sich läuternder empirischer Principien selbstständig vorwärts gehen; sie wird gewiss dereinst die Bestätigung einer haltbaren Theorie begrüssen, ohne sich einstweilen durch hinfällige Deutungen auf ihrer Bahn beirren zu lassen.

Berichtigung. Auf Seite 115, Anmerkung erste Zeile, muss es statt pag. 26 pag. 58 heissen.

Aehnlichkeit der Neuro-Retinitis bei Hirntumor und Morbus Brightii.

Von

Stabsarzt Dr Herm. Schmidt, und Dr. Wegner,
Assistent der Augen-Klinik, Assistent am pathologisch-anatomischen Institut,
in Berlin.

I. Fall.

Doppelseitige Neuro-Retinitis. Gliosarcoma des Hirns. Verrucöse Endocarditis.

Ottilie Sch., 23 Jahre alt, will bis zum Winter 1868, abgesehen von dann und wann auftretenden geringen Oedemen an den Fussknöcheln, stets gesund gewesen sein. Um diese Zeit wurde sie öfter von Kopfschmerzen befallen, zu denen sich Schwindelgefühl und Erbrechen gesellte. Besonders beunruhigend für sie war aber eine allmählig zunehmende Herabsetzung des Sehvermögens. Da sie sich von Neujahr 1869 ab desshalb in Stettin einer augenärztlichen Behandlung erfolglos unterzogen hatte, ging sie nach Berlin und liess sich am 22. Mai in die von Herrn Geheimen Rath v. Gräfe geleitete Augen-Klinik der Charité aufnehmen. Es bot sich folgender Stat. praesens. Patientin ist im Ganzen gut genährt, jedoch von anämischem Aussehen. Die objective Untersuchung des Körpers ergab keine Abnormitäten. Der Urin, 1009 spec. Gewicht, 2600 C. Centimeter in 24 Stunden, enthielt kein Eiweiss. Nirgends Lähmungserschei-

nungen: Patientin bewegt sich, soweit ihr mangelhaftes Sehvermögen dies zulässt, vollständig sicher und frei. Sie selbst bringt ihr Leiden in Verbindung mit Menstruations-Anomalien; die Menses, früher reichlich und regelmässig, sollen seit Neujahr erst zweimal und sehr sparsam aufgetreten sein. Das Kopfweh, besonders in der Stirngegend sitzend, ist in letzter Zeit seltener und geringer geworden. Anklopfen des Kopfes ist nicht schmerzhaft. Die Untersuchung der Augen zeigt freie Beweglichkeit und richtige Einstellung derselben: nur ist Patientin nicht im Stande, bei der Abduction die äusserste Grenze der physiologischen Excursionsweite zu erreichen; die Bulbi gerathen hier in krampfhafte, Nystagmus-artige Zuckungen. Da dieser Defect der Beweglichkeit nach Aussen aber an beiden Augen ganz gleichmässig vorhanden war und sich, je nach dem Grade der Willensenergie und nach dem Allgemeinbefinden der Patientin von verschiedener Grösse zeigte, so konnte kein besonderes Gewicht darauf gelegt werden. Die Bulbi sind dem Aeusseren nach normal, ebenso die etwas blasse Conjunctiva. Pupille weit, träge reagirend. Der Augenspiegel zeigt beiderseits das ausgeprägte Bild einer Retinitis albuminurica mit gleichzeitiger mässiger Betheiligung des Sehnerven. Die Papille ist beiderseits etwas geschwellt und geröthet, links mit Extravasaten durchsetzt: ihre Umrisse sind mehr oder weniger verschwommen. Besonders links schliesst sich dicht an die Papille und zum Theil auf sie übergehend eine grauliche, leicht durchscheinende Infiltration, welche die Gefässe zum Theil in ihrem Verlauf unterbricht. Etwa 1—$1^1/_2$ Papillendurchmesser entfernt traten dann grosse, opak weisse Plaques auf, hauptsächlich zwischen den Gefässen liegend und nach Aussen hin mit ähnlichen abgerundeten Figuren abschneidend, wie sie bei Retin. albuminurica so gewöhnlich. Hier und da Blutextravasate; in der Rich-

tung der Macula beiderseits die bekannte weiss-gesprenkelte Figur. Rechts ist die Papille deutlicher begrenzt, da die sich anschliessenden und sie von den weissen Plaques trennenden Partien der Netzhaut ein mehr röthlich graues Aussehen haben. Die grösseren Venen sind geschlängelt und etwas verbreitert; Patientin erkannte mit dem linken Auge Jäger 21 auf circa 6 Zoll, mit dem rechten Jäger 17 auf efwa $5^1/_2$ Zoll. Bei mittlerer Lampe stellt sich beiderseits eine Beschränkung des excentrischen Sehens nach Innen heraus.

Es wurde nach dem ophthalmoscopischen Befunde eine Retinitis albuminurica diagnosticirt, trotz des fehlenden Eiweisses im Urin. Letzteres konnte ja momentan z. B. bei Annahme bei einer Nierenschrumpfung, Amyloidniere, fehlen, und wir erwarteten bei fortgesetzter Untersuchung des Harnes es später nachweisen zu können. Immerhin blieb es aber auffällig, dass auch eine Hypertrophie des Herzens nicht erkennbar. Die Therapie war leicht ableitend; trockene Schröpfköpfe in den Nacken etc. Patientin fühlte sich in den nächsten Tagen nach ihrer Aufnahme nicht ganz wohl, klagte über etwas Kopfschmerz und Appetitlosigkeit; blieb aber vollkommen fieberfrei. Am 2. Juni wird bei einer erneuten Augenspiegel-Untersuchung notirt, dass die Papillen etwas mehr geschwellt erschienen, besonders die nach unten (umgekehrtes Bild) gehenden, geschlängelten Gefässe zeigen eine deutliche Knickung: die hellrothe Farbe der Papille ist an einzelnen Stellen durch grauliche Exsudationen und Extravasate unterbrochen. Doch wird dieser Befund von H. v. Gräfe nur als eine, bei der Intensität der Retinalaffection wohl begreifliche Fortpflanzung aufgefasst und ausdrücklich die Deutung des Processes als Neuroretinitis (d. h. als von der Papille ausgehend und in derselben culminirend) abgelehnt. Das Sehvermögen der Patientin hat inzwischen wieder etwas abgenommen; sie erkennt

rechts jetzt nur noch mit + 6 das grosse D von Jäger 18; links das grosse D v. Jäger 21. Rechts Finger auf circ. 2 Fuss, links nur in allernächster Nähe und unsicher. Beiderseits Gesichtsfelddefect nach Innen. — Zwei Tage später fiel Patientin, die bis jetzt den Tag stets ausserhalb des Bettes zugebracht, plötzlich schwindlich werdend vom Stuhl; dabei Kopfschmerzen in der Stirngegend. Doch sind diese keinenfalls heftig und geben kaum zu Klagen Veranlassung: nur auf Befragen erwähnt sie derselben als eines gewissen Hitzegefühls. Körper-Temperatur normal. Da auch bei fortgesetzter und genauer Untersuchung des Urins kein Eiweiss gefunden wurde, musste die Diagnose einer Retinis albuminurica aufgegeben werden. Es blieb als ätiologisches Moment der Netzhaut-Affection die Anämie; die übrigen Befunde, so auch ein jetzt bemerkbares Blasen an der Herzspitze, und Klagen liessen sich ebenfalls darauf zurückführen. Der Verdacht an ein Hirnleiden stieg zwar dann und wann auf, wurde aber stets als nichtgenügend motivirbar aufgegeben. Patientin erhielt jetzt innerlich Eisen. Sie war meist bettlägerig; um die Mitte des Monats fiel sie beim Aufrichten einige Male aus dem Bette, indem sie ihrer Angabe nach von Schwindel ergriffen wurde. Eine genaue Untersuchung ergab nirgends Lähmungssymptome, nirgends Sensibilitätsstörungen. Nur blieben wiederum die Innervationen beider Recti abducentes verdächtig. Ihre Gemüthsstimmung war fast stets deprimirt. Gedächtniss und Verstand zeigten keine auffällige Alterationen. Gegen Ende des Monats erholte sich Patientin und stand zeitweise auf. Der ophthalmoscopische Befund hatte sich nicht wesentlich geändert. Am 29. früh klagte sie wiederum über Schwindel und Angstgefühl: auch traten jetzt heftigere Kopfschmerzen auf. Sie lag apathisch im Bett, hatte die Augen geschlossen und machte wie es schien, unwillkürliche leicht krampfhafte Bewe-

gungen mit der linken Hand; auf Fragen antwortete sie verständlich. Zwischen 10 und 11 Uhr Vormittags trat plötzlich ein epileptiformer Anfall auf: Patientin lag bewusstlos und stark röchelnd da, die Glieder ausgestreckt, im Handgelenk krampfhafte Contractur: klonische Krämpfe fehlten. Die Augen waren geschlossen; die Pupillen weit, nicht reagirend. Puls 54. — Nach etwa 10 Minuten war dieser Anfall vorüber; Patientin vermochte es jetzt, wenn auch schwer und langsam, auf an sie gerichtete Fragen zu antworten. Bald aber sank sie von Neuem in einen soporösen Zustand, wobei noch einige Male Erbrechen erfolgte. Nachmittags $3^3/_4$ Uhr trat der Tod ein, ohne dass sich vorher deutlichere Krampfanfälle wiederholt hätten. Drei viertel Stunden später war die Temperatur in der Achselhöhle 36,5. —

Nachträglich sind uns durch die Güte des Herrn Dr. Schleich, welcher die Patientin in Stettin behandelt hatte, folgende anamnestische Data zugegangen. Am 8. Januar a. cr. stellte sich Patientin demselben vor, und es wurde folgender Status notirt: „Ausserordentlich bleich, kein organisches Leiden nachweisbar; Herz gesund. Beiderseits Amblyopie von gleichem Grade. Die Patientin liest mit Mühe Nr. 3 der Jäger'schen Proben in 5—6 Zoll Entfernung. Keine Gesichtsfeldbeschränkung. Retinitis haemorrhagica wie bei Albuminurie, dabei aber sehr stark geschwellte Papillen." Die Kranke blieb 4 Tage in der Anstalt. Eine mehrmalige Untersuchung des Harns auf Eiweiss ergab immer ein negatives Resultat. Es wurde Jodeisen gegeben. Erst am 3. Mai stellte sich die Patientin wiederum vor und liess sich von Neuem in die Klinik aufnehmen. Der damalige Befund war folgender: Aussehen der Kranken unverändert. Die Amblyopie ohne Gesichtsfeldbeschränkung hat bedeutende Fortschritte gemacht. Die Kranke liest kaum noch die grösste Schrift. Dabei der ophthalmoskopische Befund auf der

Retina ziemlich wie früher, nur dass die seröse Schwellung der Papillen entschieden geringer ist; die Arteriae centrales ausserordentlich eng.“ Am 13. Mai wurde Patientin wieder entlassen, ohne dass auch jetzt eine Spur einer Nierenaffection entdeckt worden wäre. —

Sectionsbefund und mikroskopische Untersuchung der Geschwulst und Augen. Regelmässig gebauter Schädel, sutura sagittalis grösstentheils verknöchert. Dura mater über beiden Hemisphären ziemlich stark gespannt, längs der Sagittallinien von vereinzelten Pacchionischen Granulationen durchwachsen. Die Haut von mässiger Dicke, gefässreich, auf der grösstentheils glatten Innenfläche sieht man namentlich hinten beiderseits eine grosse Zahl punktförmiger, intensiv weiss gefärbter, sich sandig anfühlender, leicht prominenter Einlagerungen. Das Hirn beiderseits abgeplattet, die Sulci fast vollkommen verstrichen, eine Ungleichheit beider Hemisphären nicht deutlich sichtbar. Pia mater sehr zart, mässig blutreich, in den hinteren Theilen etwas ödematös. Die tractus und nervi optici, sowie die übrigen Nerven an der Basis mikroskopisch von normaler Beschaffenheit. Das Infundibulum etwas vergrössert und vorgetrieben, durchsichtig, bei seitlichem Druck sich in Form einer Blase spannend. Die Seitenventrikel enthalten eine reichliche Quantität einer leicht hämatin gefärbten Flüssigkeit. Im mittleren Theil des linken Seitenventrikels befindet sich eine länglich ovale Geschwulst von der Grösse einer kleinen Birne, die ohne scharfe Grenze in die Substanz des oberen und äusseren Theils der Ventrikeldecke übergeht, der convexen Fläche der grossen Ganglien dagegen nur lose aufliegt, indem sie sich mit etwas concaver unterer Fläche der Convexität der letzteren anschmiegt. Das corp. striatum sin. ohne wesentliche Gestaltveränderung, dagegen der Thalamus opticus beträchtlich abgeplattet und atrophisch. Die

Geschwulst setzt sich dann fort in den mittleren Ventrikel, indem sie in die Masse des Septum pellucidum, des Fornix und der äusseren Schichten des Balkens eingreift; letzterer ist verdünnt und fast durchscheinend. Nach dem Raume des rechten Seitenventrikels, vom mittleren Theil des Vorderhorns bis zum Eingang in's Unterhorn wölbt sich der Tumor hinein mit convexer Oberfläche, in Gestalt einer zitternden Blase, sich lose an die grossen Ganglien rechterseits anlehnend. An letzteren keine Gestaltveränderung zu constatiren, dagegen zeigt das vordere Vierhügelpaar eine sehr sichtbare Abplattung und Verdünnung. An den corpora geniculata nichts Auffallendes. Der aquaeductus Sylvii so stark erweitert, dass er für eine dicke Sonde durchgängig ist. Der vierte Ventrikel dilatirt, das Ependym zart, die oberflächlichen Gefässe hier wie in den Seitenventrikeln dilatirt und stark bluthaltig.

Die Geschwulst besteht zum grössten Theil aus einem äusserst weichen, leicht zerreisslichen, lockeren Gewebe, von matt bläulicher hier und da grauröthlicher Farbe, durchzogen von zahlreichen weiten Gefässen und durch dicht stehende grössere und kleinere Hämorrhagien leicht roth gefleckt erscheinend. In dem nach rechts gelegenen Theile ist die Masse fast zerfliessend, in derselben sind mehrfache mit trüber Flüssigkeit und einem losen Maschenwerk weisslicher Fäden angefüllte cystische Räume.

In den nerv. optici lässt sich, auch weiterhin in ihrem orbitalen Verlauf, mikroskopisch nichts Abnormes entdecken. Beiderseits sind die Papillen deutlich prominent, ebenso die Retina in nächster Umgebung derselben, zugleich etwas trübe und wenig durchsichtig. Wenig entfernt von der Papille finden sich in der Retina eine grosse Zahl unregelmässig geformter, zackiger, zum Theil mit spitzen Ausläufern versehener Flecke, von intensiv

weiss glänzender Beschaffenheit, dazwischen kleine ecchymotische Partien, von denen einige den Aequator bulbi erreichen; die macula lutea erscheint von diesen Flecken frei.

Aus dem übrigen Sectionsbefunde heben wir nur eine frische verrucöse Endocarditis mitralis hervor; ausserdem ziemlich starke anteflexio uteri. Die Nieren vollkommen normal.

Genauere mikroskopische Untersuchung der Geschwulst und Augen:

Nachdem an dem erhärteten Hirnpräparat ein Durchschnitt quer von rechts nach links durch die ganze Dicke der Geschwulst geführt war, zeigte sich, dass dieselbe im wesentlichen ausging vom Septum pellucidum, Fornix und hinteren unteren Theil des Balkens und dass sie sich von hier hauptsächlich nach beiden Seitenventrikeln entwickelt hatte, links mit Uebergreifen auf die Wand des Ventrikels. Histologisch stellte sie sich dar als ein Gliosarcoma medullare teleangiectaticum, bestehend aus einem, an weiten und dünnwandigen Gefässen reichen, weichen, zellenreichen Gewebe. Die Zellen sind rundlich, mit meist einfachem, relativ grossem, glänzenden Kern und wenig hellem Protoplasma, eben nur wenig grösser als die Zellen der Neuroglia; in geringerer Zahl fanden sich auch spindelförmige, mit langen, dünnen Fortsätzen versehene Elemente. Von Zwischensubstanz war in frischem Zustande nur wenig zu sehen; am erhärteten Präparat erschien sie deutlicher, als ein Netzwerk von äusserst zarten Reiserchen, in dessen rundlichen Räumen die Zellenkörper eingebettet lagen. In ausgebreiteten Bezirken waren dieselben der Fettmetamorphose und Erweichung anheimgefallen mit Bildung cystischer Räume. Sehr interessant war noch der Umstand, dass an denjenigen Stellen, wo die Geschwulst in das Marklager der Seitenhemisphären hinein sich erstreckte, die unmittelbar

an die Geschwulstmasse angrenzenden Theile des Hirnparenchyms eine totale Verkalkung der Gefässe darboten, so dass man bei schwacher Vergrösserung fast nichts als ein sehr dichtes Flechtwerk von stark glänzenden dünneren und dickeren Kalkbälkchen sah, dessen Form der Blutgefässanordnung entsprach; ein sehr zierliches microscopisches Bild, wie es treffend abgebildet ist bei Huschke.*)

Das linke Auge, zur Hälfte herausgenommen und in Müller'scher Lösung erhärtet, zeigte bei der microscopischen Untersuchung Folgendes. Der Sehnerv, wie sich bei genauerer Messung ergab, verdünnt; sein Durchmesser in $1^1/_2$ Cm. Entfernung vom Auge beträgt in einer Richtung 3 Mm., in der darauf senkrechten $2^3/_4$ Mm. Die Scheiden des Nerven normal, ebenso das interstitielle Balkengeflecht zwischen den Nervenbündeln. Dahingegen zeigte sich eine sehr erhebliche Vermehrung der interfibrillären Bindesubstanz von theils feinkörniger, theils feinfaseriger Gestalt, welche die Nervenfasern überall auseinander drängte, letztere nur zum geringeren Theile von normalem Durchmesser, die meisten atrophisch, ein grosser Theil bis zum höchsten Grade. Die Papille stark prominent, platt; der Abstand zwischen der Grenze der markhaltigen und der marklosen Nervenfasern in der Höhe derselben beträgt $1^3/_4$ Mm. Von dem Sehnerveneintritt an erstreckt sich in einer ziemlich breiten Zone um die Papille eine starke Verdickung der Retina, die sich erst weit von der Peripherie und zwar ganz allmälig verliert. Das Parenchym der Netzhaut mit Ausnahme der weiterhin zu erwähnenden verfetteten Stellen sehr derb, zäh, schwer zerreisslich. Die Verdickung wird, wie sich bei genauerer Untersuchung herausstellt, hier ausschliesslich hervorgebracht durch die Zunahme

*) Zeitschrift für Biologie. Bd. II. p. 377. Tab. V.

der Nervenfaserschicht und zwar hauptsächlich durch eine sehr beträchtliche Vermehrung des interstitiellen Gewebes. Dasselbe besteht aus einem ziemlich zellenreichen, derben Bindegewebe, dessen Fasern theils netzförmig sich zu einem dichten Filz verengen, theils sich unregelmässig durchflechten; zahlreiche Gefässe zeigen verdickte Wandungen. Es hat den Anschein, als wenn letztere sich an der Bildung des Bindegewebes erheblich betheiligt haben; wenigstens bekommt man an Zerzupfungspräparaten vielfach Gefässe zu sehen, von deren Adventitia unregelmässig dicke faserige Fortsätze ausgehen, die in das übrige Bindegewebe einstrahlen, so dass eine gewisse Aehnlichkeit mit der Anordnung des Stroma in den Lymphdrüsen entsteht.*) Die von diesem Bindegewebe eingeschlossenen Nervenfasern ohne auffallende Abnormität, nur hier und da sieht man eine gewisse Zahl, die eher verbreitert, dabei ziemlich stark glänzend erscheinen. Die Ganglienschicht durchweg atrophisch. Die äusseren Schichten der Retina zeigen abgesehen von der Stäbchenschicht, deren cadaveröser Zerfall die Untersuchung hinderte, nur an denjenigen Stellen Veränderungen, die auch bereits mikroskopisch sich durch ihre weisse Beschaffenheit heraushoben. Hier sind die Körnerschichten herdweise fast total in Körnchenzellen verwandelt mit Einstreuung von viel, theils körnigem, theils homogenem, hier und da krystallinisch geformtem braunrothen Pigment. Das rechte Auge zeigte ähnliche Befunde. Nur konnte hier am Sehnerven, von welchem Schnitte aus den verschiedensten Stellen bis circa 3 Centimeter Entfernung vom Bulbus genommen wurden, nirgends atrophirte Partien nachgewiesen werden. Die Färbung mit $^1/_{50}$ procentiger Goldchloridlösung zeigt überall die violett tingirten, wohl erhaltenen Nervenbündel

*) Cf. L. Meyer, Virchow's Archiv XVII. p. 206.

von normaler Breite und Gestalt, selbst bis zur Sehnervenscheide hin. Der Sehnerv (nach Erhärtung in Müller'scher Flüssigkeit) dicht am Bulbus gemessen hatte $3^1/_2$ Mm. Durchmesser; einen Centimeter entfernt davon einen Durchmesser von $3^1/_2$ Mm. und in der darauf senkrechten Richtung von $3^1/_4$ Mm. Die Papille hat von der Grenze der markhaltigen Nervenfasern an gerechnet eine Höhe von $1^1/_2$ Mm. und biegt allmälig in das Niveau der Retina ein; der relativ steilste Abfall ist nach innen und oben: etwa 3 Mm. vom Centrum der Papille entfernt. In dem geschwellten intraocularen Sehnerven-Ende zeigt sich die Lamina cribrosa in ihren querverlaufenden Faserzügen enorm auseinander gedrängt; letztere bilden zum Theil nach dem bulbus hin convexe Bogen, zum Theil sind sie in ihrer Structur gar nicht mehr erkennbar. Starke Hypertrophirung des papillaren Bindegewebes, wodurch auch die Netzhaut etwas abgedrängt wird: ihre Schwellung in der Nähe der Papille beruht vorzugsweise auf Verbreiterung der inneren Nervenfaserschicht. Erst in einiger Entfernung, an den Stellen der meisten Plaques, finden sich mässige Hypertrophirungen der Radiärfasern der äusseren Körnerschicht: auch finden sich hier zahlreiche Fettkörnchenzellen eingestreut. Daneben Befunde wie auf dem anderen Auge: verdickte glänzende Nervenfasern, oft mit varicösen Anschwellungen, Ganglienschicht atrophirt; starke Hypertrophie der äusseren Gefässhaut etc. Die Chorioidea zeigt an einzelnen Stellen ein Verschwinden des Pigments in ihrer Epithelialschicht, hier und da Sclerose der Gefässwandungen.

Es erscheint dieser Fall in Bezug auf Deutung ophthalmoscopischer Befunde von nicht geringem Interesse. Alles sprach für eine Retinitis albuminurica mit secundärer Papillenschwellung, wie sie sich ja nicht allzu

selten zu dieser Entzündungsform gesellt. Wir erinnern nur an die Abbildung bei Schweigger.*) Auch dort besteht neben einer Retin. albuminurica eine sehr erhebliche Papillarschwellung. In unserem nachfolgenden Falle geben wir hierfür ebenfalls einen exquisiten Belag. In der Netzhaut aber war der ophthalmoskopische (und wie wir nachträglich gesehen, auch histologische) Befund vollständig congruent mit dem Bilde der Retin. albuminurica, wie es z. B. von Liebreich**) und Mauthner abgebildet resp. beschrieben wird. Ersterer sagt, dieser Befund sei vollkommen charakteristisch für Morb. Brightii und bei keiner anderen Affection gefunden worden." In gleicher Weise apodictisch spricht sich Mauthner***) aus. Das von ihm entworfene, und mit dem Befunde in unserem Falle übereinstimmende Netzhautbild „ist für Nierenkrankheiten absolut characteristisch. Wo wir es in der beschriebenen Entwickelung sehen, ist das Vorhandensein der Nierenkrankheiten eben so gut, ja noch besser erwiesen, als nach der Untersuchung des Urins." Wenn man die Fleckengruppen am gelben Flecke zusammen mit den weissen Plaques und den Blutextravasaten wahrnimmt, so kann man getrost die Diagnose: Retinitis albuminurica stellen; „man wird sich kaum irren!" Und trotz dieses Befundes, der so charakteristisch schien, dass man, selbst bei nachgewiesenem Mangel von Eiweiss im Urin, für's Erste die Diagnose Retinitis albuminurica festhalten zu müssen glaubte, hatten wir es mit einer Neuroretinitis aus centraler Ursache zu thun. Die Literatur weist kaum gleich intrikate Fälle nach. Unseres Wissens hat nur Herr v. Gräfe†)

*) Vorlesungen über den Gebrauch des Augenspiegels. 1864. Tab. 1. Fig. 4.

**) Atlas der Ophthalmoscopie Tab. IX. Fig. 1 und Archiv für Ophthalmologie V., 2. S. 266.

***) Lehrbuch der Ophthalmoscopie. 1868. S. 366.

†) Archiv für Ophthalmologie. XII. 2. S. 120.

einen hieher gehörigen, einigermaassen ähnlichen Fall veröffentlicht, wo bei einer Neuroretinitis in Folge eines Myxoms an der hinteren Grenze der Convexität der rechten Hirnhemisphäre, zahlreiche weisslich gelbe Netzhaut-Plaques in kreuzförmiger Anordnung um die geschwellte Papille und die gesprenkelte Figur um die Mac. lutea einen sachverständigen Collegen veranlasst hatten, Bright'sche Retinitis zu vermuthen. Dennoch zeigte die eingehende Untersuchung abweichende und an obiger Stelle angeführte Charactere, welche die Diagnose sicher stellten. In unserem Falle fehlten aber auch zum Theile diese differentiellen, die Diagnose daher keineswegs immer sichernde Momente. Sie wurden in der citirten Mittheilung darin gefunden, dass a) die Degenerationsherde viel dichter und geschlossener an die Papille drängten, als bei Bright'scher Retinitis; b) dass die Schwellung des Netzhautgewebes um die Papille beträchtlicher; c) dass die Papille selbst, welche bei Bright'scher Retinitis zwar auch mit erkrankt, aber doch ophthalmoskopisch kanm stark anschwillt, eine nach unten steile Hervorragung bildet und d) dass die venösen Gefässe, enorm angefüllt und geschlängelt, der Papille eine intensive Röthung bei der Neuritis gaben. Aber man erkennt, dass diese Momente nur für gewisse Entwickelungsstufen des Processes einen entscheidenden Werth haben: so können wir selbst gegen b. und c. unseren nachfolgenden Befund bei einer Neuroretinitis albuminurica anführen, indem sich hier die Papille sogar stärker geschwellt zeigte als bei der Neuroretinitis aus cerebraler Ursache, und die Schwellung der Umgebung mindestens ebenso weit sich erstreckte als hier. Wir müssen uns demnach begnügen, für's Erste offen zu bekennen, dass bestimmte Entwickelungsstufen der Neuroretinitis vorkommen, bei denen wir nicht mehr im Stande sind die ätiologische Ursache ophthalmoskopisch zu diagnosticiren. Was die

histologischen Befunde betrifft, so glauben wir unten auf eine für fernere Untersuchungen beachtenswerthe Differenz aufmerksam machen zu können.

II. Fall.

Doppelseitige Neuro-Retinitis albuminurica. Granular-Atrophie der Nieren. Hypertrophie des Herzens etc.

Anna W., 15 Jahre alt, ein äusserst mageres, in der Entwickelung sehr zurückgebliebenes Individuum, wurde am 22. April 1869 in die Anstalt aufgenommen. In ihrem dritten Lebensjahre an Rhachitis erkrankt, will sie in der letzten Zeit, abgesehen von dann und wann auftretendem Kopfweh mit Erbrechen, gesund und kräftig gewesen sein. Erst seit zwei Monaten sei sie so abgemagert. Ihre Hauptklage läuft auf die Abnahme des Sehvermögens hinaus, die im Januar dieses Jahres ganz plötzlich begonnen haben soll. Die objective Untersuchung der Brust ergab eine starke Hypertrophie des linken Ventrikels. Im Urin zur Zeit kein Eiweiss, doch wurde dasselbe später in wechselnden Quantitäten nachgewiesen, zuweilen mit Blut und reichlichen Fibrin-Cylindern. Die Menge des Urins war meist etwas vermehrt; das spec. Gewicht schwankend (1010—1030). — Die Augen zeigen äusserlich nichts Abnormes. Der Augenhintergrund ist ophthalmoskopisch deutlich erkennbar und zeigt beiderseits den Befund einer Neuroretinits, wobei die Netzhautveränderungen (besonders rechts) ungefähr den bei Morb. Brightii vorkommenden entsprachen, wenngleich die starke Annäherung der weissen Plaques an die Papille und besonders die Schwellung und Infiltration der letzteren das Bild nicht unbedeutend variirten. Der Befund im umgekehrten Bilde war

folgender: Linkes Auge. Die Papille etwas geschwellt, nicht scharf abgegrenzt, nur durch den Conflux der grossen Gefässe erkennbar, von hochrother, hier und da durch graue, zuweilen selbst den Gefässverlauf unterbrechende Flecke marmorirter Färbung. Dicht an die Papille, kaum noch durch eine, mehr durchsichtige graue Partie getrennt, schliessen sich ringsherum glänzend weisse Plaques von unregelmässiger Form an, zwischen und zum Theil über denen die etwas verbreiterten Gefässe verlaufen: hier und da strich-, punkt- und fleckenförmige Hämorrhagien. Diese sind von zarten schwarzen Punkten umgeben, welche in ähnlicher Weise auch die weissen Plaques, die sich ziemlich weit, besonders nach der Macula lutea hin, peripherisch ausbreiten, begrenzen. Die vorderen Netzhautpartien sind frei. — Rechtes Auge. Hier ist der Gefässverlauf auf der gleichfalls etwas geschwellten Papille deutlicher zu erkennen; auch sticht letztere durch ihre rothe Färbung, wenngleich an einzelnen Stellen ebenfalls grau infiltrirt, etwas mehr von der sie umgebenden Netzhaut ab als links: eine wirklich scharfe Grenze ist jedoch nirgends erkennbar. Auf der Netzhaut ebenfalls weissliche Plaques und Hämorrhagien. In der Nähe der Macula lutea findet sich eine eigenthümlich aussehende glänzend weisse Partie, auf der vom Centrum aus radial nach der Peripherie verlaufende, sehr zarte, schmale, dunkel braunrothe Striche erkennbar sind. Die Netzhautgefässe, welche über diese Infiltration gehen, sind theilweise in ihrem ganzen Verlauf deutlich sichtbar, theilweise unterbrochen. Auch strichförmige Apoplexien finden sich. Es entspricht diese Localität der Stelle des Augenhintergrundes, wo man bei nicht so vorgeschrittenen Formen von Retin. albuminurica die weisslichen, gleichsam hingespritzten Flecke auf rothem Grunde sieht, und zeigt demnach das oben entworfene Bild den weiteren Fortgang des

Infiltrationsprocesses, wo in umgekehrter Weise die rel. normal gebliebenen Gewerbspartien gleichsam die in das weisse Infiltrat hineingespritzten Flecke bilden. Die peripherischen Partien der Retina sind auch an diesem Auge frei geblieben. — Die Prüfung des Sehvermögens ergab beiderseits S circ. $^{11}/_{100}$. Die Kranke las mit + 6 Jäger 7 links, und Jäger 6 rechts. Das Gesichtsfeld war beiderseits, auch bei kleiner Lampe, frei. Die Behandlung war leicht ableitend, innerlich wurde Tannin gegeben. Doch musste letzteres häufig ausgesetzt werden, indem Anfälle von Erbrechen verbunden mit Kopfweh sich einstellten. Zu diesen Zeiten nahm meist der Eiweissgehalt des Urins zu; letzterer wurde sparsamer entleert und hatte ein höheres spec. Gewicht. — Das Sehvermögen verringerte sich allmälig immer mehr: am 9. Mai las Patientin links nur noch Jäger 12, rechts Jäger 7 mühsam. Am 30. Anfall von acutem Oedema pulmonum, der jedoch unter Anwendung von Plumb. acet. (3 Gaben von 0,06 gr. innerhalb $1^1/_2$ Stunde), und Vesicantien auf die Brust vorüberging. Diese Anfälle wiederholten sich in der nächsten Woche noch einige Male und brachten die Kranke sehr herunter, so dass sie von jetzt an meist das Bett hütete. Auch blieb in den hinteren Lungen-Partien beständig feuchtes Rasseln hörbar. Am 10. Mai war das Sehvermögen: rechts Jäger 14, links Jäger 17, ophthalmoskopisch keine wesentliche Aenderung. Am 12. Mai neuer Anfall von Lungenödem, das nur sehr allmälig zurückgeht. Vier Tage später klagt Patientin über heftige Schmerzen im Unterleib und in der Magengegend. Der Leib ist aufgetrieben, auf Druck schmerzhaft. Temperatur am Morgen 38,2. Ohne dass ein höheres Fieber hinzuträte, bleiben die pathologischen Zustände; Patientin ist so abgemagert und collabirt, dass es den Anschein hat, als ginge es mit ihr täglich zu Ende. Behandlung symptomatisch. Am 1. Juli erkennt sie links von Jäger 24

die Buchstaben nicht mehr; rechts Jäger 18 einzelne Buchstaben. Rechts Gesichtsfelddefect nach oben und aussen; links nach innen und unten. Klage über momentane Verdunkelungen. Die ophthalmoskopische Untersuchung ergiebt rechts: grösseres Verschwommensein der Papillengrenze, die Gefässstämme auf ihr sind theilweise unterbrochen, erscheinen wenig stark gefüllt und an ihren Rändern nicht scharf gegen die Umgebung abgegrenzt. Dicht an der Papille beginnen schon an einzelnen Stellen die weissen Plaques. Links ist die Papille noch weniger deutlich erkennbar, hier verschwinden auch die centralen Gefässenden unter einem grauröthlichen Exsudate. Ausserhalb der geschwellten Papille werden die Gefässe wieder deutlicher; ausgedehnte weisse Plaques, Hämorrhagien etc. in der Netzhaut. — Patientin wird in nächster Zeit immer apathischer, schläft meist; zuweilen noch Klagen über Schmerzen in Brust nnd Bauch und dyspnoetische Anfälle. Am 16. Juli erfolgte der Tod.

Sectionsbefund und mikroskopische Untersuchung der Augen.

In der Entwickelung zurückgebliebenes, schwächliches Mädchen mit starker Abmagerung und faltiger, schwach gelblich gefärbter Haut. Beginnender Decubitus am Kreuzbein. Normales Schädeldach und Hirnhäute. Das Hirn relativ gross und schwer, sehr blass, feucht, graue und weisse Substanz blutarm, keine Herderkrankung. An den Vierhügeln, tract. und nervi optici sowohl im intracraniellen als orbitalen Verlauf keine Abnormität. Das Herz zeigt eine geringe Dilatation und Hypertrophie des rechten Ventrikels, am linken eine sehr starke Verdickung der Ventrikelwand bis zu $^3/_4$" ohne Trabecularschicht bei normaler Höhle. Klappen intakt. In den Lungen exquisite braune Induration mit ausgedehnten

frischen, braunschwarzen, hämorrhagischen Infarcten. Halsorgane intact. In cavo abdominis etwa 6 Unzen einer sehr übelriechenden, dünnen, grünlichen, mit einzelnen Flocken gemischten Flüssigkeit. Leber, Darm, sowie das parietale Blatt des Paritonäums bedeckt mit einer Lage eines fibrinös eiterigen Exsudates. Milz gross, von derbem, blutreichem Gewebe. Beide Nieren sehr stark verkleinert: rechts L. D. $2^1/_2$"; links $2^3/_4$"
Q. D. $2^5/_8$"; „ $2^1/_2$"
D. D. $^3/_4$"; „ $^5/_8$"
im Zustande sehr ausgeprägter Granularatrophie mit äusserstem Schwund der Rinde, die Glomeruli theilweise verkalkt. Nebenniere normal, ziemlich fettreich. Leber mässig gross, etwas indurirt; die Acini klein, stark fetthaltig, in geringem Grade icterisch gefärbt. Die Magenschleimhaut im Ganzen dünn und blass: etwa in der Mitte der kleinen Curvatur, in der Richtung derselben neben einander stehend, zwei sechsergrosse, runde, trichterförmige tiefe Geschwüre mit abgeglätteten Rändern, von denen das eine bis auf die Serosa reicht, das andere nach der Bauchhöhle perforirt ist. Im Colon adscendens eine Reihe von sternförmigen, meist quer gestellten, sehr stark pigmentirten Narben, die grösstentheils etwa ein Viertel der Peripherie der Darmwand einnehmen. Die Genitalien von virginalen Proportionen ohne auffallende Abnormitäten. An der Papilla nervi optici beiderseits ausgesprochene Schwellung; in einer von der Papille etwa 2 Linien entfernten, mit derselben concentrischen Zone, deren grösste Breite etwa $2^1/_2$ Linien misst, eine ziemlich gleichmässige, nur hier und da fleckweise erscheinende, grauweissliche Verfärbung, nach der Peripherie hin ganz allmälig abnehmend und hier vielfach in Form einer feinen weisslichen Punctirung oder Sprenkelung erscheinend. Die übrige Retina von durchscheinender grauer Beschaffenheit.

Bei der (nach Erhärtung in Müller'scher Flüssigkeit) vorgenommenen Untersuchung des linken Auges zeigten sich zunächst die Durchmesser des Nerven vollkommen normal, ebenso mikroskopisch die Nervenfasern, sowie das interstitielle Gewebe, nur fällt der starke Blutgehalt der Nerven an mikroskopischen Schnitten auf. In der Mitte der beträchtlich prominenten Papille eine ganz seichte, trichterförmige Einziehung. Der Abstand zwischen der Grenze markhaltiger und markloser Nervenfasern einerseits und der Oberfläche der Papille andererseits beträgt 2 Mm. Diese Schwellung geht ohne scharfe Grenzen in die stark verdickte Retina über. Die Verdickung erstreckt sich in einer, um die Papille ziemlich genau concentrischen Zone von etwa $1^3/_4$ Mm. Breite, um dann plötzlich abzufallen und in die normale Dicke der Netzhaut überzugehen. Bei mikroskopischen Durchschnitten zeigte sich nun, dass die Volumenzunahme wesentlich auf Rechnung der äusseren Netzhautschichten kommt, das Parenchym derselben ist geschwollen, namentlich sind die Radiärfasern stark verlängert, aber auch nicht unbeträchtlich verbreitert; zwischen denselben liegt eine grosse Zahl unregelmässig geformter, stark das Licht brechender, homogener klumpiger Schollen von etwas gelblicher Färbung, am meisten ähnlich geronnenem Faserstoff. In der Nervenfaserschicht liegen verstreut einzelne grössere und kleinere frische hämorrhagische Massen mit noch ganz wohl erhaltenen Blutkörperchen, an anderen Stellen rothbraunes, theils amorphes, theils körniges Pigment. Die Venen mit Blut gefüllt, die Arterien anscheinend ganz leer. Soweit die äusseren Schichten der Retina angeschwollen sind, ist von einer Fettmetamorphose in denselben keine Rede, nur ganz vereinzelt, wie versprengt, findet sich an wenigen Stellen eine einsame Körnchenzelle; an der Stelle aber, wo der Abfall beginnt, zeigt sich an den Körnerschichten eine sehr

intensive, gleichmässige und weit in die Peripherie hinausgreifende Fettmetamorphose, die sich ganz allmälig nach dem Aequator bulbi hin verliert, nur hier und da in kleineren Herden eine grössere Intensität erreichend. Die Nervenfasern und Ganglienzellen zeigen im Bereiche der fettig metamorphosirten Stellen die bekannten Veränderungen der Sclerose, jedoch nicht gleichmässig, indem zwischen den krankhaft veränderten immer noch ein gutes Theil normaler Elemente sich vorfindet. Ueber die Stäbchenschicht konnte kein Urtheil gewonnen werden, da sie sich grösstentheils gelöst hatte. —

Der Sehnerv des rechten Auges zeigte ebenfalls keine erhebliche Abnormität. Die Papille, von der Grenze der markhaltigen Fasern an gerechnet, hat eine Höhe von fast 2 Mm.; sie ist von einer gleichfalls geschwellten Netzhautzone umgeben und bildet mit dieser einen fast kreisrunden Hügel von etwa 3 Mm. basalem Durchmesser. Die Lamina cribrosa ist in ihren nach aussen befindlichen Lagen noch ziemlich gut erhalten, nach dem bulbus zu aber in kuppelförmig in die Papille sich erhebende, durch grössere Zwischenräume von einander getrennte und ziemlich schwer erkennbare Faserzüge verwandelt.

Die starke Hervorragung der Papille und Umgegend hat, abgesehen von der durch Hypertrophirung des Bindegewebes hervorgebrachten des ganz centralen Theiles, ihre hauptsächlichste Ursache in der enormen Verlängerung und Verbreiterung der Radiärfasern der äusseren Körnerschicht, die sich bis dicht an die noch senkrecht emporsteigenden Nervenfasern des intraocularen Sehnervenendes erstrecken. In diesen stark hypertrophirten Partien sind, wie auch am linken Auge beobachtet, nur wenig Fettkörnchenzellen erkennbar; die Anzahl derselben nimmt zu mit der Abnahme der Verlängerung der Radiärfasern, an der Peripherie der hügeligen

Hervorwölbung. — Die Nervenfasern zeigen auch an diesem Auge zum Theil Sclerose u. varicöse Verdickungen. Ausser den schon am anderen Auge erwähnten pathologischen Veränderungen, sei noch hervorgehoben der unregelmässige Verlauf der Membrana limitans externa, die an einzelnen Stellen, je nach der Hypertrophirung der Körnerschicht, Höhen und Einsenkungen zeigt. Erwähnenswerth erscheint ferner, dass auch in der Chorioidea, in ihrer mittleren die grösseren Gefässstämme enthaltenden Lage, hier und da Häufchen von Fettkörnchenzellen beobachtet wurden.

Was das allgemein-pathologische Interesse dieses Falles betrifft, so äusserte sich Herr Professer Virchow, der sich in einem längeren Vortrage über die anatomischen Veränderungen der Organe (Granularatrophie der Nieren, Hypertrophie des Herzens, braune Induration der Lungen, Induration der Leber, Narben des Colon ascendens, Geschwüre des Magens, perforative Peritonitis, Neuroretinitis) aussprach, dahin, dass ihm mit Ausnahme der Syphilis kein ätiologisches Moment bekannt sei, das in so frühem Alter in einer ganzen Reihe lebenswichtiger Organe so schwere Veränderungen setze, die alle den Character des Irritativen an sich trügen. Mit Rücksicht auf die frühe Zeit, in der offenbar alle diese Störungen angelegt seien, hielt derselbe es für nicht unwahrscheinlich, dass dieser Fall in die Kategorie der hereditären Syphilis gehöre. Die noch nachträglich angestellten, anamnestischen Erkundigungen gaben hierfür jedoch keinen Anhalt. Der Vater will nie syphilitisch, überhaupt nie an den Geschlechtstheilen krank gewesen sein; die verstorbene Mutter sei es ebenfalls nicht gewesen. Dazu kommt noch, dass die drei jüngeren Geschwister

der Patientin vollkommen gesund sind. Letztere selbst hat auch als Kind angeblich nie an Ausschlägen gelitten. —

Bei dem Augenleiden ist besonders die starke Betheiligung der Papilla optica interessant. Die Schwellung ist hier sogar bedeutender als in dem vorigen Fall, wo doch eine Stauungspapille aus cerebraler Ursache vorlag. Es war daher aus dem ophthalmoskopischen Befunde schwer, ja unmöglich zu sagen, ob die Neuritis oder die Retinitis das Primäre gewesen. Erst der Eiweissgehalt des Urins sicherte die Diagnose. —

Unsere Mittheilungen dürften demnach wohl dazu beitragen, die Ansicht von den specifischen Befunden bei den verschiedenen, nach der Aetiologie classificirten Netzhautentzündungen zu moderiren, da die vorliegenden Fälle zeigen, dass eine sichere und exacte ätiologische Untersuchung auf einer gewissen Höhe der Entzündung nicht mehr möglich ist. Es wird diese Anschauung immerhin weniger auffällig erscheinen, als die zum Theil noch jetzt übliche, dass jede specifische Allgemein-Erkrankung auch ihre bestimmte Form von Netzhaut-Entzündung hervorrufe, und noch mehr, sich etwa auf bestimmte Veränderungen beschränken müsse. — Hingegen dürfte es allerdings in der Mehrzahl der Fälle möglich sein, zu bestimmen, ob Sehnerv oder Netzhaut zuerst von der Entzündung befallen sind. Selbst jedoch in den Fällen, wo dies ophthalmoskopisch unmöglich, scheint der histologische Befund leiten zu können. Wir haben, wenigstens bei diesen Untersuchungen, gesehen, dass die Schwellung der Papille und Umgebung ein Mal, bei der Neuroretinitis albuminurica, auf enorme Hypertrophirung der Radiärfasern der äusseren Netzhautschichten; das andere Mal, bei der Neuroretinitis aus cerebraler Ursache, auf Hypertrophirung der Papille

und inneren Nervenfaserschicht der Hauptsache nach, beruhte. Dieser Befund ist aus der zeitlichen Reihenfolge der Netzhaut- resp. Sehnerven-Entzündung wohl erklärlich, und es würde von Interesse sein, ihn auch bei ferneren Untersuchungen bestätigt zu sehen.

Beitrag zur Lehre vom Coloboma oculi.

Von

Professor Saemisch in Bonn.

In Zehender's klin. Monatsbl. J. V. p. 84 habe ich einen Fall von Coloboma iridis und chorioideae mitgetheilt, der sich dadurch auszeichnete, dass das Colobom durch einen feinen, die Enden des kleinen Iriskreises mit einander verbindenden Strang von der Pupille getrennt war. In Nachfolgendem beschreibe ich abermals einen in meiner Klinik beobachteten Fall, dessen Eigenthümlichkeiten mich hierzu berechtigen.

P. K. aus Bonn, 12 Jahre alt, hat ein vollkommen normal gebautes und normal functionirendes Auge, während das linke nicht so scharf sieht wie dieses. Die nähere Untersuchung ergiebt Folgendes: Während die äusseren Theile des Auges vollkommen normal sind, bemerkt man zunächst eine leichte Ectopie der runden, normal beweglichen Pupille. Sie ist etwas nach unten decentrirt, so dass die Breiten des Irisringes über und unter der Papille sich zu einander verhalten wie 5 : 4. Demnächst fällt eine Abweichung in der Bildung der vorderen Irisfläche gerade nach unten von der Pupille auf; hier fehlt auf einer Strecke von 2,5 Mm. der kleine Kreis der Iris vollständig, hingegen verlaufen von der

Peripherie her nach der Mitte dieses Stückes 4—5 feine Leistchen, welche sich schliesslich vereinigen. Der Pupillarrand ist scharf, wie an den übrigen Stellen, und zeigt keinerlei Einknickung, desgleichen ist das übrige Irisgewebe, das Uvealblatt vollkommen normal entwickelt. Die brechenden Medien zeigen nichts Abnormes. Im unteren Abschnitte der Chorioidea findet man ein ausgedehntes Colobom. Dasselbe beginnt 3 Papillen-Durchmesser von der Papille entfernt und erstreckt sich bis nach vorn in die Ciliargegend. Die Begrenzung des Coloboms ist durch die hier fast überall starke Pigmentirung des Chorioidealrandes eine sehr scharfe; besonders stark erscheint der Chorioidealrand, der das Colobom nach vorn hin begrenzt. Pigmenthaufen finden sich im Bereiche des Coloboms längs des Randes desselben zerstreut liegend vor, während das Colobom selbst eine stark reflectirende weiss bläuliche Farbe hat. Die Sclera ist hier stark muldenförmig ectasirt und zwar lassen sich noch einzelne Absätze in der grossen Ectasie leicht erkennen. Gefässe finden sich wenig im Bereiche der Ectasie vor; etwa 6 Chorioidealgefässe, welche ziemlich gestreckt über die weisse Fläche hinlaufen, sowie ferner am Rande einzelne Aestchen von Netzhautarterien und Venen, die aber eben nur auf die Randpartien hinüber reichen. Die wiederholt und bei stärkster Mydriasis vorgenommene Durchmusterung des vorderen unteren Chorioideal- resp. Ciliargegendabschnittes, der zwischen der leicht veränderten Irispartie und der vorderen Begrenzung des Coloboms lag, liess etwas Abnormes nicht entdecken, insbesondere war von etwaigen spaltförmigen Fortsätzen in die Ciliargegend hin, wie ich sie in anderen Fällen gesehen, keine Andeutung wahrzunehmen. Die Papille erschien ganz normal und liess auch die Gefässvertheilung auf ihr nicht vermuthen, dass die Gefässe einen so er-

heblichen Abschnitt nach unten hin freiliessen. Dieselben verliefen zunächst nach unten, machten aber dann leichte bogenförmige Biegungen nach rechts und links hin, die mit ihrem convexen Rande an den Rand des Colobomes herantraten und nur ein paar Aestchen auf dieses hinüberschickten. So verhielt sich nach unten und innen hin ein Hauptarterienast. Die Mac. lutea war deutlich zu erkennen. S = $^4/_5$, Se nach oben in einer dem Chorioidealcolobom conformer Ausdehnung beschränkt.

In diesem Falle wurde also nachgewiesen 1) ein umfangreiches Colobom der Chorioidea, 2) Ectopie der Pupille nach unten und eine unregelmässige Bildung der vorderen Schichten der Iris in einem kleinen nach unten gelegenen Abschnitte des Irisringes. Auffallend ist vor Allem, dass, während ein ausgedehntes Chorioïdealcolobom vorhanden ist, ein Colobom der Iris fehlt. Es ist, so viel ich finde, die erste derartige Beobachtung, da in allen bekannten Fällen von Chorioidealcolobom gleichzeitig ein Spalt in der Iris nachgewiesen wurde. Freilich war er in einem Falle grösser, in dem anderen kleiner, hier vollständig, dort partiell, aber immerhin vorhanden, während hier von einem Defecte nichts zu entdecken war.

Das was man aus der Literatur hier heranziehen könnte, sind zwei Beobachtungen von Gescheidt und Arlt, welche das Colobom nur auf den Glaskörper beschränkt fanden, während Iris und Chorioidea keins zeigten. Ich lasse die beiden Beobachtungen hier folgen, obgleich die durch sie constatirten Ausnahmen von der Regel, welche bezüglich des Verhaltens der Chorioidea, Iris und des Ciliarkörpers in den bisher bekannten Fällen immer gefunden wurde, viel weniger abweichen, als die meinige. Gescheidt*) fand bei der Section in seinem Falle in der

*) Amm'ons Zeitschr. IV. p. 436.

Iris nur einen $^1/_2$''' breiten, dunkelschwarz gefärbten, am Pupillenrande beginnenden und bis in den Grund der Augenkammer hinabsteigenden Streifen. Die Iris war an dieser Stelle sehr dünn, gleichsam als ob ihre vordere Fläche fehlte, und nur die Uvealfläche vorhanden wäre. Chorioidea, Sclerotica, Retina und Glaskörper waren normal. Arlt*) fand bei der Section die Pupille nach unten ein wenig ausgebuchtet, konnte jedoch im Baue der Iris keine Abnormität wahrnehmen. Alle innere Gebilde waren normal bis auf den Ciliarkörper, nach unten hin fanden sich nämlich zwei etwas grössere Ciliarfortsätze, hinter diesen machte die ora serrata einen Vorsprung nach hinten, so dass also das Corpus ciliare etwas breiter erschien. Von der Furche zwischen jenen zwei Ciliarfortsätzen bis zur Spitze des Vorsprunges verlief eine weissliche Linie und zu jeder Seite derselben noch eine ähnliche etwas gekrümmte, letztere beide divergirten jedoch nach hinten ein wenig und verloren sich hinter der ora serrata allmählig in der Chorioidea.

In diesen beiden Fällen war also ein Colobom des Ciliarkörpers vorhanden, ohne dass sich ein Iriscolobom an dasselbe angeschlossen hätte. In unserer Beobachtung hingegen fand sich ein ausgedehntes Chorioidealcolobom vor, ohne dass sich der Spalt auch in den Ciliarkörper und in die Iris fortgesetzt hätte. Diese Beobachtung bringt nun allerdings weder in Bezug auf die Embryologie des Auges noch auf die Pathogenese des Coloboms etwas Neues, was etwa die jetzt geltenden Anschauungen zu alteriren vermöchte, sie zeigt nur, dass trotz eines ausgedehnten Chorioidealcoloboms der Spalt im vorderen Abschnitte sich so frühzeitig zu schliessen

*) Arlt, die Krankheiten des Auges. II. 128.

vermag, dass das Herauswachsen der Iris aus einer geschlossenen Zone im vorderen Abschnitte der Chorioidea noch möglich wurde. Die oben erwähnte Abweichung im Gefüge der Iris an der betreffenden Stelle beweist nur, dass der Mutterboden an dieser Stelle wohl verändert, aber doch sicher vorhanden war.

Ueber objective Darstellung von Zerstreuungs-Bildern.

Von

Wilhelm v. Bezold.

Im Bande XIV., Abth. 2. S. 1—30 dieses Archivs habe ich eine Reihe von Versuchen beschrieben, welche sich auf Zerstreuungsbilder auf der Netzhaut beziehen.

Es wurde damals gezeigt, dass man durch Betrachtung von gewissen Figuren aus Entfernungen, für welche man nicht mehr accommodiren kann, förmliche Trugbilder von höchst auffallender Natur erhält, und dass diese Trugbilder zugleich einen recht schlagenden Beweis für die Farbenabweichung des Auges liefern.

Dass diese Trugbilder wirklich Zerstreuungsbilder sind, wurde durch die Uebereinstimmung von Messungsresultaten mit jenen der mathematisch entwickelten Theorie bewiesen.

Da jedoch vielen Personen die Anstellung solcher physiologisch-optischer Versuche nur mit Schwierigkeit und nicht in überzeugender Weise gelingt*), und da es

*) Uebersichtige, welche dieselben Versuche anstellen wollen, die ich a. a. O. für ein kurzsichtiges Auge beschrieben habe, müssen sich die betreffenden Figuren in viel kleineren Dimensionen herstellen, als man sie dort findet. Wenn sie dann die Figuren dem Auge nähern, anstatt sie von demselben zu entfernen, so werden sie die ähnlichen Erscheinungen wie der Kurzsichtige beobachten, nur in umgekehrter Farbenfolge. D. h. an die Stelle des bläulich weissen Fleckes tritt

andererseits auch nicht Jedermanns Sache ist mathematischen Deductionen zu folgen, so war ich darauf bedacht, das Wesentliche der Erscheinung objectiv mit Hilfe einer Linse darzustellen.

Das Experiment gelang, wie sich erwarten liess, vollkommen. Da es sehr leicht ausführbar ist, und auch in die Erklärung der Sache einen vollständigen Einblick gewährt, so dürfte eine Beschreibung desselben nicht überflüssig sein.

Belegt man nämlich Glasplatten mit Stanniol und schneidet man alsdann aus diesen Belegungen, die in meiner früheren Abhandlung mit 1 bis 4 (Tafel I., II.) bezeichneten Figuren in der Art aus, dass die dunkelen Stellen durch das undurchsichtige Stanniol gebildet werden, während an dem hellen dasselbe weggenommen ist, so braucht man nur mit Hilfe einer Linse diese Platten von rückwärts passend zu beleuchten, um vermittelst einer zweiten Linse auf einem Schirme ein vergrössertes oder verkleinertes Bild der Figuren zu erhalten.

Verschiebt man alsdann den Schirm aus der Bildebene, so nimmt man dieselben Erscheinungen wahr, welche früher beschrieben wurden. Am schönsten gelingt der Versuch mit Figur 3, d. h. mit dem Systeme concentrischer Ringe mit gleichbreiten Zwischenräumen. Besteht die Figur aus dunkelem Centrum und n hellen Ringen (es ist nämlich zweckmässig die Umgebung der Figur ganz abzublenden), so kann man n Umkehrungen beobachten. Man erhält nämlich bei allmäliger Verschiebung des Schirmes n mal Figuren mit hellem Centrum, während im scharfen Bilde der centrale Kreis dunkel war. Hiebei nimmt aber die Anzahl der um-

ein gelblich weisser, an die des röthlich braunen Ringes ein bläulich schwarzer u. s. w., kurz immer der complementäre Ton. Diesen Punkt hatte ich in meiner früheren Abhandlung übersehen.

gebenden dunkelen Ringe jedesmal um Eins ab, so dass man zuletzt nur noch einen hellen Fleck auf etwas dunklerem Grunde vor sich hat.

Benutzt man eine einfache nicht achromatische Linse, so sind die Ringe gefärbt wie bei den früher beschriebenen subjectiven Versuchen, und zwar treten diese Färbungen in entgegengesetzter Reihenfolge auf, je nachdem man den Schirm in dem einen oder in dem anderen Sinne aus der Bildebene verschiebt. Bei einer zusammengesetzten, aber nicht vollkommen achromatischen Linse kann man aus diesen Färbungen entnehmen, ob man es mit einer über- oder untercorrigirten zu thun hat.

Bringt man auf die projicirende Linse oder zwischen Linse und Schirm dunkele Körper, klebt man z. B. Oblaten auf die Linse oder hält man die ausgespreizten Finger zwischen Linse und Schirm, so erscheinen die Ringe der Zerstreuungsbilder verkrümmt, und zwar umsomehr, je weiter man den Schirm aus der Bildebene entfernt hat. Es treten also auch hier ganz dieselben Erscheinungen auf, welche man bei der subjectiven Anstellung des Versuches beobachtet, und man kann mithin auf diese Weise den experimentalen Beweis liefern, dass Trübungen der brechenden Medien des Auges solche Verkrümmungen hervorrufen müssen. Dass Unregelmässigkeiten der brechenden Flächen, mangelhafte Centrirung u. s. w. ebenfalls Störungen im Ringsysteme des Zerstreuungsbildes verursachen, kann man leicht beweisen, wenn man entweder die Linse schief stellt, oder zwei Linsen anwendet, und diese aus der Axe verrückt, d. h. die Centrirung aufhebt.

München, den 8. October 1869.

Beiträge zur Anatomie des Ciliarmuskels.

Von

A. Iwanoff.

(Hierzu Tafel III und IV.)

Individuelle Schwankungen in dem Bau des Ciliarmuskels beim Menschen sind Jedem bekannt, der sich mit der anatomischen Untersuchung dieses Theiles des Auges beschäftigt hat.

Wenn wir noch grössere individuelle Verschiedenheiten im Bau anderer Theile des menschlichen Körpers bis jetzt unerklärt lassen und in die Kategorie der Zufälligkeiten verweisen müssen, so dürfen wir dieses für das Auge nicht gelten lassen. Dank den neuesten Arbeiten, besonders von Helmholtz, ist die Physiologie des Sehens so ausgebildet, so den strengen mathematischen Gesetzen zugänglich gemacht, dass die Anatomie noch lange und viel zu thun haben wird, um den Forderungen der Physiologie Genüge zu leisten. Nirgendwo im Körper spielen keine Schwankungen der Maasse und Zahlen eine so wichtige Rolle, wie im Auge. Differenzen von wenigen Millimetern in der Länge der Sehaxe constituiren die Grundlage aller Refractionsstörungen. Differenzen von Bruchtheilen eines Millimeters in den Krümmungsradien der Oberfläche von Hornhaut und Linse bedingen erhebliche Sehstörungen, die unter dem Namen des Astigmatismus bekannt sind. Dass selbst

Tausendtheile eines Millimeters für den Sehact von Bedeutung sind, haben M. Schulze's geniale Untersuchungen über die fovea centralis des gelben Fleckes und über die Stäbchenschicht der Netzhaut gezeigt.

In Folge dieser ausserordentlichen Entwickelung der Physiologie und Pathologie des Sehens haben Anatomie und Histologie des Auges ein sehr erhöhtes Interesse gewonnen. Angesichts dieser innigen Verbindung zwischen Anatomie und Physiologie des Auges und der grossen Bedeutung welche hier jeder kleinsten Abweichung von dem mittleren Typus zukommt, war es mir sehr unwahrscheinlich, dass die individuellen Differenzen in dem Bau des Ciliarmuskels in die Reihe reiner Zufälligkeiten gehören und nicht einmal mehr die Ursache bilden sollten für gewisse functionelle Verschiedenheiten, oder mit ungleichen physiologischen Forderungen in ursächlichem Zusammenhangn stehen sollten.

Wir wissen, dass den activen Factor der Accommodation der Ciliarmuskel bildet, die Linse eine ganz passive Rolle spielt: die Contraction des Ciliarmuskels entspannt die Zonula Zinnii; die zuvor durch die Spannung der letzteren in abgeflachtem Zustande erhaltene Linse nimmt eine convexe Form an. Andererseits wissen wir, dass die Refractionsanomalien hauptsächlich von der Länge der Sehaxe abhängen. Wenn die Abweichungen in der Wölbung der Hornhaut und Linse daran Antheil nehmen, so ist dies jedenfalls nur ein seltenes Vorkommen. Berühmte Untersuchungen von Arlt an myopischen Augen, hunderte von Beobachtungen von Donders an Augen von Myopen und Hypermetropen, bestätigt durch zahlreiche spätere anatomische Untersuchungen und ophthalmometrische Messungen, stellen den obigen Satz als Regel hin, von der etwa vorkommende Abweichungen nur Ausnahmen darstellen.

Wenn wir also die dioptrische Kraft der brechenden

Medien in allen Auen als gleich voraussetzen, und wenn folglich die Refractionsanomalien lediglich von der Stellung der Fovea centralis zu dem Focus des Brechapparates abhängen, so wird es begreiflich, dass die Forderungen, die an die Leistung des Ciliarmuskels gestellt werden, bei Hypermetropen und Myopen ganz verschieden sein müssen. Während bei Myopen der Ciliarmuskel unthätig bleibt, so lange Gesichtsobjecte von unendlichem Abstande bis zum Abstande des Fernpunktes betrachtet werden, wird er bei Hypermetropen jedesmal angestrengt werden, wenn von einem Gegenstande ein scharfes Bild entstehen soll, mag dieser nun nahe oder in grösserer Ferne liegen. Wir müssen a priori erwarten, dass eine so ungleiche Verwendung der Kraft des Ciliarmuskels bei Hypermetropen und Myopen eine entsprechende Ungleichmässigkeit in seiner Entwickelung hervorruft: die beständige Uebung des Muskels bei Hypermetropen müsste Hypertrophie desselben hervorrufen, und umgekehrt die geringfügige Action bei Myopen müsste Atrophie zur Folge haben.

Wir werden sehen, wie auf diese Voraussetzungen die Beobachtung geantwortet hat.

Beginnen wir mit dem Ciliarmuskel des myopischen Auges. Von myopischen Augen hatte ich Anfangs Gelegenheit 12 zu untersuchen, welche aber den höchsten Grad von Verlängerung der Sehaxe zeigten. Die kürzeste Sehaxe betrug 28, die längste 34 Mm. Schon bei makroskopischer Untersuchung wurden meine Erwartungen keineswegs bestätigt. Ich fand keine Atrophie des Ciliarmuskels, im Gegentheil, der Ciliarmuskel war bedeutend dicker und länger als im normalen Zustande. Er hatte dazu noch die Besonderheit, dass sein dickster Theil im Vergleich zum emmetropischen Auge nach hinten gerückt war.

Bei der Durchsicht älterer Beschreibungen fand ich,

dass Arlt angab, im möopischen Auge die Dicke des Ciliarmuskels = $^3/_5$ bis $^1/_2$‴ gefunden zu haben, also merklich dicker als im emmetropischen Auge. Später sagte Donders in seinen Mittheilungen über den Bau des Ciliarmuskels im myopischen Auge:*) „dass der Ciliarmuskel auch bei Verlängerung und Verdünung der Glasfasern, welche von der Descemet'ischen Haut entspringen und dem Muskel zum Ursprunge dienen, entfernter von der Hornhaut beginnt, als das im normalen Auge der Fall ist und dass er zu gleicher Zeit länger ist."

Was aber nun Donders weiter sagt, dass der Ciliarmuskel flacher und mehr oder weniger atrophisch ist, ist mir bis jetzt nicht gelungen zu bestätigen. In allen von mir untersuchten myopischen Augen sah ich den Ciliarmuskel immer bedeutend nach hinten gerückt, viel länger und zugleich viel dicker, als im normalenZustande. Es versteht sich von selbst, dass makroskopische Untersuchungen uns nicht befriedigen können. Scheinbare Verdickung des Ciliarmuskels kann von Hypertrophie des Bindegewebes abhängen, welches die Stelle atrophirter Muskelfasern eingenommen hat. Dies Resultat hatte ich von der mikroskopischen Untersuchung erwartet.

Allein es stellte sich heraus, dass das Bindegewebe in keinem Falle vermehrt war, und dass die Verdickung des Ciliarmuskels lediglich von der Verdickung und Verlängerung der Muskelbündel abhängig war. Bei der genaueren Beobachtung trat ein im höchsten Grade eigenthümliches Verhalten des Ciliarmuskels im myopischen Auge hervor. Aus den Untersuchungen von Fr. E. Schulze,**) welche ich mit Rollett***) vollständig

*) Donders, die Anomalien der Refraction und Accommodation des Auges. Wien 1866. — pag. 313.

**) Archiv f. mikr. Anatomie von M. Schultze. B. III. H. 4. Der Ciliarmuskel des Menschen. p. 507.

***) Archiv für Ophthalmologie. B. XV. 1. Heft.

bestätigt habe, wissen wir, dass der Ciliarmuskel des emmetropischen Auges auf dem meridionalen Schnitt die Form eines Dreieckes zeigt, in welchem die vordere und die äussere Seite einen rechten Winkel bilden. Bei Myopen ist dieser Winkel spitz und zwar weil die vordere Seite nicht senkrecht auf der äusseren steht, sondern schräg nach hinten gerichtet ist.

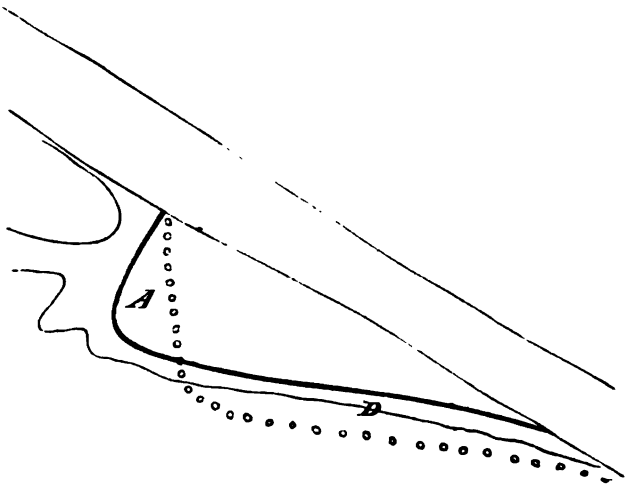

Figur I.

In Folge dessen fehlt bei Myopen das ganze Dreieck A Aus den Untersuchungen von H. Müller, Arlt, Schulze wissen wir ferner, dass in diesem vorderen dreieckigen Abschnitte bei Emmetropie die circularen Muskelbündel liegen. Sind nun dieselben bei Myopen nur nach hinten verschoben oder fehlen sie ganz? Bei aufmerksamster Untersuchung war es mir unmöglich, im vorderen Theile des Muskels circuläre Bündel aufzufinden. Nur in einigen der untersuchten Augen fanden sich einige rudimentäre Bündelchen, theils im inneren Winkel des Muskels, theils längs der inneren Wand desselben. Diese letzteren sind die nämlichen, welche E. Schulze beschrieben

hat. Der ganze Ciliarmuskel der Myopen besteht also aus meridional verlaufenden Bündeln, welche neben der Sclerotica parallel derselben verlaufen und, je weiter nach innen sie liegen, um so mehr sich mit dem hinteren Ende bogenförmig nach innen und vorn umbiegen. Alle diese Bündel bilden vielfältige Anastomosen untereinander. In die weitere Beschreibung der Anordnung der Fasern will ich nicht eingehn, dieselbe lässt sich aus den von Dr. Heitzmann gezeichneten Abbildungen deutlich erkennen. (Fig. I.).

Unsere auf die, über die Accommodation gegenwärtig geltenden Theorieen gestützten Erwartungen sind also keineswegs bestätigt worden. Noch mehr. Während wir kein Recht hatten, irgend welche qualitative Verschiedenheiten im Bau des Ciliarmuskels bei Myopen im Vergleiche zu Hypermetropen und Emmetropen zu erwarten, haben wir gefunden, dass sich hier wenigstens im Vergleiche mit Emmetropen bedeutende Abweichungen zeigen. Er besteht bei Myopen nur aus dem Bowman-Brücke'schen Theil, indess der Arlt-Müller'sche Theil beinahe gänzlich mangelt.

Wesentlich abweichend gestaltet sich der Ciliarmuskel der Hypermetropen.

Selbstverständlich war die Hypermetropie nur post mortem aus der Länge der Sehaxe bestimmt, welche bei den untersuchten 4 Augen 19—20 Mm. betrug. Das Alter der betreffenden Individuen war zwischen 40—45 Jahren.

Der Horizontaldurchschnitt des hypermetropischen Auges neben den gleichen Durchschnitt des myopischen Auges gelegt, zeigte schon beim ersten Anblicke eine grosse Verschiedenheit. Bei Myopen bedeutend verdickt und nach hinten gerückt, war er bei Hypermetropen merklich verdünnt und stark nach vorn geschoben. Der hintere Theil war atrophirt auf Kosten des stark ent-

wickelten vorderen Theils. Diese Verschiedenheit hängt nicht von der Anordnung und Gestalt der Ciliarfortsätze, sondern von dem Bau des Ciliarmuskels ab.

Bei der mikroskopischen Untersuchung tritt der Unterschied besonders scharf hervor. Kommen wir nochmals auf das Schulze'sche Dreieck zurück, so sehen wir, dass der vordere äussere Winkel nicht spitz ist, wie bei Myopen, nicht rechtwinkelig wie bei Emmetropen, sondern deutlich stumpf,

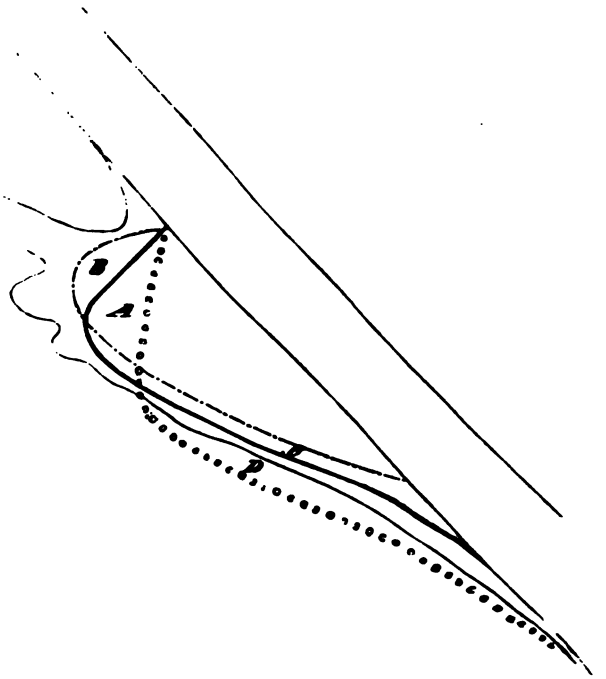

Figur II.

so dass zum Ciliarmuskel des hypermetropischen Auges hier das ganze Dreieck B hinzugefügt erscheint, im Vergleiche aber zum myopischen Auge die zwei Dreiecke A und B am vorderen Ende angesetzt erscheinen. Wir wissen bereits, dass im Dreiecke A bei Emmetropen

circuläre Bündel liegen, dass bei Myopen, wo dies Dreieck fehlt, auch die circulären Bündel fehlen. Hiernach haben wir zu erwarten, dass bei Hypermetropen in der ganzen Grösse des Dreiecks B circuläre Bündel hinzugefügt sein werden. Diese Erwartung wurde durch die mikroskopische Untersuchung bestätigt. Das grösste vordere Drittheil des Ciliarmuskels auf dem meridionalen Schnitte war von quer durchschnittenen Muskelfasern eingenommen. Diese lagen in dicht gedrängten isolirten Bündeln, von denen nur die hinteren mit den Längsfasern Anastomosen eingingen. Ausserdem war auch die ganze innere Wand mit diesen quer durchschnittenen Bündeln besetzt. In dem hinteren Dreiecke, das bedeutend kleiner war als bei Emmetropen, fanden sich meridional verlaufende Muskelfasern. Dieser Bau ist dargestellt in der von Dr. Heitzmann gefertigten Abbildung (Fig. 2), welche ein Auge betrifft, dessen Sehaxe 19 Mm. lang war. Auf dieser Abbildung zeigt sich deutlich die colossale Entwickelung der circulären Muskelbündel auf Kosten der longitudinalen.

Was die Dicke des Muskels bei Hypermetropen anbelangt, so ist sie, wie wir aus den schematischen Zeichnungen ersehen, ein gutes Stück geringer als bei Emmetropen, während bei Myopen das ganze Stück D hinzugefügt erscheint. Ganz dasselbe können wir auch von der Länge des Muskels sagen. Bei Hypermetropen ist sie etwas geringer als bei Emmetropen, bei Myopen ist der Muskel weit nach hinten verlängert. Die an den erwähnten 12 myopischen und 4 hypermetropischen Augen gewonnenen Resultate habe ich später Gelegenheit gehabt, noch an vielen anderen Augen zu bestätigen.

Gegen alle Erwartung hat es sich also erwiesen, dass der Unterschied zwischen dem Muskel beim Myopen und Hypermdtropen nicht so sehr quantitativ als qualitativ ist. Der Muskel eines Myopen ist nicht einfach

atrophirt, sondern nur die circulären Bündel sind von der Atrophie betroffen, während die longitudinalen eher im Gegentheil hypertrophirt sind; umgekehrt verhält es sich beim Hypermetropen: hier finden wir auch nur einen Theil des Muskels hypertrophirt, und zwar die circulären Bündel desselben.

Man sollte nun erwarten, dass qualitative Unterschiede in dem Bau des Muskels auch qualitativ verschiedene Functionen desselben bedingen müssten und es drängt sich deshalb die Frage auf, ob nicht dieser Befund uns trotz der gegen die negative Accommodation gemachten Einwände, zur Annahme derselben nöthigt.

In der That wurde eine antagonistische Thätigkeit der circulären und longitudinalen Bündel des Muskels schon von vielen Autoren angenommen und zwar in der Weise, dass dem Ringmuskel die Besorgung der positiven, dem Längsmuskel die der negativen Accommodation zuertheilt wurde.

Ob jetzt noch Physiologen existiren, welche eine negative Accommodation annehmen, dürfte zweifelhaft sein, denn bis jetzt haben die Experimente, in der Gestalt, wie sie bisher gemacht waren, entschieden dagegen gesprochen. Auch Henke's Versuch, ihre Existenz auf anatomischem Wege zu erweisen, ist misslungen. Nichtsdestoweniger haben wir eigentlich kein Recht, sie principiell zu leugnen, wenigstens nicht bei Myopen. Der Hypermetrop vereinigt allerdings nach dem Bau seines Auges parallele Strahlen erst hinter der Netzhaut, er kann also von seinem Ciliarmuskel immer nur eine Verkürzung der Focaldistanz seiner Linse, d. h. das Hinzufügen einer neuen positiven Linse zu seiner schon existirenden fordern. Bei diesem hätte also eine negative Accommodation keinen Sinn. Beim Myopen dagegen vereinigen sich parallele Strahlen in Folge der verlängerten Sehaxe vor der Netzhaut, und er müsste deshalb im

Interesse des deutlichen Sehens von der Accommodation unter Umständen auch eine Verlängerung der Focaldistanz seiner Linse, oder, wenn man sich so ausdrücken darf, das Hinzufügen einer negativen Linse fordern. Es würde wenigstens nicht ungereimt sein, anzunehmen, dass der Myop Versuche macht, seinen Fernpunkt über die eng gesteckte Grenze hinauszuschieben. Viele Myopen erzielen eine vollkommene Verwerthung ihrer Zerstreuungsbilder ferner Gegenstände durch optische Verbesserung derselben, indem sie die Lider zukneifen, so durch eine enge Spalte sehn und vielleicht auch die Form des Bulbus ändern; sie erreichen ferner ein Gleiches durch psychische Verarbeitung der Zerstreuungsbilder, aus denen sie viel mehr herauslesen, als Nicht-Myopen aus gleich beschaffenen Bildern herauslesen würden. Allein es steht dahin, ob bei allem diesen von einer wirklichen Thätigkeit des Ciliarmuskels und einer effectiven Hinausrückung des Fernpunktes die Rede sein kann.

Die Anhänger der antagonistischen Thätigkeit der beiden Portionen des Ciliarmuskels würden also, da nach den obigen Auseinandersetzungen eine negative Accommodation principiell gerade bei Myopen, erwartet werden muss, und wir in der That die Längsfasern bei Myopen besonders stark entwickelt gefunden haben, zu dem Schlusse kommen, dass die negative Accommodation sich vorzugsweise bei Myopen findet, welcher Schluss aber durch die Thatsachen ad absurdum geführt ist, weil die Myopie gerade darin besteht, dass auf grössere Entfernung nicht deutlich gesehen werden kann.

Der qualitative Unterschied in dem Bau des Ciliarmuskels bei verschiedenen Refractionsanomalieen hat noch eine andere, bei weitem wichtigere Bedeutung: er deutet hin auf den qualitativen Unterschied des Accommodationsmechanismus bei Myopen und Hypermetropen.

Der stark entwickelte Ringmuskel des Hypermetropen

bedingt bei seiner Zusammenziehung diejenige Richtung, in welcher bei jenem der ganze Ciliarmuskel wirkt. Er erscheint bei seiner Zusammenziehung hier als neuer Befestigungspunkt für alle andern Bündel, — giebt für jeden gegebenen Moment der Accommodationseinstellung ein diesem Moment entsprechendes punctum fixum, so zu sagen, punctum fixum physiologicum, zu welchem, bei gleichzeitiger Zusammenziehung des Circular- und Longitudinalmuskels, alle übrigen Bündel hingezogen werden.

Gleichzeitig mit ihm hat Einfluss auf die Richtung, in welcher der Ciliarmuskel wirkt, auch der anatomische Ansatzpunkt seiner longitudinalen Bündel, das punctum fixum anatomicum, das sich nach innen vom plexus Schlemmii befindet. Die circulären Bündel wirken in der Richtung zur Sehaxe, die longitudinalen in der Richtung nach vorn zum canalis Schlemmii: die gesammte Richtung dieser beiden Zugkräfte, ihre Resultante, wird durch die Diagonale des von den einzelnen Richtungslinien gebildeten Parallelogramms ausgedrückt. Die Richtung dieser Resultante wird, wie es sich von selbst versteht, eine bedeutend verschiedene bei Myopen und Hypermetropen sein: der Ringmuskel ist bei Myopen stark atrophirt, daher wird die Seite des Parallelogramms, welche die Richtung nach innen ausdrückt, im Vergleiche mit der Seite, welche die Richtung nach vorn darstellt, sehr unbedeutend ausfallen — die Resultante geht folglich bei Myopen nach vorn mit einer kleinen Abweichung nach innen. Bei Hypermetropen wird die Richtung hauptsächlich durch den Ringmuskel gegeben; die, die Kraft und Richtung der Thätigkeit der longitudinalen Bündel ausdrückende Linie wird relativ sehr klein sein; die Resultante des auf diese Weise combinirten Muskels wird nur wenig von hinten nach vorn und hauptsächlich von aussen nach innen gerichtet sein. Ersichtlichermaassen wird durch eine solche Combination das Endziel der Thätigkeit beider

Muskeln — nämlich die Entspannung der Zonula Zinnii — ungleich leichter bei Hypermetropen als bei Myopen erreicht; noch mehr, der Ciliarmuskel des Myopen, wie dies aus der Resultante seines Kräfte-Parallelogramms deutlich hervorgeht, muss bei seiner Zusammenziehung eine bedeutend stärkere Zerrung der Chorioidea bewirken als der Muskel des Hypermetropen, so dass er im wahren Sinne des Wortes tensor chorioideae genannt werden kannn.

Als tensor chorioideae muss dieser Muskel, je nach dem Maasse der an ihn gestellten Forderungen, Einfluss ausüben auf seine beiden puncta fixa. Wo aber finden wir diese beiden unbeweglichen Ansatzstellen? Die eine befindet sich an der Befestigungsstelle des Muskels beim plexus Schlemmii, die andere an der Ansatzstelle der Chorioidea selbst an der entgegengesetzten Seite des Auges, d. h. bei der Eintrittsstelle des Sehnerven. Es ist sehr leicht möglich, dass Sclerectasia posterior, welche gewöhnlich bei Myopen zu finden ist, auch der eigentliche Ausdruck des Einflusses des tensor chorioideae auf dieses letztere punctum fixum derselben ist. Professor Horner ist, ohne diese hier beschriebene Eigenthümlichkeit im Bau des Ciliarmuskels bei Myopen zu kennen, schon längst zu der Ansicht gekommen, dass die Entwickelung der Sichel bei denselben im directen Verhältnisse zur Accommodation steht. Wenn es sich aber so verhält, so müssen wir in der Netzhaut, an der Grenze der Sichel, diesem Mechanismus seiner Entwickelung entsprechende Veränderungen finden. Die Netzhaut ist an dieser Stelle gewöhnlich mit der Chorioidea verwachsen. Wenn sich nun die Chorioidea in der Richtung zum Ciliarmuskel hinzieht, so ist verständlich, dass die Enden der mit der Chorioidea verwachsenen Radialfasern sich auch in der Richtung zu ihm hinziehen müssen. Die Radialfasern müssen eine derartige schräge Richtung erhalten, dass ihre äusseren Enden nach vorn, die hin-

teren zur Eintrittsstelle des Sehnerven gerichtet sind. Horner hat denn auch in der That auf einem Querschnitte der Chorioidea und Retina eine solche schräge Richtung der Radialfasern der letzteren gefunden. Mir selbst gelang es ebenso, in zwei myopischen Augen dasselbe nachzuweisen.

Es bleibt mir noch übrig, einige Worte zu sagen, auf welche Weise, meiner Meinung nach, sich diese drei Typen des Ciliarmuskels herausgebildet haben. Dass dieses nur unter dem Einflusse der Erblichkeit, im Verlaufe des Lebens mehrerer Geschlechter, geschehen konnte — ist selbstverständlich.

Der normale Ciliarmuskel ist der Muskel des Emmetropen. Die Länge der Sehaxe eines solchen Auges muss der Länge des Focus seines dioptrischen Apparates entsprechen; wollen wir sie in einer runden Zahl ausdrücken, so wären es 25 Mm. Mit einem solchen Muskel, mit einem derartigen dioptrischen Apparate und einer solchen Sehaxe ist das normale, emmetropische, menschliche Auge versehen. Es kann vorkommen, dass in einem solchen Auge ceteris paribus zufälligerweise nur die Länge der Sehaxe verändert ist; statt 25 Mm. finden wir sie bei dem einen 26 Mm., beim anderen 24 Mm. lang. Ersteres wird ein schwach myopisches, letzteres ein schwach hypermetropisches Auge sein.

Dass bei Myopen der Ciliarmuskel im gewöhnlichen Leben weniger thätig ist, davon ist schon oben gesprochen; natürlicherweise kann ein solcher, wenig in Anspruch genommener Muskel atrophiren. Es frägt sich nun aber, warum atrophirt beim Myopen nicht der ganze Muskel, nicht die longitudinalen Fasern, sondern nur die circulären? Bei allen von uns*) untersuchten Thieren, mit Ausnahme des Schweines, fanden wir überall den Ciliar-

*) Bemerkungen zur Anatomie der Irisanheftung und des annulus ciliaris. Von A. Iwanoff und A. Rollett. A. f. Ophth. Bd. XV. Abth. 1.

muskel aus longitudinalen Fasern allein bestehend. Eigentliche, vollkommen entwickelte circuläre Fasern sind nur, unter allen Thieren, bei den Affen zu bemerken.*) Hieraus sehen wir, dass die longitudinaleu Bündel eigentlich die Grundform des Muskels bilden. Die Circulärfasern erscheinen als Beifügungen nur in den höheren Thierklassen, zum Zwecke der Erleichterung der Accommodation.

Natürlicherweise wird im Falle von Muskelunthätigkeit die Atrophie vor Allem diesen accessorischen Theil befallen. Die einmal begonnene Atrophie wird nun, indem sie erblich mit der verlängerten Sehaxe übertragen ist, weiter und weiter sich entwickeln; unter dem Einflusse dieses Zustandes wandelt sich der Muskel mehr und mehr zum tensor Chorioideae um, welcher nun seinerseits die pathologische Sehaxenverlängerung hervorruft. Mit der Civilisation erscheinen neue Lebensbedingungen; von einem solchen, schon als Typus entwickelten Auge, wird eine angestrengte Accommodationsthätigkeit gefordert; die allein jetzt übrig gebliebenen longitudinalen Fasern hypertrophiren, um diesen Anforderungen zu genügen. Der hypertrophirte tensor Chorioideae ruft alsdann eine ganze Reihe neuer pathologischer Veränderungen in dem hintern Theile der Chorioidea hervor, durch welche die progressive Entwickelung der Myopie bedingt wird. Wir sehen also hier einen vollständigen circulus vitiosus, in welchem ein zufälliges Factum, indem es zur Ursache wurde, entsprechende Folgen hervorruft; die Folgen wiederum verstärken ihrerseits den schädlichen Einfluss der Ursache u. s. w.

Auf welche Weise der emmetropische Muskel bei

*) Ich verfehle bei dieser Gelegenheit nicht, Herrn Professor F E. Schultze für die gütige Ueberlassung der Präparate vom Ciliarmuskel des Affenauges, sowie Herrn Dr. Haase in Hamburg für die eines Affenauges selbst meinen wärmsten Dank auszusprechen.

einer zufälligen Verkürzung der Sehaxe sich in einen hypermetropischen umwandeln kann, glaube ich, erfordert keine Erklärung. Der vollständig entwickelte hypermetropische Muskel erreicht in Folge der Hypertrophie der circulären Fasern sein Ziel — der Linse eine solche Gestalt zu geben, dass sie auf der Netzhaut ein vollkommen scharfes Bild mit möglichst geringer Zerrung der Chorioidea entwirft. Nichtsdestoweniger existirt auch hier eine geringe Zerrung. Mit der Vergrösserung der an die Accommodation gestellten Forderungen kann auch beim Hypermetropen sich eine sclerectasia posterior entwickeln; das Auge verlängert sich und verwandelt sich aus einem hypermetropischen in ein emmetropisches, die Forderungen steigern sich, das Auge verlängert sich immer mehr und mehr, es entwickelt sich Myopie mit dem ganzen angedeuteten circulus vitiosus.

Eine Studie über den Bau des Glaskörpers.

Von

Dr. J. Stilling.

Ueber den Bau des Glaskörpers herrschten in der neuen und neuesten Zeit sehr differente Ansichten. Eine grelle Verschiedenheit in den Vorstellungen Derjenigen, die sich mit diesem Thema beschäftigten, datirte eigentlich von dem Zeitpunkt, an welchem die mikroskopische Methode die Praevalenz über die Untersuchungsweisen der älteren Forscher, Pappenheim, Hannover, Brücke, Finkbeiner, und noch früher Zinn und Desmours gewann. Bestanden zwischen diesen Annahmen auch manche Meinungsverschiedenheiten, so stimmten sie doch in den wesentlichsten Punkten überein, indem sie alle den Glaskörper für ein Organ erklärten, dass eine ganz bestimmte, ihm allein eigenthümliche Structur besitze; insbesondere beschrieben sie alle eine concentrische Anordnung der einzelnen Theile derselben am Säugethierauge.

Seitdem man aber anfing den Glaskörper hauptsächlich mikroskopisch zu untersuchen, wurden die Vorstellungen von seinem Baue unsicherer und schwankender. Ausserdem wurden die makroskopischen Untersuchungen der älteren Meister mehr und mehr unberücksichtigt gelassen, oder gar in durchaus ungerechtfertigter Weise herabgesetzt, trotzdem dass die meisten mikroskopischen

Untersuchungen, wenn sie auch, wie die von Doncan, manche wichtige Data gaben, doch im Grossen und Ganzen kein séhr befriedigendes Resultat zu liefern vermochten. Bestimmtere Anhaltspunkte gab nach verhältnissmässig langer Zeit erst die Untersuchung von Iwanoff*) über die dem Glaskörper eigenthümlichen Zellenformen. Indess auch diese war nur eine mikroskopische.

Es muss aber die Entdeckung einer bestimmten Structur des uns hier interessirenden Organs zunächst makroskopisch angestrebt werden. — Die meistens vortrefflichen und richtigen Beobachtungen der im Eingange genannten Forscher waren theils an gefrorenen, theils in allerlei differenten Flüssigkeiten erhärteten Augen gemacht, und musste deshalb eine unverdiente Zurücksetzung erfahren, weil sie den Einwand, dass die so gewonnenen Präparate Producte einer Congulation seien, nicht unbedingt zurückzuweisen geeignet waren. Die Versuche aber, die z. B. Morgagni und später Doncan gemacht hatten, am frischen Organ eine Structur nachzuweisen, waren viel zu unvollständig, um befriedigende Resultate zu erzielen, und so kam es, dass eine grob anatomische Thatsache unbekannt blieb, die neue Methoden einzuführen die Anregung geben konnte, — die Thatsache, dass der ausgebildete Glaskörper des Säugethier- und Menschenauges einen Centralkanal besitzt. —

Ich habe in einem früheren Aufsatze**) die Methode angegeben, vermittelst deren man sich von der Existenz dieses Canales übezzeugen kan. Sie ist indessen nicht mit gleicher Bequemlichkeit anwendbar für alle Säugethieraugen ohne Unterschied. Es soll weiter unten eine allgemein anwendbare angegeben, vorerst aber einige

*) Gräfe's Archiv, XI. 1. pag. 155.
**) Gräfe's Archiv XIV, 3, p. 261.

Bemerkungen über den Canal selbst vorausgeschickt werden.

Zweifellos trifft man den Canal in jedem, völlig ausgebildeten Säugethierauge. Bei den verschiedenen Gattungen wechselt sein Durchmesser in erheblichem Grade. Beim Menschen, Schweine, Kaninchen, Pferde, Hirsch, Reh, ist er relativ weit, 2 Millimeter und darüber. Beim Schaafe, beim Hammel ist der Canal enger, und besitzt namentlich bei letzterm einen Durchmesser von nur $^1/_2$ — 1 Millimeter. Individuelle Schwankungen bei ein und derselben Gattung kommen auch vor. Bei den eben genannten Thieren sind sie unerheblich, bedeutender dagegen beim Ochsen, bei dem man ihn einmal enger, dann wieder von beträchtlicher Weite antrifft. Im Allgemeinen wächst der Durchmesser des Canales mit dem Querdurchmesser der Papilla optica.

Der trichterförmige Raum, zu dem sich der Canal vor der Sehnervenpapille erweitert, ist ebenfalls bei verschiedenen Thieren bald mehr, bald weniger ausgeprägt. Seine innere Wand fällt mehr steil ab, während die äussere sich sanfter abdacht. Man kann sagen, dass er um so ausgeprägter ist, je grösser der Durchmesser des Canales ist. Beim Hammel und Schaafe findet man ihn kaum angedeutet, beim Pferde, Schweine, Katze etc. mitunter auch beim Ochsen, bei dem seine Ausbildung grossen Verschiedenheiten unterworfen ist, ist er sehr deutlich. — An einer Anzahl Schweineaugen habe ich den Durchmesser dieser Area Martegiani gemessen. Derselbe steht in ziemlich constantem Verhältnisse zum Querdurchmesser der Papille, und beträgt in der Regel 2 Millimeter mehr als der letztere.

Vergleichende Untersuchungen an jungen und vollkommen ausgebildeten Augen derselben Thiergattung lassen keinen Zweifel darüber, dass der Canal bis zur völligen Entwickelung des ganzen Organismus in fort-

währendem Wachsthum begriffen ist. Beim Kalbe ist der Kanal — hier keinen deutlichen Schwankungen unterworfen — bedeutend enger, als beim Ochsen, bei jungen Hunden bedeutend enger, als beim ausgewachsenen. Beim erwachsenen Menschen hat der Canal etwa 2 Mm., bei einige Wochen alten Kindern kaum $^1/_2$ Mm. Durchmesser. —

Hemmungsbildungen kommen in mehrfacher Weise vor, wie dies schon ophthalmoskopisch nachgewiesen worden ist. Beim Schweine habe ich eine noch blutführende Arteria hyaloidea, beim Ochsen eine obliterirte angetroffen. Einer andern hierher gehörigen Bildung muss ich noch erwähnen, Wecker hat sie kürzlich*) ophthalmoskopisch als Canalis persistans Cloqueti beschrieben. Er war seiner Angabe nach nicht im Stande, einen Zusammenhang mit dem normalen Centralcanal aufzufinden. Und doch ist dieser Zusammenhang klar und einfach. In Wecker's Falle war der Canal ophthalmoskopisch sichtbar, weil die Wand des Canales nicht völlig durchsichtig geworden war. Ich habe einen solchen Canal an einem Schweinsauge gefunden, der eben als eine weissliche Röhre den Glaskörper durchsetzte. Wir haben in solchen Fällen keinen persistirenden Cloquet'schen, sondern einen unvollkommen entwickelten Centralcanal. —

Es wird gewiss nicht gewagt erscheinen können, wenn man diesem Canal eine Bedeutung für die Ernährung des Glaskörpers vindicirt. —

Um — abgesehen vom Centralcanal — eine bestimmte Structur im Glaskörper makroskopisch nachzuweisen, haben früher, Coccius in gefrornen Augen, ich

*) Klin. Monatsblätter, 1869. Juliheft.

selbst vermittelst der Carminimbibition, Präparationsmethoden angegeben, die indessen nicht das Geringste zu beweisen im Stande sind, und auf welche hier nochmals zurückzukommen daher überflüssig wäre.

Um zu einem wirklich überzeugenden Resultate zu gelangen, muss ein systematischerer Weg eingeschlagen werden. Derselbe liegt, kurz gesagt, darin, Durchschnitte durch den frischen Glaskörper herzustellen und die Schnittfläche mit einer indifferenten, d. h. keine Coagulation bewirkenden, färbenden Flüssigkeit zu behandeln, also am besten Carmin, oder, wenn man will, Berliner Blau. Vermittelst eines derartigen Verfahrens werden wir den Einwand, dass die auf der Schnittfläche erzeugten Figuren möglicherweise Kunstproducte seien, mit verhältnissmässig grosser Leichtigkeit zurückweisen können. Ferner aber wird im Folgenden dargethan werden, dass wir auf dem angegebenen Wege nicht nur die allerdings oft falsch gedeuteten meisten Beobachtungen der älteren Meister werden auf's Neue bestätigen können, sondern dass wir auch verschiedene Thatsachen finden werden, die demjenigen entgehen müssen, der Durchschnitte an gehärteten Augen anfertigt. —

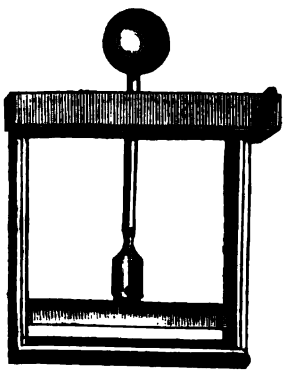

Ich habe zur Aufertigung von Durchschnitten des frischen Glaskörpers ein kleines Instrument construiren lassen, dass man als Guillotinenmesser bezeichnen kann. Dasselbe besteht aus einem viereckigen Rahmen, dessen Seitenpfeiler innen gezinnt sind. In den Rinnen derselben also läuft ein schmales dünnes Messer, dessen in den Rinnen der zwei obern Querstücke laufender

Stiel eine zugleich als Handgriff dienende Bleikugel trägt. (Vgl. obige Figur). —

Mit Hilfe dieses Instrumentes können Schnitte in jeder beliebigen Richtung gelegt werden. Am bequemsten sind sie senkrecht zur optischen Axe zu führen, und solche Durchschnitte sind für die Untersuchung auch am wichtigsten. —

Man manipulirt demzufolge in folgender Weise: Aus dem frischen Säugethierauge präparire man Linse, Glaskörper, Iris, Corpus ciliare im Zusammenhange heraus und bringe das ganze System in einen mit Wasser gefüllten tiefen Porcellanteller, in dem es schwimmen kann. Nun stelle man die Guillotine mit aufgezogenem Beil auf den Boden des Tellers, fasse mit einer feinen Pincette den Rand der Iris und ziehe den Glaskörper in den Rahmen des Instrumentes. Hat man ihn glücklich in die richtige Lage gebracht, so lässt man das Beil fallen. So rasch als möglich entferne man dann vermittelst einer Saugspritze das im Teller befindliche Wasser; versäumt man dies, so tritt bald Quellung ein, und die Erscheinungen, die jetzt beschrieben werden sollen, werden undeutlich. Auf die nun zu Tage tretende Schnittfläche — man wählt natürlich für die ersten Versuche die des hintern Theils, weil die dunkele Iris und der Ciliarkörper die Betrachtung des vorderen erschweren — lässt man mittelst eines Pinsels einige Tropfen Carmin oder Berliner Blau fallen.

Es füllt sich nun sofort der Centralkanal. Für die Demonstration desselben ist daher die in Rede stehende Methode als eine allgemein gültige zu empfehlen. Von der Retinalfläche aus gelingt die Füllung eben nur bei solchen Thieren mit Leichtigkeit, deren Centralkanal einen grossen Durchmesser und eine gut entwickelte Area Martegiani besitzt, und auch hier stösst man zuweilen auf Schwierigkeiten, die ich bereits in meiner

ersten Arbeit über diesen Gegenstand angedeutet habe. Bei Thieren aber mit engem Kanal gelingt die Füllnng von der Retinalfläche aus erst nach langem Suchen, und meist nicht ohne Hilfe von feinen Scheeren und Pincetten, mittelst deren der Rand der Eingangsöffnung verzogen oder gar etwas revectirt werden muss; von einer Schnittfläche senkrecht zur Sehaxe aber füllt sich der Kanal fast in jedem Falle augenblicklich. Fiel der Schnitt schief zur Axe, so bildet sich allerdings leicht ein ventilartiger Verschluss seiner Lichtung. — Es sei hierbei noch bemerkt, dass man am besten die Retina mit dem Glaskörper in Verbindung lässt. Man erkennt dann besser als auf andere, weitschweifigere Art, den Ursprung des Kanals von der Papilla optica, resp. der Theilungs-

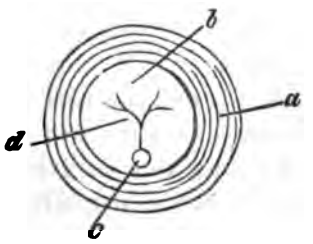

Fig. II. Schematischer Durchschnit senkrecht zum Centralkanal.

a Rinde.
b Kern.
c Centralkanal.
d Dreihörnchenfigur..

stelle der Retinalgefässe. Ausser dem Centralkanal füllen sich aber zu gleicher Zeit auf der Schnittfläche eine Anzahl concentrisch gelagerter Furchen, die kreisförmig, in geringen, regelmässigen Abständen von einer oder mehreren Linien verlaufen. Es dringen diese Furchen bis zu einer gewissen Tiefe, die die Färbung bemessen lässt, etwa 2—3 Mm., in das Organ ein, Schichten durchsichtiger Glaskörpersubstanz zwischen sich lassend. Diese Furchen entstehen also dadurch, dass die färbende Flüssigkeit in die zwischen diesen einzelnen Schichten befindlichen, trennenden Räume, die natürlich am unverletzten Auge völlig geschlossen sind, eindringt, und die einander zugekehrten Flächen der Schichten färbt. In

ihrer ganzen Ausdehnung können diese Flächen sich nicht färben, weil die Schichten, wie für den in diesen Untersuchungen Geübten, schon ohne Anwendung von färbenden Flüssigkeiten erkennbar ist, ihrer Schwere nach — sobald sie durch den Schnitt aus ihrer natürlichen Verbindung gelöst sind, terrassenartig aufeinander fallen und sich dachziegelförmig decken. Giesst man daher Wasser zu und lässt das betrachtete Glaskörpersegment wieder schwimmen, so erhält man sehr hübsche Bilder, die durch abwechselnd gefärbte und ungefärbte Streifen innerhalb ein und derselben Furche, die vorher gleichmässig roth oder blau erschien, bedingt werden. —

Die Zahl der geschilderten Streifen ist natürlich nur im Allgemeinen eine constante. Sie variirt, je nachdem der Schnitt näher oder entfernter von der Hinterfläche der Linse fiel; *) die Streifen bilden sich ferner um so schöner, je besser der Schnitt senkrecht zur Sehaxe geführt wurde. Immer aber bilden sie sich nur in einer ganz bestimmten, höchstens die Hälfte der Schnittfläche, vielleicht nur den dritten Theil einnehmenden Zone derselben — die Mitte bleibt völlig frei, und bildet eine für die oberflächliche Betrachtung glatte Fläche, von der, wie man das ganze Segment auch drehen und legen mag, die färbende Flüssigkeit stets ab und in die Furchen der Peripherie hineinläuft.

Diejenige Furche, welche die concentrisch geschichtete Substanz von der scheinbar soliden abgrenzt, pflegt die

*) Man schneidet am besten einige Millimeter hinter der Zonula ein. Schneidet man zu dicht hinter derselben oder gar durch sie selbst hindurch, so erhält man nicht das erwünschte Resultat. Die Erklärung hiefür findet sich weiter unten. Schneidet man zu weit nach dem Sehnerven zu, so erhält man eine geringere Anzahl Streifen. Der Grund davon liegt auf der Hand. Da sich im Glaskörper eine concentrische Schichtung findet, so wird man, je weiter nach vorn, desto mehr Schichten treffen.

tiefste zu sein. In ihrer ganzen Tiefe kann sie der Färbung aber, wie leicht verständlich in anderer Weise als die sie nach aussen zu umschliessenden — nicht zugänglich sein — weil vermöge des Herabfallens der äussern Schichten, die innere Substanz hügelartig über jene hervorragen muss, und die Flüssigkeit von dem obern Theile der innern Fläche der Grenzfurche abfliesst, um sich in ihrer Tiefe erst anzusammeln.

Wir sind demnach berechtigt, am Glaskörper eine Rindensubstanz und einen Kern zu unterscheiden. Letzterer scheint ein stärkeres Lichtbrechungsvermögen zu besitzen. Ueber die Tiefe der die Schichten der Rinde trennenden Furchen lassen sich keine ganz genauen Maasse angeben; es ist dieselbe wechselnd, Den Grund davon werden wir theils in der Richtung des Schnittes zu suchen haben, auch wohl in der Verschiedenheit des Zeitpunktes, in dem die Augen untersucht werden, theils aber auch ist vielleicht die Verbindung oder die Cohaesion der Schichten untereinander eine wechselnde. Für Letzteres sprechen besonders Beobachtungen am Ochsenauge, auf die wir weiter unten zurückkommen werden.

Der Centralkanal durchbohrt, entsprechend einem bereits früher beschriebenen, excentrischen Verlaufe parallel der Sagittalaxe, den Glaskörper in der Gegend der Grenze zwischen Rinde und Kern, gehört aber noch ganz der Substanz des letztern an, insoweit dieselbe von Schnitten senkrecht zur Sehaxe getroffen wird. —

Wir hatten oben die Schnittfläche des Kernes als eine für oberflächliche Betrachtung glatte bezeichnet. Bei genauerer Untersuchung findet mun auch hier eine makroskopische Structur. Der Kern des Glaskörpers zeigt eine Figur, die auf guten Schnitten, aber natürlich nur auf solchen, mit der grössten Deutlichkeit hervortritt und die wir die Dreihörnchenfigur nennen wollen, weil

sie eine gewisse Aehnlichkeit mit der bekannten Bildung in der Krystalllinse besitzt. —

Von dieser Figur scheint schon Coccius eine, allerdings nur sehr undeutliche Vorstellung gehabt haben.*) Er giebt an dem angezogenen Orte an, dass der Glaskörper nach gewissen Richtungen hin spaltbar sei, und hat also diese Figur, so zu sagen, nur fühlen können. Ich selbst sah sie zuerst an einem Glaskörper, den ich intensiv mit Carmin gefärbt und dann in einer äusserst verdünnten Essigsäurelösung eine Zeit lang hatte liegen lassen. Der Kern war völlig roth gefärbt geblieben, während der in der Rinde befindliche Farbstoff wieder ausgezogen war; im Kern bemerkte ich deutlich eine durch drei weisse Linien sich abzeichnende, in die Tiefe gehende Spaltung. Den wirklichen Beweis kann natürlich erst das Präparationsverfahren geben, mit dem wir uns hier beschäftigen. —

Es wird nun also diese Dreihörnchenfigur gebildet durch eine vom Centralkanal, in der Richtung nach aussen hin in die Substanz des Kerns eindringende, mehrere Linien lange Furche, die sich weiterhin durch Abgabe zweier kleineren Furchen gabelförmig theilt und somit zunächst den Kern in drei grössere Segmente spalten würde. Es ist klar, dass nur auf sehr gut gelegenen, genau oder wenigstens nahezu senkrecht zur optischen Axe, die Figur in vollständiger Deutlichkeit hervortreten kann. Auf weniger guten Schnitten verhält sich die Sache so, dass entweder nur der vom Centralkanal ausgehende Schenkel, oder dieser und die eine der sich abzweigenden Furchen zu Gesicht kommt.

Aber nicht genug — zuweilen gelingt es deutlich wahrzunehmen, dass die beiden kleineren Furchen sich noch weiter theilen, so dass am Ende die ganze Figur

*) Klinische Monatsbl. 1864. Zur gröbern Anatomie des Glaskörpers.

eine Art dendritischen Aussehens bekommt. In besonders deutlicher Weise habe ich die weitere Verzweigung am Schweinsauge wahrgenommen. —

Man trifft diese Dreihörnchenfigur auf den verschiedensten Schnitten, sowohl wenn man in der Gegend der Ora serrata, als auch weiter zurück nach dem Sehnerven zu schneidet. Es repräsentirt die Figur also wohl eine durch den Glaskörper gehende Spaltung der Kernsubstanz. —

Wir haben bis jetzt die Zeichnungen betrachtet, die sich auf Schnitten bildeten, welche senkrecht zur optischen Axe geführt waren. Es müssen nunmehr auch solche berücksichtigt werden, die dem Centralkanal parellel oder durch denselben gelegt sind. — Derartige Schnitte sind nach der Methode, die uns hier interessirt, schwerer anzufertigen, als die vorhin betrachteten. Es ist dazu nothwendig die Linse zu entfernen, und den Glaskörper auf den untern Querpfeiler der Guillotine zu legen. Man kann in dieser Lage das Organ nicht so leicht, wie früher, fixiren, oder gar schwimmen lassen, was die Schnittführung wesentlich erleichtert. Ausserdem muss, wenn man Schnitte durch den Kanal selbst legen will, dieser vorher gefüllt werden. Man muss also, um letzteren Zweck zu erreichen, manchen vergeblichen Versuch machen. Auch wird man leider gerade diejenigen Augen, die am geeignetesten für die Untersuchung sind, die des Hammels, unbenutzt lassen müssen, weil hier der Centralkanal sich von der Retinalfläche aus sehr schwer füllt, und so eng ist, dass man ihn nur mit der grössten Mühe und vielem Zeitaufwande treffen könnte. —

Doch haben Schnitte, die in den angegebenen Richtungen geführt werden, kein so grosses Interesse für die Untersuchung, als die senkrecht zum Kanal gelegten.

Die Bilder, die die letztgenannten uns geben, sind viel schöner und beweisender, und in Bezug auf die Trennung von Rinde und Kern, wie auf die concentrische Schichtung ersterer können diese nur bestätigen, was wir bereits fanden. Es bleiben indess noch zwei interessante Facta für die Längsschnitte. Aber auch diese letzteren können, wie bald gezeigt werden soll, durch gewisse glückliche Zufälle ohne alle Schnittführung in sehr ausgezeichneter Weise zur Beobachtung kommen. —

Schneidet man einfach dem Sehnerven parallel, ohne Rücksicht auf den Kanal, und färbt die erhaltene Schnittfläche, so füllt sich vor allem mit ziemlicher Regelmässigkeit die, die Rinde und Kern trennende Furche. Auf gelungenen Schnitten ist diese Furche oder dieser Hohlraum so ausgeprägt, dass sie auf Zuguss von Wasser als eine weite Lacune erscheint, die in der Mitte durch eine Brücke von Glaskörpersubstanz in zwei Theile getrennt wird. Die Brücke bezeichnet die Stelle, an der sich Rinde mit Kern in der Gegend des Centralkanales verbindet. Ich habe derartige Schnitte hauptsächlich vom Schweins-

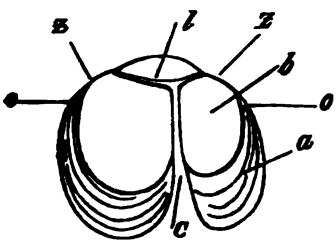

Fig. III. Schematischer Durchschnitt parallel und durch den Centralkanal.
a Rinde.
b Kern.
c Centralkanal.
l Linse.
z Zonula.
o ora serrata.

auge erhalten. — Beim Hammelsauge findet nach dem Schnitt häufig eine vollkommene, schon ohne jede Färbung erkennbare Trennung zwischen Rinde und Kern statt, vermuthlich weil die Cohäsion oder die Verbindung keine sehr grosse und haltbare ist. Die Rinde fällt nach der einen, die grosse Masse des Kerns nach der andern Seite. —

Die Streifung der Rinde tritt auf solchen Längs-

schnitten weniger leicht und deutlich hervor, als auf Querschnitten; ohne Zweifel, weil die einzelnen Schichten sich, ihrer Schwere folgend, leicht decken können, und die färbende Flüssigkeit von der Seite eindringen muss. Am Kern findet sich selbstverständlich von concentrischer Streifung Nichts. Wohl aber habe ich zuweilen in der Mitte desselben zwei feine Linien sich färben sehen, die den Kern der Länge nach, in einem Abstande von einigen Millimetern, einander parallel verlaufend, durchzogen, und die wohl als die längsgetroffenen Schenkel der Dreihörnchenfigur zu deuten sind. — Führt man glückliche Schnitte durch den Kanal selbst, so erhält man die besten Bilder. Man erkennt hier durch Füllung der Grenzfurche die Anlagerung der Rinde an den Kern an der Stelle, an welcher der Centralkanal beide durchsetzt, und auch die Schichten der Rinde differenziren sich durch Streifen, die von der Gegend der Grenze der Zonula gegen die Ora serrata hin ausgehen und nach dem Kanal hin convergiren. — Alle unmittelbar hinter der Linse liegende Glaskörpersubstanz gehört also dem Kern an. —

Die Rinde hat demnach zwei Befestigungsgrenzen, die eine gegen die Zonula, die andere gegen den Centralkanal hin. Die Verbindung mit dem Kern am Kanal reisst mitunter, besonders beim Ochsenauge, am unverletzten Glaskörper. Es gelingt alsdann, von der Retinalfläche des Organs aus, durch den die Rinde durchsetzenden Theil des Centralkanales den Raum zu füllen, der Rinde und Kern trennt.

Es liefert dieser Versuch ein prachtvolles, durch colorirte Zeichnung wohl kaum wiederzugebendes Bild.

Fs färbt sich dann die ganze Fläche des Kerns, so dass eine rothgefärbte Kugel in der Mitte des Glaskörpers, den grössten Theil

desselben einnehmend, durch die durchsichtigen oberflächlichen Lagen, die auch von beträchtlicher Dicke sind, erscheint. Es erscheint ferner der Theil des Centralkanales, der von der Papille bis zur hintern Oberfläche des Kernes geht. Ganz grob kann man nun mit Pincette und Scheere die Rinde rings vom Kern abschälen, den man dann als eine Kugel von völlig glatter Oberfläche übrig behält. Es liefert dieser Versuch den allerdeutlichsten, allergröbsten Beweis für die Existenz einer Rindensubstanz und eines in dieselbe völlig eingeschachtelten Kernes.

Es bleibt noch übrig, über das Verhältniss der Zonula zu den verschiedenen Theilen des Glaskörpers etwas genauere Angaben zu machen. Am deutlichsten kann man dasselbe eruiren, wenn der eben geschilderte Glücksfall eintritt, dass die Verbindung von Rinde und Kern am Kanale reisst. Hat man, wie beschrieben, den Kern aus der Rinde herauspräparirt, so behält man die ganze Zonula auf der Vorderfläche des ersteren, und es ist somit schon klar, dass eine Verbindung zwischen Zonula und Rinde nur an der äussersten Grenzlinie der letztern, der Gegend der ora serrata existiren kann. Auch diese Verbindung kann am Ochsenauge, falls, was überhaupt wohl hierzu unerlässlich, die Cohaesion zwischen Rinde und Kern eine geringe ist, zufällig an ein oder der andern Stelle auf eine kürzere oder längere Strecke hin einreissen. Aufgeträufelte Carminlösung läuft dann von der Rissstelle aus in den grossen Raum zwischen Rinde und Kern, es differenzirt sich letzteres durch die rothe Färbung seiner Oberfläche ebenso schön von der Rinde, wie bei dem vorhin geschilderten Versuch, der die Füllung des Grenzraumes vom Centralkanal aus gestattete. Giesst man nun Wasser zu, so kann man durch feine Einschnitte von der Rissstelle aus die Trennung voll-

kommen machen. Die Rinde fällt dann förmlich von der Zonula und vom Kerne herab. —

Mit ziemlicher Regelmässigkeit weist man das eben besprochene Verhältniss der Zonula zu den verschiedenen Theilen des Glaskörpers durch parallel zum Centralkanal geführte Schnitte am Hammelsauge nach. Auch hier muss die Verbindung des Centralkanales mit der Rinde leicht reissen. Der Kern fällt nach der einen, die Rinde nach der andern Seite, und man sieht schon ohne alle Färbung, wie sich die Rinde an die äusserste Grenze der Zonula anlegt, deren ganze Breite auf dem Kern liegt. Auf gelungenen Längsschnitten des Schweinsauges zeigt sich bei der Färbung dasselbe Verhältniss.

Ist dasselbe einmal festgestellt, so erklärt sich, dass man für die Querschnitte die besten Bilder erhält, wenn man einige Linien hinter der Zonula einschneidet. Würde man durch die Zonula schneiden, so träfe man nur den Kern des Glaskörpers und erhielte doch keine Streifung..

Es geschieht auch öfters, dass der Schnitt so schief fällt, dass auf der einen Seite die äussersten Partien der Zonula noch auf dem hintern Segmente haften bleiben. Man findet die Schichtenbildung dann nur da, wo die Zonula völlig vom ganzen Segmente getrennt ist.

Einen integrirenden Theil der vorliegenden Untersuchung muss die Widerlegung des Einwandes bilden, der sich natürlich bald aufdrängen muss: Sind nicht etwa auch die am frischen Glaskörper erzeugten Streifen und Figuren irgendwie künstlich hervorgebracht?

Es ist hiergegen zunächst anzuführen, dass sich dieselben mit grosser Regelmässigkeit, und in wünschenswerther Deutlichkeit nur auf gelungenen Schnitten und am frischen Auge bilden, Untersucht man z. B. mehrere

Tage alte Schweinsaugen, so findet man zwar den Kanal mit Leichtigkeit, aber nicht die concentrischen Streifen der Peripherie und die Dreihörnchenfigur des Kernes. Auch ein guillotinirter Glaskörper, der einige Zeit in Wasser liegt, quillt und zeigt niemals die besprochene Schichtbildung, wenn die Schnittfläche gefärbt wird.

Ferner bilden sich solche Streifungen, wie die beschriebenen, nie auf der Retinalfläche des Glaskörpers. Dieselbe zeigt zwar häufig sehr ausgeprägte Furchen, aber dieselben liegen nicht concentrisch zu einander, sondern sind dendritisch verzweigt und repräsentiren einfach den Abdruck der Retinalgefässe.

Noch mehr. Wir hatten durch unsere ersten Versuche, mittelst der Guillotine, Rinde und Kern dadurch von einander trennen lernen, dass die concentrische Streifung sich nur in der Substanz der ersteren bildete. Trennt man nun mit der Scheere Rinde und Kern völlig von einander, und färbt letzteren nochmals für sich, so bilden sich niemals concentrische Linien, die Flüssigkeit lauft einfach ab; schneidet man die Substanz des Kernes irgendwie künstlich zu, so kann man auf einer so gewonnenen Schnittfläche niemals irgend welche andere Figuren hervorrufen, als die den Einschnitten der Scheere entsprechenden groben Vertiefungen bilden. Andere hierher gehörige Gegengründe sind bereits in den unmittelbar vorher gegebenen Thatsachen enthalten. —

Doch alles eben Angeführte giebt, wenn auch schon genügende, doch nur beiläufig gefundene Beweisgründe; viel schlagender überzeugen wir uns von der wirklichen Existenz einer Schichtbildung durch die Vergleichung von Kalbs- und Hammelsaugen, deren Glaskörper von gleicher, bedeutender Consistenz ist. —

Während also das Auge des Hammels das vortrefflichste Object für die Darstellung der

concentrischen Furchen abgiebt, bilden sich dieselben beim Kalbsauge niemals.

Es füllt sich bei letzterm nur der Centralkanal und die Dreihörnchenfigur, aber ausserdem bildet sich höchstens in der Zone, in die die Grenze zwischen Rinde und Kern zu verlegen ist, eine flache Furche, die höchstens den vierten oder dritten Theil des ihr zugehörigen Kreises der Schnittfläche einnimmt. —

Schon nach gemachtem Schnitte fällt folgender, schon im Frühern berührter Umstand sehr auf: Beim Hammelsauge muss man vermittelst einer Spritze das im Teller befindliche Wasser entfernen und sich sehr hüten, den Glaskörper aus seiner Lage zu bringen. Es fällt dann der Kern aus der Rinde hervor, nur durch die Verbindungen am Centralkanal gehalten, und man erhält dann keine Ansicht der Schnittfläche von oben, sondern eine Profilansicht des ganzen Segmentes mit terrassenartigem Abfallen der einzelnen Theile. Dasselbe Verhalten zeigen Schweinsaugen etc. in ausgezeichneter Weise. —

Am Kalbsauge dagegen kann man einen solchen Vorgang nie beobachten. Man kann nach der Anfertigung des Durchschnittes auch einfach das im Teller befindliche Wasser ausgiessen, ohne befürchten zu müssen, dass das Object eine für den Versuch ungünstige Lage annehme. —

Bei Ochsenaugen wiederum findet man alles früher Geschilderte wieder; besonders ist die vollständige Trennung zwischen Rinde und Kern nirgends so schön als hier zu sehen, wie dies bereits genau aneinandergesetzt ist.

Aus diesem letzteren Factum sind wir noch einen andern, wichtigen Schluss zu ziehen berechtigt. Wenn man beim Kalbsauge nur eine Andeutung von Scheidung in Rinde und Kern, beim Ochsenauge eine vollständige Trennung dieser beiden Substanzen, sowie die concen-

trische Streifung der ersteren findet, so müssen sich offenbar die einzelnen Schichten des Glaskörpers erst in einer bestimmten Lebensperiode differenziren. Es stimmt damit nicht nur das, was oben über das Wachsthum des Centralkanales gesagt wurde, sondern auch die Resultate, die durch Anfertigung von Durchschnitten durch den Glaskörper junger Hunde und einige Wochen alter Kinder erhalten werden. Es sind diese Augen für die Untersuchung geeignet, da sie eine bedeutende Consistenz besitzen. So füllt sich sehr leicht bei diesen der Centralkanal von der Retinalfläche aus, was bei ausgewachsenen Hunden und Menschen mit grossen Schwierigkeiten verbunden ist.

Ich habe an ihnen keine Streifung gefunden. Es fehlen leider bestimmte, ergänzende Untersuchungen eben bei ausgewachsenen Hunden und Menschen. Hier ist der Glaskörper zu weich, um der Guillotine den nöthigen Widerstand leisten zu können, und deshalb für unsere Untersuchung mithin nicht wohl verwendbar. —

So weit reichen die anatomischen Thatsachen, die wir vermittelst der im Eingang angegebenen Methode festzustellen im Stande waren. Sie ist immerhin noch eine rohe, aber ihre Resultate grob anatomisch und keinem Zweifel unterworfen. —

Werfen wir zum Schlusse noch einen Blick auf die Untersuchungen der ältern Autoren, insbesondere Hannover's und Finkbeiner's, so werden wir in vielen Beziehungen denselben den Werth zuerkennen müssen, den man ziemlich allgemein ihnen abgesprochen hat, weil man eben ihre Präparate für Kunstproducte hielt. Die Resultate der Schnittführung durch den frischen Glaskörper bestätigen zum grössten Theile die Untersuchungen der eben genannten Autoren. Hannover bemerkte

die concentrischen Schichten der Rinde, fand aber nicht die Trennung des Glaskörpers in Rinde und Kern. Finkbeiner bemerkte den Kern, erkannte ihn aber nicht als solchen, wie aus der unten citirten Stelle seiner Abhandlung*) hervorgeht. Der innerste Sack enthält nach seinen Angaben einen grösseren und mit Glasfeuchtigkeit erfüllten Raum, der vom Canalis hyaloideus durchsetzt wird, und an dessen Wände die Säcke sich ansetzen. Finkbeiner giebt die Zahl der concentrischen Säcke bei Säugethieren auf 7—12 an; meine Beobachtungen über die Zahl der Schichten stimmen damit. Ob nicht dennoch eine grössere Anzahl, wie Hannover angiebt, vorhanden, aber durch Finkbeiner's und die hier angegebene Methode nicht nachweisbar sind, bleibt vorerst dahingestellt. Er aber sowohl wie Hannover, beobachten falsch, wenn sie die Säcke der Peripherie als vollständig in einander eingeschachtelt, um den ganzen Glaskörper herumlaufend beschrieben und abbildeten. Sie erkannten nicht, dass soweit die Zonula Zinnii auf dem Glaskörper aufliegt, sich nur Kernsubstanz findet, und dass die Rinde sich erst an der Ora serrata mit dem Kerne verbindet. —

Ferner beging Hannover den Fehler, die eingetrockneten concentrischen Schichten, Finkbeiner den, die auf dem Durchschnitt als Streifen erscheinenden Furchen für Membranen zu halten. Solche existiren im Glaskörper nicht, wenigstens nicht nachweisbar durch alle bisher angewandte Methoden, wenngleich sich derselbe in Form eines membranösfaserigen Gewebes auf einer Glasplatte ausbreiten lässt. Auch wussten Beide nichts von der Existenz eines Centralkanales als solchen,*) weder von seinem Offenbleiben,

*) Zeitschr. für wissenschaftl. Zoologie. VI. p. 337.

*) Finkbeiner l. c. p. 338 giebt an, beim Ochsen gewöhnlich zwei offene Kanäle gefunden zu haben. Sonst spricht er vom Canalis

was Hannover sogar ganz bestimmt verneint, noch von der Grösse seines Durchmessers. — Ebenso musste ihnen die Theilung des Kernes durch die Dreihörnchenfigur entgehen. —

Es wird von jetzt an unsere Aufgabe sein müssen, geeignete Methoden zu finden, den Glaskörper zu härten, und auf feinen Schnitten mikroskopisch zu untersuchen.

Der Anfang einer mikroskopischen Bestätigung der makroskopischen Thatsachen ist sogar bereits von Iwanoff*) gemacht. — Es heisst am Schlusse der citirten Arbeit:

„An dünnen Querschnitten des Glaskörpers in „Verbindung mit der Retina zerfällt ersterer, wenn „das Auge vorher in Müller'scher Flüssigkeit gehörig „erhärtet war, in Schichten, die der Limitans parallel

---

hyaloideus nur an einer Stelle, p. 337, indem er Hannover citirt. Von einem regelmässigen Vorhandensein eines einzigen offenen Kanales wusste er also nichts. An einem unter gewiss vielen Hunderten von Schweinsaugen, bei denen ich den Centralkanal untersuchte, habe ich einmal zwei Kanäle gefunden, die zwei Areae hatten, also ganz gesondert durch den Glaskörper verliefen. Auch glaube ich mich zu erinnern, an einem Ochsenauge zwei convergirende Areae beobachtet zu haben, auf die ich misstrauisch nicht weiter achtete. Finkbeiner beschreibt und bildet einen Fall ab, in dem zwei solche Areae zu einer obliterirten Arteria hyaloidea sich vereinigten. Er beschreibt diese Areae als Kanäle. Es ist daher bei den nicht ganz klaren Angaben Finkbeiner's, nicht zu ersehen, ob er überhaupt unter Kanal nicht die uns nunmehr genau bekannte trichterförmige Endigung des Centralkanales verstand; ob er vielleicht nicht genug Ochsenaugen untersuchte, hier auf nur ganz ausnahmsweise Bildungen (etwa wie die doppelte Vagina) stiess, oder gar durch die Schnittführung falsche Bilder erzeugte. Mindestens ist es unklar, wie er durch den, seiner Angabe nach durchsichtigen Kern in Sublimat gehärteter Augen, Kanäle hat verlaufen sehen können, wie der normale Centralkanal. Die Area konnte er bemerken, da dieselbe ja am frischen Schweinsauge ohne alle Hilfsmittel zu sehen ist. — Ich selbst habe an Ochsen- und Kalbsaugen, deren ich ziemlich viel untersuchte, niemals zwei Kanäle gefüllt.

*) Ueber Glaskörperablösung. v. Gräfe's Archiv XV. 2, p. 53.

„verlaufen. Ihre Mächtigkeit hängt immer vom Zufall „ab, nie findet man Spuren von Membranen zwischen „denselben."

Es sind diese Schichten offenbar der mikroskopische Ausdruck der von uns als der Rindensubstanz angehörig bezeichneten.*)

*) Während des Druckes dieser Arbeit kommt mir der Aufsatz von Smith (The Lancet, September 1868) im Auszuge zu Gesicht. Ich ersehe hieraus, dass Smith den Centralkanal zu gleicher Zeit mit mir entdeckt hat. Im Uebrigen stimmen seine Beobachtungen vollkommen mit meinen Angaben überein, mit dem Unterschiede, dass die seinigen, wie die der ältern Autoren, an Glaskörpern gemacht sind, die mit differenten Reagentien behandelt waren.

Berlin, Druck von W. Büxenstein.

1. Taf. I.

4.

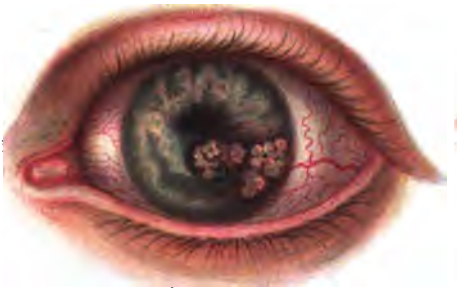

3.

2.

o